spitta

ZMK

Zahnheilkunde | Management | Kultur

Sonderausgabe Abrechnung

Sonderausgabe
29. Jahrgang
Juli/August 2013

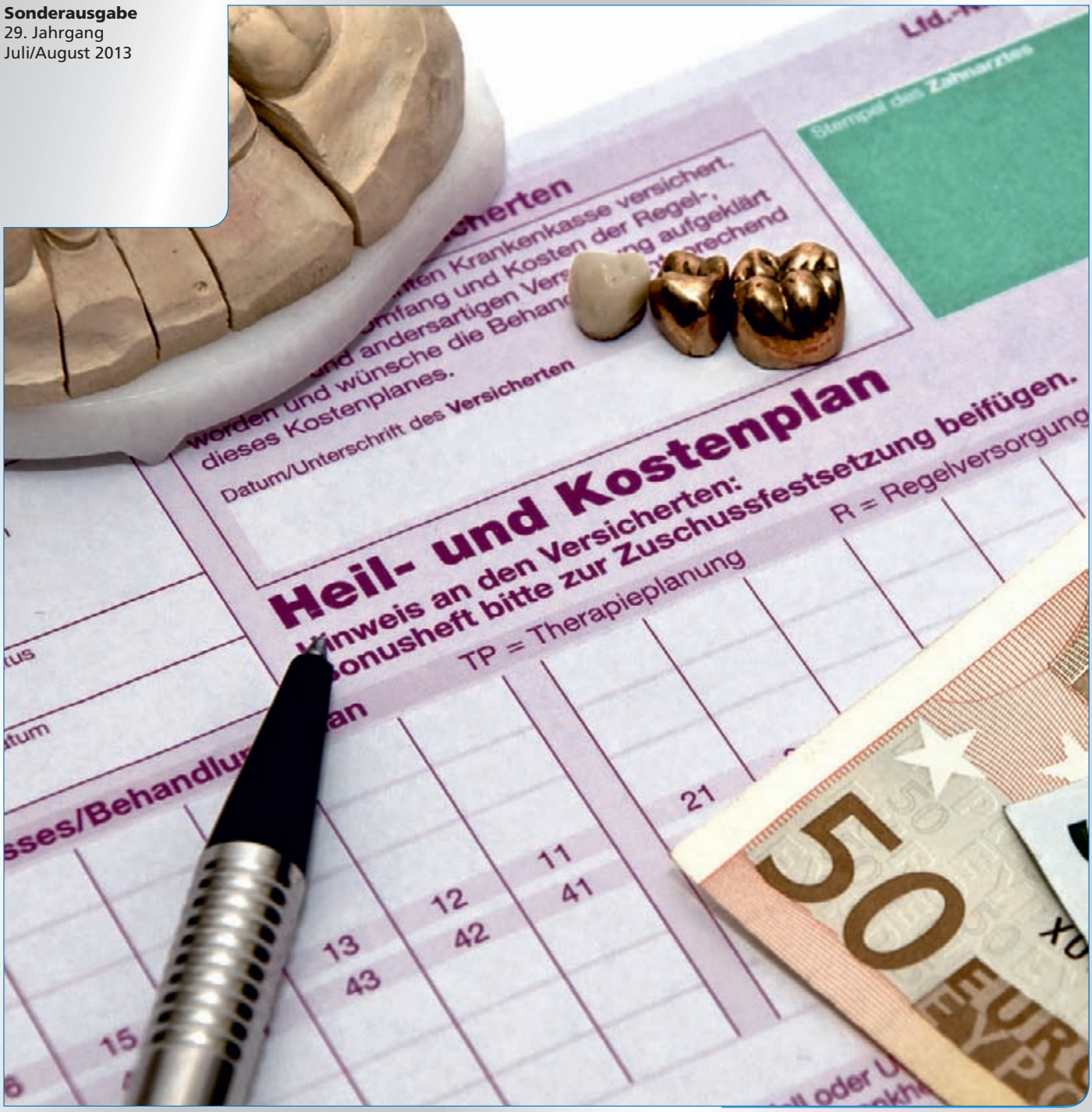

Spitta Verlag GmbH & Co. KG | Postfach 10 09 63 | 72309 Balingen

Hochglanz für die Praxis – in Minutenschnelle!

Polierbarkeit, die begeistert. Brillanter und dauerhafter Glanz durch Nanokeramik.

Mit Lava Ultimate wird Chairside-Produktivität neu definiert. Diese einzigartige Verbundkeramik, basierend auf der Resin-Nanokeramik-Technologie ermöglicht Spitzenleistungen ohne Kompromisse:

- **Hohe Produktivität** – schnelle Polierbarkeit, echter Chairside Workflow ohne Brennen.
- **Herausragende Festigkeit** – beständiger als Feldspat-Glaskeramiken und Hybridkeramik.
- **Zahnähnliche Funktionalität** – verschleißarm, sehr schonend zum Antagonisten.

3M ESPE. Qualität, die begeistert.

Lava™ Ultimate

CAD / CAM Restauration für CEREC®

www.3MESPE.de/Ultimativ

3M ESPE

3M Deutschland GmbH · Standort Seefeld · 3M ESPE · ESPE Platz · 82229 Seefeld
Freecall: 0800 - 2 753773 · info3mespe@mmm.com · www.3MESPE.de · 3M, ESPE und Lava sind Marken von 3M Company oder 3M Deutschland GmbH. Alle anderen Marken gehören anderen Unternehmen. © 2013, 3M. Alle Rechte vorbehalten.

Sabine Schröder, ZMV

Lieber Leser,
liebe Leserin,

heute halten Sie eine neue Sonderausgabe zum Thema Abrechnung in Ihren Händen, mit interessanten und wertvollen Tipps für Ihren Praxisalltag – immer unter Berücksichtigung der aktuellen Empfehlungen seitens der Bundeszahnärztekammer und/oder der entsprechenden Berufsverbände.
Ihr durchweg positives Feedback zu den bisher erschienenen Ausgaben der letzten Jahre bestätigt uns darin, die ursprüngliche Konzeption, praxisnahe Behandlungsmethoden mit den entsprechenden Abrechnungsempfehlungen zu kombinieren, weiter fortzuführen.
Nach mehr als 1 ½ Jahren neuer GOZ hat sich abrechnungstechnisch einiges sinnvoll etabliert, anderes stellt uns aber weiterhin vor Herausforderungen, die in unseren Sonderausgaben Berücksichtigung finden sollen.
So erfahren Sie diesmal in dem Beitrag über die Zahnaufhellung (ab S. 6), was Sie dringend bei dem Angebot und der Berechnung von Leistungen aus rein ästhetischen Beweggründen beachten sollten.
Der Autor des Artikels „Zukunftssicherheit durch Digitalisierung" (S. 16 ff) hat sich z.B. mit der Kalkulation der Honorarhöhe bei digitalen Behandlungsmethoden beschäftigt, damit diese wirtschaftlich ausreichend ist und sich somit Neuanschaffungen, wie z.B. ein DVT-Gerät, lohnen.
Ich möchte Ihnen für Ihre korrekte Abrechnung sowohl die Lektüre dieses Heftes ans Herz legen als auch die verschiedenen Spitta-Abrechnungsportale www.abrechnung-zahnmedizin.de und www.abrechnung-zahntechnik.de sowie unsere umfangreiche Seminarreihe zu allen möglichen Themen der zahnärztlichen Abrechnung und Praxisorganisation.
Wir bleiben am Ball für Sie und werden Sie auch zukünftig mit aktuellen Informationen versorgen. Sollten Sie bereits zu einem bestimmten Themenkomplex Abrechnungsempfehlungen wünschen, so freuen wir uns über Ihre Nachricht an Redaktion@spitta.de.

Eine schöne Spätsommerzeit wünscht Ihnen

Ihre

Sabine Schröder

Bleaching

Kosmetische und medizinische Zahnaufhellung: beim Zahnarzt gut aufgehoben
Dagmar Kromer-Busch ____ SEITE 6

Ein Fallbeispiel: Der devitale, dunkel verfärbte Frontzahn
Dr. Lara Müller ____ SEITE 9

Die verschiedenen Abrechnungsmöglichkeiten der professionellen Aufhellung von Zähnen mit Opalescence
Sabine Schröder ____ SEITE 10

Digitale Technologie

Zukunftssicherheit durch Digitalisierung
Karin Ude ____ SEITE 16

Abrechnung digitaler Technologien
Sabine Schröder ____ SEITE 19

Prophylaxe

„Wir verwenden die VistaCam iX jeden Tag“
MUDr. Heda Dengel ____ SEITE 22

Abrechnungsempfehlung zum Einsatz der VistaCam iX
Ines Elvers ____ SEITE 24

Implantologie

Digitale Technologien bieten Sicherheit und Flexibilität in der Implantologie
Dr. Gerd Frahsek ____ SEITE 28

Abrechnungsvorschlag für die Insertion eines Implantates unter Anwendung des CEREC-Guide-Verfahrens zur Pfeilervermehrung einer teilweise implantatgetragenen Oberkieferprothese
Sabine Schröder ____ SEITE 33

Zahnerhaltung

CEREC-Teilkronen aus Lava Ultimate zur Versorgung großflächiger Defekte
Prof. Dr. Claus-Peter Ernst ____ SEITE 38

Abrechnung einer chairside gefertigten Lava Ultimate-Restauration
Sabine Schröder ____ SEITE 42

GLOBAL NUMBER 1

RTS-RIEGERTEAM.DE

C-644-V0

CEREC Omnicam
PUDERFREIES SCANNEN IN FARBE.

Die neue CEREC Omnicam kombiniert leichte Handhabung und beeindruckende Farben zu einem Behandlererlebnis, das auch Sie begeistern wird. Entdecken Sie die neue Leichtigkeit der digitalen Zahnheilkunde. **Es wird ein guter Tag. Mit Sirona.**

SIRONA.COM

The Dental Company

sirona.

Kosmetische und medizinische Zahnaufhellung: beim Zahnarzt gut aufgehoben

Bleaching ist in Deutschland noch ein offenes Feld. Während die Zahnaufhellung in den USA bereits in den 1990er Jahren zu einem großen Thema wurde, gehört diese in Deutschland in nur etwa 10 % der Praxen zum Alltag. Gerade die neue Verordnung zur Zahnaufhellung, die alle Methoden des Bleachings zunächst in die Hände des Zahnarztes legt, könnte ein Anstoß für Praxen sein, diese Behandlung in ihr Praxiskonzept zu integrieren – zumal Bleaching sich positiv auf die Zufriedenheit und das Ästhetik-Bewusstsein der Patienten auswirkt. Im folgenden Beitrag werden die Vorgehensweisen zur kosmetischen und medizinischen Zahnaufhellung sowie die Anwendung von Bleaching-Produkten aus dem Hause Ultradent Products, USA, vorgestellt.

Weshalb wünschen sich Menschen eigentlich weiße, möglichst strahlende Zähne? Wahrscheinlich weil diese gesünder wirken, sauber aussehen und insgesamt ein vitales Erscheinungsbild verleihen. Weiße Zähne assoziieren wir im Allgemeinen auch mit Jugendlichkeit. Dies ist – anders als die anderen Attribute – durchaus in Tatsachen begründet: Mit dem Älterwerden werden die Zähne gelblicher, da durch die natürliche Abnutzung der äußeren Schmelzschicht das dunklere Dentin optisch stärkeren Einfluss gewinnt. Sehr viele Menschen wünschen sich allein aus solchen kosmetischen Gründen hellere Zähne. Dazu kommen noch all jene, die gravierende ästhetische Nachteile, etwa durch eine starke Verfärbung einzelner Zähne nach einer zahnmedizinischen Behandlung, verbuchen mussten und diese ausgleichen möchten.

Externe und interne Verfärbungen | Für Zahnverfärbungen kommen viele Ursachen in Betracht; sie werden i. d. R. in externe und interne Verfärbungen unterschieden. Erstere können durch Genussmittel, wie z. B. Rauchen, Tee, Kaffee oder Rotwein, verursacht werden, durch Medikamente, z. B. Chlorhexidin, aber auch durch Schmelzrisse, Karies oder Füllungen. Interne Verfärbungen können sich in der Zahngenese entwickeln, etwa durch Intrusion eines Milchzahnes, Fluorose, Tetracyclin und einiges mehr. Traumata können sich auf die Zahnästhetik negativ auswirken (z. B. Contusio-Einblutung, Pulpametaplasie); auch avitale Zähne neigen zu Verfärbungen und vor allem in der Vergangenheit konnte auch die Füllungstherapie mit Amalgam das Umfeld farblich beeinträchtigen.

Das Vorgehen in der Praxis | Doch wie lässt sich Bleaching seriös in der Praxis umsetzen? Selbstverständlich müssen Voraussetzungen erfüllt werden, wie etwa eine ausführliche Aufklärung. Bei der Anamnese sollte der Zahnarzt zunächst die Ursache der Zahnverfärbung eruieren. Falls notwendig, sollten im Vorfeld eine Kariestherapie und der Austausch von Füllungen, die für Verfärbungen verantwortlich sein können, erfolgen. Zudem müssen vorhandene Füllungen auf Randspalten kontrolliert werden. Die Zähne sind auf tiefe Schmelzrisse sowie freiliegendes Dentin und das Weichgewebe auf Anzeichen für Zahnbetterkrankungen zu untersuchen. Die Sensibilität der Zähne sollte dokumentiert werden. Eine Röntgendiagnostik kann zudem zur Beurteilung von Wurzelfüllungen sinnvoll sein. Wenn der Ausgangszustand im Bild festgehalten wird, kann der Behandlungserfolg später sicher festgestellt werden. Eine Behandlung darf grundsätzlich nicht erfolgen, wenn die Patientin schwanger ist. Jugendliche unter 18 Jahren sind ebenfalls von der Behandlung „kosmetisches Bleaching" ausgenommen.

Das Aufklärungsgespräch bietet sich einerseits dazu an, die Erwartungen, Beweggründe und die Einstellung des Patienten kennenzulernen. Um Enttäuschungen zu vermeiden, bespricht der Zahnarzt Möglichkeiten und Grenzen der Zahnaufhellung im individuellen Patientenfall und hilft, realistische Erwartungen zu entwickeln. Andererseits müssen gewisse Fakten unbedingt weitergegeben werden: Vorhandene Restaurationen werden nicht heller, sodass eventuell die Notwendigkeit neuer, farblich angepasster Versorgungen nach dem Bleaching besteht. Der Erfolg der Maßnahme kann nicht garantiert werden und es besteht die Möglichkeit, dass sich die Zähne wieder verfärben (Rezidivgefahr). Schleimhautirritation und eine temporäre postoperative Sensibilität sind möglich.

Im weiteren Vorgehen sollte eine Zahnreinigung erfolgen. Mittels Polierpaste werden oberflächliche Auflagerungen entfernt, damit Bleaching-Präparate ihre Wirksamkeit voll entfalten können. Danach kann die Ausgangszahnfarbe mithilfe eines VITA-Farbrings ermittelt und ggf. auch durch Fotos dokumentiert werden. Auf Grundlage der anfänglichen Anamnese und der Erwartungen des Patienten können dann eine oder zwei Aufhellungsmethoden ausgewählt und mit dem Patienten abgestimmt werden. Weitere Kontrolltermine sollten rechtzeitig vereinbart werden.

Empfehlung an den Patienten: Er sollte mindestens 24 bis 48 Stunden nach der Behandlung auf Speisen und Getränke verzichten, die die Zähne verfärben könnten. Dazu zählen Kaffee, Tee, Cola, Rotwein, Fruchtsäfte und Obst.

Diesem Artikel liegen Produktangaben des Herstellers zugrunde.

Wenn der Patient mit der erzielten Zahnfarbe zufrieden ist, ermittelt der Zahnarzt diese erneut mit einem VITA-Farbring und nimmt ein Foto der Zähne auf. Die endgültige Veränderung der Farbe kann erst einige Tage nach Ende der Behandlung festgestellt werden, wenn sich die Zähne rehydriert haben und keine Peroxide mehr vorhanden sind. Nach einer Zahnaufhellung wird eine Fluoridierung der Zähne empfohlen. Dabei sollten Lackapplikationen aber vermieden werden, damit die Zähne sich rehydrieren können.

Die neue Kosmetikverordnung zur Zahnaufhellung | Die neuen Regelungen der Kosmetikverordnung gelten seit November 2012 entsprechend den Änderungen des EU-Rates zur Richtlinie 76/768/EWG. Demgemäß sind Zahnaufhellungspräparate mit einem Gehalt von 0,1–6 % Wasserstoffperoxid (H_2O_2) künftig Kosmetika. Diese kosmetischen Zahnaufhellungspräparate dürfen nur an Zahnärzte abgegeben werden, die erste Anwendung ist stets dem Zahnarzt vorbehalten oder hat unter seiner direkten Aufsicht zu erfolgen. Anschließend dürfen diese Produkte jedoch an den Patienten zur häuslichen Weiterbehandlung weitergegeben werden. Eine Abgabe an Jugendliche unter 18 Jahren ist nicht zulässig. Damit wird nicht nur der Schutz des Patienten betont, sondern gleichzeitig die Position und Kompetenz der Zahnarztpraxis für die Zahnaufhellung hervorgehoben. Durch sie wird die Behandlung professionell und sicher ausgeführt. Zahnaufhellungsprodukte mit mehr als 6 % H_2O_2 bleiben weiterhin Medizinprodukte, die ausschließlich in der Zahnarztpraxis angewendet werden dürfen. Aufgrund dieser Unterteilung erscheint es sinnvoll, auch die Produkte in ebendiese „Klassen" einzuteilen. Der Hersteller Ultradent Products bietet ein umfassendes Portfolio für beide an, das im Folgenden näher betrachtet wird.

Kosmetische Zahnaufhellung | Die Opalescencee PF-Gele von Ultradent Products enthalten als Wirkstoff Carbamidperoxid, das zu einem Drittel in Wasserstoffperoxid (H_2O_2) zerfällt – den aktiven Aufhellungswirkstoff, der meist in Bleichmitteln für die Zahnaufhellung eingesetzt wird. Die Zerfallsprodukte von Wasserstoffperoxid, wie Sauerstoffradikale, Hydroxyl oder Perhydroxyl-Ionen, stellen die aktive Bleichsubstanz dar. Diese wirkt oxidierend auf die Farbstoffe im Zahn und spaltet diese auf. Die Zahnstruktur wird dabei nicht verändert, sondern lediglich die innere Zahnfarbe aufgehellt. Zur Auswahl für die kosmetische Aufhellung der Zahnverfärbungen stehen Opalescence® PF 10 % und 16 %. Die Prozentzahlen beziehen sich auf das Carbamidperoxid: Opalescence PF 10 % entspricht 3,6 % H_2O_2, Opalescence PF 16 % beinhaltet 5,8 % H_2O_2 und liegt damit ebenfalls noch im nichtmedizinischen Bereich.

In einer In-vitro-Studie wurde untersucht, ob die Behandlung mit Zahnaufhellungsprodukten mit verschiedenen Konzentrationen von Carbamidperoxid bzw. Wasserstoffperoxid die Anfälligkeit des Schmelzes für Karies erhöht. Es zeigte sich, dass ein Zahnaufhellungsprodukt mit einem neutralen pH-Wert und 10 % Carbamidperoxid nicht zu einem höheren Kariesrisiko führt. Opalescence PF mit Natriumfluorid und Kaliumnitrat stärkt hingegen sogar den Schmelz und schützt zugleich vor Karies [1].

Die Produkte **Opalescence PF 10 % und 16 %** sind zur Aufhellung des gesamten Zahnbogens gedacht und werden mithilfe individueller Tiefziehschienen eingesetzt. Der Hersteller empfiehlt diese Aufheller insbesondere vor dem Einsetzen von Frontzahnrestaurationen, damit der Zahnarzt den Wunsch des Patienten nach einer helleren Farbe der Zähne und Restaurationen realisieren kann. Die klebrige, visköse Formulierung von Opalescence verbleibt sicher in der Schiene und hält diese an Ort und Stelle. Ein Wassergehalt von 20 % verhindert eine Dehydrierung und erneute Verfärbung, was Opalescence laut Hersteller zu einem der zuverlässigsten erhältlichen Bleaching-Gele macht [2,4,5]. Eine Universitätsstudie weist darüber hinaus nach, dass das Gel beim Bleaching über Nacht 8 bis 10 Stunden aktiv bleibt [2], was bedeutet, dass Patienten schnell Ergebnisse sehen und sich dadurch die Mitarbeit verbessert. Opalescence PF ist in verschiedenen Konzentrationen, Geschmacksrichtungen und Kit-Konfigurationen erhältlich.

Opalescence® PF gibt es in zwei Konzentrationen und drei Geschmacksrichtungen und wird dem Wunsch des Patienten nach einer helleren Farbe der Zähne und Restaurationen gerecht. Die Behandlung erfolgt vorwiegend zu Hause.

Opalescence Go 6 % ist für viele Patienten ein empfehlenswerter Einstieg in die professionelle Zahnaufhellung bzw. eine gute Lösung für

Opalescence Go ist perfekt für eine häusliche Weiterbehandlung oder Erhaltung des Effekts einer vorherigen Zahnaufhellungsbehandlung.

Diesem Artikel liegen Produktangaben des Herstellers zugrunde.

eine häusliche Weiterbehandlung oder die Erhaltung des Effekts einer vorherigen Zahnaufhellungsbehandlung. Dank vorgefertigter UltraFit Trays, die sich komfortabel an die Zahnreihe anformen lassen und formstabil bleiben, müssen keine Schienen angefertigt werden. Der Hydrogen-Peroxid-Gehalt liegt mit 6 % im kosmetischen Bereich. Die Schienen werden an fünf bis zehn Tagen jeweils für 60 bis 90 Minuten getragen. Sie reichen von Molar zu Molar, damit das Gel auch mit posterioren Zähnen in Kontakt kommt. Sie enthalten eine passende Gelmenge, die sich nach der Aufhellung leicht entfernen lässt.

Medizinische Zahnaufhellung | Für eine kosmetische Zahnaufhellung sind Konzentrationen bis zu max. 6 % Wasserstoffperoxid ausreichend, um die durch äußere Einwirkung – etwa Speisen, Getränke und Tabak – verursachten Verfärbungen zu entfernen. Für medizinisch bedingte Verfärbungen, etwa nach endodontischer Behandlung oder nach Traumata, sind stärkere Bleichmittel notwendig, die nur in der Zahnarztpraxis eingesetzt werden dürfen.

Opalescence Boost dient der Aufhellung solcher dunklen inneren Verfärbungen als Folge von Erkrankungen, Verletzungen oder medizinischer Behandlung. Das Produkt enthält 40 % Wasserstoffperoxid und wird in ein bis zwei 20-minütigen Intervallen in einer Sitzung angewendet. Dazu muss die Gingiva mit einem lichthärtenden Abdeckmaterial (OpalDam, Ultradent Products) geschützt werden. Das Aufhellungsgel wird in einem Spritzensystem angemischt und direkt aufgetragen. Eine Lichtaktivierung ist nicht erforderlich. Speziell für die „Walking Bleach"-Methode, also das Einbringen eines Aufhellers in den Zahn, bietet Ultradent Products die Variante **Opalescence Endo** mit 35-prozentigem Wasserstoffperoxidgehalt an. Das Gel ist insbesondere zur Behandlung endodontisch behandelter verfärbter Zähne geeignet. Nach Abdeckung der Wurzelfüllung mit Glasionomerzement wird das gebrauchsfertige Gel direkt in einen avitalen Zahn eingebracht und die Kavität provisorisch verschlossen. Nach maximal 3 bis 5 Tagen kann der Fortschritt der Zahnaufhellung beurteilt und das Verfahren bei Bedarf wiederholt werden. Das Aufhellungsgel ist farblos und sehr steif; es lässt sich leicht in die Kavität einbringen und der provisorische Verschluss ist einfach.

Opalescence® Boost ist für die medizinische Zahnaufhellung in der Praxis am Behandlungsstuhl zur Behandlung dunkler, innerer Verfärbungen in Folge von Erkrankungen, Verletzungen oder medizinischer Behandlung.

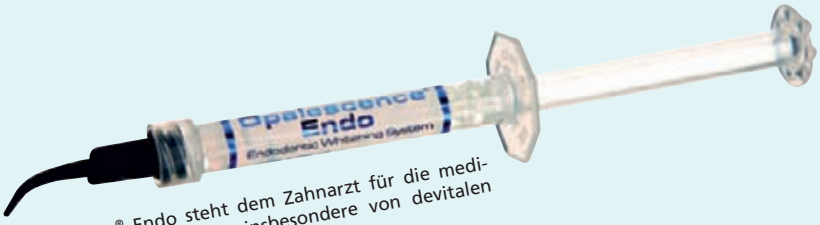

Opalescence® Endo steht dem Zahnarzt für die medizinische Zahnaufhellung, insbesondere von devitalen Zähnen zur Verfügung.

Fazit | Der Wunsch nach einer Aufhellung der Zähne aus ästhetischen Gründet ist weit verbreitet und macht die kosmetische Zahnaufhellung damit zu einem interessanten Arbeitsgebiet für den niedergelassenen Zahnarzt. Negative Folgen für die Zahnsubstanz sind nicht zu befürchten, da Bleaching allgemein als sichere Methode eingeschätzt wird, sofern die Produkte gemäß den Herstellerangaben eingesetzt werden [3]. Bleaching kann sogar Teil eines minimalinvasiven Behandlungskonzeptes sein, da medizinische Aufhellungsmethoden helfen, aufwendigere Versorgungen mit Kronen oder Veneers zu vermeiden, was zum Erhalt der Zahnsubstanz beiträgt. Der Patient wird „zahnbewusster" und aufgeschlossener für Mundhygiene- und Prophylaxemaßnahmen. Dies kommt wiederum der allgemeinen Mundgesundheit zugute, was sicherlich im Sinne sowohl der Patienten als auch des Zahnarztes ist.

D. Kromer-Busch

Kontaktadresse:
UP Dental GmbH
Am Westhover Berg 30
51149 Köln
www.updental.de

Literatur:
[1] Al-Qunaian T. The effect of whitening agents on caries susceptibility of human enamel. Oper Dent 2005; 30 (2): 265–270.
[2] Matis, BA, Gaiao U, Blackman D, Schultz FA, Eckert GJ. In vivo degradation of bleaching gel used in whitening teeth. JADA 1999; 130 (2): 227–235.
[3] Oesterreich D. Zahnaufhellung (Bleaching): Häufig gestellte Fragen und Antworten. Februar 2013. http://www.bzaek.de/patienten/patienteninformationen/prophylaxe-zahnerhaltung/zahnaufhellung-bleaching.html.
[4] Rosenstiel SF, Gegauff AG, Johnston WM. Efficacy and safety evaluations of a home bleaching procedure. Columbus OH: College of Dentistry, Ohio State University.
[5] Russell CM, Dickinson GL, Johnston MH, Curtis JW Jr, Downey MC, Haywood VB, Myers ML. Dentist-supervised home bleaching with ten percent carbamide peroxide gel: a six-month study. J Esthet Dent 1996; 8 (4): 177–182.

Diesem Artikel liegen Produktangaben des Herstellers zugrunde.

Ein Fallbeispiel: Der devitale, dunkel verfärbte Frontzahn

Ein 27-jähriger Patient hatte seit Kindesalter einen dunkel verfärbten Inzisivus (Zahn 11). Aufgrund seiner beruflichen Veränderung wurde der Zahn für ihn zu einem ästhetischen Problem. Die Lösung sollte möglichst substanzschonend sein und bei „überschaubarem" finanziellem Aufwand kurzfristig realisiert werden.

Falldiskussion | Grundsätzlich werden alle Zahnverfärbungen durch Pigmenteinlagerungen bewirkt. Im Gegensatz zu exogenen Verfärbungen z. B. durch Tee, Kaffee etc. sind Verfärbungen von devitalen Zähnen auf Zerfallsprodukte aus dem Pulpenkavum zurückzuführen. Oftmals kommt es auch bei einem Trauma oder einer nicht vollständigen Exstirpation der vitalen Pulpa zu Einblutungen in die Dentintubuli. Typischerweise wird der Zahn über einen längeren Zeitraum nach Devitalisation gleichmäßig dunkel – von hellgrau bis dunkelbraun.
Häufig werden bei Patienten mit endogenen Verfärbungen keramische Restaurationen hergestellt, welche jedoch einen hohen Substanzabtrag erfordern. Das ästhetische Ergebnis ist dabei oftmals nicht befriedigend, technisch aufwendig und kostenintensiv für die Patienten.
Eine kostengünstige und gleichzeitig minimal-invasive Therapie ist die „Walking Bleach"-Technik. Sie ist unter Einsatz von Natriumperborat, von Hand mit Wasserstoffperoxid-Lösung (H_2O_2) angemischt, seit langem Teil der universitären Ausbildung. Im vorliegenden Fall kam diese Technik mit Opalescence Endo (Uitradent Products) zur Anwendung. Das Material wird gebrauchsfertig in Spritzen geliefert und hat gegenüber der Natriumperborat-Mischung Vorteile im Hinblick auf Applikation, Verschluss und deutlich schnellere Wirksamkeit.

Vor der Anwendung der „Walking Bleach"-Technik muss eine adäquate endodontische Vorbehandlung erfolgt sein; dies wurde im vorliegenden Fall klinisch und röntgenologisch sichergestellt.

Das klinische Vorgehen | Zu Beginn der Behandlung wurde vorhandenes Kompositmaterial aus dem Frontzahn entfernt und die Pulpahöhle einer genauen Inspektion unterzogen, um keine eventuell verbliebenen Zahnmark-Reste in den Pulpahörnern zu übersehen. Der obere Teil der Wurzelfüllung wurde bis ca. ein bis zwei Millimeter unter die Schmelz-Zement-Grenze abgetragen; so wurde Platz geschaffen für eine Abdeckung mit steif angemischtem Glasionomer-Zement.

Ausgangssituation: Deutliche Verfärbung des Zahns 11.

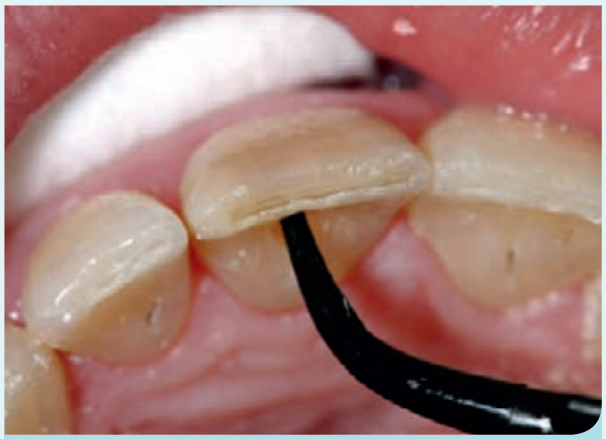

Einbringen des 35%igen H_2O_2-Gels Opalescence Endo.

Abschlussfoto nach Entfernung des Opalescence Endo.

Diesem Artikel liegen Produktangaben des Herstellers zugrunde.

Opalescence Endo (35%iges Wasserstoffperoxid-Gel) wurde aus der Spritze direkt in das Pulpakavum eingebracht und das Kavum provisorisch mit einem fließfähigen Kompositmaterial verschlossen. Dank der sehr steifen Gel-Konsistenz waren diese Arbeiten leicht und schnell durchzuführen. Nach 24 Stunden stellte sich der Patient wieder in der Praxis vor. Das gewünschte Ergebnis bezüglich der Aufhellung des Zahns und der Farbidentität zu den Nachbarzähnen war bereits erreicht. Das Kavum wurde wieder eröffnet und die Bleachinggel-Einlage entfernt. Es erfolgte für 14 Tage eine Kalziumhydroxid-Einlage mit provisorischem Verschluss. Zwei Wochen später, nachdem sich die Zahnfarbe stabilisiert und die Sauerstoff-Radikale in der Zahnsubstanz abgebaut hatten, wurde der definitive Verschluss des Kavums mit einem Kompositmaterial in Adhäsivtechnik durchgeführt.

Fazit | Das interne Bleaching erweist sich bei der Versorgung isolierter Frontzahnverfärbungen durch devitale Zahnsubstanz als eine sehr gute Allernative zu aufwendigen Kronen- oder Veneer-Restaurationen. Dem Patienten kann damit ein substanzschonendes und auch kostengünstiges Verfahren angeboten werden.
Die Verwendung von Opalescence Endo erleichtert die Behandlung durch die praktische Applikation des steifen Gels direkt aus einer Spritze, den einfachen provisorischen Verschluss und das schnelle Ergebnis, das nur wenig Stuhlzeit erfordert. Ein positiver Nebeneffekt der Zahnaufhellung ist das wachsende „Zahn- und Mundbewusstsein" der Patienten. Da sie die neu gewonnene, verbesserte Zahnästhetik dauerhaft erhalten wollen, sind sie auch Zahnprophylaxe-Maßnahmen gegenüber besonders aufgeschlossen. Auch Empfehlungen an Bekannte sind nicht selten.

Dr. Lara Müller
2007 Staatsexamen Universität zu Köln mit anschließender Promotion
2008–2010 Assistenzzeit und Anstellung in der Gemeinschaftspraxis Drs. Bayer, Kistler, Elberzhagen, Landsberg am Lech
Seit 2012 in eigener Praxis niedergelassen
Mitglied in der DGOI und Referentin DGOI Frauenpower

Korrespondenzadresse:
Praxis am Moritzplatz
Dr. Lara Müller
Maximilianstrasse 37, 86150 Augsburg
www.praxis-moritzplatz.com, info@praxis-moritzplatz.com

Die verschiedenen Abrechnungsmöglichkeiten der professionellen Aufhellung von Zähnen mit Opalescence

Die Zahnaufhellung stellt in der Regel keine medizinisch notwendige Heilbehandlung dar. Somit ist sie sowohl beim gesetzlich versicherten als auch beim privat versicherten Patienten außerhalb der Gebührenordnungen als Verlangensleistung gesondert zu vereinbaren und in Rechnung zu stellen.

Korrektes Vorgehen beim GKV-Patienten | Sollen bei einem gesetzlich versicherten Patienten Leistungen frei vereinbart werden, die über die Leistungen des BEMA hinausgehen, muss er zunächst aus dem Vertrag mit der gesetzlichen Krankenkasse losgelöst und zum Privatpatienten erklärt werden. Dieses geschieht mit der Vereinbarung einer Privatbehandlung gemäß § 4 Abs. 5 BMV-Z bzw. § 7 Abs. 7 EKVZ (siehe Abrechnungsbeispiel 1), in welcher der Patient sein Einverständnis zur Behandlung außerhalb der gesetzlichen Bestimmungen auf Grundlage der GOZ gibt.
Beim GKV-Patienten unterteilt man generell die zahnärztlichen Leistungen in drei Kategorien:

1. Grundleistungen (Diese werden von den Krankenkassen komplett bezahlt oder bezuschusst).
2. Kassenbehandlungen, die mit „besseren" Materialien oder aufwendigeren Techniken (z. B. Mehrkostenvereinbarung für Füllungen nach § 28 SGB V) durchgeführt werden, sind Mehrleistungen (= freie Vereinbarung notwendig)
3. Alle Behandlungen, die aufgrund des rein ästhetischen Gesichtspunktes nicht von den Krankenkassen bezuschusst werden dürfen, sind Wahlleistungen (= freie Vereinbarung notwendig).

Verlangensleistungen korrekt vereinbaren und berechnen beim Privatpatienten und beim GKV-Patienten mit Wahlleistung | Verlangensleistungen sind alle Leistungen, die …

- über das Maß einer zahnmedizinisch notwendigen ärztlichen Versorgung hinausgehen *und/oder*
- zum Zeitpunkt der Leistungserbringung als nicht zahnmedizinisch notwendig anzusehen sind *und/oder*
- weder in der GOZ noch in der GOÄ enthalten sind und keine Analogleistungen nach § 6 (1) GOZ, GOÄ darstellen …

… und dürfen – wie der Name schon sagt – nur berechnet werden, wenn sie auf Verlangen des Patienten erbracht werden. Hierbei ist der § 1 (2) in Verbindung mit § 2 (3) der GOZ ausschlaggebend:

§ 1 GOZ

1. *Vergütungen darf der Zahnarzt nur für Leistungen berechnen, die nach den Regeln der zahnärztlichen Kunst für eine zahnmedizinisch notwendige zahnärztliche Versorgung erforderlich sind.*
2. *Leistungen, die über das Maß einer zahnmedizinisch notwendigen zahnärztlichen Versorgung hinausgehen, darf er nur berechnen, wenn sie auf Verlangen des Zahlungspflichtigen erbracht worden sind.*

§ 2 (3) GOZ

Leistungen nach § 1 Absatz 2 Satz 2 und ihre Vergütung müssen in einem Heil- und Kostenplan schriftlich vereinbart werden. Der Heil- und Kostenplan muss vor Erbringung der Leistung erstellt werden; er muss die einzelnen Leistungen und Vergütungen sowie die Feststellung enthalten, dass es sich um Leistungen auf Verlangen handelt und eine Erstattung möglicherweise nicht gewährleistet ist. Der § 6 Abs. 1 bleibt unberührt.

Grundsätzlich muss also eine solche Vereinbarung vor Behandlungsbeginn schriftlich getroffen werden.

Besonderheiten bei Ausstellung der Behandlungsrechnung | Im Zuge der Neueinführung der GOZ 2012 wurde auch ein einheitliches Rechnungsformular eingeführt, welches hinsichtlich der Berechnung von medizinisch nicht notwendigen Leistungen (Verlangensleistungen) eine besondere Kennzeichnung und Abgrenzung dieser Leistungen im Rechnungsformular vorsieht. Der Hintergrund ist die bessere Transparenz gegenüber Kostenerstattern, die so besser die nicht erstattungsfähigen Leistungen herausfiltern können.

Außerdem gilt es zu beachten, dass die Notwendigkeit besteht, bei zahnärztlichen Leistungen ohne medizinische Indikation, die Umsatzsteuer mit 19 % auszuweisen.
Unterliegt allerdings die Praxis der sogenannten „Kleinunternehmerregelung", weist der Zahnarzt Umsatzsteuer weder aus noch führt er sie ab. Der Zahnarzt gilt im steuerlichen Sinn als Kleinunternehmer, wenn der Gesamtumfang der steuerpflichtigen Leistungen im vorigen Jahr höchstens 17.500 Euro betrug und im laufenden Jahr voraussichtlich höchstens 50.000 Euro betragen wird, soweit er nicht bereits freiwillig die Umsatzsteuerabführung gewählt hat. Die Berechnung selbst darf bei Verlangensleistungen, die nicht in der Gebührenordnung erfasst sind, mit einer Pauschalsumme erfolgen.

Hier gibt der Hersteller Ultradent folgende Honorarhinweise:

Anwendung von Opalescence zu Hause

– mit individuellen, tiefgezogenen Schienen und Opalescence PF

ca. 250 bis 500 Euro zzgl. Kosten für die vorausgehende professionelle Zahnreinigung (siehe Abrechnungsbeispiel im Anhang)

– mit vorgefertigten KombiTrays: Opalescence Go

ca. 100 bis 150 Euro für OK/UK gesamt zzgl. Kosten für die vorausgehende professionelle Zahnreinigung

Behandlung mit Opalescence in der Zahnarztpraxis

– Chairside mit Gel zum Direktauftrag: Opalescence Boost

ca. 300 bis 500 Euro pro Sitzung (1 Std.) zzgl. Kosten für die vorausgehende professionelle Zahnreinigung

– Walking-Bleach-Technik einzelner Zähne: Opalescence Endo

ca. 50 bis 120 Euro pro Zahn zzgl. Kosten für die vorausgehende professionelle Zahnreinigung

Bei den Preisvorschlägen handelt es sich nach Angaben des Herstellers um Erfahrungswerte, die regional sehr variieren können.

Nachfolgend haben wir beispielhaft den korrekten Vereinbarungsweg für die Professionelle Zahnaufhellung gemäß § 2 (3) GOZ mit individuellen, tiefgezogenen Schienen und Opalescence PF beim GKV-Patienten (Beispiel 1) sowie beim Privatpatienten (Beispiel 2) dargestellt.

Abrechnungsbeispiel 1 (GKV Patient)

Vereinbarung einer professionellen Zahnreinigung und professionellen Zahnaufhellung beim gesetzlich versicherten Patienten

(Kombination: Vereinbarung einer Privatbehandlung nach § 4 Abs. 5 BMV-Z bzw. § 7 Abs. 7 EKVZ und Vergütungsvereinbarung gemäß § 2 Abs. 3 GOZ)

Vereinbarung einer Privatbehandlung für gesetzlich versicherte Patienten gemäß § 4 Abs. 5 BMV-Z bzw. § 7 Abs. 7 EKVZ

zwischen

_____
(Patient/Zahlungspflichtiger)

und

_____
(Zahnarzt)

Mir ist bekannt, dass ich als Patient der gesetzlichen Krankenversicherung das Recht habe, unter Vorlage der Krankenversichertenkarte nach den Bedingungen der gesetzlichen Krankenversicherung behandelt zu werden. Unabhängig davon wünsche ich ausdrücklich aufgrund eines privaten Behandlungsvertrages gemäß der Gebührenordnung für Zahnärzte (GOZ) privat behandelt zu werden.

Nachfolgende Behandlung wurde vereinbart nach der GOZ 2012 und/oder GOÄ 82

Zahn	Leistung /Gebührenziffer	Anzahl	Faktor	€
17-27, 37-47	**GOZ 1040** Professionelle Zahnreinigung	28	2,3	101,36
17,16, 25,26	**GOZ 4025** Subgingivale medikamentöse antibakterielle Lokalapplikation, je Zahn	4	2,3	7,76
OK,UK	**Professionelle Zahnaufhellung gemäß § 2 (3) GOZ** mit individuellen, tiefgezogenen Schienen und Opalescence PF, pro Kiefer 150 Euro	2		300,00
	Materialberechnung nach § 4 Abs. 3 GOZ (zur GOZ 4025)			2,00
	Gesamtbetrag			**411,12**

Die aufgeführte Behandlung

☒ wird auf Wunsch des Patienten durchgeführt.
☒ ist nicht im Leistungskatalog der gesetzlichen Krankenversicherung enthalten.
☒ geht weit über das Maß der ausreichenden, zweckmäßigen und wirtschaftlichen Versorgung hinaus (§§ 12, 70 SGB V).
☒ entspricht nicht den Richtlinien des Bundesausschusses der Zahnärzte und Krankenkassen für eine ausreichende, zweckmäßige und wirtschaftliche vertragszahnärztliche Versorgung.

Erklärung des Versicherten

Ich bin darüber aufgeklärt worden, dass eine Erstattung der Vergütung der genannten Leistungen durch die Krankenkasse in der Regel nicht erfolgen kann.

_____ _____
Ort, Datum Ort, Datum

_____ _____
(Unterschrift Patient/Zahlungspflichtiger) (Unterschrift Zahnarzt)

Vergütungsvereinbarung gemäß § 2 Abs. 3 GOZ für professionelle Zahnaufhellung

zwischen

_____
(Patient/Zahlungspflichtiger)

und

_____
(Zahnarzt)

Der o.g. Patient/Zahlungspflichtige und der o.g. Zahnarzt/die o.g. Zahnärztin vereinbaren nach der GOZ '88 und der GOÄ '82 die folgende Behandlung:

	Leistungsbeschreibung	**Anzahl**	**Faktor**	**Betrag €**
OK,UK	**Professionelle Zahnaufhellung** mit individuellen, tiefgezogenen Schienen und Opalescence PF, pro Kiefer 150,00 €	2		300,00
	Gesamtbetrag			**300,00**

Es wurde darauf hingewiesen, dass eine Erstattung der Vergütung durch Erstattungsstellen möglicherweise nicht in vollem Umfang gewährleistet ist.

_____ _____
Ort, Datum Ort, Datum

_____ _____
(Unterschrift Zahnarzt) (Unterschrift Patient bzw. gesetzl.Vertreter)

Abrechnungsbeispiel 2 (Privatpatient)

Vereinbarung einer professionellen Zahnaufhellung
(Vergütungsvereinbarung gemäß § 2 Abs. 3 GOZ)

Vergütungsvereinbarung gemäß § 2 Abs. 3 GOZ für professionelle Zahnaufhellung

zwischen

_____
(Zahnarzt/ Zahnärztin)

und

_____
(Patient bzw. gesetzl. Vertreter)

Der o.g. Patient/Zahlungspflichtige und der o.g. Zahnarzt/die o.g. Zahnärztin vereinbaren nach der GOZ `88 und der GOÄ `82 die folgende Behandlung:

	Leistungsbeschreibung	**Anzahl**	**Faktor**	**Betrag €**
OK,UK	Professionelle Zahnaufhellung mit individuellen, tiefgezogenen Schienen und Opalescence PF, pro Kiefer 150,-€	2		300,00
	Gesamtbetrag			**300,00**

Es wurde darauf hingewiesen, dass eine Erstattung der Vergütung durch Erstattungsstellen möglicherweise nicht in vollem Umfang gewährleistet ist.

_____ _____
Ort, Datum Ort, Datum

_____ _____
(Unterschrift Zahnarzt) (Unterschrift Patient bzw. gesetzl.Vertreter)

Eine Vereinbarung für die Leistungen der Professionellen Zahnreinigung ist beim Privatpatienten nicht erforderlich, kann aber in Form eines Kostenvoranschlags zusätzlich erfolgen.

Die Abrechnungshinweise sind von der Autorin nach ausführlicher Recherche erstellt worden. Eine Haftung und Gewähr werden jedoch ausgeschlossen.

Korrespondenzadresse:
APZ
Sabine Schröder, ZMV
Engelbertstraße 3
59929 Brilon
www.apz-brilon.de

Für den Praxisalltag – kleine Helfer mit großer Wirkung

Die „PocketLine“ ist die neue Reihe von Spitta-Nachschlagewerken zur zahnmedizinischen Abrechnung in der handlichen Kompaktgröße



BEMA PocketLine

Die **„BEMA PocketLine“** bietet Ihnen modernes Grundlagenwissen inklusive aller wichtigen Informationen rund um die Abrechnung mit dem BEMA. Schlagen Sie die **„BEMA PocketLine“** einfach auf und finden Sie zu jeder BEMA-Nummer wegweisende Hinweise vor. Orientieren Sie sich einfach und schnell über die kompakte Übersicht und durchgängige Symbolführung!

BEMA PocketLine
Broschur, 11 x 17 cm, handliches Format, Ring-Draht-Bindung, farbig, 152 Seiten, Best.-Nr.V007024727, ISBN 978-3-943996-14-2
€ 59,90 zzgl. MwSt. und Versandkosten

GOZ PocketLine

Sorgen Sie mit der **„GOZ PocketLine“** für Sicherheit und Abrechnungs-Know-how in Sachen Abrechnung für das Praxisteam vor. Darüber hinaus sichern Sie sich einen wertvollen Praxishelfer zur richtigen und vollständigen Patientendokumentation. Neben Inhalten zur GOZ enthält dieser Teil der Reihe **„PocketLine“** zusätzlich einen Auszug relevanter GOÄ-Leistungen. Immer auf dem richtigen Weg in der Abrechnung: mit dem unkomplizierten Übersichtssystem der **„GOZ PocketLine“**!

GOZ PocketLine
Broschur, 11 x 17 cm, handliches Format, Ring-Draht-Bindung, farbig, 212 Seiten, Best.-Nr.V007024728, ISBN 978-3-943996-17-3
€ 59,90 zzgl. MwSt. und Versandkosten

Fix per Fax: 07433 952-777

Ja, ich bestelle

☐ **BEMA PocketLine** _____ Exemplare

Broschur, 11 x 17 cm, handliches Format, Ring-Draht-Bindung, farbig, 152 Seiten, Best.-Nr.V007024727, ISBN 978-3-943996-14-2
€ 59,90 zzgl. MwSt. und Versandkosten

☐ **GOZ PocketLine** _____ Exemplare

Broschur, 11 x 17 cm, handliches Format, Ring-Draht-Bindung, farbig, 152 Seiten, Best.-Nr.V007024728, ISBN 978-3-943996-17-3
€ 59,90 zzgl. MwSt. und Versandkosten

Adresse/Stempel:

ID/55/12/00071

Datum _____ ✗ Unterschrift _____

Spitta Verlag
Ammonitenstraße 1
72336 Balingen
Tel.: 07433 952-0
www.spitta.de

Es gelten die Allgemeinen Geschäftsbedingungen von Spitta, die Sie unter www.spitta.de abrufen oder direkt im Spitta-Kundencenter unter 07433 952-0 telefonisch anfordern können.

Zukunftssicherheit durch Digitalisierung

„Wie viel Digitalisierung braucht die moderne Praxis und was rechnet sich?" Zur Beantwortung dieser Frage bzw. zur Diskussion hierüber lud das Unternehmen Carestream Dental die Presseverteter sowie den Referenten Dr. Oliver Müller, Tuttlingen, vom 5. bis 7. Juli nach Stromberg ein. Anlass zu dieser Veranstaltung gab das von Carestream Dental auf der IDS erstmals vorgestellte neue CAD/CAM-System CS Solutions, das ab dem 4. Quartal auf dem Markt erhältlich sein wird.

Nach einer Begrüßung durch Frank Bartsch, Trade Marketing Manager bei Carestream Dental, stellte Dr. Oliver Müller, seit 17 Jahren praktizierender Zahnarzt in einer Gemeinschaftspraxis in Tuttlingen, seine Erfahrungen im Bereich der Praxisdigitalisierung vor. Er selbst nutzt u. a. ein Carestream DVT-Gerät seit 3,5 Jahren und möchte auf dieses nicht mehr verzichten. Es bietet ihm zahlreiche Vorteile, wie eine sehr gute Auflösung, eine bessere Strahlenhygiene, keinen Chemieeinsatz, eine 3D-Technologie und damit eine schnelle Verfügbarkeit der Bilder und somit einen gesteigerten Workflow. Ausschlaggebend für die Anschaffung des DVTs war für ihn die bessere Diagnostik und Therapie hauptsächlich auf dem Gebiet der Endodontie und Implantologie. Außerdem hat er mit dieser Bilddarstellung die Möglichkeit, den Patienten besser zu beraten, was letztlich sein Praxisimage steigert.

Dass sich ein DVT rechnet, begründete er mit der eingesparten Zeit und der Möglichkeit, DVT-Aufnahmen für ZA-Kollegen zu erstellen. „Wir fertigen in unserer Praxis jährlich ca. 100–120 DVTs und etwa 400 OPG-Aufnahmen und erzielen damit einen höheren Umsatz als ursprünglich errechnet." Anhand einer Kosten-Nutzen-Rechnung unter Einbeziehung von Anschaffungskosten, Kosten für den Strahlenschutzkurs, Finanzierungskosten und Rücklagen hat sich sein DVT innerhalb von 4,5 Jahren bereits amortisiert.

Lohnt sich also die Anschaffung eines DVTs doch und welches ist das richtige? Diese Frage kann so einfach nicht beantwortet werden, erklärte Müller. Er riet jedem Zahnarzt, vor dem Kauf detailliert aufzulisten, wie viele Aufnahmen der Zahnarzt zukünftig angefertigen werde, für welche Indikationen das Gerät eingesetzt werden solle und ob eine gemeinschaftliche Nutzung angestrebt werden könne. Er wies hierbei darauf hin, dass ein OPG, welches aus einem DVT errechnet wird, nicht abrechenbar sei, weshalb es wichtig, ist ein Kombinationsgerät zu haben. Auch sollte in die Entscheidungsfragen durchaus einbezogen werden, welche Zukunftssicherheit die Praxis gewinnt und welche weiteren digitalen Möglichkeiten der Praxis zur Verfügung stehen.

Alle Entscheidungsfragen hierzu hat er in einer Checkliste zusammengefasst, die interessierte Leser auf **www.zmk-aktuell.de/Mueller** downloaden können. Für ihn persönlich hat sich dieses Gerät definitiv gelohnt.

Dr. Oliver Müller, Tuttlingen

Dr. Oliver Müller betreibt zusammen mit Dr. Mattias Grosse in Tuttlingen eine Gemeinschaftspraxis. Er gehört zu den allersten Anwendern des CS Solutions Systems in Deutschland und weiß wie einfach es ist, eine Abformung mithilfe des CS 9000 3D zu digitalisieren. Mit wenigen Handgriffen und Klicks wird eine Krone, ein Inlay oder ein Onlay konstruiert. Durch die intuitive Menueführung der CS Restore Software bleibt ihm eine lange Einarbeitungszeit erspart. Der Vorteil liegt darin, dass der Umweg über das Gipsmodell entfällt und somit eine Fehlerquelle mehr ausgeschlossen werden kann. Mit der CS 3500, dem intraoralen Scanner, kann dann sogar komplett auf die konventionelle Abformmethode verzichtet werden.

Diesem Artikel liegen Produktangaben des Herstellers zugrunde.

Frank Bartsch, Trade Marketing Manager bei Carestream Dental, erläuterte den digitalen Workflow mit CS Solution bei der Herstellung von Einzelzahnrestaurationen.

Wirtschaftlicher durch digitalen Workflow | Am Beispiel des CAD/CAM-Systems CS Solutions zeigte Frank Bartsch einen optimalen digitalen Workflow bei der Herstellung von Einzelzahnrestaurationen auf. Die konventionelle Fertigung sei recht zeitaufwendig – nicht aber mit CS Solutions, denn hiermit sei eine Chairside-Fertigung in nur einer Stunde möglich. Die Systemlösung CS Solutions besteht aus dem intraoralen 3D-Scanner CS 3500, der CAD-Software CS Restore, der Schleifmaschine CS 3000 und dem Web-Portal CS Connect.
Die nachstehend aufgeführten Module sind systematisch aufeinander aufgebaut, sodass der Zahnarzt alle Arbeitsschritte chairside ausführen kann – aber nicht unbedingt muss. Über CS Connect können sowohl die reinen Scandaten als auch fertig designte Restaurationen an jedes Labor gesendet werden. Der Anwender kann zudem selbst entscheiden, ob er den Zahnersatz beim Zahntechniker oder selbst in der Praxis gestalten und fertigen möchte.
Ferner kann der Zahnarzt, wenn er wie Dr. Müller bereits im Besitz eines DVTs ist, dies zur Digitalisierung von Abdrücken für CS Solutions heranziehen. Es ist lediglich eine Halterung für das DVT erforderlich. Kein anderes DVT bietet dem Zahnarzt diese Option. *K.Ude*

Wie die Abrechnung der digitalen Technologien erfolgt, lesen Sie auf den Folgeseiten.

Die Module des CS Solutions von Carestream im Überblick

CS 3500 — Mit dem intraoralen Scanner CS 3500 sind Zahnärzte in der Lage, die Zähne der Patienten direkt zu scannen und somit 3D-Bilder in True-Color-Qualität zu erhalten. Der CS 3500 bietet beim Scannen einen großen Winkelbereich von bis zu 45 Grad sowie eine Tiefe von 16 mm und verfügt über ein Farbindikationssystem, das den Bediener durch den Bildaufnahmeprozess leitet. Da der CS 3500 ohne Puder auskommt, sind weniger Vorbereitungen für den Scanvorgang erforderlich und dieser ist angenehmer für den Patienten.

DVT-Scannen von Abdrücken — Zahnärzte können mit einem Carestream Dental DVT-System wie CS 9000 3D oder CS 9300 konventionelle Abdrücke scannen und präzise digitale Abdrücke erstellen. Mit diesem innovativen Verfahren werden nicht nur Abdrücke schnell digitalisiert, Zahnärzte profitieren darüber hinaus bei der Erstellung von Abdrücken von einem vertrautem Workflow.

Diesem Artikel liegen Produktangaben des Herstellers zugrunde.

CS Restore — CS Restore ist eine CAD-Software (computer-aided design), die Zahnärzte in die Lage versetzt, in wenigen Schritten funktionale, natürliche Restaurationen für einzelne Zähne zu erstellen. Sobald der digitale Abdruck mit dem CS 3500 oder einem DVT-System von Carestream Dental erfasst wurde, kann es ohne großen Bearbeitungsaufwand direkt zum Design eingesetzt werden. Der digitale Abdruck und der Antagonist werden von der Software automatisch aufeinander ausgerichtet. CS Restore beinhaltet außerdem ein bioadaptives Zahnmodell zum Erstellen maßgeschneiderter, individueller Restaurationen für Patienten, darunter Kronen, Inlays und Onlays.

CS 3000 — Bei der CS 3000 Schleifmaschine handelt es sich um ein CAM-Werkzeug (computer-aided manufacturing) ausgestattet mit einem 4-achsigen Antrieb mit bürstenlosem Motor, der hochwertige Restaurationen mit einer Genauigkeit von ± 25 µm herstellt. Die durchschnittlich zum Schleifen einer Krone benötigte Zeit beträgt weniger als 15 Minuten, sodass Zahnärzte Restaurationen in nur einem Termin anbieten können. Die CS 3000 setzt zum Erhalt langlebiger Restaurationen und natürlicher Ergebnisse auf bewährte Materialien. Da das elegante System äußerst leise und vibrationsfrei arbeitet, lässt es sich überall in der Praxis aufstellen, sogar im Behandlungsraum.

CS Connect – CS Connect ist ein gehostetes, webbasiertes Portal, mit dem Zahnärzte ihre Fälle elektronisch an das Labor ihrer Wahl übertragen – in Form eines digitalen Abdrucks oder als designtes Modell. Durch CS Connect ist es Zahnärzten möglich, den letzten Stand zu einem Fall anzuzeigen, problemlos auf den bisherigen Verlauf für alle abgesendeten Fälle zuzugreifen und sich mit Zahntechnikern zur Besprechung und Zusammenarbeit auszutauschen.

Diesem Artikel liegen Produktangaben des Herstellers zugrunde.

Abrechnung digitaler Technologien

Digitale Röntgenverfahren, Chairside CAD/CAM

Digitale Volumentomographie | Das extraorale Röntgensystem CS 9000 3D von Carestream Dental bietet die Kapazität und Genauigkeit der 3D-Bildverarbeitung State-of-the-Art in Zahnarztpraxen. Sein „großer Bruder", das CS 9300 „All-in-One"-System ist das vielseitigste Multi-Modalitäten-Bildgebungssystem des Herstellers. Viele Gründe sprechen für die digitale Röntgentechnik: In erster Linie sind die erstellten digitalen Aufnahmen sehr genau, an jedem Arbeitsplatz verfügbar, können schnell an Mit- bzw. Weiterbehandler weitergeleitet werden und benötigen wenig Speicherfläche.
Der Einsatz der digitalen Volumentomographie ist z.B. vor der Implantation in solch Fällen angezeigt, in denen eine schwierige anatomische Ausgangssituation vorliegt oder wenn aufgrund einer hohen Anzahl geplanter Implantate Komplikationen zu erwarten sind. Mithilfe der Computertomographie können präoperativ exakte Bestimmungen der Gewebedimension in allen drei Raumrichtungen am geplanten Operationsort vorgenommen werden.

Abrechnung beim GKV- und beim Privatpatienten nach der privatärztlichen Gebührenordnung (GOÄ) | Die ärztliche Leistung befindet sich lt. Nr. 3 der Allgemeinen BEMA-Bestimmungen (Stand 01.01.2006) in einem für Vertrags**zahnärzte** nicht geöffneten Bereich der GOÄ '82. Leistungen aus den nicht aufgeführten Bereichen gehören demnach nicht zur BEMA-GOÄ und dürfen im Rahmen der vertragszahnärztlichen Versorgung also nicht abgerechnet werden. Die entsprechende Gebührenziffer für die Abrechnung der DVT-Aufnahme stellt die private **GOÄ 5370** (Computergesteuerte Tomographie im Kopfbereich, ggf. einschließlich des kranio-zervikalen Übergangs) dar.
Die allgemeinen Abrechnungsbestimmungen zu dieser Ziffer lauten:

Teil O,
Allgemeine Bestimmungen (Auszug)

1. Mit den Gebühren sind alle Kosten (auch für Dokumentation und Aufbewahrung der Datenträger) abgegolten.
2. Die Leistungen für Strahlendiagnostik mit Ausnahme der Durchleuchtung(en) (Nummer 5295) sind nur bei Bilddokumentation auf einem Röntgenfilm oder einem anderen Langzeitdatenträger berechnungsfähig.
3. Die Befundmitteilung oder der einfache Befundbericht mit Angaben zu Befund(en) und zur Diagnose ist Bestandteil der Leistungen und nicht gesondert berechnungsfähig.
4. Die Beurteilung von Röntgenaufnahmen (auch Fremdaufnahmen) als selbstständige Leistung ist nicht berechnungsfähig.
5. Die nach der Strahlenschutzverordnung bzw. Röntgenverordnung notwendige ärztliche Überprüfung der Indikation und des Untersuchungsumfangs ist auch im Überweisungsfall Bestandteil der Leistungen des Abschnitts O und mit den Gebühren abgegolten.

Anmerkung: 6.–7. betreffen nicht die zahnärztliche Abrechnung

Teil O I 7,
Allgemeine Bestimmungen

Die Leistungen nach den Nummern 5369 bis 5375 sind je Sitzung jeweils nur einmal berechnungsfähig.
Die Nebeneinanderberechnungen von Leistungen nach den Nummern 5370 bis 5374 sind in der Rechnung gesondert zu begründen. Bei Nebeneinanderberechnungen von Leistungen nach den Nummern 5370 bis 5374 ist der Höchstwert nach Nummer 5369 zu beachten.

Auswertung der DVT-Aufnahme | Wie aus den allgemeinen Bestimmungen (4. Absatz) zur Ziffer GOÄ 5370 hervorgeht, kann die Beurteilung der Aufnahme als selbstständige Leistung nicht in Ansatz gebracht werden. Da allerdings in fast allen Fällen über eine bloße Beurteilung hinaus eine computergestützte Analyse bzw. dreidimensionalen Rekonstruktion erfolgt, kann für diesen Mehraufwand die **private GOÄ-Nr. 5377 (Zuschlag für computergesteuerte Analyse – einschließlich speziell nachfolgender 3D-Rekonstruktion)** berechnet werden. Dieses ist auch möglich, wenn die DVT-Aufnahme fremdgefertigt und in der eigenen Praxis ausgewertet wird.
Im Rahmen der Planung implantologischer Leistungen muss eine eventuelle Überschneidung der GOÄ 5377 mit dem Leistungsinhalt der GOZ 9000 (Implantatbezogene Analyse und Vermessung des Alveolarfortsatzes, des Kieferkörpers und der angrenzenden knöchernen Strukturen sowie der Schleimhaut, **einschließlich metrischer Auswertung von radiologischen Befundunterlagen,** Modellen und Fotos zur Feststellung der Implantatposition, ggf. mithilfe einer individuellen Schablone zur Diagnostik, einschließlich Implantatauswahl, je Kiefer) berücksichtigt werden.
Für die **Besprechung und Erklärung der DVT-Aufnahme** mit dem Patienten stehen die verschiedenen Beratungsziffern der GOÄ zur Verfügung. Je nach Zeitaufwand wird unterschieden zwischen der **GOÄ-Nr. 1** (Beratung, auch mittels Fernsprecher) oder der **GOÄ-Nr. 3** (eingehende, das gewöhnliche Maß übersteigende Beratung, auch mittels Fernsprecher). Bei ungewöhnlich hohem Zeitaufwand wäre auch der Ansatz der Ziffer **GOÄ 34** denkbar (Erörterung, Dauer min. 20 Minuten) der Auswirkungen einer Krankheit auf die Lebensgestaltung in unmittelbarem Zusammenhang mit der Feststellung oder erheblichen Verschlimmerung einer nachhaltig lebensverändernden oder

lebensbedrohenden Erkrankung – ggf. einschließlich Planung eines operativen Eingriffs und Abwägung seiner Konsequenzen und Risiken –, einschließlich Beratung – ggf. unter Einbeziehung von Bezugspersonen).

Empfehlung der Röntgenstelle der Bundeszahnärztekammer zur DVT (Stand 30.09.2010) | Voraussetzung für den Betrieb eines DVT-Gerätes im Bereich der Zahnheilkunde sind die Sachkunde Nr. 1 (Intraorale Röntgendiagnostik mit dentalen Tubusgeräten, Panoramaschichtaufnahmen, Fernröntgenaufnahmen des Schädels) nach Tabelle 4.3.1 der Fachkunderichtlinien und darauf aufbauend die Sachkunde Nr. 4 nach Tabelle 4.3.1 (weitergehende Techniken, z. B. digitale Volumentomographie). Alle abgebildeten Strukturen müssen befundet [1] werden. Unklare Befunde müssen einer weiteren Diagnostik zugeführt werden.
Jeder Zahnarzt kann einen Patienten zur Durchführung einer DVT-Untersuchung an einen fachkundigen Zahnarzt überweisen. Der Fachkundige stellt die rechtfertigende Indikation und befundet die Bilder. Der überweisende Zahnarzt kann die bereits befundeten Aufnahmen betrachten und zur ärztlichen Information, Demonstration und Kontrolle verwenden.
Ein Zahnarzt mit Fachkunde, der kein Gerät betreibt, kann die rechtfertigende Indikation stellen und nach technischer Anfertigung an anderer Stelle die Aufnahmen befunden. Jedes von Zahnärzten betriebene DVT-Gerät muss der zuständigen zahnärztlichen Stelle gemeldet werden.

[1] Die Befundung durch den Arzt umfasst die Erkennung, Beschreibung und Beurteilung der diagnoserelevanten Bildinhalte mit den organtypischen Bildmerkmalen, den Details und kritischen Strukturen zur Beantwortung der diagnostischen Fragestellungen und als Grundlage für ärztliche Entscheidungen (8.1 QS-Richtlinie).

Der medizinische Nutzen der DVT-Aufnahme wird immer wieder von Erstattungsstellen in Frage gestellt. Hierbei ist zu beachten: Will ein Versicherer seine Leistungspflicht einschränken, ist er selbst hierfür allerdings darlegungs- und beweispflichtig. Dies hat der Bundesgerichtshof mit Urteil vom 29. Mai 1991 (Az: IV ZR 151/90) entschieden und mit Urteil vom 12. März 2003 (Az: IV ZR 278/01) noch einmal bekräftigt.
Nach der Rechtsprechung ist eine medizinische Heilbehandlung immer dann als medizinisch notwendig anzusehen, „wenn es nach objektiven medizinischen Befunden und wissenschaftlichen Erkenntnissen im Zeitpunkt der Behandlung vertretbar war, sie als medizinisch notwendig anzusehen". Wenn diese Voraussetzungen erfüllt sind, da die durchgeführten diagnostischen Maßnahmen vom Behandler fachkundig und sorgfältig geplant und für notwendig erachtet wurden, ist der Versicherer verpflichtet, diese auch zu erstatten. Wenn der Versicherer dieses anzweifelt, ist er – wie oben erläutert – hierfür beweispflichtig.

Intraoralscanner CS 3500 Scan in Verbindung mit der Software CS Restore und die Fertigung von Einzelkronen/Teilkronen/Inlays mit der Schleifmaschine CS 3000 chairside oder in einem Labor | Mit dem CS 3500 Intraoralscanner können Zahnärzte einfach digitale 3D-Abdrücke in Echtfarben aufnehmen, auf deren Basis sich mit der Software CS Restore dann direkt in der Praxis Kronen entwerfen lassen. Im ersten Schritt wird die Situation im Mund digitalisiert, z. B. mit dem neuen intraoralen Scanner CS 3500.
Die Abrechnung des digitalen Scans stellt für den gesetzlich Krankenversicherten wie auch für den Privatpatienten eine nach GOZ abzurechnende Leistung dar. Hierfür hält die GOZ 2012 eine Gebührenziffer bereit:
GOZ 0065 (Optisch-elektronische Abformung einschl. vorbereitender Maßnahmen, einfache digitale Bissregistrierung und Archivierung, je Kieferhälfte oder Frontzahnbereich.
Die Auswertung des Scans durch den Zahnarzt ist eine medizinisch notwendige Leistung, für die aber keine Gebührenziffer in der GOZ 2012 enthalten ist. In diesem Fall ist die analoge Berechnung möglich:
PC-gestützte Auswertung einer opto-elektronischen Abformung analog gemäß § 6 (1) GOZ entsprechend GOZ 6010 Anwendung von Modellen zur Analyse von Kiefermodellen (dreidimensionale, graphische oder metrische Analysen, Diagramme)

Die weiteren Maßnahmen, die nun in der Fertigung mit der Schleifmaschine bestehen, sind **als labortechnische Leistungen gemäß § 9 GOZ berechenbar:**
Auf Basis der digitalisierten intraoralen Situation erstellt die CAD-Software CS Restore ohne großen Bearbeitungsaufwand in wenigen Schritten funktionale und natürliche Restaurationen für einzelne Zähne. Dieses kann sowohl chairside in der Praxis als auch in einem Dentallabor geschehen.
Zur Abrechnung beim GKV Patienten ist noch Folgendes zu beachten: Bei notwendiger Versorgung eines Zahnes mit einer Teilkrone/ Krone nach dem CAD/CAM-Verfahren handelt es sich um eine **gleichartige Versorgung**, die dann folgende Festzuschüsse und Honorare auslöst:

Krone /Teilkrone im Frontzahnbereich:
Festzuschuss: 1.1, zzgl. ggf. 1.3
Honorar: GOZ 2210 (Krone) bzw. 2220 (Teilkrone), ggf. Provisorium BEMA Nr. 19 (wenn nicht chairside), adhäsive Befestigung nach GOZ 2197

Teilkrone im Seitenzahnbereich:
Festzuschuss: 1.2
Honorar: GOZ 2220, ggf. Provisorium BEMA Nr. 19 (wenn nicht chairside) adhäsive Befestigung nach GOZ 2197

Die Abrechnungshinweise sind von der Autorin nach ausführlicher Recherche erstellt worden.
Eine Haftung und Gewähr werden jedoch ausgeschlossen.

Korrespondenzadresse:
APZ, Sabine Schröder, ZMV
Engelbertstraße 3, 59929 Brilon, www.apz-brilon.de

Zahnaufhellung für alle Fälle!

Opalescence
Professionelle Zahnaufhellung
Der Gold-Standard vom Marktführer
Die längste Erfahrung
Das breiteste Sortiment

Zu Hause

Kosmetische Zahnaufhellung mit:

Opalescence PF
In individueller Tiefziehschiene, Applikation aus Spritzen mit 10% & 16% Carbamidperoxid
Drei Geschmacksrichtungen: Mint, Melone, Neutral

Opalescence Go
Innovative vorgefüllte Schienen, UltraFit Trays, mit 6% H_2O_2
Höchst komfortabler Sitz, passt sich dem Lächeln des Patienten perfekt an und bleibt formstabil, Geschmacksrichtung: Mint

In der Praxis

Medizinische Zahnaufhellung mit:

Opalescence Boost
Auf dem Patientenstuhl mit 40% H_2O_2

Opalescence Endo
Speziell für devitale Zähne mit 35% H_2O_2
(„Walking Bleach"-Technik)

Opalescence Quick
In individueller Tiefziehschiene im Wartezimmer mit 45% Carbamidperoxid

Beratungstermin erwünscht?

Wir informieren Ihr gesamtes Praxisteam über unsere Zahnaufhellungsmethoden für „zu Hause" und „in der Praxis" bei einem persönlichen Lunch & Learn!

Rufen Sie uns an! Tel. 02203 35 92 15

ULTRADENT PRODUCTS · USA

UP Dental GmbH · Am Westhover Berg 30 · 51149 Köln
Tel 02203-359215 · Fax 02203-359222 · www.updental.de
Vertrieb durch den autorisierten und beratenden Dental-Fachhandel

„Wir verwenden die VistaCam iX jeden Tag“

Die VistaCam iX von Dürr Dental, Bietigheim-Bissingen, ist eine der wenigen Kameras, die hochauflösende Makro- und Intraoralaufnahmen mit fluoreszenzbasierten Kariesbestimmungen in einem Gerät kombiniert. Durch den Polymerisationsaufsatz lässt sie sich darüber hinaus zur Lichthärtung aller gängigen Dentalwerkstoffe einsetzen. Frau MUDr. (Medicinae Universae Doctor) Heda Dengel nutzt die Multifunktionskamera in ihrer Praxis erfolgreich zur Kariesdetektion, Patientenkommunikation und Dokumentation. Seit kurzem hat sie auch die neuen Makro- und Poly-Wechselköpfe in Gebrauch. Wir haben sie zu ihren Erfahrungen und den Reaktionen ihrer Patienten befragt.

Seit wann benutzen Sie die VistaCam iX in Ihrer Praxis? Wie kam es dazu?

MUDr. Heda Dengel:

Ich habe festgestellt, dass sich meine Patienten zunehmend für ihre Zähne und Gesundheit interessieren. Immer mehr Patienten wollen Behandlungsschritte klar nachvollziehen und besser verstehen. Auf moderne Technologien und die damit verbundenen Möglichkeiten für die Patientenaufklärung habe ich daher in meiner Praxis von Anfang an großen Wert gelegt. Die VistaCam iX von Dürr Dental verwende ich schon seit über einem Jahr. Inzwischen hat sich die praktische Kamera insbesondere im Prophylaxezimmer gut bewährt.

MUDr. Heda Dengel

1999–2005 Studium an der Karlsuniversität in Prag

2005 Promotion, Verleihung des Doktortitels MUDr. (Medicinae Universae Doctor)

2005–2010 Assistenzzahnärztin und später angestellte Zahnärztin in einer Praxis in Leonberg

Seit .2010 Niederlassung in eigener Praxis in Remseck am Neckar

Leistungsspektrum: Prophylaxe für Erwachsene und Kinder, ästhetische Zahnheilkunde, hochwertige Prothetik aus dem eigenen Labor, moderne Endodontie, Parodontologie, Implantatversorgung (Zusammenarbeit mit Privatklinik und Praxisklinik), dentale Sedierung mit Lachgas

Wie setzen Sie die Kamera ein?

MUDr. Heda Dengel:

Die VistaCam iX setze ich vor allem zur Kariesdetektion ein, außerdem für hochauflösende intraorale Aufnahmen von undichten Füllungen, von Karies, Zahnstein, abgebrochenen Zähnen und Wurzelfrakturen. Auf diese Weise kann mein gesamtes Praxisteam den Zustand der Patientenzähne einfach und schnell dokumentieren – vor der Behandlung ebenso wie nach der Behandlung. Das Einsatzspektrum ist wirklich sehr breit. Mittlerweile verwenden wir die Kamera jeden Tag.

Eine einfache Handhabung und sichere, aussagekräftige Ergebnisse spielen für mich eine entscheidende Rolle. Mit der Cam- und Proof-Funktion in einem Gerät ist vieles einfacher. Zuerst mache ich gewöhnlich eine Aufnahme vom Zahn mit dem Cam-Aufsatz und danach mit dem Proof-Wechselkopf. Beide Funktionen laufen in meiner Praxis als „Kariesdiagnostik“. So werden alle Zähne untersucht. Zwar bleiben Handspiegel und Sonden bei der Vorsorgeuntersuchung immer noch die Mittel der Wahl, aber die VistaCam iX möchte ich nicht mehr missen.

Wie funktioniert die Kariesdetektion mithilfe der VistaCam iX?

MUDr. Heda Dengel:

Laut einer Studie detektiert die Kamera durch ihre integrierte Fluoreszenztechnologie mehr als 92 % der Karies auf Glattflächen und Fissuren [1]. Mit diesem Wissen habe ich bei der Behandlung immer ein gutes Gefühl. Dank der Proof-Funktion weiß ich nun sicher, dass eine Fissurenveränderung keine Karies profunda wird.

Das violette Licht der LEDs regt die Stoffwechselprodukte der Bakterien so an, dass diese rot leuchten. Auf diese Weise lokalisiert der Proof-Wechselkopf kariöse Läsionen und zeigt die Kariesaktivität. Das Ergebnis kann ich mir im Anschluss als numerischen Wert zur Langzeitbeobachtung ab-

Diesem Artikel liegen Produktangaben des Herstellers zugrunde.

legen und es mir in Form einer Falschfarbendarstellung anzeigen lassen. Das erleichtert insbesondere die Patientenberatung in der Kariesprophylaxe. Im direkten Vergleich sieht der Patient, wie stark der Zahn von Karies befallen ist. Bei Grün ist der Zahnschmelz gesund, Blau visualisiert eine beginnende Schmelzkaries, Rot markiert eine tiefe Schmelzkaries, Orange Dentinkaries und Gelb eine tiefe Dentinkaries. Vor allem in fraglichen Fällen dient die Kariesdetektion mit der VistaCam iX als Absicherung für den Behandler und schafft eine klarere Kommunikation zwischen Zahnarzt und Patient. In Patientengesprächen erlebe ich immer wieder, dass viele eine falsche Vorstellung von Karies haben. Besonders Kinder sind immer sehr überrascht, wenn sie bei der Kariesdetektion einen „grünen" Zahn auf dem großen Bildschirm sehen.

Was muss der Zahnarzt für eine erfolgreiche Diagnostik beachten?

MUDr. Heda Dengel:

Die Voraussetzung dafür ist der richtige Ansatz am Zahn. An den Stellen, an die ich mit dem Abstandhalter des Proof-Wechselkopfes direkt herankomme, gibt die Kamera klar und deutlich die Begebenheiten wieder. Vor allem unsere kleinen Patienten profitieren von der ungefährlichen und einfachen Technik der VistaCam iX. Auch bei der professionellen Zahnreinigung ist sie aus unserer Praxis nicht mehr wegzudenken und hilft zudem bei der Visualisierung von Plaque und Zahnstein.

Die Kariesdetektion mit der VistaCam iX schafft eine klare Kommunikation zwischen Zahnarzt und Patient.

Wie beurteilen Sie die optischen Eigenschaften der Kamera?

MUDr. Heda Dengel:

Die Kamera beleuchtet das Zahninnere ausgesprochen gut. Deshalb verwende ich die VistaCam iX auch als Sichthilfe in lateralen Bereichen oder bei der Wurzelbehandlung. Die Möglichkeit, mit dem Makro-Wechselkopf Bilder bis zu 120-fach zu vergrößern, nutze ich vor allem in meinem Behandlungszimmer. So kann ich mir zum Beispiel die Schmelzgrenze bei der Inlaypräparation anschauen oder den Patienten undichte und verfärbte Kronenränder zeigen.

Seit einiger Zeit benutzen Sie die Poly- und Makro-Köpfe als Ergänzung. Welche Erfahrungen haben Sie damit gemacht?

MUDr. Heda Dengel:

Den Poly-Kopf sehe ich ebenso wie den Makro-Aufsatz als sinnvolle Ergänzung zu den derzeitigen Möglichkeiten der Intraoralkamera. Mein erster Gedanke war, dass ich den Poly-Kopf mit der neuen LED-Technologie im Prophylaxezimmer gut zum schnellen Aushärten von Fissurenversiegelungen einsetzen kann. Eine aktuelle Studie zeigt, dass der Strahl die gesamte Oberfläche in nahezu gleichbleibender Stärke fokussiert [2].

Der Poly-Kopf der Kamera kann zum schnellen Aushärten von Fissurenversiegelungen eingesetzt werden.

Wie sieht es mit der Hygienefähigkeit und der Handhabung aus?

MUDr. Heda Dengel:

Das Gerät ist nach meinem Gefühl angenehm leicht und die schonende Soft-Start-Funktion einfach zu bedienen. Mit dem Klickverschluss lässt sich schnell und hygienisch sicher zwischen den Funktionen wechseln. Die Kamera wird mit feuchten Hygienetüchern vor und nach dem Gebrauch gereinigt. Bei chirurgischen Behandlungen benutzen wir spezielle Folien zum Überziehen. Obwohl wir zwei Behandlungsräume haben und nur eine Kamera, ist sie schnell aus- und am anderen Ort wieder eingesteckt. Die VistaCam iX lässt sich direkt am Handstück entkoppeln. In beiden Zimmern befinden sich ein Anschluss am PC und auch eine Wandhalterung. Bei Nichtbenutzung schaltet die Kamera nach zwei Minuten automatisch ab.

Welche Software nutzen Sie mit der VistaCam iX?

MUDr. Heda Dengel:

Im Rahmen unserer Praxisdigitalisierung haben wir uns für die DBSWIN-Software entschieden, die im Praxisalltag funktional und einfach zu nutzen ist. So war es äußerst praktisch, dass auch die VistaCam iX mit dieser Software

Diesem Artikel liegen Produktangaben des Herstellers zugrunde.

arbeitet. Die Kamera hat einen zusätzlichen Button „Plaque/Karies-Diagnostik" auf der Leiste im Programm. So gelingt ein schneller Wechsel zwischen den Funktionen.

Ihr Fazit?

MUDr. Heda Dengel:

Die Kamera ist wirklich ein Gewinn für die Praxis. Meine Patienten schätzen die digitale Visualisierung des Mundraums. Sie erkennen die Probleme des Zahnes und verstehen, warum wie zu handeln ist. Die VistaCam iX hat sich ihren Platz in der Patientenberatung und Prophylaxe in meiner Praxis fest gesichert.

Weitere Informationen bei:

Dürr Dental AG
Höpfigheimer Straße 17, 74321 Bietigheim-Bissingen
Tel.: 07142 705-289, Fax: 07142 705-260
www.duerr.de

Literatur:

[1] Eberhart J, Frentzen M, Thoms M: Neue optische Methoden zur Kariesdetektion – fluoreszenzbasierte Verfahren zur Erkennung nichtkavitierter Läsionen. ZWR 2007; 116: 148–156.

[2] Steinhaus J, Moeginger M: Ortsaufgelöste Härteprüfung von Polymerisationslampen. Fachbereich Angewandte Naturwissenschaften, Hochschule Bonn-Rhein-Sieg 05/2012.

Abrechnungsempfehlung zum Einsatz der VistaCam iX

Immer häufiger finden Intraoralkameras in den Zahnarztpraxen ihren Einsatz. Sehr von Vorteil erweist sich mit ihr die Möglichkeit, den Patienten in die Diagnoseplanung einzubeziehen und mit ihm die Behandlung zu besprechen. Nachfolgend wird der Abrechnungsweg beim Einsatz einer Intraoralkamera aufgezeigt.

Der Zahnarzt hat mit der Intraoralkamera sowohl die Möglichkeit, dem Patienten seinen Zahnstatus ausschließlich auf dem Bildschirm zu zeigen, ein Foto auszudrucken und dem Patienten mitzugeben als auch diese Aufnahme in der Zahnarztpraxis als Vergleichsbild zu hinterlegen.

Weder die Gebührenordnung für Zahnärzte/Ärzte (GOZ/GOÄ) noch der Bewertungsmaßstab (BEMA) der gesetzlichen Krankenversicherung sieht eine gesonderte Gebühr für die Anwendung einer Intraoralkamera vor. Die Kosten werden von der gesetzlichen Krankenkasse nicht übernommen und müssen mit dem Patienten privat vereinbart werden. Hierbei muss natürlich unterschieden werden, ob man die Intraoralkamera für medizinisch erforderlich hält oder ob diese vorrangig zur Unterstützung und Patientenmotivation ihren Einsatz findet.

Viele neue Diagnostikmittel und Untersuchungsmethoden, darunter fällt nun auch der Einsatz einer Intraoralkamera, müssen bei der Abrechnung besondere Beachtung finden. Eine Möglichkeit der Berechnung ist die Analogberechnung nach § 6 Abs.1 GOZ. Entsprechend der Art, Kosten- und Zeitaufwand müssen ähnliche bestehende Leistungen aus der GOZ oder dem geöffneten Abschnitt der GOÄ der Analogberechnung zugrunde gelegt werden. Mit der GOZ 2012 unter § 6 Abs.1 wäre dies:

§ 6 Gebühren für andere Leistungen

(1) Selbstständige zahnärztliche Leistungen, die in das Gebührenverzeichnis nicht aufgenommen sind, können entsprechend einer nach Art, Kosten und Zeitaufwand gleichwertigen Leistung des Gebührenverzeichnisses dieser Verordnung berechnet werden. Sofern auch eine nach Art, Kosten- und Zeitaufwand gleichwertige Leistung im Gebührenverzeichnis dieser Verordnung nicht enthalten ist, kann die selbstständige zahnärztliche Leistung entsprechend einer nach Art, Kosten- und Zeitaufwand gleichwertigen Leistung der in Absatz 2 genannten Leistungen des Gebührenordnung für Ärzte berechnet werden.

Diese Abrechnungsmöglichkeit ist sowohl bei GKV-Patienten möglich als auch bei Privatpatienten. Beim GKV-Patient ist zu beachten, dass dieser erst nach einer schriftlichen Vereinbarung über die Loslösung aus seinem Vertrag mit der Krankenkasse erfolgen kann. Hierbei ist die Vereinbarung einer Privatbehandlung für gesetzlich versicherte Patienten gemäß § 4 Abs. 5 BMV-Z bzw. § 7 Abs.7 EKVZ zu treffen (siehe Mustervereinbarung).

Vereinbarung einer Privatbehandlung für gesetzlich versicherte Patienten gemäß § 4 Abs. 5 BMV-Z bzw. § 7 Abs. 7 EKVZ

zwischen

Patient (Zahlungspflichtiger): _____

und

Zahnarzt: _____

Mir ist bekannt, dass ich als Patient der gesetzlichen Krankenversicherung das Recht habe, unter Vorlage der Krankenversichertenkarte, nach den Bedingungen der gesetzlichen Krankenversicherung behandelt zu werden. Unabhängig davon, wünsche ich ausdrücklich, aufgrund eines privaten Behandlungsplanes gemäß der Gebührenordnung für Zahnärzte (GOZ) privat behandelt zu werden.

Nachfolgende Behandlung wurde nach der GOZ 2012 vereinbart:

Gebühren-Nr.	Leistungsbeschreibung	Anzahl	Faktor	Betrag
6000a	Anwendung einer intraoralen Kamera, gem. § 6 Abs.1 GOZ entspr. GOZ 6000	1		-------,---€
	Voraussichtliche Material-/Laborkosten			-------,---€
	Voraussichtliche Gesamtkosten			-------,---€

Die aufgeführte Behandlung

- ☐ wird auf Wunsch des Patienten durchgeführt
- ☐ ist nicht im Leistungskatalog der gesetzlichen Krankenkasse enthalten
- ☐ geht weit über das Maß der ausreichend, zweckmäßigen und wirtschaftlichen Versorgung hinaus (§§ 12, 70 SGB V)
- ☐ entspricht nicht den Richtlinien des Bundesausschusses der Zahnärzte und Krankenkassen für eine ausreichende, zweckmäßige und wirtschaftliche Versorgung

Erklärung des Versicherten

Ich bin darüber aufgeklärt worden, dass eine Erstattung der Vergütung der genannten Leistungen durch die Krankenkasse in der Regel nicht erfolgen. Es wurde darauf hingewiesen, dass eine Erstattung der Vergütung durch Erstattungsstellen möglicherweise nicht in vollem Umfang gewährleistet ist.

_____, den _____

Ort Datum

_____ _____

Unterschrift Zahlungspflichtiger Unterschrift Zahnarzt

Dient der Einsatz der intraoralen Kamera der Motivation des Patienten, sollte die Berechnung nach § 2 Abs. 3 GOZ (Verlangensleistung) erfolgen. Auch hier sollte nach betriebswirtschaftlichen und individuellen Bedürfnissen honoriert werden und auch hier muss der gesetzlich versicherte Patient eine Vereinbarung nach § 4 Abs. 5 BMV-Z bzw. § 7 Abs.7 EKVZ unterschreiben (siehe Beispiel).

Vergütungsvereinbarung nach § 2 Abs. 3 GOZ (Beispiel) für nicht in der Gebührenordnung enthaltene Leistungen auf Verlangen des Patienten/Zahlungspflichtigen

zwischen

Patient (Zahlungspflichtiger): _____

und

Zahnarzt: _____

Nach eingehender Aufklärung des o.g. Patienten über die Behandlung und die dazugehörigen Kosten sowie über die Art der Leistung (zahnmedizinisch nicht notwendige Leistung) verlangt der o. g. Patient/Zahlungspflichtigen von o. g. Zahnarzt/Zahnärztin im Sinne des § 2 Abs. 3 GOZ Leistungen, die weder im Gebührenverzeichnis für Zahnärzte (GOZ) noch im Gebührenverzeichnis der Gebührenordnung für Ärzte (GOÄ) enthalten sind. Es handelt sich um Leistungen auf Verlangen durch den Patienten. Eine Erstattung der vereinbarten Gesamtkosten ist möglicherweise nicht gewährleistet.

Eine Vergütung dieser Leistung wird in diesem Therapieplan wie folgt vereinbart:

Zahn/Gebiet	Leistungsbeschreibung	Anzahl	Betrag
OK/UK	Anwendung einer intraoralen Kamera	1	-------,---€
	Voraussichtliche Material-/Laborkosten		-------,---€
	Voraussichtliche Gesamtkosten		-------,---€

Diese Vereinbarung wurde vor Erbringen der Behandlungsmaßnahme getroffen.

_____, den _____
Ort Datum

_____ _____
Unterschrift Zahlungspflichtiger Unterschrift Zahnarzt

Eine Durchschrift dieser Vereinbarung hat der Zahlungspflichtige erhalten.
(*) Die Leistung wird vom Zahnarzt kalkuliert.

Diese Vereinbarung gilt sowohl für gesetzlich und privat versicherte Patienten.

Die Abrechnungshinweise sind nach ausführlicher Recherche erstellt worden. Eine Haftung und Gewähr werden jedoch ausgeschlossen. Letztendlich kann nur der Behandler die erbrachten Leistungen entsprechend bewerten.

Korrespondenzadresse:
BSIK
Ines Elvers
Wend-Dörp 21, 19073 Dümmer
www.elvers-praxismarketing.de

FREUND-SCHAFTSPREIS
JETZT NUR
€ 39,999*

Carestream DENTAL

Der beste Freund
der Praxis

Ein höherer Standard für jede Praxis

CS 9000 3D: Das CS 9000 3D Extraorale Röntgensystem sorgt für einen neuen Versorgungsstandard. Mehr schaffen, mehr sehen und mehr anbieten - alles direkt in Ihrer Praxis!

- DVT-Bildgebung in sehr hoher Auflösung (76 µm) bei äußerst niedriger Strahlenbelastung
- Fokussiertes Sichtfeld für über 90% aller diagnostischen Fragestellungen
- Ideal für Endodontie, Implantologie und kleinere Eingriffe in Mund- und Kieferchirurgie
- CAD/CAM-Kompatibilität schafft weitere Möglichkeiten

Weitere Informationen: **00800 45677654, europedental@carestream.com** oder **www.carestreamdental.de**

PAN / CEPH** DVT CAD/CAM

© Carestream Health, Inc. 2013.
*Angebot zzgl. MwSt. bei teilnehmenden Handelspartnern - Aktion verlängert wegen des großen Erfolges bis 30. November 2013. **Optionale Modalität.

Digitale Technologien bieten Sicherheit und Flexibilität in der Implantologie

Integrierte Implantologie – was ist das eigentlich?

Digitale Technologien haben sich in vielen Anwendungsgebieten der Dentalbranche bereits bewährt und werden in Zukunft weiter an Bedeutung gewinnen. Vor allem in der Implantologie, bei der es auf maximale Genauigkeit ankommt, schaffen innovative Verfahren neue Therapiemöglichkeiten und erhöhen die Sicherheit, besonders bei schwierigen Behandlungssituationen. Der folgende Beitrag beschreibt die Vorteile von Hightech für die niedergelassene Praxis und erweiterte Einsatzmöglichkeiten in der Implantologie durch die Kombination verschiedener Verfahren. In diesem Fallbeispiel kamen digitale Volumentomografie, Scanner, CEREC-System mit CEREC-Guide, Planungssoftware sowie CEREC-Software zum Einsatz. Durch die Integration von CAD/CAM- und Röntgendaten konnte eine genaue Implantatplanung erfolgen, die die Lage einer Teleskopprothese berücksichtigen musste.

Digitale Technologien sind aus der Implantologie und vielen anderen Anwendungsgebieten in der Zahnmedizin nicht mehr wegzudenken. Die digitale Volumentomografie (DVT), die integrierte sowie die geführte Implantologie haben sich in den vergangenen Jahren bei implantologischen Behandlungen bewährt. Dank dieser Verfahren kann der Zahnmediziner die klinische Situation sehr genau befunden und den Behandlungsablauf im Vorfeld virtuell planen: Bei der integrierten Implantologie, die der Dentalhersteller Sirona, Bensheim, entwickelt und patentiert hat, wird die CAD/CAM-Planung mit den Röntgendaten überlagert und ermöglicht dem Behandler somit, die prothetische und die chirurgische Planung aufeinander abzustimmen. Die geführte Implantologie kann auf unterschiedlichen Wegen erfolgen: Bohrschablonen können zentral beim Hersteller SICAT, Bonn, gefertigt werden – entweder auf Basis der klassischen Abformung oder ausgehend von der digitalen Abformung. Alternativ ist es mittlerweile möglich, Bohrschablonen für kleinere Indikationen in der eigenen Praxis zu konstruieren und zu fertigen. Wir verfügen in unserer Praxis über einen digitalen Volumentomografen, ein CAD/CAM-System und die Möglichkeit, Bohrschablonen inhouse herzustellen. Diese einzelnen Systeme bieten mir bei implantologischen Behandlungen optimale Unterstützung und Planungssicherheit. Das DVT und die integrierte Implantologie ermöglichen mir in allen Fällen, das Implantat selbst zu planen und somit sicherzustellen, dass die prothetische Suprakonstruktion gut auf das Implantat aufgebracht werden kann und sich ästhetisch in das Gesamtbild einfügt. Das ist unabhängig davon, ob ich den Patienten in meiner Praxis chirurgisch versorge oder ihn an Kollegen überweise – beispielsweise wenn umfangreiche Knochenaufbauten oder eine Sinusbodenelevation erforderlich sind.

Dr. Gerd Frahsek
1980–1985 Zahnmedizinstudium an der Universität in Düsseldorf
Seit 1989 in eigener Praxis in Velbert niedergelassen.
Einsatz der CAD/CAM-Technologie und Implantatplanung
Seit 2006 Mitglied im CEREC Masters Club.

Hightech in der zahnärztlichen Praxis | CAD/CAM, digitales Röntgen und die Inhouse-Fertigung von Bohrschablonen haben den Workflow und die Planungssicherheit meiner Praxis gesteigert: Ich kann mehr Arbeitsschritte an mein Team delegieren, bin in vielen Situationen von externen Dienstleistern unabhängig und kann meinen Patienten eine schnelle und hochwertige Versorgung zu einem fairen Preis anbieten. Was mich aber vor allem fasziniert, sind die zunehmenden Überschneidungspunkte und die Kombination solcher Technologien: Sie bieten neue Behandlungsoptionen und erhöhen die Sicherheit für mich und meinen Patienten. Gerne reize ich die technologischen Möglichkeiten dabei aus und suche je nach Indikation nach individuellen Behandlungsansätzen. Im folgenden Patientenfall habe ich für die Konstruktion einer Bohrschablone zwei Verfahren kombiniert und so eine maximale Planungssicherheit erhalten und gleichzeitig die Kosten minimiert.

Fallbeschreibung | Eine 58-jährige Patientin stellte sich mit Beschwerden im rechten Oberkiefer in unserer Praxis vor. Die Röntgenaufnahme zeigte eine größere periapikale Aufhellung (Abb.1). Aufgrund der ungünstigen Prognose lehnte die Patientin Zahnerhaltungs-

Diesem Artikel liegen Produktangaben des Herstellers zugrunde.

versuche – z. B. durch eine endodontische Revision oder Wurzelspitzenresektion – ab. Da der letzte verbleibende Teleskopzahn 13 nach der Extraktion des Zahns 14 einer größeren Belastung ausgesetzt und somit die Gefahr einer Fraktur gestiegen wäre, entschieden wir uns dazu, Zahn 14 zu entfernen und ihn nachfolgend durch ein Implantat zu ersetzen. Mithilfe eines Locator-Abutments sollte das Implantat so nach vollständiger Einheilung die Funktion des Teleskoppfeilers übernehmen. So ließen sich größere Veränderungen am vorhandenen Zahnersatz vermeiden.

Abb. 1: Die Zahnfilmaufnahme zu Beginn der Behandlung zeigt eine größere periapikale Aufhellung.

Klinische Vorgeschichte | Eine ähnliche Situation war bei dieser Patientin bereits vor einigen Jahren im linken Oberkiefer eingetreten: Nach dem Verlust zweier mit Teleskopen versorgter Zähne war geplant, die Pfeiler durch zwei Implantate mit Locator-Abutments zu ersetzen, deren Friktionskappen nachträglich und ohne großen zahntechnischen Aufwand in die vorhandenen Sekundärteleskope eingearbeitet werden sollten. Dazu mussten die Implantate allerdings möglichst genau in der ursprünglichen Zahnposition und unter die vorhandene Sekundärkonstruktion platziert werden. Wegen der Nähe zur Kieferhöhle implantierte eine MKG-Chirurgin – wie zu dieser Zeit üblich – ohne 3D-Diagnostik und ohne geführte Bohrung. Wie auf dem Abschlussröntgenbild zu erkennen ist, waren die konvergierenden Implantate prothetisch nur schwer zu versorgen, da sich zwei konfektionierte axiale Abutments nicht gleichzeitig inserieren ließen (Abb. 2 u. 3). Die Situation konnte nur durch die aufwendige Anfertigung eines individuellen Locator-Abutments mit entsprechender Abwinkelung gelöst werden. Um ähnliche Schwierigkeiten nun auf der rechten Seite zu vermeiden, sollten einige Monate nach Extraktion des Zahnes 14 und gleichzeitiger Behandlung der Alveole mit einem Knochenersatzmaterial (Bio-Oss, Geistlich Biomaterials, Wolhusen, Schweiz) im Sinne einer Socket Preservation ein DVT und nachfolgend eine Bohrschablone angefertigt werden.

Abb. 2: Das analoge Abschlussröntgenbild der vor einigen Jahren durchgeführten Implantation einer MKG-Chirurgin.

Abb. 3: Der ungünstige Winkel der beiden Implantate zueinander erschwerte die prothetische Versorgung.

Fertigung der Röntgenschablone | Da es sich in diesem Patientenfall um ein Einzelimplantat handelte, war die Herstellung der Bohrschablone mit CEREC Guide* vorteilhaft: Die Inhouse-Fertigung bietet eine schnellere Verfügbarkeit und spart Kosten – für beide Seiten. Gleichzeitig bestand jedoch das Risiko, dass sich anhand des DVT herausstellen könnte, dass das Implantat an einer anderen Stelle gesetzt werden muss als zunächst geplant. Um in diesem Fall die Neuanfertigung der Schablone und des Röntgenbildes (mit entsprechender Strahlenbelastung) zu vermeiden, bereitete ich die Röntgenschablone – die zur Erstellung des DVT und nachfolgend der Bohrschablone erforderlich ist – sowohl für CEREC Guide als auch für die zentrale Fertigung via CLASSICGUIDE-Verfahren** vor. So konnte die Herstellung der Bohrschablone dem DVT-Befund angepasst werden: Bei günstigen anatomischen Verhältnissen würde die Bohrschablone inhouse mit CEREC Guide erstellt, anderenfalls würde bei SICAT zentral gefertigt. Die etwas höheren Materialkosten für Aufbissplatte und Scankörper erscheinen angesichts dieser Möglichkeiten vertretbar. Im ersten Schritt wurde eine Röntgenschablone für zahnlose Kiefer erstellt, um die Prothesenzähne im Röntgenvolumen sichtbar zu machen und somit die Planung der Bohrschablone zu ermöglichen. Dazu wurde die Prothese der Patientin mit einem röntgensichtbaren Kunststoff ACRYLINE x-ray, anaxdent, Stuttgart, dubliert. Trotz intraoraler Anpassung mit Kunststoff konnte diese Schablone nicht absolut lagestabil fixiert werden, da nur ein Primärteleskop im rechten Oberkiefer zur Stabilisierung vorhanden war. Deshalb befestigte ich im Mund eine Locator-Kit-Retentionskappe an der Schablone, sodass sie zusätzlich auf einem der Implantate im linken Oberkiefer einrastete (Abb. 4). So konnten Bewegungen der Röntgenschablone

Abb. 4: Die Locator-Kit-Retentionskappe an der Schablone sichert die Lagestabilität der schleimhautgetragenen Röntgen- und Bohrschablone.

Diesem Artikel liegen Produktangaben des Herstellers zugrunde.

und daraus resultierende Ungenauigkeiten sicher ausgeschlossen werden. Die verwendete Kappe kann nach der Freilegung des Implantats leicht wieder aus der Schablone entfernt und zur definitiven Retention in den Zahnersatz eingefügt werden, sodass hierfür keine zusätzlichen Materialkosten entstehen. Am Prothesenduplikat befestigte ich im nächsten Schritt eine Aufbissplatte mit röntgensichtbaren Referenzkugeln**. Diese Kugeln sind später in der Röntgensoftware GALAXIS* erkennbar und stellen gewissermaßen die Beziehung des realen Patienten zu seinem digitalen 3D-Röntgenbild her. Um die Position des Sekundärteleskops 14 im DVT wiederzufinden, wurde dessen Basalfläche mit einer dünnen Schicht des röntgensichtbaren Kunststoffes markiert.

Erweiterung der Röntgenschablone für die Inhouse-Fertigung | Diese – im Grunde fertige – CLASSIC-GUIDE-Röntgenschablone wurde im Folgenden derart verändert, dass sie auch für das CEREC-Guide-Verfahren einsetzbar war. Hierzu wurde an der zu implantierenden Stelle ein Stück aus der Aufbissplatte ausgesägt und dort der vorgefertigte CEREC-Guide-Referenzkörper platziert (Abb. 5). Dieser verfügt wie die Aufbissplatte über Referenzkugeln, die eine räumliche Verortung innerhalb des Röntgenvolumens ermöglichen. Nach abgeschlossener Implantatplanung wird der Referenzkörper durch einen formgleichen, in der CEREC MC XL Schleifmaschine hergestellten Bohrkörper ersetzt, der einen Bohrkanal in Richtung der Implantatachse mit einem definierten Abstand zum Implantat (Bohrtiefe) aufweist. Die Position des Implantats kann bei der Planung allerdings nur innerhalb der Grundfläche des Referenzkörpers festgelegt werden, weshalb dieser bereits vor der Röntgenaufnahme im Bereich des späteren Implantats fixiert werden muss.
CEREC Guide ist zwar eigentlich nur für Schaltlücken vorgesehen, es kann aber auch in anderen Situationen funktionieren, wenn die Implantatposition schon vor Erstellung des DVT in etwa absehbar ist. Im beschriebenen Fall war die Implantatposition durch das vorhandene Sekundärteleskop 14, den mesial benachbarten Zahn 13 und die Ausdehnung der Kieferhöhle relativ eng eingegrenzt. Somit konnte die notwendige Position des Referenzkörpers sehr genau bestimmt werden. Es wäre jedoch denkbar gewesen, dass sich der Knochen in regio 14 trotz der Behandlung mit Bio-Oss nicht genügend regeneriert hätte und das DVT somit an der zu implantierenden Stelle nicht genügend Knochensubstanz aufgewiesen hätte. In diesem Falle wäre eine andere Implantatposition – etwa im Bereich der Oberkieferfront – gegenüber einer aufwendigen Augmentation, gegebenenfalls mit Sinuslift, abzuwägen.



Abb. 5: Zur doppelten Absicherung wurden die Aufbissplatte von SICAT und der Referenzkörper von CEREC Guide gleichzeitig verwendet.

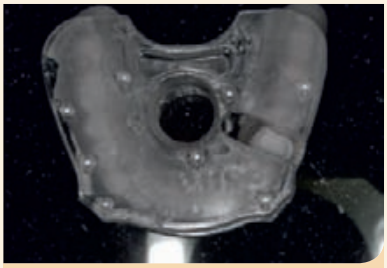

Abb. 6: Anatomisch schien eine Implantation möglich, …

Röntgenologische Untersuchung und Implantatplanung | Mit einem digitalen Volumentomografen ORTHOPHOS XG 3D* fertigten wir eine dreidimensionale Röntgenaufnahme an. Hierbei trug die Patientin die fertige Röntgenschablone mit Aufbissplatte und CEREC-Guide-Referenzkörper im Mund. Anhand des DVT schien eine Implantation anatomisch – in Bezug auf Nachbarzahn, Kieferhöhle und Knochenangebot – möglich (Abb. 6). Allerdings konnte die exakte Positionierung des Implantats unter die vorhandene Teleskopkrone allein anhand

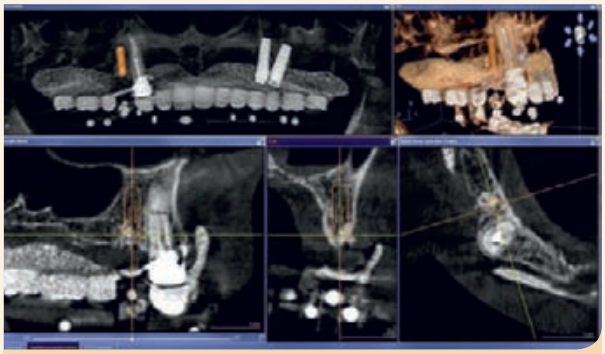

Abb. 7: … die Beurteilung der Platzierung unter die vorhandene Teleskopkrone war jedoch nicht eindeutig, da der entsprechende röntgensichtbare Prothesenzahn aus der Schablone entfernt werden musste.

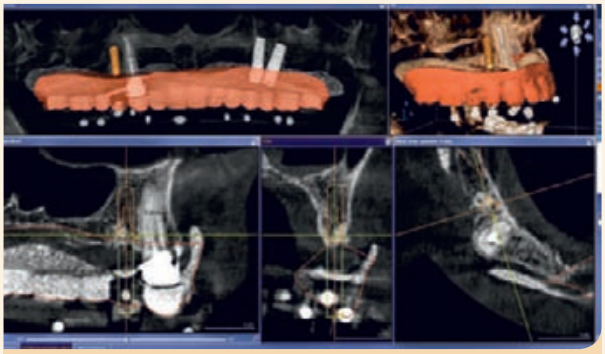

Abb. 8: Die mit scanbarem Gips dublierte Prothese wurde in das Röntgenvolumen integriert und ermöglichte eine exakte Implantatplanung.

Diesem Artikel liegen Produktangaben des Herstellers zugrunde.

deren röntgensichtbarer Basalfläche nicht eindeutig beurteilt werden, denn der entsprechende Prothesenzahn musste aus der dublierten Prothese entfernt werden, um Platz für den CEREC-Guide-Referenzkörper zu schaffen (Abb. 7). Aus diesem Grund wurde die Dublierform der Prothese mit einem scanbaren Gips ausgegossen und der Zahnkranz mithilfe eines Scanners InEos Blue* digitalisiert. Die Scandaten wurden dann aus der CEREC-Software über die OpenGALILEOS Schnittstelle in die GALAXIS Planungssoftware* exportiert und dort mit den 3D-Röntgendaten kombiniert (Abb. 8). Diese Integration von CAD/CAM- und Röntgendaten ist zwar eigentlich nur für natürliche Zähne vorgesehen, funktionierte aber auch mit den röntgensichtbaren Prothesenzähnen. So konnte die in der Röntgenaufnahme fehlende Morphologie des Sekundärteleskops für die Implantatplanung wieder hergestellt werden.

In der virtuellen Planung ergab sich tatsächlich eine Implantatposition in regio 14, die alle zuvor genannten Voraussetzungen für das CEREC-Guide-Verfahren erfüllte (Abb. 9), sodass die Bohrschablone inhouse gefertigt werden konnte. Durch Doppelklick auf drei Referenzkugeln wurde der CEREC-Guide-Referenzkörper in der Software registriert und das Implantat geplant: Dazu wurden der Winkel, die genaue Position sowie die Bohrtiefe festgelegt. Diese Planungsdaten wurden schließlich per Mausklick aus GALAXIS in die CEREC-Software exportiert und der Bohrkörper aus einem vorgefertigten Kunststoffblock mit der CEREC MC XL Schleifmaschine ausgeschliffen (Abb. 10). Nach dem Austausch von Referenz- und Bohrkörper war die CEREC-Guide-Bohrschablone fertig für den chirurgischen Eingriff (Abb. 11), bei dem die Bohrungen durch den Bohrkörper sowie zum Implantatsystem passende Bohrschlüssel geführt werden (Abb. 12). Diese Bohrschlüssel, die es entsprechend den für die einzelnen Pilotbohrungen vorgesehenen Bohrern der Implantathersteller in verschiedenen Größen gibt, können sterilisiert und somit mehrfach verwendet werden. Nachdem die Implantation erfolg-

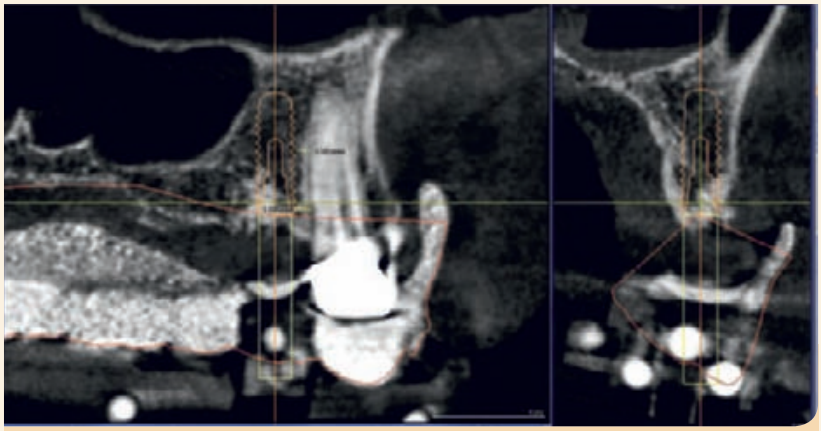

Abb. 9: Vorbereitung und Implantatplanung ergaben eine Implantatposition in regio 14, die alle erforderlichen Voraussetzungen für eine Implantation erfüllte.

Abb. 10: Der Bohrkörper wird aus einem vorgefertigten Kunststoffblock geschliffen.



Abb. 11: Der Referenzkörper der Scanschablone wird durch den geschliffenen Bohrkörper ersetzt und ergibt die fertige Bohrschablone.

Abb. 12: Die intraoperative Ansicht durch das chirurgische Fenster während der Implantation.

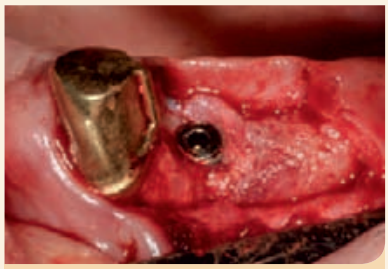

Abb. 13: Das Implantat nach dem Eingriff.

Abb. 14: Das Abschlussröntgenbild zeigt eine gute Positionierung des Implantats.

Diesem Artikel liegen Produktangaben des Herstellers zugrunde.

reich abgeschlossen war (Abb. 13) und auch Sondierung und Nasenblasversuch keinen Hinweis auf eine Eröffnung der Kieferhöhle gaben, wurde das Abschlussröntgenbild angefertigt (Abb. 14). Wie darauf zu erkennen ist, konnte das Implantat durch den beschriebenen Behandlungsprozess ohne Verletzung des Zahnes 13 oder der Kieferhöhle genau unter das noch vorhandene Sekundärteleskop positioniert werden.

Nach dem Einheilen und Freilegen des Implantats wurde ein Locator-Abutment aufgeschraubt. Die bereits für die Fixierung der Röntgenschablone verwendete Friktionskappe wurde intraoral im vorhandenen Sekundärteleskop befestigt, um die Verankerung des Zahnersatzes auf der rechten Seite ohne aufwendige zahntechnische Veränderungen zu stabilisieren (Abb. 15 u. 16).

Abb. 15: Die sandgestrahlte Locator-Kappe vor der intraoralen Fixierung.

Abb. 16: Die Prothese mit integrierten Locator-Kappen.

Das beschriebene Procedere der Kombination von CEREC Guide und CLASSICGUIDE könnte für die Patientin unter Umständen zukünftig einen weiteren Vorteil haben: Sollte in absehbarer Zeit ein weiteres Implantat notwendig werden – etwa durch Verlust des Zahnes 13 – wären die angefertigte Röntgenschablone und das DVT sogar ein zweites Mal verwendbar. Über die Firma SICAT könnte damit via CLASSICGUIDE eine Bohrschablone für eine Implantation an jeder Position im Oberkiefer erstellt werden.

Fazit | Aus der Kombination von integrierter Implantologie und modernen digitalen Bildgebungs- und Restaurationsverfahren ergeben sich erstaunliche Möglichkeiten für eine optimale Therapie unserer Patienten bei gleichzeitig maximaler Kontrolle und Sicherheit für den Behandler. Durch die Kombination der SICAT-Röntgenschablone mit dem CEREC-Guide-Referenzkörper war eine doppelte Sicherheit gegeben: Wäre die Umsetzung mit CEREC Guide nicht möglich gewesen, hätte ich die Röntgenschablone zu SICAT schicken und dort eine Bohrschablone fertigen lassen können. Da jedoch alles nach Plan verlief, fertigte ich die Bohrschablone mit CEREC Guide, um die Vorteile der Inhouse-Fertigung auszunutzen: Sie verschafft mir Flexibilität und Unabhängigkeit von externen Dienstleistern. Durch die deutlich geringeren Fremdkosten kann ich meinen Patienten trotz des höheren eigenen Arbeitsaufwandes und entsprechender eigener Wertschöpfung die Behandlung günstiger anbieten. Die geschilderten innovativen Verfahren bereiten meinem gesamten Team Freude und beeindrucken natürlich auch unsere Patienten. Diese allseitige Zufriedenheit hat meiner Meinung nach wesentliche Auswirkungen auf das positive Image unserer Praxis.

Korrespondenzadresse:
Dr. Gerd Frahsek
Praxis für Zahnheilkunde
Hüserstraße 7a
42555 Velbert
E-Mail: info@dr-frahsek.de

*Sirona, Bensheim; www.sirona.de
**SICAT, Bonn; www.sicat.de

Abrechnungsvorschlag für die Insertion eines Implantates unter Anwendung des CEREC-Guide-Verfahrens zur Pfeilervermehrung einer teilweise implantatgetragenen Oberkieferprothese

Im Folgenden stellt Ihnen Sabine Schröder die mögliche Abrechnung nach der neuen GOZ anhand des von Herrn Dr. med. dent. Gerd Frahsek geschilderten Behandlungsfalls unter Anwendung des CEREC-Guide-Verfahrens (Sirona, Bensheim) vor.

Befund im Oberkiefer vor Behandlungsbeginn:

f	e	e	e	x	t	e	e	e	e	e	i	i	e	e	f
8	**7**	**6**	**5**	**4**	**3**	**2**	**1**	**1**	**2**	**3**	**4**	**5**	**6**	**7**	**8**

Geplante Therapie: Nach Entfernung des nicht erhaltungswürdigen Zahnes 14 soll ein Implantat regio 14 zur Aufnahme eines Locators zwecks Pfeilervermehrung für die vorhandene Prothese inseriert werden.

Die Berechnung der beschriebenen Behandlungsschritte kann folgendermaßen erfolgen:
1. Vorbereitende Maßnahmen

Eingehende Untersuchung zur Feststellung von Zahn-, Mund- und Kiefererkrankungen einschließlich Erhebung des Parodontalbefundes sowie Aufzeichnung des Befundes oder **Vollständige körperliche Untersuchung mindestens eines der folgenden Organsysteme: … das stomatognathe System, die Nieren und ableitenden Harnwege … gegebenenfalls einschließlich Dokumentation**	**GOZ 0010** oder **GOÄ 6** *Anmerkung: Bei der GOÄ 6 muss Folgendes erbracht worden sein: Inspektion der Mundhöhle, Inspektion und Palpation der Zunge und beider Kiefergelenke sowie vollständiger Zahnstatus*
Beratung eines Kranken, auch fernmündlich	**GOÄ 1**
Anfertigung eines Zahnfilms regio 14, 13	**GOÄ 5000** *Anmerkung: Bei digitaler Technik Steigerungsfaktor bis 2,5 möglich aufgrund der besonderen technischen Voraussetzung*
Anfertigung eines ausführlichen Gesamtkostenvoranschlags für die geplanten chirurgischen und prothetischen Leistungen	**GOZ 0030** *Anmerkung: Bei gesetzlich versicherten Patienten kann die GOZ 0030 ebenfalls berechnet werden für die* ***chirurgischen*** *Leistungen!*
Implantatbezogene Analyse und Vermessung des Alveolarfortsatzes, des Kieferkörpers und der angrenzenden knöchernen Strukturen sowie der Schleimhaut, einschließlich metrischer Auswertung von radiologischen Befundunterlagen, Modellen und Fotos zur Feststellung der Implantatposition, ggf. mithilfe einer individuellen Schablone zur Diagnostik, einschließlich Implantatauswahl, je Kiefer	**1 x GOZ 9000** *Anmerkung: Hierin ist die Auswertung der Modelle, der DVT- oder Röntgenaufnahme, der Fotos etc. bereits enthalten*

Labortechnische Anfertigung der Röntgenschablone sowohl für CEREC Guide als auch ggf. alternativ für das CLASSICGUIDE-Verfahren **Dublieren der Prothese mit einem röntgensichtbaren Kunststoff**	**Berechnung nach § 9 GOZ BEB** **Berechnung nach § 9 GOZ BEB**
Anprobieren der Röntgenschablone mit ggf. kleinen Korrekturen analog gemäß § 6 (1) GOZ entsprechend GOÄ 2700 Anlegen von Stütz-, Halte- oder Hilfsvorrichtungen (z. B. Verbandsplatte, Pelotte) am Ober- oder Unterkiefer oder bei Kieferklemme	**1–2 x GOÄ 2700 a**
Befestigung einer Locator-Kit-Retentionskappe bei Operation (zusätzliche Befestigungshilfe) analog gemäß § 6 (1) GOZ entsprechend GOZ 9050 Entfernen und Wiedereinsetzen sowie Auswechseln eines oder mehrerer Aufbauelemente bei einem zweiphasigen Implantatsystem während der rekonstruktiven Phase	**1 x GOZ 9050 a (regio 24)** *zzgl. Materialkosten für Locator-Kit Retentionskappe*
Röntgensichtbare Referenzkugel am Prothesenduplikat anbringen	**Berechnung nach § 9 GOZ BEB**
Anfertigung einer DVT-Aufnahme	**GOÄ 5370** **Nicht berechenbar:** GOÄ 5377 (Zuschlag für computergesteuerte Analyse – einschließlich speziell nachfolgender 3D-Rekonstruktion), da bereits in GOZ 9000 enthalten!
Umarbeiten der Röntgenschablone zur Bohrschablone für das CEREC-Guide-Verfahren	**Berechnung nach § 9 GOZ BEB**
Optisch-elektronische Abformung einschließlich vorbereitender Maßnahmen, einfache digitale Bissregistrierung und Archivierung, je Kieferhälfte oder Frontzahnbereich	**GOZ 0065**
Digitalisierung des Prothesenduplikats	**Berechnung nach § 9 GOZ BEB**
PC-gestützte Auswertung einer opto-elektronischen Abformung analog gemäß § 6 (1) GOZ entsprechend GOZ 6010 Anwendung von Modellen zur Analyse von Kiefermodellen (dreidimensionale, graphische oder metrische Analysen, Diagramme)	**GOZ 6010 a**
Labortechnische Anfertigung der Bohrschablone für CEREC Guide	**Berechnung nach § 9 GOZ BEB**
Anprobieren der Bohrschablone mit ggf. kleinen Korrekturen analog gemäß § 6 (1) GOZ entsprechend GOÄ 2700 Anlegen von Stütz-, Halte- oder Hilfsvorrichtungen (z. B. Verbandsplatte, Pelotte) am Ober- oder Unterkiefer oder bei Kieferklemme	**1 x GOÄ 2700a**
Oberflächenanästhesie	**GOZ 0080** *Je KH oder FZB*
Infiltrations- bzw. Leitungsanästhesie	**GOZ 0100 und/oder GOZ 0090** *Anmerkung: GOZ 0090 nur bei entsprechender Begründung in der Rechnung mehr als einmal je Zahn berechenbar.* *zzgl. Materialkosten Anästhetika*
Verwenden einer auf dreidimensionale Daten gestützten Navigationsschablone/chirurgischen Führungsschablone zur Implantation, ggf. einschließlich Fixierung, je Kiefer	**GOZ 9005**

Präparieren einer Knochenkavität für ein enossales Implantat, Einsetzen einer Implantatschablone zur Überprüfung der Knochenkavität (z. B. Tiefenlehre), ggf. einschließlich Knochenkondensation, Knochenglättung im Bereich des Implantates, Einbringen eines enossalen Implantates, einschließlich Verschlussschraube und ggf. Einbringen von Aufbauelementen bei offener Einheilung sowie Wundverschluss	**GOZ 9010** *zzgl. Materialkosten Implantat und ggf. Einmalbohrersatz* *Auszug aus dem BZÄK-Kommentar zu der GOZ-Nr. 9010 (Stand 09.02.2013)* *Die Gebührennummer beschreibt die wesentlichen Leistungsbestandteile der Implantation für ein enossales Implantat.* ***Andere Formen von Implantationen sind ggf. analog zu berechnen*** ***Leistungsinhalte sind die Schaffung eines formkongruenten Implantatbettes*** *für die Einbringung des ausgewählten Implantats entsprechend dem Implantatdesign, dem Durchmesser und der Länge, ferner die intraoperativen Prüfschritte zur Feststellung der erforderlichen enossalen Bohrungstiefe sowie das Einbringen bzw. Einschrauben oder Verbolzen des Implantats* ***Eine ggf. erforderliche Knochenkondensation ist Inhalt der Leistungsbeschreibung****, kann sich jedoch aufgrund des Mehraufwands gegenüber der Durchschnittsleistung in der Wahl des Gebührenfaktors niederschlagen* Die Glättung des Kieferknochens am Insertionsort ist ebenfalls Inhalt der Leistung*, kann sich jedoch aufgrund des Mehraufwands gegenüber der Durchschnittsleistung in der Wahl des Gebührenfaktors niederschlagen*
Zuschlag bei nichtstationärer Durchführung von zahnärztlich-chirurgischen Leistungen, die mit Punktzahlen von 1200 und mehr Punkten bewertet sind	**GOZ 0530**
Weichgewebsmanagement (je nach Verfahren), z. B.: • Partielle Vestibulum- oder Mundbodenplastik oder Tuberplastik, je Kieferhälfte • Submuköse Vestibulumplastik, je Kieferhälfte oder Frontzahnbereich, als selbstständige Leistung • Schwierige Hautlappenplastik oder Spalthauttransplantation	**GOÄ 2675** **GOÄ 2677** **GOÄ 2382**
	• *zzgl. Materialkosten laut GOZ für atraumatisches Nahtmaterial* • *zzgl. Materialkosten laut GOÄ für sterile OP-Handschuhe Einmalabdeckset etc.* *Anmerkung: Ansatz dieser Materialkosten möglich aufgrund berechneter Leistungen aus der GOÄ in Anlehnung an das BGH-Urteil vom 27.04.2004, Az. III ZR 264/03.*
Anfertigung eines postoperativen Zahnfilms	**GOÄ 5000** *Anmerkung: Bei digitaler Technik Steigerungsfaktor bis 2,5 möglich aufgrund der besonderen technischen Voraussetzung.*
Beratendes oder belehrendes Gespräch über notwendige Nikotinkarenz, Verhalten nach der Operation etc.	**GOZ 6190**
	zzgl. Wundkontrollen/Nahtentfernungen

Oberflächenanästhesie	**2 x GOZ 0080** *je KH oder FZB*
Infiltrations- bzw. Leitungsanästhesie	**GOZ 0100 und/oder GOZ 0090** *Anmerkung: GOZ 0090 nur bei entsprechender Begründung in der Rechnung mehr als einmal je Zahn berechenbar.* *zzgl. Materialkosten Anästhetika*
Freilegen eines Implantats und Einfügen eines oder mehrerer Aufbauelemente (z. B. eines Gingivaformers) bei einem zweiphasigen Implantatsystem	**GOZ 9040** *zzgl. Materialkosten Gingivaformer* *Die GOZ 9040 löst keinen ambulanten OP-Zuschlag aus.*
Apikale Verschiebelappenplastik rechts und links	**GOÄ 2382**
Zuschlag bei ambulanter Durchführung von operativen Leistungen, die mit Punktzahlen von 500 bis 799 Punkten bewertet sind	**GOÄ 443**
	zzgl. Materialkosten laut GOZ für atraumatisches Nahtmaterial *zzgl. Materialkosten laut GOÄ für sterile OP-Handschuhe, Einmalabdeckset etc.* *Anmerkung: Ansatz dieser Materialkosten möglich aufgrund berechneter Leistungen aus der GOÄ in Anlehnung an das BGH-Urteil vom 27.04.2004, Az. III ZR 264/03.*
	zzgl. Wundkontrollen/Nahtentfernungen
Entfernen und Wiedereinsetzen sowie Auswechseln eines oder mehrerer Aufbauelemente bei einem zweiphasigen Implantatsystem während der rekonstruktiven Phase	**GOZ 9050** *Materialkosten für die Friktionskappe werden bereits bei Anfertigung der Röntgen-/Bohrschablone berechnet.*
Einarbeitung des Locators in die vorhandene Prothese	**GOZ 5030 (Locator)** **GOZ 5080 (Verbindungselement)** **GOZ 5250 (Wiederherstellung Prothese)** **ggf. GOZ 5270/GOZ 5280 (Unterfütterung)** **+ Berechnung nach § 9 GOZ BEB**
Aufklärungsgespräch nach Implantation und prothetischer Versorgung, über Mundhygiene und Recallnotwendigkeit	**GOZ 6190**

Empfehlung: Die Höhe des Steigerungsfaktors sollte nach § 5 Abs. 2 GOZ angemessen bestimmt werden.

In besonders aufwendigen Fällen kann für die Überschreitung des 3,5-fachen Satzes vor Behandlungsbeginn nach § 2 Abs. 1 und 2 GOZ sowohl mit dem privat versicherten als auch dem gesetzlich versicherten Patienten eine abweichende Vereinbarung über die Höhe der Vergütung getroffen werden.

Beispiel:
Vergütungsvereinbarung gemäß § 2 Abs. 1 und 2 GOZ

Zwischen: _____
(Zahnarzt/Zahnärztin)

und: _____
(Patient bzw. gesetzl. Vertreter)

Der o.g. Patient/Zahlungspflichtige und der o.g. Zahnarzt/die o.g. Zahnärztin vereinbaren nach § 2 Abs. 1 und 2 GOZ die Höhe der Vergütung für die nachfolgend aufgeführten Leistungen aus dem Leistungsverzeichnis der Gebührenordnung für Zahnärzte (GOZ) und der Gebührenordnung für Ärzte (GOÄ) wie folgt:

Zahn/ Region	GOZ/GOÄ	Leistungsbeschreibung	Anzahl	Faktor	€
	GOZ 9005	Verwenden einer auf dreidimensionale Daten gestützten Navigationsschablone/chirurgischen Führungsschablone zur Implantation, ggf. einschließlich Fixierung, je Kiefer	1	5,0	84,36
	GOZ 9010	Präparieren einer Knochenkavität für ein enossales Implantat	1	5,0	434,47
		Gesamtkosten			**518,83**

Es wurde darauf hingewiesen, dass eine Erstattung der Vergütung durch Erstattungsstellen möglicherweise nicht in vollem Umfang gewährleistet ist.

_____
Ort, Datum
Unterschrift Zahnarzt

_____
Ort, Datum
Unterschrift Patient bzw. gesetzl. Vertreter

Die Abrechnungshinweise sind von der Autorin nach ausführlicher Recherche erstellt worden. Ggf. können noch weitere Leistungen hinzukommen. Eine Haftung und Gewähr werden jedoch ausgeschlossen.

Korrespondenzadresse:
APZ
Sabine Schröder
Engelbertstraße 3, 59929 Brilon
www.apz-brilon.de

CEREC-Teilkronen aus Lava Ultimate zur Versorgung großflächiger Defekte

Die Chairside-Herstellung von Restaurationen bietet bekanntlich Vorteile: Sie ist schnell und wirtschaftlich; auch die Passgenauigkeit stellt sich heute nicht mehr als Problem dar. Noch attraktiver wurde dieses Verfahren durch die neuen hochfesten, ästhetischen Materialien, die für die CAD/CAM-Verarbeitung auch chairside zur Verfügung stehen. Im Folgenden wird am Patientenfall das Vorgehen zur Herstellung und Eingliederung von drei CEREC-Teilkronen aus Lava Ultimate von 3M ESPE aus einer Resin-Nanokeramik erläutert.

Direkte Kompositversorgungen sind die erste Wahl bei kleinen und mittelgroßen Kavitäten. Zudem eignet sich diese direkte Restaurationsvariante sehr gut für die Einzelzahnversorgung. Ein fließender Übergang besteht zu indirekten Restaurationen aus Komposit oder Keramik, falls Höcker in die Präparation mit einbezogen werden müssen. Zwar sehen die DGZMK (Deutsche Gesellschaft für Zahn-, Mund- und Kieferheilkunde) und die DGZ (Deutsche Gesellschaft für Zahnerhaltung) den Höckerersatz durchaus als erweiterte Indikation für Komposite – aber wohlweislich nur beim Fehlen einzelner Höcker. Müssen mehrere Höcker ersetzt werden, stößt man an die Grenzen der klassischen direkten Komposittechnik. Wann aber müssen Höcker eingefasst werden? Galt früher die Devise, dass eine adhäsive Füllung an der Zahnhartsubstanz und in der Schlussfolgerung ebenso die Zahnhartsubstanz an dem Restaurationsmaterial klebt, so besteht inzwischen wissenschaftlicher Konsens darüber, dass dünne Wände eher reduziert und durch Restaurationsmaterial ersetzt werden sollten. Denn das Risiko einer Höckerfraktur aufgrund eines adhäsiven Versagens zwischen Restauration und Zahnhartsubstanz möchte man heute eher vermeiden. Somit tendiert man derzeit stärker zu einer Höckereinfassung als früher. Auf lange Sicht ist das sogar zahnhartsubstanzschonender, auch wenn dieser Ansatz auf den ersten Blick nicht so erscheint.

Hochfeste Materialien für den Höckerersatz | Müssen Höcker aufgrund der Extension der Kavität einbezogen werden, sollte der vertikale Substanzabtrag so gering wie möglich ausfallen. Als Restaurationsmaterialien bieten sich hochfeste Materialien an wie Lithiumdisilikatkeramik, Hybridkeramik oder die seit über einem Jahr erhältliche Resin-Nanokeramik – eine Verbundkeramik, welche zu 80 % aus Nanokeramik (Zirkoniumoxid-/Siliciumoxid-Nanocluster) besteht, die in einem bewährten, bislang einzigen 100%igen Nanokomposit eingebunden ist.

Die genannten Materialien haben eines gemeinsam: Hinsichtlich ihrer Bruchfestigkeit sind sie doppelt so stabil wie klassische Silikatkeramiken, aus denen bislang Keramikinlays, Onlays und Teilkronen erstellt worden sind. Für Lithiumdisilikat (IPS e.max, Ivoclar Vivadent, Schaan, Liechtenstein) liegen bereits etliche Jahre klinische Erfahrung vor, für die neue Verbundkeramik (Lava Ultimate, 3M ESPE, Seefeld) zumindest fast zwei Jahre. Die Hybridkeramik (ENAMIC, VITA, Bad Säckingen) wurde im Endeffekt erst zur IDS 2013 markteingeführt.

Der Vorteil dieser sehr stabilen und weniger spröden Materialien liegt auf der Hand: Es können schlankere Strukturen mit geringerem Risiko der kohäsiven Materialfraktur erstellt werden, als dies mit konventionellen Werkstoffen möglich war. Aus diesem Grunde bieten sich die genannten Materialien nicht nur für Kronen an, sondern zeigen ihre Stärke gerade bei Teilkronen und Inlays, da bei diesen oftmals um jeden Kubikmillimeter Zahnhartsubstanz gekämpft wird (oder werden sollte). Ist die Wahl auf ein Restaurationsmaterial gefallen, bleibt noch die Frage nach der Chairside- oder Labside-Herstellung. Gerade bei Einzelzahnversorgungen oder der Versorgung von zwei nebeneinanderliegenden Zähnen ist die CAD/CAM-basierte Chairside-Versorgung die behandlungsindikativ und wirtschaftlich erste Wahl. Mit dem CEREC-System (Sirona, Bensheim) können einzelne Zähne in 1,5 bis 2 Stunden, zwei nebeneinanderliegende Zähne bequem in 2 bis 2,5 Stunden komplett restauriert werden.

Fallbericht | Bei dem 51-jährigen Patienten dominierte bei einer Routinekontrolle die großflächige Kompositfüllung an Zahn 16 (Abb. 1). Der abrasiv-erosive Defekt am palatinalen Höcker sowie die offenen bukkalen Ränder sprachen für einen Therapiebedarf. Primäre Behandlungsindikation war hier die Prävention einer Höckerfraktur bei fortgeschrittenem adhäsivem Versagen auf der Bukkalseite. Aufgrund der unkritischen Kavitätentiefe im Approximalraum war eine CEREC-Versorgung, die chairside in einer Sitzung durchgeführt werden kann, die erste Wahl. Die komplett

Abb. 1: Kompositrestauration an Zahn 16 mit Randimperfektionen, die eine Reintervention angeraten erscheinen ließen.

Diesem Artikel liegen Produktangaben des Herstellers zugrunde.

supragingival liegenden Präparationsränder der gemäß den Empfehlungen der AG Keramik ohne zusätzliche Kästen oder Stufen präparierten Kavität [1] konnten mühelos gepudert werden (Abb. 2). Abbildung 3 zeigt die vom Kontrastpuder gereinigte Kavität.

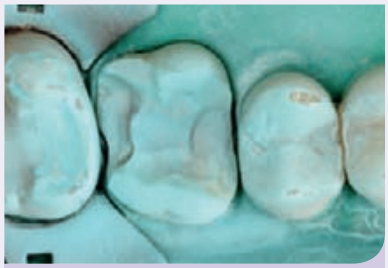

Abb. 2: Die für die optische Abformung mithilfe der CEREC Bluecam gepuderte Kavität. Geplant war eine komplette Chairside-Versorgung.

Abb. 3: Gereinigte Präparation. Es handelt sich um ein adhäsives Kavitätendesign ohne zusätzliche Kästen oder Stufen.

Erste Sitzung: Austausch einer Kompositfüllung gegen eine Teilkrone | Nach Konstruktion der CEREC-Teilkrone mithilfe der Software 3.8 konnte aus dem Lava-Ultimate-Block (3M ESPE) in ca. 6 Minuten die Teilkrone geschliffen werden. Ein weiterer Kristallisations- oder Glanzbrand, wie z. B. bei Lithiumdisilikatkeramik, ist bei diesem Material nicht indiziert. Da die Resin-Nanokeramik ähnlich wie die Zirkoniumoxidkeramik keine ätzbare Glasphase enthält, bewirkt eine Flusssäureätzung keine Mikroretentionsstruktur. Diese muss durch Abstrahlen mit Aluminiumoxid-Pulver (Edelkorund, max. 50 µm, 2 bar) erzeugt werden. Nach gründlicher Reinigung der abgestrahlten Klebefläche wird ein Haftvermittler für die Verbindung zum Befestigungskomposit benötigt. Diese Aufgabe übernimmt im vorliegenden Fall das Universaladhäsiv Scotchbond Universal (3M ESPE). Dieses enthält als Haftpromotor das MDP-Monomer, welches neben dem Benetzungseffekt des Adhäsivs in der Mikroretentionsstruktur zusammen mit den beiden weiteren Komponenten Silanhaftvermittler und Dimetharcrylat-Monomer einen ausreichenden Haftverbund ermöglicht. Bei indirekten Restaurationen fällt oft die erste Wahl auf dual- bzw. dunkelhärtende Materialien, da nicht immer sichergestellt werden kann, dass ausreichend Licht in die Tiefe unter die Restauration vordringen kann, um eine Aushärtung rein lichthärtender Materialien sicherzustellen. Dann benötigt man aber ebenso ein dualhärtendes Adhäsiv. Aus diesem Grund bieten viele Hersteller für die Kompatibilität ihrer Adhäsive mit dual- und dunkelhärtenden Materialien einen separat zuzumischenden Aktivator an (z. B. SCA für XP Bond, DENTSPLY DeTrey, Konstanz, oder der Aktivator für AdheSE bzw. ExciTE F DSC, Ivoclar Vivadent). Auch für Scotchbond Universal wird ein entsprechender Aktivator angeboten. Allerdings ist dieser nicht erforderlich, wenn als Befestigungskomposit RelyX Ultimate (beide: 3M ESPE) zur Anwendung kommt. Um bei Lava Ultimate die Haftung an der Zahnstruktur zu optimieren, schreibt der Hersteller die Lichthärtung des Adhäsivs zahnseitig vor. Auch das dualhärtende RelyX Ultimate profitiert von einer unterstützenden Lichtpolymerisation nach Eingliederung und Entfernung aller Überschüsse.

Abbildung 4 zeigt die inzwischen zur adhäsiven Befestigung vorbereitete Kavität. Nach Ätzung der Schmelzränder und gründlichem Absprühen des Ätzgels erfolgte die adhäsive Vorbehandlung mit Scotchbond Universal. Dieses zwar als selbstkonditionierendes Adhäsiv positionierte Material profitiert – wie alle selbstkonditionierenden Adhäsive – von einer separaten Schmelzätzung. Die zusätzlichen 60 Sekunden (für das Auftragen, das Einwirken und Absprühen) sollten bei so hochwertigen Restaurationen wie adhäsiven Teilkronen zu verschmerzen sein! Approximal wurden bereits vor der Ätzung eingeschnittene Teilmatrizen (Garrison, Übach-Palenberg) eingebracht, um ein unkontrolliertes Abfließen des Befestigungsmaterials nach zervikal zu verhindern. Das zweimalige Einschneiden am okklusalen Rand ermöglicht ein diskretes „Aufbörteln" der Ränder, das die Platzierung der Restauration erleichtert. Abschließend – vor der Lichtpolymerisation des Adhäsivs – wird ein eventuell vorhandener Adhäsivüberschuss mit einem kleinen Applikationsbürstchen oder einer Papierspitze aufgenommen.

Abbildung 5 zeigt die eingegliederte Lava-Ultimate-Teilkrone in der Farbe A3 in einer niedrigen Transluzenzvariante (LT) nach intraoraler Politur. Auf eine farbliche Akzentuierung der Kaufläche wurde bewusst verzichtet, da diese selten von den Patienten geschätzt und eigentlich nie eingefor-

Abb. 4: Die zur adhäsiven Befestigung vorbereitete Kavität: Nach Ätzung der Schmelzränder und gründlichem Absprühen des Ätzgels erfolgte die adhäsive Vorbehandlung mit Scotchbond Universal.

Abb. 5: Die eingegliederte Lava-Ultimate-Teilkrone in der Farbe A3 in der niedrigen Transluzenzvariante (LT) nach intraoraler Politur.

Diesem Artikel liegen Produktangaben des Herstellers zugrunde.

dert wird. Die Gesamtbehandlungszeit betrug inklusive der Hygienephase exakt zwei Stunden.

Folgesitzungen: zwei weitere Teilkronen an den Zähnen 25 und 26 | Bei demselben Befundungstermin fielen die defekten Amalgamfüllungen an den Zähnen 25 und 26 auf (Abb. 6). Dafür wurde ein weiterer 2,5-Stunden-Termin angesetzt, um beide Zähne in einer Sitzung gemeinsam mit CEREC-Teilkronen zu versorgen. Behandlungsindikation waren hier die okklusale Karies an Zahn 26, die bereits den mesiobukkalen Höcker unterminierend erfasst hatte, sowie eine erkennbare Frakturlinie im palatinalen Höcker des Zahnes 25. Geplant waren an Zahn 25 eine adhäsive Teilkrone sowie an Zahn 26 ein mod-Adhäsivinlay mit Einfassung des mesiobukkalen Höckers. Da der Patient mit dem Kaukomfort der Lava-Ultimate-Teilkrone an Zahn 16 äußerst zufrieden war, kam man überein, die beiden Zähne 25 und 26 ebenfalls mit diesem Material zu versorgen.

Die Karies an Zahn 26 war jedoch so weit fortgeschritten, dass es bei der Exkavation zu einer großflächigen Pulpaexposition kam. Demzufolge konnte in dieser Sitzung lediglich der Zahn 25 mit der geplanten Teilkrone versorgt werden. Der Zahn 26 erhielt eine präendodontologische Aufbaufüllung (Rebilda LC, VOCO, Cuxhaven). Abbildung 7 zeigt die klinische Situation des Zahnes 26 nach erfolgreicher endodontologischer Behandlung (durch Dr. Andreas Sebus, zahn-Ärzte im Gutenberg-Center, Mainz) und postendodontologischer adhäsiver Verschlussrestauration. Bei Zahn 25 ist die in der vorangegangenen Sitzung erfolgreich eingegliederte Lava-Ultimate-Teilkrone zu erkennen. Aufgrund der endodontologisch erforderlichen großflächigen Zugangskavität musste von dem ursprünglichen Plan der mod-Inlay-Versorgung Abstand genommen werden und an Zahn 26 ebenso eine adhäsive Teilkrone eingeplant werden.

Abbildung 8 zeigt die mit Aluminiumoxid abgestrahlte und mit Scotchbond Universal versehene Lava-Ultimate-Teilkrone – zum besseren Handling mit etwas Clip (VOCO) an einem ausgemusterten Rosenbohrer befestigt. Um die sehr tiefen approximalen Kästen in einen für das Scannen und das adhäsive Eingliedern besser kontrollierbaren Bereich zu bekommen, wurde bereits bei Erstellung der präendodontologischen Aufbaufüllung der tiefe Approximalbereich im Sinne einer Kavitätenbodenelevation mit einer approximalen Kompositrestauration (OptiBond FL/Kerr, Rastatt, Venus Diamond Flow Baseliner, Venus Diamond A3/Heraeus Kulzer, Hanau) versorgt. Auf diese approximale Kompositstufe wurde dann bei der adhäsiven Teilkronenpräparation zurückreduziert. Der Verbund zu dem Befestigungskomposit der indirekten Restauration erfordert ein Abstrahlen dieser Flächen mit Aluminiumoxid (≤50 µm) in der Art und Weise einer Kompositreparatur [2].

Abbildung 9 zeigt die vorbehandelte Klebefläche des Zahnes 26 nach Abstrahlen der gesamten Klebefläche mit Aluminiumoxid. Im Zentrum der Kavität ist die reduzierte, postendodontologische Verschlusskavität erkennbar; die approximalen Kompositrestaurationen sind ebenfalls gut zu sehen. Der Zahn 26 wurde im Anschluss genauso vorbehandelt wie Zahn 16 (approximales Abdichten mittels Teilmatrizen, Schmelzätzung, Versiegelung mit Scotchbond Universal; Abb. 10). In Abbildung 11 ist die mit RelyX Ultimate eingeklebte Lava-Ultimate-Teilkrone erkennbar. Wie bei den Zähnen 16 und 25 kam der CAD/CAM-Block A3 LT zur Anwendung.

Abbildung 12 zeigt die Lava-Ultimate-Teilkronen an den Zähnen 25

Abb. 6: Bei demselben Patienten fielen die defekten Amalgamfüllungen an den Zähnen 25 und 26 auf. Behandlungsindikation war hier die okklusale Karies an Zahn 26, die bereits den mesiobukkalen Höcker unterminierend erfasst hatte sowie eine erkennbare Frakturlinie im palatinalen Höcker des Zahnes 25.

Abb. 7: Die Karies an Zahn 26 war jedoch so weit fortgeschritten, dass es bei der Exkavation zu einer großflächigen Pulpaexposition kam. Die Abbildung zeigt die klinische Situation des Zahnes 26 nach erfolgreicher endodontologischer Behandlung und postendodontologischer adhäsiver Verschlussrestauration.

Abb. 8: zeigt die mit Aluminiumoxid abgestrahlte und mit Scotchbond Universal versehene Lava-Ultimate-Teilkrone – zum besseren Handling mit etwas Clip (VOCO) an einem alten Rosenbohrer befestigt.

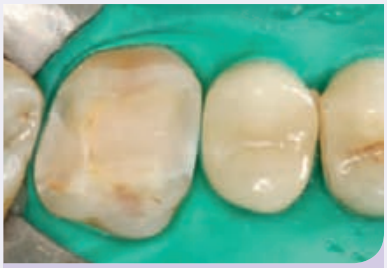

Abb. 9: Die Abbildung zeigt die ebenso mit Aluminiumoxid abgestrahlten Klebefläche des Zahnes.

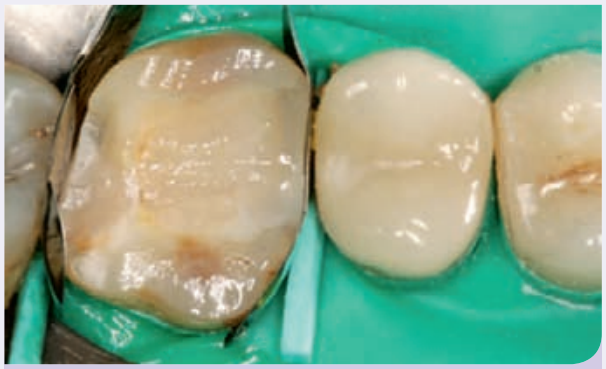

Abb. 10: Die zur adhäsiven Befestigung vorbereitete Kavität: Adhäsive Vorbehandlung mit Scotchbond Universal nach vorangegangener Schmelzätzung.

Abb. 11: Die mit RelyX Ultimate eingeklebten Lava-Ultimate-Teilkronen (A3 LT) an den Zähnen 25 und 26.

Abb. 12: Die Lava-Ultimate-Teilkronen an den Zähnen 25 und 26 bei einer Nachkontrolle nach 18 Monaten.

Abb. 13: Teilkrone an Zahn 16 bei einer Nachkontrolle nach 18 Monaten.

und 26 bei einer Nachkontrolle nach 18 Monaten, die Abbildung 13 den Zahn 16 nach demselben Beobachtungszeitraum.

Fazit | Die direkte CEREC-Versorgung stellt eine ideale Behandlungsoption für großflächige, aber approximal nicht zu tiefe und somit für die Bluecam des CEREC-Systems einsehbare Bereiche dar. In Fällen, in denen approximale Kästen zu tief für die gewählte Versorgungsform erscheinen, bietet sich die Kavitätenbodenelevation an. Dieses Vorgehen stellt zwar einen zusätzlichen Arbeitsschritt dar, erleichtert die spätere adhäsive Befestigung aber immens. Der im vorliegenden Patientenfall zur Anwendung gekommene Lava-Ultimate-Block für CEREC-Systeme hat sich aufgrund seines einfachen Handlings, des optimalen Patientenkomforts und der bisher sehr guten Erfahrung von einem Jahr in der Praxis bewährt. In Kombination mit dem adhäsiven Befestigungssystem RelyX Ultimate steht ein verblüffend einfaches wie effizientes adhäsives Befestigungssystem zur Verfügung, das sogar eine Dunkelhärtungsoption enthält, ohne einen separaten Aktivator einmischen zu müssen (dies gilt aber nur für die Kombinationsanwendung aus Scotchbond Universal und RelyX Ultimate). Eine zusätzliche Lichthärtung nach Abschluss der Überstandsentfernung sei dennoch empfohlen, um eine optimale Aushärtung aller Komponenten sicherzustellen.

Literaturliste unter www.zmk-aktuell.de/literaturlisten

Korrespondenzadresse:
Prof. Dr. Claus-Peter Ernst
Poliklinik für Zahnerhaltungskunde
Universitätsmedizin der Johannes Gutenberg-Universität Mainz
Augustusplatz 2
55131 Mainz
E-Mail: ernst@uni-mainz.de

Literatur:
[1] Kern M, Kohal RJ, Mehl A, Pospiech P, Frankenberger R, Reiss B, Wiedhan K, Kunzelmann KH: Vollkeramik auf einen Blick. Arbeitsgemeinschaft für Keramik in der Zahnheilkunde e. V. 2012.
[2] Frankenberger R: Korrektur zahnärztlicher Restaurationen. Zahnärztl Mitt 102; 32–41 (2012).

Abrechnung einer chairside gefertigten Lava Ultimate-Restauration

Nachfolgend wird Ihnen eine Abrechnungsmöglichkeit der Chairside- und Inlab-Methode mit Lava Ultimate beim GKV-Patienten und Privatpatienten aufgezeigt.

Bei dem **CAD/CAM-Verfahren** (computer-aided design and computer-aided manufacturing) handelt es sich um ein computergestütztes Verfahren, bei dem auf eine konventionelle Abformung des präparierten Zahnes verzichtet werden kann. Das CAD/CAM-Gerät schleift nach Übertragung von Bilddaten mithilfe eines speziellen Programms aus einem Keramikblock eine Restauration, die in derselben Sitzung eingegliedert werden kann (**Chairside-Methode**). Es besteht auch die Möglichkeit, nur das Kronen- bzw. Brückengerüst durch das Gerät schleifen zu lassen und alle anderen Arbeitsschritte – wie bei der Herstellung einer konventionellen Kronen- oder Brückenversorgung – im Labor durchzuführen. Ferner kann der Zahnarzt die Bilddaten an ein entsprechendes Labor übermitteln, das dann die komplette zahntechnische Herstellung vornimmt (**indirekte Methode**).
Im Folgenden werden die Möglichkeiten der Abrechnung dieser Versorgungsformen mit der Verbundkeramik Lava Ultimate in Anlehnung an den Beitrag von Prof. Dr. Claus-Peter Ernst „CEREC-Teilkronen aus Lava Ultimate zur Versorgung großflächiger Defekte" vorgestellt.

Abrechnung nach GOZ – neue Gebührenziffern im Zusammenhang mit einer CAD/CAM-Versorgung | Im Gegensatz zur alten GOZ gibt es seit 01.01.2012 unter der GOZ-Ziffer 0065 nun für die „opto-elektronische Abformung einschließlich vorbereitender Maßnahmen, einfach digitale Bissregistrierung und Archivierung, je Kieferhälfte und Frontzahnbereich" eine eigenständige Gebührenziffer.
Die Gebührenziffer umfasst alle vorbereitenden Maßnahmen, die optisch-elektronische Abformung selbst, eine einfache digitale Bissregistrierung sowie die digitale Archivierung der Daten.
Diese Gebührenziffer ist höchstens viermal je Sitzung berechenbar. Bei Versorgung, z. B. der Zahnregion 16, kann auch für die Gegenkieferabformung die Ziffer 0065 angesetzt werden. Zu beachten ist, dass neben dieser Leistung in derselben Sitzung **keine** konventionelle Abformung, wie z. B. die GOZ 5170, angesetzt werden kann.

Die Bundeszahnärztekammer sieht außerdem die Möglichkeit gegeben, die PC-gestützte Auswertung einer opto-elektronischen Abformung analog gemäß § 6 (1) GOZ zu berechnen.

In der GOZ 2012 existiert auch eine Gebührenziffer für die adhäsive Befestigung (plastischer Aufbau, Stift, Inlay, Krone, Teilkrone, Veneer etc.). Diese Position kann laut aktueller Stellungnahme der Bundeszahnärztekammer auch mehrfach je Zahn Anwendung finden, wenn z. B. ein Glasfaserstift, eine Aufbaufüllung und eine CEREC-Krone an einem Zahn adhäsiv befestigt wurden.

Besonderheiten der Abrechnung beim gesetzlich versicherten Patienten | Im Bereich der gesetzlichen Krankenversicherung ist die Abrechnung von CAD/CAM- Restaurationen nicht enthalten.
Bei der Herstellung von Kronen bzw. Teilkronen nach dem CEREC-Verfahren handelt es sich um gleichartigen Zahnersatz, der dann die entsprechenden Festzuschüsse auslöst (CEREC-Krone: Festzuschuss 1.1 und im Verblendbereich 1.3, CEREC-Teilkrone: Festzuschuss 1.2), sofern die Zähne behandlungsbedürftig sind. Die Berechnung erfolgt nach den Bestimmungen der GOZ. Eine evtl. notwendige provisorische Versorgung wird nach BEMA Nr. 19 berechnet.
Liegt **kein** Anspruch auf einen Festzuschuss vor (z. B. bei Anfertigung von CEREC-Kronen oder -Teilkronen aus rein kosmetischen Gründen), kann mit dem gesetzlich versicherten Patienten eine private Behandlung schriftlich vereinbart werden (nach § 4 Abs. 5 BMV-Z bzw. § 7 Abs. 7 EKZV). In diesem Fall sind sämtliche Begleitleistungen und auch ggf. das Provisorium nach GOZ zu berechnen.
Bei der Herstellung von CEREC-Inlays kann mit dem gesetzlich versicherten Patienten vor Behandlungsbeginn eine Mehrkostenregelung gemäß § 28 Abs. 2 SGB V getroffen werden. Die Krankenkasse beteiligt sich an der Versorgung in der Höhe der Kosten, die eine herkömmliche Füllung ausgelöst hätte. Über den Erfassungsschein wird die entsprechende Füllung (13a, 13b, 13c oder 13d) abgerechnet. Dem Patienten werden dann nach der GOZ die entsprechenden Mehrkosten für die Inlayversorgung in Rechnung gestellt.

Die Lava Ultimate-Teilkrone (Chairside-Methode)

Beispiel GOZ-Patient

Zahn	GOZ-Leistung/Gebührenziffer	Anzahl	
	GOZ Nr. 0010 Eingehende Untersuchung zur Feststellung von Zahn-, Mund- und Kiefererkrankungen einschließlich Erhebung des Parodontalbefundes sowie Aufzeichnung des Befundes	**1**	
	GOÄ Nr. 1 **Beratung, auch mittels Fernsprecher** Bei höherem Beratungsaufwand Faktor anpassen gemäß § 6 (2) GOZ	**1**	*Anmerkung:* *Leider scheidet auch bei höherem Beratungsaufwand die Berechnungsmöglichkeit der GOÄ 3 aus, da sie laut neuen Bestimmungen nur als einzige Leistung oder im Zusammenhang mit Ä6, Ä5, 0010 berechnet werden darf.*
16	**GOZ Nr. 0070** Vitalitätsprüfung eines Zahnes oder mehrerer Zähne, einschließlich Vergleichstest, je Sitzung	**1**	
	GOZ 0030 Aufstellen eines schriftlichen Heil- und Kostenplans nach Befundaufnahme und ggf. Auswertung von Modellen	**1**	
	GOZ 0080 Oberflächenanästhesie	**1**	*je Kieferhälfte oder Frontzahnbereich*
16	**GOZ 0090** Infiltrationsanästhesie	**1**	*Anmerkung:* *Eine Mehrfachberechnung der GOZ 0090 je Zahn ist zwar weiterhin möglich, bedarf aber einer* ***Begründung*** *in der Rechnung.* *Anästhetikum als Materialverbrauch zusätzlich berechenbar.*
16	**GOZ 2030** **Störendes Zahnfleisch entfernt** Besondere Maßnahmen beim **Präparieren** oder Füllen von Kavitäten (z. B. Separieren, **Beseitigen störenden Zahnfleisches,** Stillung einer übermäßigen Papillenblutung), je Kieferhälfte oder Frontzahnbereich	**1**	*Anmerkung:* *Laut den neuen GOZ-Bestimmungen ist die Ziffer GOZ 2030* ***je Kieferhälfte oder Frontzahnbereich*** *höchstens* ***einmal für Maßnahmen beim Präparieren*** *von Kavitäten und* ***ein weiteres Mal für Maßnahmen beim Füllen*** *von Kavitäten berechenbar.*
16	**Ggf. GOZ 2180 + 2197** **Dentinadhäsive Aufbaufüllung**		*aber:* *Die im Beitrag am Zahn 26 durchgeführte* ***präendodontische*** *Aufbaufüllung ist* ***analog*** *gemäß § 6 (1) zu berechnen, da sie nicht den regulären Leistungsinhalt der Ziffer 2180 erfüllt!*
16	**GOZ 2030** **Übermäßige Papillenblutung gestillt** Besondere Maßnahmen beim **Füllen** von Kavitäten (z. B. Separieren, Beseitigen störenden Zahnfleisches, **Stillung einer übermäßigen Papillenblutung**), je Kieferhälfte oder Frontzahnbereich	**1**	

16	**GOZ 2040** Anlegen von **Spanngummi**, je Kieferhälfte oder Frontzahnbereich	**1**	*je Kieferhälfte oder Frontzahnbereich, pro Kiefer also bis zu 2 x möglich*
16	**GOZ 0065** Optisch-elektronische Abformung einschließlich vorbereitender Maßnahmen, einfach digitale Biss-registrierung und Archivierung, je Kieferhälfte und Frontzahnbereich	**2**	*Für bissfixiertes Modellpaar: maximal 2 x OK + 2 x UK, je Sitzung* Ggf. mehrfach in mehreren Sitzungen
16	**Analog GOZ 6010** PC-gestützte Auswertung einer opto-elektronischen Abformung analog gemäß § 6 (1) GOZ entsprechend GOZ 6010 Anwendung von Modellen zur Analyse von Kiefermodellen (dreidimensionale, graphische oder metrische Analysen, Diagramme)	**1**	*Anmerkung:* *Die PC-gestützte Auswertung aufgrund opto-elektro-nischer Abformung eines bissfixierten Modellpaares (4 x 0065 GOZ) ist eine nicht in der GOZ beschriebene Leistung und daher analog berechenbar.*
16	**GOZ 2220** Versorgung eines Zahnes durch eine Teilkrone mit Retentionsrillen oder -kästen oder mit Pinledges einschließlich Rekonstruktion der gesamten Kaufläche, auch Versorgung eines Zahnes durch ein Veneer ** Hinweis: Die Höhe des Steigerungsfaktors sollte nach § 5 Abs. 2 GOÄ angemessen bestimmt werden.* *Für die Überschreitung des 3,5-fachen Satzes ist nach § 2 Abs. 1 und 2 GOÄ mit dem Patienten eine vorherige abweichende Vereinbarung über die Höhe der Vergütung zu treffen.*	**1**	
16	**GOZ 2197** Adhäsive Befestigung (plastischer Aufbau, Stift, Inlay, Krone, Teilkrone, Veneer etc.)	**1**	*Anmerkung: Materialberechnung ggf. möglich nach Unzumutbarkeitsklausel BGH-Urteil v. 27.05.2004, AZ: III ZR 264/03*

Beispiel GKV-Patient

Zahn	GOZ-Leistung/Gebührenziffer	Anzahl	
	BEMA Nr. 01 Eingehende Untersuchung und Beratung	**1**	
	BEMA Nr. 8 Sensibilitätsprüfung der Zähne	**1**	
	Aufstellen eines schriftlichen Heil- und Kostenplans nach Befundaufnahme und ggf. Auswertung von Modellen	**----**	*Anmerkung:* *Beim GKV-Patienten ist **kein** Honorar für die Anfertigung des gesetzlichen Heil- und Kostenplans berechenbar.*
16	**BEMA Nr. 40** Infiltrationsanästhesie	**1**	
16	**BEMA Nr. 12** Störendes Zahnfleisch verdrängt Besondere Maßnahmen beim Präparieren oder Füllen (Separieren, Beseitigen störenden Zahnfleisches, Anlegen von Spanngummi, Stillung einer übermäßigen Papillenblutung), je Sitzung, je Kieferhälfte oder Frontzahnbereich	**1**	
16	**Übermäßige Papillenblutung** gestillt	**----**	*Anmerkung:* *BEMA Nr. 12 auch bei unterschiedlichen Maßnahmen nur einmal je Kieferhälfte oder Frontzahnbereich abrechenbar!*
16	**BEMA Nr. 25** Indirekte Überkappung zur Erhaltung der gefährdeten Pulpa, ggf. einschließlich des provisorischen oder temporären Verschlusses der Kavität	**1**	*Anmerkung:* *Ggf. auch mehrfach je Zahn möglich, wenn es sich um getrennte Kavitäten handelt.*
16	**Ggf. GOZ 2180 + 2197** Dentinadhäsive Aufbaufüllung	⇨	*Gem. § 28 Abs. 2 Satz 2 SGBV abzgl. BEMA F1/F2 ZE* ***aber*** *Die am Zahn 26 durchgeführte **präendodontische** Aufbaufüllung ist analog zu berechnen, da sie nicht den regulären Leistungsinhalt der Ziffer 2180 erfüllt!* ***Kommentar der KZBV „Schnittstellen zwischen BEMA und GOZ" zur GOZ 2180:*** *Ein präendodontischer Aufbau ist gem. § 6 (1) GOZ vereinbarungsfähig. Eine Mehrkostenvereinbarung gem. § 28 Abs. 2 Satz 2 SGB V ist hierfür **nicht** möglich.*
16	**Anlegen von Spanngummi**, je Kieferhälfte oder Frontzahnbereich	**----** ⇨	*In BEMA Nr. 12 enthalten* ***aber*** ***Kommentar der KZBV „Schnittstellen zwischen BEMA und GOZ" zur GOZ 2040:*** *Eine Leistung nach GOZ 2040 ist vereinbarungsfähig, wenn das Anlegen von Spanngummi im Zusammenhang mit der Erbringung von vertragszahnärztlichen Leistungen nicht erforderlich ist.*

16	**GOZ 0065** Optisch-elektronische Abformung einschließlich vorbereitender Maßnahmen, einfach digitale Biss-registrierung und Archivierung, je Kieferhälfte und Frontzahnbereich	**2**	*Für bissfixiertes Modellpaar:* *2 x OK und 2 x UK, je Sitzung* Ggf. mehrfach in mehreren Sitzungen
16	**Analog GOZ 6010** PC-gestützte Auswertung einer opto-elektronischen Abformung analog gemäß § 6 (1) GOZ entsprechend GOZ 6010 Anwendung von Modellen zur Analyse von Kiefermodellen (dreidimensionale, graphische oder metrische Analysen, Diagramme)	**1**	*Anmerkung:* *Die PC-gestützte Auswertung aufgrund opto-elektro-nischer Abformung eines bissfixierten Modellpaares (4 x 0065 GOZ) ist eine nicht in der GOZ beschriebene Leistung und daher analog berechenbar*
16	**GOZ 2220** Versorgung eines Zahnes durch eine Teilkrone mit Retentionsrillen oder -kästen oder mit Pinledges einschließlich Rekonstruktion der gesamten Kaufläche, auch Versorgung eines Zahnes durch ein Veneer ** Hinweis: Die Höhe des Steigerungsfaktors sollte nach § 5 Abs. 2 GOÄ angemessen bestimmt werden.* *Für die Überschreitung des 3,5-fachen Satzes ist nach § 2 Abs. 1 und 2 GOÄ mit dem Patienten eine vorherige abweichende Vereinbarung über die Höhe der Vergütung zu treffen.*	**1** ⇨	*Festzuschuss: 1.2,* *Gleichartige Versorgung* ***Kommentar der KZBV „Schnittstellen zwischen BEMA und GOZ" zur GOZ 2200:*** *Eine Leistung nach der GOZ 2220 ist mit Versicherten der GKV für alle* ***indirekt extraoral*** *angefertigten Teilkronen aus Keramik oder Kunststoff, auch CAD/CAM-Verfahren, vereinbarungsfähig* *(indirekt extraoral angefertigt sind auch Chairside-Versorgungen)*
16	**GOZ 2197** Adhäsive Befestigung (plastischer Aufbau, Stift, Inlay, Krone, Teilkrone, Veneer etc.)	**1**	*Anmerkung:* *Materialberechnung ggf. möglich nach Unzumutbar-keitsklausel BGH-Urteil v. 27.05.2004, AZ: III ZR 264/03*

Zahntechnische Leistungen Lava Ultimate-Teilkrone (gemäß § 9 GOZ):

Material: Lava Ultimate, 3M ESPE
CAD-Modellsegmentierung
CAD-Präparationsgrenze bearbeiten
CAD-Teilkrone/Veneer konstruieren
Zahnfarbenbestimmung
CAM-Teilkrone /Veneer, gefräst
Individuelle Ausarbeitung Teilkrone
Fakultativ z. B.:
Keramik individuell charakterisieren
Flusssäureätzung des Werkstücks
Abstrahlen des Werkstücks mit Aluminumoxid-Pulver

2. Lava Ultimate-Kronen (Indirekte Methode)

Beispiel: GOZ-Patient

Zahn	Leistung/Gebührenziffer	Anzahl	
	GOZ Nr. 0010 Eingehende Untersuchung zur Feststellung von Zahn,- Mund- und Kiefererkrankungen einschließlich Erhebung des Parodontalbefundes sowie Aufzeichnung des Befundes	**1**	
	GOÄ Nr. 1 **Beratung, auch mittels Fernsprecher** Bei höherem Beratungsaufwand Faktor anpassen gemäß § 6 (2) GOZ	**1**	*Anmerkung:* *Leider scheidet auch bei höherem Beratungsaufwand die Berechnungsmöglichkeit der GOÄ 3 aus, da sie laut neuen Bestimmungen nur als einzige Leistung oder im Zusammenhang mit Ä6, Ä5, 0010 berechnet werden darf.*
16, 17	**GOZ Nr. 0070** Vitalitätsprüfung eines Zahnes oder mehrerer Zähne, einschließlich Vergleichstest, je Sitzung	**1**	
16, 17	**Ä 5000** **Röntgen, Zähne je Projektion**	**2**	
	GOZ 0030 Aufstellen eines schriftlichen Heil- und Kostenplans nach Befundaufnahme und ggf. Auswertung von Modellen	**1**	
16, 17	**GOZ 0090** Infiltrationsanästhesie	**2**	*Anmerkung:* *Eine Mehrfachberechnung der GOZ 0090 je Zahn ist zwar weiterhin möglich, bedarf aber einer Begründung in der Rechnung.* *Zzgl. Anästhetikum als Materialverbrauch berechenbar*
16, 17	**GOZ 2030** **Störendes Zahnfleisch entfernt** Besondere Maßnahmen beim **Präparieren** oder Füllen von Kavitäten (z. B. Separieren, **Beseitigen störenden Zahnfleisches,** Stillung einer übermäßigen Papillenblutung), je Kieferhälfte oder Frontzahnbereich	**1**	*Anmerkung:* *Laut den neuen GOZ-Bestimmungen ist die Ziffer GOZ 2030 je Kieferhälfte oder Frontzahnbereich höchstens einmal für Maßnahmen beim Präparieren von Kavitäten und ein weiteres Mal für Maßnahmen beim Füllen von Kavitäten berechenbar.*
16, 17	**GOZ 2030** **Übermäßige Papillenblutung gestillt** Besondere Maßnahmen beim **Füllen** von Kavitäten (z. B. Separieren, Beseitigen störenden Zahnfleisches, **Stillung einer übermäßigen Papillenblutung**), je Kieferhälfte oder Frontzahnbereich	**1**	
16, 17	**GOZ 2330** Maßnahmen zur Erhaltung der vitalen Pulpa bei Caries profunda (Exkavieren, indirekte Überkappung), je Kavität	**2**	*Anmerkung:* *Ggf. auch mehrfach je Zahn möglich, wenn es sich um getrennte Kavitäten handelt* *Ggf. auch GOZ 2020 (provisorischer Verschluss zusätzlich berechenbar)*

16, 17	**GOZ Nr. 2260** Provisorium im direkten Verfahren **ohne Abformung**, je Zahn oder Implantat, einschließlich Entfernung oder die **GOZ 2270** Provisorium im direkten Verfahren **mit Abformung**, je Zahn oder Implantat, einschließlich Entfernung	**2**	*Ggf. zzgl. BEB: Überarbeiten einer im direkten Verfahren angefertigten provisorischen Krone*
16, 17	**----------** Abnahme und Wiederbefestigung einer provisorischen Einzelkrone	**-----**	*Anmerkung:* *In der GOZ ist keine Honorarposition für die Abnahme und Wiederbefestigung von provisorischen Kronen enthalten. Über § 9 BEB kann die Überarbeitung/ Vorbereitung des Provisoriums vor dem Wiedereinsetzen berechnet werden.*
16, 17	**GOZ 0065** Optisch-elektronische Abformung einschließlich vorbereitender Maßnahmen, einfach digitale Bissregistrierung und Archivierung, je Kieferhälfte und Frontzahnbereich (Digitale Abformung entweder direkt vom intraoralen Status oder auch vom CAD/CAM-Modell)	**4**	*Für bissfixiertes Modellpaar:* *maximal 2 x OK und 2 x UK, je Sitzung* *Ggf. mehrfach in mehreren Sitzungen*
OK, UK	**GOZ 0060** Abformung beider Kiefer für Situationsmodelle und einfache Bissfixierung einschließlich Auswertung zur Diagnose oder Planung	**1**	
OK, UK	**Analog GOZ 6010** PC-gestützte Auswertung einer opto-elektronischen Abformung analog gemäß § 6 (1) GOZ entsprechend GOZ 6010 Anwendung von Modellen zur Analyse von Kiefermodellen (dreidimensionale, graphische oder metrische Analysen, Diagramme)	**1**	*Anmerkung:* *Die PC-gestützte Auswertung aufgrund opto-elektronischer Abformung eines bissfixierten Modellpaares (4 x 0065 GOZ) ist eine nicht in der GOZ beschriebene Leistung und daher analog berechenbar.*
16, 17	**GOZ 2210** Versorgung eines Zahnes durch eine Vollkrone (Hohlkehl- oder Stufenpräparation) ** Hinweis: Die Höhe des Steigerungsfaktors sollte nach § 5 Abs. 2 GOÄ angemessen bestimmt werden.* *Für die Überschreitung des 3,5-fachen Satzes ist nach § 2 Abs. 1 und 2 GOÄ mit dem Patienten eine vorherige abweichende Vereinbarung über die Höhe der Vergütung zu treffen.*	**2**	
16, 17	**GOZ 2197** Adhäsive Befestigung (plastischer Aufbau, Stift, Inlay, Krone, Teilkrone, Veneer etc.)	**2**	*Anmerkung:* *Materialberechnung ggf. möglich nach Unzumutbarkeitsklausel BGH-Urteil v. 27.05.2004, AZ: III ZR 264/03*

Beispiel GKV-Patient:

Zahn	Leistung /Gebührenziffer	Anzahl	
	BEMA Nr. 01 Eingehende Untersuchung und Beratung	**1**	
16, 17	**BEMA Nr. 8** Sensibilitätsprüfung der Zähne	**1**	
16, 17	**Ä 925a** Röntgen der Zähne, 1–2 Aufnahmen	**1**	
	Aufstellen eines schriftlichen Heil- und Kostenplans nach Befundaufnahme und ggf. Auswertung von Modellen	**----**	*Beim GKV-Patienten ist kein Honorar für die Anfertigung des gesetzlichen Heil- und Kostenplans berechenbar.*
16, 17	**BEMA Nr. 40** Infiltrationsanästhesie	**1**	*Anmerkung:* *Im Bereich von zwei nebeneinander stehenden Zähnen nur einmal je Sitzung berechenbar.*
16, 17	**BEMA Nr. 12** Störendes Zahnfleisch verdrängt Besondere Maßnahmen beim Präparieren oder Füllen (Separieren, Beseitigen störenden Zahnfleisches, Anlegen von Spanngummi, Stillung einer übermäßigen Papillenblutung), je Sitzung, je Kieferhälfte oder Frontzahnbereich	**1**	
16, 17	**Übermäßige Papillenblutung gestillt**	**----** ⇨	*Anmerkung:* *BEMA Nr. 12 auch bei unterschiedlichen Maßnahmen nur einmal je Kieferhälfte oder Frontzahnbereich abrechenbar!* *Aber:* ***Kommentar der KZBV „Schnittstellen zwischen BEMA und GOZ" zur GOZ 2040:*** *Eine Leistung nach GOZ 2040 ist vereinbarungsfähig, wenn das Anlegen von Spanngummi im Zusammenhang mit der Erbringung von vertragszahnärztlichen Leistungen nicht erforderlich ist.*
16, 17	**BEMA Nr. 25** Indirekte Überkappung zur Erhaltung der gefährdeten Pulpa, ggf. einschließlich des provisorischen oder temporären Verschlusses der Kavität	**2**	*Anmerkung:* *Ggf. auch mehrfach je Zahn möglich, wenn es sich um getrennte Kavitäten handelt.*
16, 17	**BEMA Nr. 19** Provisorische Krone oder Brückenglied/Brückenanker	**2**	*Anmerkung:* *Kann höchstens 2 x je Zahn berechnet werden.* *Zzgl. Material für die prov. Krone*
16, 17	**BEMA Nr. 24c** Abnahme und Wiederbefestigung einer provisorischen Einzelkrone nach Nr. 19/21 (bei den prothetischen Anproben)	**2–6**	*Anmerkung:* *Höchstens 3 x je Krone abrechenbar.*

16, 17	**GOZ 0065** Optisch-elektronische Abformung einschließlich vorbereitender Maßnahmen, einfach digitale Biss-registrierung und Archivierung, je Kieferhälfte und Frontzahnbereich (Digitale Abformung entweder direkt vom intraoralen Status oder auch vom CAD/CAM-Modell)	**4**	*Für bissfixiertes Modellpaar:* *maximal 2 x OK + 2 x UK, je Sitzung* Ggf. mehrfach in mehreren Sitzungen
OK, UK	**GOZ 0060** Abformung beider Kiefer für Situationsmodelle und einfache Bissfixierung einschließlich Auswertung zur Diagnose oder Planung	**1**	
OK, UK	**Analog GOZ 6010** PC-gestützte Auswertung einer opto-elektronischen Abformung analog gemäß § 6 (1) GOZ entsprechend GOZ 6010 Anwendung von Modellen zur Analyse von Kiefermodellen (dreidimensionale, graphische oder metrische Analysen, Diagramme)	**1**	*Anmerkung:* *Die PC-gestützte Auswertung aufgrund opto-elektro-nischer Abformung eines bissfixierten Modellpaares (4x 0065 GOZ) ist eine nicht in der GOZ beschriebene Leistung und daher analog berechenbar.*
16, 17	**GOZ 2210** Versorgung eines Zahnes durch eine Vollkrone (Hohlkehl- oder Stufenpräparation)	**2**	*Festzuschuss jeweils 1.1* *Gleichartige Versorgung* **Hinweis: Die Höhe des Steigerungsfaktors sollte nach § 5 Abs. 2 GOÄ angemessen bestimmt werden.* *Für die Überschreitung des 3,5-fachen Satzes ist nach § 2 Abs. 1 und 2 GOÄ mit dem Patienten eine vorherige abweichende Vereinbarung über die Höhe der Vergütung zu treffen.*
16,17	**GOZ 2197** Adhäsive Befestigung (plastischer Aufbau, Stift, Inlay, Krone, Teilkrone, Veneer etc.)	**2**	*Anmerkung:* *Materialberechnung ggf. möglich nach Unzumutbar-keitsklausel BGH-Urteil v. 27.05.2004, AZ: III ZR 264/03*

Zahntechnische Leistungen Lava Ultimate-Krone (gemäß § 9 GOZ):

Material: Lava Ultimate, 3M ESPE	Stumpf aus Superhartgips
CAD-Modellsegmentierung	Dowelpin setzen
CAD-Präparationsgrenze bearbeiten	Split-Cast-Sockel am Modell
CAD-Einzelkrone konstruieren	Montage im Mittelwertartikulator
CAM-Einzelkrone, gefräst	Montage eines Gegenkiefermodells
Individuelle Ausarbeitung Teilkrone	Keramikverblendung
Fakultativ z. B.:	Keramik individuell charakterisieren
Modelle aus Superhartgips CAD-Präparationsmodell/Spezialmodell	Zahnfarbenbestimmung
	Versandgang
Kontrollmodell	Flusssäureätzung des Werkstücks
Modellsegment sägen	Abstrahlen des Werkstücks mit Aluminiumoxid-Pulver

Beim GKV-Patienten sind die Laborleistungen, die auch bei der Regelversorgung angefallen wären, über BEL II berechenbar!

Die Abrechnungshinweise sind von der Autorin nach ausführlicher Recherche erstellt worden. Ggf. können weitere Leistungen hinzukommen. Eine Haftung und Gewähr werden jedoch ausgeschlossen.

Korrespondenzadresse:
APZ
Sabine Schröder, ZMV
Engelbertstraße 3
59929 Brilon
E-Mail: schroeder@apz-brilon.de
www.apz-brilon.de

Das gesamte Spitta-Abrechnungswissen jetzt im Internet!

Für nur 15,– € monatlich!

Neu!

Bearbeiten Ansicht Favoriten Extras ?

Adresse http://www.abrechnung-zahnmedizin.de

Nutzen Sie das neue Internet-Portal www.abrechnung-zahnmedizin.de und Sie erstellen schnell und zuverlässig Ihre Privatliquidationen und Ihre Abrechnungen mit der KZV.

So verlieren Sie kein Honorar!

Jetzt 3 Wochen kostenlos testen! → www.abrechnung-zahnmedizin.de/gratistest

Impressum

»ZMK«, Zahnheilkunde · Management · Kultur

ZMK online: www.zmk-aktuell.de

Verlag
Spitta Verlag GmbH & Co. KG, Ammonitenstraße 1, 72336 Balingen,
Postfach 10 09 63, 72309 Balingen,
Telefon 07433 952-0, Telefax 07433 952-111

Chefredaktion
Prof. Dr. Claus-Peter Ernst, Tel.: 07433 952-319,
E-Mail: Claus-Peter.Ernst@spitta.de

Redaktion
Karin Ude, Tel.: 07433 952-438, Fax: 07433 952-442,
E-Mail: Redaktion@spitta.de

Lektorat: mariscript Lektorat, Marianne Rudolph M.A., Vaihingen/Enz
Ständige Mitarbeiter der Redaktion: Dr. Simona Sorkalla, Dr. Ludwig Ufholz, Dagmar Kromer-Busch

Die Abrechnungsbeiträge wurden erstellt von:
APZ, Sabine Schröder, Engelbertstr. 3, 59929 Brilon und
BSIK, Ines Elvers, Wend-Dörp 21, 19073 Dümmer

Anzeigenleitung
Josefa Seydler, Tel.: 07433 952-171, E-Mail: Josefa.Seydler@spitta.de

Anzeigenverkauf
Nadja Ludwig, Tel.: 07433 952-221, E-Mail: Nadja.Ludwig@spitta.de

Bezugspreis: Einzelheft € 8,00 + Versandkosten, Abonnement Inland € 62,00, ermäßigter Preis € 37,00 für Studenten (alle Abonnementpreise verstehen sich einschließlich Versandkosten), Ausland zuzügl. Porto = + € 9,82 (cash with order). Der Abonnementpreis umfasst 12 Kalendermonate (Mindestlaufzeit). Abonnements laufen weiter, wenn nicht zum Ende der Laufzeit eine Abbestellung beim Verlag vorliegt.

Abo-Verwaltung: Tel.: 07433 952-0

Bezugsmöglichkeiten: Bestellungen nehmen der Verlag und alle Buchhandlungen im In- und Ausland entgegen.

Sollte die Fachzeitschrift aus Gründen, die nicht vom Verlag zu vertreten sind, nicht geliefert werden können, besteht kein Anspruch auf Nachlieferung oder Erstattung vorausbezahlter Bezugsgelder.

Leserhinweis/Datenschutz: Ihre dem Verlag vorliegenden Adressdaten werden unter strikter Einhaltung der Datenschutzvorschriften gespeichert, zur internen Weiterverarbeitung und für verlagseigene Werbezwecke genutzt.

Fremdunternehmen werden Ihre Adressdaten zur Aussendung interessanter Informationen zur Verfügung gestellt. Sofern Sie die Speicherung und/oder Weitergabe Ihrer Adressdaten nicht wünschen, so teilen Sie uns dies bitte telefonisch (Tel.: 07433 952-0), schriftlich an die Verlagsadresse oder per E-Mail an „datenschutz@spitta.de“ mit.

Für unverlangt eingesendete Manuskripte, Abbildungen und Bücher übernimmt die Redaktion keine Haftung. Mit anderen als redaktionseigenen Signa oder mit Verfassernamen gezeichnete Beiträge geben die Auffassung der Verfasser wieder, die der Meinung der Redaktion nicht zu entsprechen braucht. Gekennzeichnete Sonderteile liegen außerhalb der Verantwortung der Redaktion. Alle Rechte, insbesondere das Recht der Vervielfältigung, Mikrokopie und zur Einspeicherung in elektronische Datenbanken, sowie das Recht der Übersetzung in Fremdsprachen für alle veröffentlichten Beiträge vorbehalten. Nachdruck, auch auszugsweise, nur mit Genehmigung des Verlages. Bei Einsendungen an die Redaktion wird das Einverständnis zur vollen oder auszugsweisen Veröffentlichung vorausgesetzt, sofern nichts anderes vermerkt ist.

Bankverbindungen:
Dresdner Bank Balingen (BLZ 640 800 14), Konto 36 58 66 100

Druckauflage: 38.000 Exemplare, 10 Ausgaben jährlich; ISSN 1862-0914

Zurzeit gilt die Anzeigenpreisliste Nr. 29/13

Satz, Druck, Verarbeitung, Versand:
F&W Mediencenter GmbH, 83361 Kienberg
Telefon 08628 9884-0, www.fw-medien.de

Diese Zeitschrift ist der IVW-Informationsgemeinschaft zur Feststellung der Verbreitung von Werbeträgern e.V. angeschlossen.

DAS BESTE

ist, wenn eine Kamera alles möglich macht.

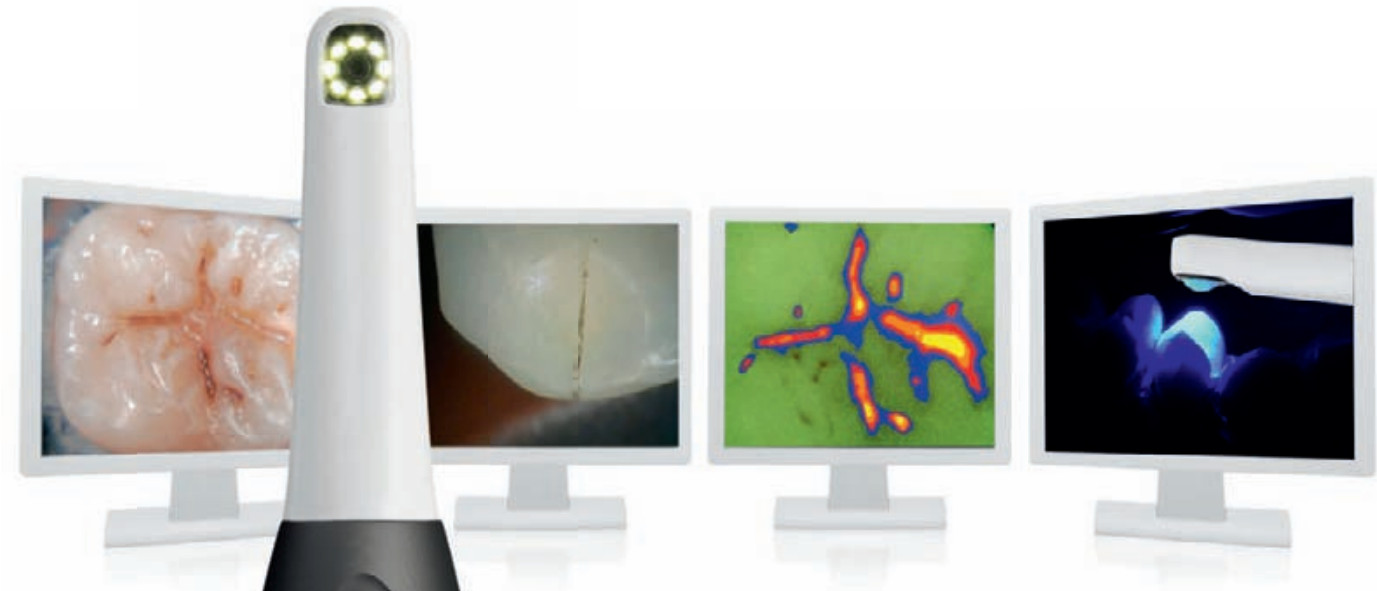

product design award

reddot design award winner

Focus Open Gold

GOOD DESIGN

Animation

Die neue VistaCam iX

Herausragende Kariesdiagnostik mit Fluoreszenz-Technologie • Intraoralaufnahmen in Top-Qualität • Brillante Makroaufnahmen (120-fache Vergrößerung) • Aufnahme von Videoclips • Polymerisation • Digitale Auswertung und Datenübertragung

Mehr unter www.duerrdental.com

DÜRR DENTAL