www.zmk-aktuell.de

# ZMK

ZAHNHEILKUNDE | MANAGEMENT | KULTUR

6
Juni 2022
38. Jahrgang
ISSN 1862-0914
E12169

8,- Euro

**ZAHNMEDIZIN**

Weichgewebsmanagement in der ästhetischen Zone

**ZAHNMEDIZIN**

Ästhetisches Fundament für herausnehmbaren Zahnersatz

**MANAGEMENT**

Zahnärztliche Haftung für fehlerhafte Arbeit des Zahntechnikers

spitta

# PATIENTEN LIEBEN GBT

DIE GUIDED BIOFILM THERAPY (GBT) IST EIN EVIDENZBASIERTES, INDIKATIONSORIENTIERTES, SYSTEMATISCHES, MODULARES PROTOKOLL FÜR PRÄVENTION UND THERAPIE IN DER ZAHNMEDIZIN.

- NUR DAS ALLERBESTE FÜR MEINE PATIENTEN
- NUR DIE SCHWEIZER ORIGINALE

EMS
MAKE ME SMILE.

# Von Erdbeeren, Spargel und Zahnersatz

Was haben Erdbeeren, Spargel und Zahnersatz gemeinsam? Es wird anscheinend aus Kostengründen vermehrt darauf verzichtet. Über die galoppierenden Preise habe ich bereits geschrieben; die treffen aber nicht nur uns und unser Praxisteam, sondern im gleichen Ausmaß unsere Patienten. Bei einigen (Gott sei Dank noch nicht bei der Mehrheit) machen sich schon gewisse Existenz- und Konsumängste breit: Wenn alles teurer wird, die Rente sich aber nicht prozentual vergleichbar erhöht, müssen viele den „Gürtel enger schnallen" – einen Begriff, den wir seit dem 24. Februar 2022 leider oft und leider häufig auch zutreffend gehört haben. Hierzu gehören dann auch die Luxusgüter des täglichen Bedarfes.

Besonders hart trifft es anscheinend das deutsche Saisongemüse: den Spargel. Er gilt als sehr lecker, aber auch als elitär und teuer; er wird momentan als „verzichtbares Gemüse" bezeichnet. Dementsprechend machen viele Leute vorsichtshalber einen Bogen um das „weiße Stangengold" – und das, obwohl die aktuellen Preise unter denen der Vor-Corona-Zeit liegen. Dies ergibt sich als marktwirtschaftliche Folge des verschobenen Verhältnisses von Angebot zu Nachfrage*. Für den Spargel aus deutschen Anbaugebieten muss man gut 7 Euro für das Kilo bezahlen; bei Erdbeeren sieht es nicht anders aus: maximal 5 Euro pro Kilo**. Hier zeigt sich erneut, wie der „gefühlte Preis" vom realen differiert: Was als teuer gilt bleibt teuer, auch wenn der Preis selbst es nicht bestätigt; die Ware wird gemieden.

Ähnlich trifft es hochwertigen Zahnersatz: Der kostet z.T. richtig Geld – weit mehr als ein Kilogramm Erdbeeren (dafür hat man aber auch länger was davon …). Wenn ich mir schon keine Erdbeeren und Spargel mehr leiste, wozu brauche ich dann noch Zahnersatz, um ihn zu zerkleinern? Ja, Erdbeeren und Spargel gehen auch ohne Kaufunktion: Erdbeeren kann man wunderbar pürieren und aus Spargel eine köstliche Suppe zaubern, aber hochwertiger und damit auch hochpreisiger Zahnersatz ist mehr als die Zerkleinerungshilfe für bestimmte Lebensmittel: Er ist Lebensqualität und Gesundheitsfürsorge, garantiert er doch die (zumindest technisch mögliche) ausgewogene Ernährung.

Man merkt in den letzten Wochen immer häufiger, dass Patienten dringlich anstehende größere prothetische Arbeiten etwas hinauszögern wollen – und das obwohl gerade erst das Versorgungsdefizit einiger Patienten während der Corona-Pandemie augenscheinlich wurde und dringlicher Handlungsbedarf nahe liegt.

Eine Versuchung mag sein, die Zahnersatzkosten über den Laborkostenanteil zu drücken und damit die Angelegenheit für den Patienten erschwinglicher zu machen, sprich auf ausländische Labore zurückzugreifen. Genau wie bei beim Spargel, der u.a. auch aus Spanien angeboten wird – eben für 3 Euro das Kilo. Wer hier ausweicht, darf sich dann nicht darüber beklagen, dass landwirtschaftliche Betriebe in Deutschland genau wie deutsche Dentallabore aufgeben, da sie dem Kostendruck nicht mehr standhalten können.

Gerade die deutsche Zahntechnik ist ein extrem qualitätsorientierter Pfeiler des deutschen Gesundheitswesens; hier Dumpingpreise zu fordern oder billigeren Alternativangeboten den Vorzug zu geben, lässt diese Branche dann aussterben. Ganz zu schweigen von dem Komfortfaktor: Der türkische oder der chinesische Zahntechniker steht halt nicht mal schnell für eine individuelle Farbanpassung oder Detailplanungsbesprechung um die Ecke bereit.

Was gibt es eigentlich Neues aus dem BMG zum Thema Finanzierungen? Erstaunlich ruhig ist es seit dem 24. Februar um Karl L. geworden. Hatte man ihn dann doch schlussendlich noch entführt? Diese rechtzeitig aufgedeckte Straftat erinnerte ja so bisschen an den Film „Die unglaubliche Entführung der verrückten Mrs. Stone" aus dem Jahre 1986 mit Bette Midler und Danny deVito in den Hauptrollen. Böse Zungen behaupten ja, dass irgendjemand den Ukraine-Krieg nur deswegen angezettelt hat, damit unser Gesundheitsminister nicht mehr täglich in Talkshows zu sehen ist.

Aber: Es gibt ihn noch: Gerade konnte man bei den Kollegen des Deutschen Ärzteblattes*** lesen, dass man in dieser Legislaturperiode nicht mehr mit einer neuen GOÄ rechnen darf – und damit auch bestimmt nicht mit einer neuen GOZ. Es wird daher nichts mit Entlastungsmöglichkeiten unserer Mitarbeiter über deutlich höhere Gehälter – die müssten ja zuerst über Mehreinnahmen gegenfinanziert werden. Deswegen halten wir dann gemeinsam mit unseren Patienten nach Sonderangeboten bei Erdbeeren und Spargel Ausschau – natürlich aus heimischem Anbau.

Kommen Sie gut durch den Sommer; genießen Sie die kurze Verschnaufpause zwischen Omikron BA2 und BA5 bzw. den Affenpocken.

Es grüßt Sie herzlich Ihr

Prof. Dr. Claus-Peter Ernst

* https://www.n-tv.de/wirtschaft/Spargel-wird-zum-Ladenhueter-article23362209.html

** https://www.n-tv.de/wirtschaft/Bauern-klagen-ueber-mieses-Erdbeergeschaeft-article23378490.html

*** https://www.aerzteblatt.de/archiv/224930/Interview-mit-Bundesgesundheitsminister-Prof-Dr-med-Karl-Lauterbach-Minister-skeptisch-bei-neuer-GOAe

# Digitale Abformung – beeindruckend einfach

## VivaScan®

- Der kompakte und intuitive Intraoralscanner[1] für Ihren Einstieg in die digitale Abformung
- Einfache Integration in Ihre Praxisabläufe[1]
- Leichtes und ergonomisches Design für bequemes Scannen[1]

ABSCANNEN UND MEHR ERFAHREN!

[1] Glebova T, Product Validation Report VivaScan, Test Reports, Ivoclar Vivadent, 2021.

ivoclar.de
**Making People Smile**

ivoclar

## ZAHNMEDICIN

**278 Bessere Ästhetik durch lappenlose Implantation?**
Prof. Dr. Dr. Dr. Thomas Ziebart

**284 Weichgewebsmanagement in der ästhetischen Zone**
PD Dr. Marcel Harnisch, Dr. Paul L. Schuh

**288 Peri- und paraimplantologische Kompositrestaurationen**
Prof. Dr. Claus-Peter Ernst, Dr. Helga Schaffner

**296 Die Bedeutung des Recalls in der Prävention**
Dr. Nadine Strafela-Bastendorf, Dr. Klaus-Dieter Bastendorf

**302 Frenotomie des Frenulum linguae beim Säugling mit Ankyloglossie Teil 1 – Grundlagen und Diagnostik**
Dr. Darius Moghtader

## INTERVIEW

**308 Adhäsive Befestigung: ein fester Bestandteil im Praxisalltag**

## DENTALFORUM

**310 Zirkondioxid VITA YZ: Ein ästhetisches und robustes Fundament für herausnehmbaren Zahnersatz**
Dr. Jochen Mellinghoff et al.

**315 Uups … Kurioses aus dem Praxisalltag**
Prof. Dr. Claus-Peter Ernst

**316 „Sofortreparatur" bei akutem Frontzahntrauma**
Sabrina Reitz

## DENTAL AKTUELL

**318 Die Mundhöhle ein unbekanntes Terrain?**

**320 Expertenwissen zur Fissurenversiegelung bei Kindern**
Prof. Dr. Jan Kühnisch, Dr. Siegward Heintze

## MANAGEMENT

**322 Der Anspruch auf Urlaubsentgelt – Gehalt ohne Leistung?**
Nadine Ettling

**323 Herausforderung: Kommunikation mit hörbehinderten/gehörlosen Patienten**
Judit Nothdurft

**326 Zahnärztliche Haftung für fehlerhafte Arbeit des Zahntechnikers**
Dr. Dennis Hampe

**328 Eine Grundsteuerreform kommt: Was bedeutet das jetzt?**
Sebastian Steffens

**330 Mitarbeitergewinnung über TikTok**
Sebastian Weidner

## KULTUR/FREIZEIT

**335 Santorin – die interessanteste aller griechischen Inseln**
Dr. Renate V. Scheiper

## RUBRIKEN

**332 Produktinformationen**
**338 Vorschau/Impressum**

Titelbild: © seprimoris/AdobeStock

# Bessere Ästhetik durch lappenlose Implantation?

Der Erfolg einer implantologischen Behandlung wird nicht selten vorrangig am Überleben des Implantats, dem Ausmaß des folgenden Knochenverlustes oder dem Vorhandensein entzündungsfreier periimplantärer Verhältnisse beurteilt. Die Frage nach dem ästhetischen Erfolg steht hingegen seltener im Fokus wissenschaftlicher Untersuchungen. Im Folgenden sollen daher die Ergebnisse von 3 Studien dargelegt werden, die sich explizit mit aus ästhetischer Sicht relevanten Aspekten lappenlos inserierter Implantate beschäftigen.

In ihrer retrospektiven Studie zu Einzelzahnimplantaten im vorderen Oberkiefer untersuchten Boardman et al. [1] die ästhetischen Resultate sowohl auf Grundlage klinischer Parameter als auch auf Basis der subjektiven Wahrnehmung der jeweiligen Patienten **(Abb. 1 bis 4)**. Insgesamt wurden dabei 98 Patienten berücksichtigt, deren Implantate sich bis dahin durchschnittlich 68,1 Monate in Funktion befanden. Die Patienten wurden zunächst auf ihre Implantatgesundheit hin untersucht, wozu sowohl Sondierungstiefen als auch der Entzündungsstatus festgestellt und mit den zuletzt dokumentierten Daten abgeglichen wurden. Anschließend wurden die Patienten beim Sprechen beobachtet und darum gebeten zu lächeln – anhand der Kriterien von Tjan et al. [2] wurden ihre Lachlinien dann als niedrig, mittel oder hoch eingestuft.

## Substanzielle Unterschiede durch lappenloses Vorgehen

Um die ästhetischen Verhältnisse sowohl nach dem Pink Esthetic Score (PES) nach Fürhauser et al. [3] als auch nach dem White Esthetic Score (WES) nach Belser et al. [4] beurteilen zu können, wurden die Restaurationen für die spätere Analyse am Bildschirm von frontal und von okklusal fotografiert **(Abb. 5 bis 10)**. Darüber hinaus wurden die Patienten gebeten, einen Fragebogen zum Ergebnis ihrer Behandlung auszufüllen. Dabei wurden die Zufriedenheit mit Form und Farbe des Implantats sowie des umgebenden Weichgewebes und die Zufriedenheit mit dem Behandlungsergebnis als Ganzes abgefragt. Mithilfe der Patientenakten konnten die Forscher zudem Informationen zu den verwendeten Implantatsystemen und -modellen, zur chirurgischen Vorgehensweise, zur Anwendung von Hart- und Weichgewebeaugmentationen und weiteren Faktoren ergänzen, die sie anschließend hinsichtlich ihres Einflusses auf die ästhetischen Resultate untersuchten.

**Abb. 1-4:** So soll es sein: Bei schwieriger Ausgangssituation (frakturierter Zahn 11) wird nach Extraktion und lappenlosem chirurgischem Eingriff (Vorteil: minimale Weichgewebeschädigung) das Implantat mit einer Einzelkrone versorgt und so die ursprüngliche harmonische Rot-Weiß-Ästhetik wiederhergestellt.

Mit einem Median von 11 (Höchstwert 14) konnten nach dem PES 94% der Implantate als ästhetisch akzeptabel eingestuft werden. Noch höher fiel dieser Prozentsatz beim WES aus: Hier erreichten bei einem Median von 9 (Höchstwert 10) 98% der Implantate ein ästhetisch akzeptables Niveau. Die Forscher stellten fest, dass sich die Verwendung von Bindegewebetransplantaten als einziger Faktor in statistisch signifikantem Maß positiv auf den PES auswirkte, indem er ihn um 1 Punkt verbesserte. Substanzielle Unterschiede stellten die Autoren zudem bei Sofortimplantaten fest, die lappenlos oder nach Bildung eines Mukoperiostlappens inseriert worden waren. So lag bei den lappenlos inserierten Implantaten der Median des PES um 2 Punkte höher [13] als bei den Lappenimplantaten [11].
Dieses Ergebnis könne darauf hinweisen, dass sich durch ein lappenloses chirurgisches Protokoll bessere ästhetische Ergebnisse erzielen lassen als mit einer Volllappenimplantation. Allerdings seien diese Resultate mit Vorsicht zu interpretieren, da sich der höhere PES bei den lappenlos inserierten Implantaten wohl vorrangig auf die Fallselektion zurückführen lasse.

## Vorhersagbare ästhetische Resultate

Einen Schwerpunkt auf die ästhetischen Resultate lappenlos inserierter Sofortimplantate legten Kolerman et al. [5]. Sie untersuchten 39 Patienten mit einem Einzelzahnimplantat im vorderen Oberkiefer über einen durchschnittlichen Beobachtungszeitraum von 44,82 ± 28 Monaten hinweg. Bei den Patienten wurde im Anschluss an die Herstellung vorteilhafter Hygieneverhältnisse durch eine initiale Parodontaltherapie inklusive Mundhygieneinstruktion und -training zunächst der zu ersetzende Zahn atraumatisch entfernt. Nur wenn sich daraufhin intakte bzw. nur mit minimalen Defekten versehene Sockelwände feststellen ließen, wurden die Patienten in die Studie inkludiert und die Implantation ohne Bildung eines Mukoperiostlappens durchgeführt. 6 Monate nach der Implantation wurde die provisorische Versorgung entfernt und durch die definitive prothetische Restauration ersetzt. 1, 2 und 4 Wochen sowie 3, 6 und 12 Monate nach der Implantation und anschließend jährlich wurden die Patienten zur Nachuntersuchung einbestellt. Zur Bewertung des chirurgischen Erfolgs fertigten die Wissenschaftler vor der Extraktion, unmittelbar nach der Implantation, bei der Abdrucknahme und der Eingliederung der definitiven Versorgung sowie bei den jährlichen Nachuntersuchungen und dem Zeitpunkt der Datensammlung Röntgenaufnahmen an. Um die ästhetischen Resultate zu evaluieren, setzten die Wissenschaftler insgesamt 3 verschiedene

**Abb. 5:** Wie lässt sich diese klinische Situation ästhetisch bewerten? Dazu beschreibt der WES-Index die Ästhetik der restaurativen Versorgung nach den Parametern „Kronenform", „Kontur und Volumen", „Farbe", „Oberflächenbeschaffenheit", „Transluzenz" und „Charakterisierung/Individualisierung der Krone". Bei diesem Index werden 0, 1 oder 2 Punkte vergeben (wobei 2 die beste Punktzahl ist). Eine optimale Implantat-Kronen-Versorgung erreicht somit maximal eine Punktezahl von 10 [10].

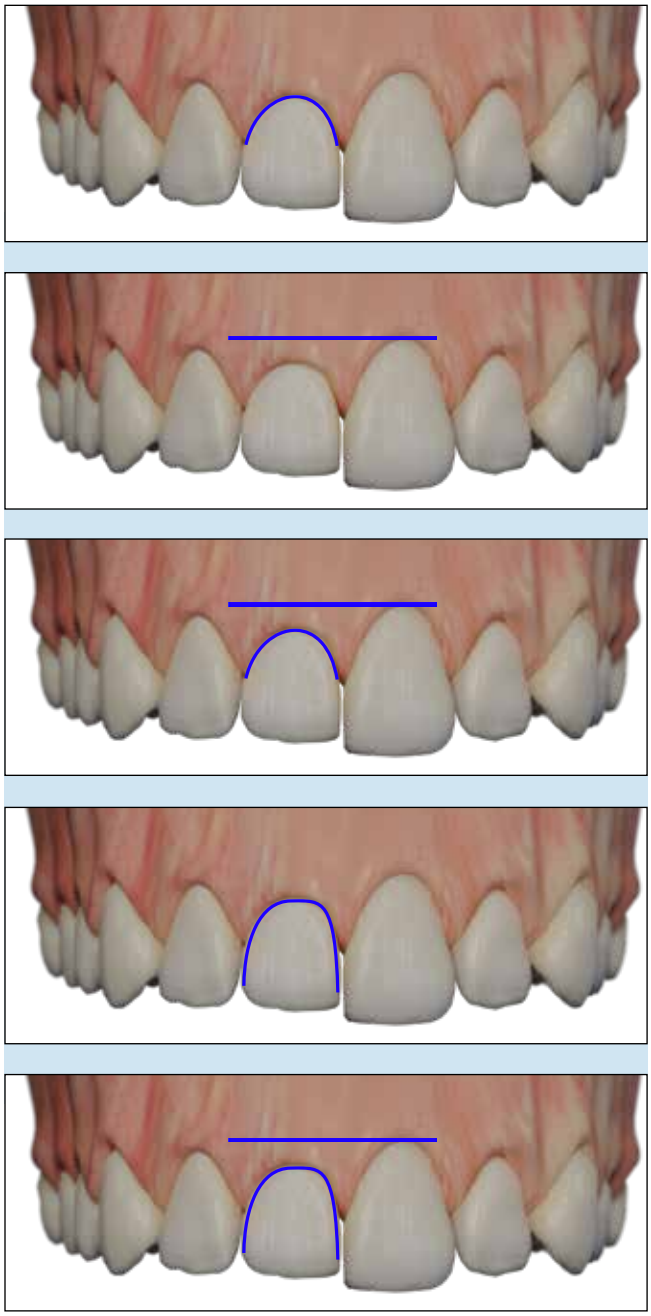

**Abb. 6–10:** Die PES-Werte sind ähnlich konstruiert, wobei – wiederum auf einer nominalen Skala – die mesiale Papille, die distale Papille, das Weichgewebeniveau, die Weichgewebekontur, alveoläre Knochendefizite, die Weichgewebefarbe und die Weichgewebemorphologie bewertet werden (mögliche Punkte auch hier: 0, 1 oder 2, wobei 2 die beste Bewertung ist und insgesamt maximal 14 Punkte erzielt werden können). Als Referenz wird das Weichgewebe des kontralateralen Zahnes gewählt [11].

Methoden ein: Sie ermittelten sowohl den PES als auch den WES, beide nach Belser et al. [6], stellten die Distanz des Mukosarandes zur Implantatschulter (DIM) fest und verglichen die Kronenlänge der Implantatkrone mit der des kontralateralen Zahns **(Abb. 11)**.

Neben einer Implantaterfolgsrate von 94,7% stellten die Autoren auch einen „ästhetischen Erfolg" fest. So ergab sich für den durchschnittlichen kombinierten Ästhetik-Index PES/WES ein Wert von 15,5 ± 2,67 und eine akzeptable oder gute Ästhetik in 89,4% der untersuchten Fälle. Anhand des Abgleichs der Kronenlängen von Implantatkrone und des kontralateralen Zahns ließ sich innerhalb des 1. Jahres ein durchschnittlicher Rückgang der Mukosa von 0,41 mm dokumentieren. Diesen im Vergleich zu anderen Untersuchungen relativ hohen Wert führen die Autoren darauf zurück, dass Fälle mit dünnem gingivalem Biotyp nicht von der Studie ausgeschlossen wurden. Der durchschnittliche DIM-Wert von 3,34 ± 0,71 mm bestätige letztlich, dass sich mit der angewendeten Technik eine normale Weichgewebehöhe herstellen lasse. Abschließend könne die untersuchte Methodik als erfolgreich und unter ästhetischen Gesichtspunkten vorhersagbar bewertet werden, wenngleich bukkale Rezessionen nicht vermieden werden könnten.

### Bessere papilläre Verhältnisse dank geringerem Knochenverlust

Ästhetisch relevante Untersuchungskriterien nahmen auch Sunitha et al. [7] in einer 2-Jahres-Studie in den Blick. Sie versorgten insgesamt 40 Patienten im Bereich des vorderen Oberkiefers bis zum 1. Prämolaren mit einem Einzelzahnimplantat. Bei 20 Patienten erfolgte der chirurgische Eingriff lappenlos, bei den anderen 20 Patienten unter Bildung eines Mukoperiostlappens. Zu Behandlungsbeginn, nach 6 Monaten sowie nach 1 und 2 Jahren ermittelten die Wissenschaftler die interproximale Knochenhöhe (IHB). Um diesen Wert zu bestimmen, fertigten die Autoren Röntgenaufnahmen an und maßen die Distanz vom apikalen Ende des ersten Implantatgewindes bis zum am weitesten koronal gelegenen Punkt des krestalen Knochens. 6 Monate sowie 1 und 2 Jahre nach Belastung der Implantate wurde zudem der Papillenindex (PI) nach Jemt [8] festgestellt.

Bei beiden klinischen Parametern konnten die Wissenschaftler zwischen der Gruppe der lappenlos inserierten und der Gruppe der Volllappenimplantate signifikante Unterschiede feststellen. So betrug der durchschnittliche Verlust der interproximalen Knochenhöhe 6 Monate nach der Implantation 0,03 ± 0,01 mm bei den lappenlos inserierten Implantaten und 0,20 ± 0,06 mm bei den Volllappenimplantaten. Für den Zeitraum nach 6 bis 12 Monaten hielten die Autoren hier Werte von 0,07 ± 0,01 mm bei den lappenlosen und 0,35 ± 0,25 mm bei den Volllappenimplantaten fest. Nach 2 Jahren schließlich beobachteten sie im Vergleich zum Vorjahr einen durchschnittlichen Verlust von 0,09 ± 0,02 mm respektive 0,47 ± 0,40 mm.

Mit Blick auf den Papillenindex stellten die Forscher fest, dass sich zwischen den 3 unterschiedlichen Messzeitpunkten keine großen Unterschiede beobachten ließen – innerhalb der Gruppen lagen die Werte nach 6 Monaten auf einem ähnlichen Niveau wie nach 12 und 24 Monaten. Signifikante Unterschiede zeigten sich jedoch beim Vergleich beider Gruppen. 6 Monate nach Belastung zeigte sich bei den lappenlos inserierten Implantaten ein PI von 2,75 ± 0,05, während er bei den Volllappenimplantaten 1,95 ± 0,06 betrug. Nach 1 bzw. 2 Jahren lagen diese Werte bei 2,80 ± 0,04 und 1,90 ± 0,05 bzw. bei 2,80 ± 0,02 und 1,95 ± 0,40. Die Resultate zeigten, so die Autoren, dass sich mithilfe einer lappenlosen chirurgischen Vorgehensweise bessere papilläre Verhältnisse erzielen ließen als mit der Volllappentechnik. Dies führen die Wissenschaftler auf den geringeren Verlust der interproximalen Knochenhöhe zurück, welcher für das Erreichen optimaler ästhetischer Ergebnisse von großer Bedeutung sei [9]. Es müsse jedoch berücksichtigt werden, dass es sich mit Blick auf das Knochenangebot und den Weichgewebebiotyp um ideale Fälle gehandelt habe.

**Abb. 11:** Die Kronenlänge der Implantatkrone wird mit derjenigen des kontralateralen Zahnes verglichen.

**Abb. 12:** Chirurgische Verschlussschraube und Gingivaformer zugleich: Der Shuttle macht im Gegensatz zu anderen lappenlosen Protokollen eine Wiedereröffnung der Gingiva in der prothetischen Phase unnötig. Dadurch wird unter anderem das Einwandern von Bakterien an der Schnittstelle von Implantat und Abutment verhindert, welches Untersuchungen von Romanos et al. zufolge ansonsten zu Knochenverlust führen könnte [12].

# CHAMPIONS® HIGHLIGHTS

## Innovation für Ihre Praxis.

*Perfekt für MIMI = die minimalinvasive Methodik der Implantation*

**Champions (R)Evolution Titanimplantat**

- Titan Grad 4 (KV)
- in den Längen (mm): 6,5 - 8 - 10 - 12 - 14 - 16
- in den ø (mm): 3,5 - 4,0 - 4,5 - 5,5

Ab 59 € pro Implantat (netto)

**PATENT™**
Das einzige Keramikimplantat mit wissenschaftlichen Langzeitstudien (seit 2004), patentierter makrorauer Oberfläche sowie 95,8 % Osseo- und Biointegrationsrate

6 Kammern 360 € (netto)

Grinder Basisgerät 950 €* (netto)

**Smart Grinder**
Chairside Aufbereitung von autologem Zahnmaterial

**Champions Smile Aligner**
Kieferorthopäden planen Ihre Behandlung

*Angebot gültig solange der Vorrat reicht.

**Info-Hotline:**
+49 (0)6734 91 40 80

**CHAMPIONS**
champions-implants.com

## Flapless weitergedacht

Eines der lappenlosen Implantationsverfahren heißt MIMI (Champions Implants, Flonheim). Dies hat eine Besonderheit: Es ergänzt die lappenlose Vorgehensweise (flapless approach) in der chirurgischen Phase um einen entscheidenden Aspekt in der prothetischen Phase. Denn dank des sogenannten Shuttles muss hier keinerlei Wiedereröffnung der Gingiva erfolgen. Der Shuttle fungiert dabei gleichzeitig als chirurgische Verschlussschraube und als Gingivaformer. Das mit der Wiedereröffnung der Gingiva assoziierte Risiko von Weich- und Hartgewebeabbau – beispielsweise durch das von Romanos et al. untersuchte Einwandern von pathogenen Keimen an der Schnittstelle von Implantat zu Abutment [12] – wird auf diese Weise vermieden **(Abb. 12)**. So kombiniert das MIMI-Verfahren die Vorzüge der lappenlosen Insertion mit einem relevanten Vorteil in der prothetischen Phase. Der chirurgische Eingriff erfolgt im Low-Speed-Verfahren, zunächst mit langen, konischen Dreikantbohrern. In der Kompakta sieht das MIMI-Bohrprotokoll eine Umdrehungszahl von 250 U/min vor, in der Spongiosa 50 bis 70 U/min. Dies ermöglicht die sogenannte CNIP-Navigation (Cortical Navigated Implantation Procedure), bei der der Bohrer von der kortikalen Schicht des Kieferknochens geführt wird und dementsprechend stets in der Spongiosa verbleibt **(Abb. 13–18)**. Bei der Wahl des letzten Bohrers kommt zudem ein Durchmesser zum Einsatz, der ca. 0,5 mm größer ist als der Implantatdurchmesser. Auf diese Weise wird eine krestale Entlastung sichergestellt. Lässt es die Anatomie zu, werden optimalerweise 1 bis 2 mm subkrestal implantiert – so bleibt der „Platform-Switching-Effekt" vollumfänglich erhalten. Bei schmalen Kieferkämmen ist die Implantation im MIMI-II-Verfahren nach Dr. Ernst Fuchs-Schaller möglich, das ebenfalls auf der CNIP-Navigation basiert. Zusätzlich kann bei Bedarf ein interner, direkter Sinuslift als minimalinvasive Vorgehensweise zur Anhebung des Kieferhöhlenbodens erfolgen.

## Fazit

In allen 3 Studien wird auf eine besonders strikte Patientenauswahl und somit besonders günstige Ausgangsverhältnisse hingewiesen, eine Tatsache, die es bei der Bewertung der Untersuchungen im Hinterkopf zu behalten gilt. Nichtsdestotrotz fällt auf, dass alle Autoren lappenlos inserierten Implantaten ein hohes ästhetisches Erfolgsniveau zuschreiben oder im direkten Vergleich mit Volllappenimplantaten von besseren ästhetischen Resultaten berichten.

Interessant erscheint darüber hinaus, dass die positiven Auswirkungen dieses chirurgischen Verfahrens auf die Ästhetik anhand unterschiedlicher klinischer Parameter nachgewiesen wurden. Vor dem Hintergrund der zuvor genannten Einschränkungen wären zudem Untersuchungen wünschenswert, die eine Aussage über die ästhetischen Resultate lappenlos inserierter Implantate bei weniger optimalen Bedingungen erlauben. ■

**Abb. 13:** Bei der CNIP-Navigation erfolgt die Pilotbohrung langsamtourig von lingual.

**Abb. 14:** Sobald der Bohrer die spongiöse Schicht erreicht hat ...

**Abb. 15:** ... wird die Achse geändert.

**Abb. 16:** Die kortikalen Schichten rechts und links leiten den Bohrer in die Tiefe ...

**Abb. 17 und 18:** ... und das Implantat kann sicher inseriert werden.

**Literaturverzeichnis unter www.zmk-aktuell.de/literaturlisten**

**Prof. Dr. Dr. Dr. Thomas Ziebart**

1997–2004 Studium der Medizin und Biologie in Mainz, Kaiserslautern, Paris, Galveston (USA)
2004–2009 Studium der Zahnmedizin
2013–2015 Studium Management für Gesundheitseinrichtungen
2004 Promotion zum Dr. med. und
2008 zum Dr. rer. nat. und
2016 zum Dr. med. dent.
Seit 2013 Facharzt für Mund-, Kiefer- und Gesichtschirurgie, Tätigkeitsschwerpunkt Implantologie
2014 Erwerb Zusatzbezeichnung plastische Operationen
2016 Erwerb Fachzahnarzt für Oralchirurgie
Leiter der MKG-Chirurgie am DRK-Krankenhaus in Alzey mit einem Praxisverbund in Alzey, Bad Kreuznach und Mainz. Ausübung der Forschungs- und Lehrtätigkeit an der Philipps-Universität in Marburg (außerordentliche Professur)
Hauptarbeitsgebiete: Implantologie, Membrantechniken, Bisphosphonat-assoziierte Osteonekrose und Tumor-meta-bolismus in Kopf-Hals-Karzinomen

*Bilder: Abb. 1–4: © Neumann*
*Abb. 5–18: © Champions*

**Prof. Dr. Dr. Dr. Thomas Ziebart**
Praxis für MKG-Chirurgie
Kreuznacher Str. 7-9
55323 Alzey
info@mkg-praxis-alzey.de
http://www.mkg-praxis-alzey.de

# Weichgewebsmanagement in der ästhetischen Zone

Der Ersatz eines fehlenden Zahnes in der Oberkieferfront stellt insbesondere unter ästhetischen Gesichtspunkten oftmals eine Herausforderung an das gesamte behandelnde Team, bestehend aus Chirurgen, Prothetiker und Zahntechniker, dar. Nachfolgend wird anhand eines Fallbeispiels ein für den Patienten verhältnismäßig wenig belastendes Vorgehen mit einem stabilen und ästhetisch ansprechenden Ergebnis beschrieben.

In der Oberkieferfront kommt es nach Zahnverlust zu resorptiven Prozessen, die erhebliche Gewebedefizite hinterlassen können [1]. In den vergangenen Jahren wurden daher verschiedene Konzepte wie Guided Bone Regeneration (GBR), Guided Tissue Regeneration (GTR) oder Kombinationen aus beiden Verfahren zum Volumenerhalt nach Zahnentfernung vorgeschlagen [2]. Diese werden überlicherweise in Kombination mit einer implantologischen Versorgung angewendet [3]. Im Zusammenhang mit einer Sofortimplantation und Sofortversorgung scheinen sich Bindegewebstransplantate sowohl im Hinblick auf das Weichgewebsvolumen als auch zur Vermeidung von Rezessionen positiv auszuwirken [3]. Verfahren zur Augmentation von Weichgewebe werden dabei gleichzeitig mit und/oder nach dem Einsetzen von Implantaten durchgeführt [4], um neben den funktionellen und biologischen Vorteilen auch die ästhetischen Ergebnisse der Implantattherapie zu verbessern [5].
Für die Durchführung von Verfahren zur Weichgewebsaugmentation ist der Kliniker mit verschiedenen Zeitpunkten (vor, in Verbindung mit oder nach der Implantatinsertion und nach dem Einsetzen der endgültigen Versorgung) konfrontiert, wobei durch diese sowohl die klinischen, radiologischen als auch ästhetischen Parameter verbessert werden können [5,6]. Ob die Verfahren zur Augmentation von Weichgewebe vorteilhafter sind als die Regeneration von Hartgewebe, oder ob sie sich zusätzlich positiv auf die kurz- und langfristigen Ergebnisse der Implantattherapie auswirken, ist bislang jedoch noch nicht bekannt [5].

## Fallbeispiel

Eine damals 52 Jahre alte Patientin wurde mit einem unter prothetischen und ästhetischen Gesichtspunkten insuffizient versorgten Gebiss vorstellig **(Abb. 1)**.
Die Patientin litt insbesondere unter den ästhetischen Einschränkungen, bedingt durch den elongierten Zahn 11 sowie die unterschiedlichen Farbverläufe in der Oberkieferfront **(Abb. 2)**. Bei der klinischen Inspektion fielen neben dem bereits nicht mehr im Knochen verankerten Zahn 11, der sich lediglich durch eine ädhäsive Befestigung an den Nachbarzähnen noch in situ befand, insbesondere weitere Rezessionen und Keildefekte an den Oberkieferzähnen auf. Nach Initialtherapie, parodontologischer Therapie und Putzinstruktionen erfolgte die Planung eines neuen, ästhetisch orientierten Zahnersatzes in der Oberkieferfront. Dabei sollten die Zähne 13 bis 23 mit Kronen und Veneers versorgt, der Zahn 11 durch ein Brückenglied mit Pontic ersetzt und das bestehende erhebliche Volumendefizit durch mindestens 2 Weichgewebsaugmentationen ergänzt werden.
In einem 1. Eingriff erfolgte die Präparation der Nachbarzähne, die Extraktion des Zahnes 11 sowie die Entnahme des Tubertransplantates zur Verdickung des Weichgewebes, um das Volumendefizit in regio 11 zu verbessern **(Abb. 3)**. Hierfür wurde zunächst ein Tunnel zur Aufnahme eines Tubertransplantates **(Abb. 4 und 5)** präpariert, dann das Tubertransplantat in den Tunnel eingebracht und mit Mikronähten (Prolene 6-0) fixiert **(Abb. 6)**.

**Abb. 1:** Ausgangssituation.

**Abb. 2:** Die intraorale Aufnahme verdeutlicht die ästhetisch und prothetisch insuffiziente Gebisssituation.

**Abb. 3:** Deutlich sichtbares oro-vestibuläres Volumendefizit in regio 11.

**Abb. 4:** Präparation eines Tunnels zur Aufnahme eines Tubertransplantates.

**Abb. 5:** Tubertransplantat.

**Abb. 6:** Über den Tunnel eingebrachtes und mit Mikronähten fixiertes Tubertransplantat.

Wawibox

Kostenlose Webinare

Expertise für Materialverwaltung

Von den betriebswirtschaftlichen Grundlagen bis hin zu praktischen Tipps aus der Praxis.

Termine und Anmeldung:
wawibox.de/events

- Themen rund um Kosten- und Zeitersparnis sowie Nachhaltigkeit
- Teilnahmezertifikat für das Praxisteam
- Jeweils 1 CME-Punkt für Zahnärzt:innen

06221 52 04 80 30 | mail@wawibox.de

Es folgte die provisorische Versorgung der präpartierten Pfeiler sowie eine ponticartige Gestaltung des Brückengliedes 11. Nach einer Einheilzeit von 3 Monaten zeigte sich eine deutliche Volumenzunahme in regio 11 **(Abb. 7)**. Um das Volumendefizit weiter zu verbessern, wurde nun ein autologes Bindegewebstransplantat vom Gaumen entnommen **(Abb. 8)** und in der präparierten Tasche mit Nähten (Prolene 6-0) fixiert **(Abb. 9)**. Anschließend wurde eine provisorische Versorgung für 3 Monate eingegliedert. **Abbildung 10** zeigt die klinische Situation zum Zeitpunkt der Nahtentfernung nach 10 Tagen. Die finale Restauration wurde schließlich mit der Teflon-Tape-Technique [7] eingesetzt **(Abb. 11 und 12)**.

Die Teflon-Tape-Technique ist dabei als Ergänzung zum Goldstandard Kofferdam für den adhäsiv arbeitenden Zahnarzt gedacht. Primär eignet sich die Technik besonders für die adhäsive Befestigung von Restaurationen mit sehr dünnen Rändern. Sie ermöglicht freien Zugang zu subgingivalen Bereichen mit variabler Gingivaretraktion und zeichnet sich durch eine gute Übersicht in Kombination mit einer ausgezeichneten Isolierung des Arbeitsbereichs aus. In den **Abbildungen 13 bis 15** zeigt sich eine harmonische Rot-Weiß-Ästhetik und ein stabiles Weichgewebsvolumen im Bereich des Augmentats.

**Abb. 7:** Deutliche Volumenzunahme in regio 11 nach einer Einheilzeit von 3 Monaten sowie ponticartige Ausformung durch die provisorische Versorgung.

**Abb. 8:** Bindegewebstransplantat vom Gaumen.

**Abb. 9:** Fixierung des Transplantats in der präparierten Tasche.

**Abb. 10:** Klinisches Bild nach 10 Tagen.

**Abb. 11:** Konditionierung der Pfeiler, Isolierung der Nachbarzähne mit der Teflon-Tape-Technique.

**Abb. 12:** Eingesetzte Restauration mit der Teflon-Tape-Technique.

**Abb. 13-15:** Stabiles und ästhetisch ansprechendes Behandlungsergebnis.

## Fazit

Der hier präsentierte Fall zeigt die Möglichkeiten einer ästhetisch ansprechenden Rehabilitation einer Einzelzahnlücke in der Oberkieferfront mit vorausgegangenem Volumendefizit. Durch die Behandlung, die für die Patientin insgesamt mit nur geringen Morbiditäten verbunden war, konnte die Lücke mit einem pontic-artigen Brückenglied und einer Weichgewebsaugmentation versorgt werden. Volumen- und Weichgewebsverlauf zeigten sich abschließend stabil und ästhetisch ansprechend. ■

*Bilder: © Schuh/Hanisch*

**Literaturverzeichnis unter www.zmk-aktuell.de/literaturlisten**

**PD Dr. Marcel Hanisch**
Klink für Mund-, Kiefer- und Gesichtschirurgie
Universitätsklinikum Münster, Waldeyerstrasse 30, 48149 Münster
marcel.hanisch@ukmuenster.de

**Dr. Paul Leonhard Schuh + PD Dr. Marcel Hanisch**
artedent München, Karl-Theodor-Strasse 69, 80803 München
Tel.: 089 37020440
p.schuh@arte-dent.com

# Peri- und paraimplantologische Kompositrestaurationen

Meist stehen direkte Kompositrestaurationen allein im Fokus der Betrachtung. Es gibt aber sehr viele Indikationen, in denen kleine, ergänzende Kompositversorgungen an einer Implantatkrone oder an deren Nachbarzähnen das optische Gesamterscheinungsbild deutlich verbessern können und damit zu schmückendem Beiwerk werden: Klein, aber fein! Der Fokus liegt hierbei primär auf ästhetischen Verbesserungen des Gesamterscheinungsbildes; zusätzlich führt dies zu einer optimierten Distanz zwischen dem Limbus alveolaris und dem Approximalkontakt. Dies kann in Folge zu stabileren gingivalen und parodontalen Verhältnissen führen. Der folgende Beitrag will hierzu einige Fälle vorstellen. Vielleicht entstehen hieraus ja Ideen zu kleinen, ergänzenden peri- und paraprothetischen Maßnahmen bei den eigenen Patienten.

Die ästhetischen und rehabilitativen Möglichkeiten direkter Kompositrestaurationen sind hinlänglich bekannt und anerkannt [2,4,10,14,15,18,19]. Folgt man einigen wenigen essenziellen Grundlagen [5,17], können daraus ästhetische, funktionelle und dauerhafte minimalinvasive Restaurationen entstehen, die den Vergleich mit Veneerversorgungen in der Regel standhalten können [3,6,12].

Bei der Behandlung approximal-zervikaler Defekte stehen zahlreiche Behandlungsoptionen zu Verfügung [38]. Meist konkurriert das Veneer [12,24] mit der direkten Kompositrestauration; die Hyaluronsäureunterspritzung [38] kann zwar durchaus in dem Zusammenhang eine Erwähnung finden, baut aber auf einer gänzlich anderen Behandlungsphilosophie auf. Wer etwas Spaß an Kompositversorgungen hat, dem eröffnet die direkte adhäsive Versorgungsform eine immens breite Palette therapeutischer Möglichkeiten [28].

Für den Patienten stellt die direkte Kompositversorgung die minimalinvasivste und auch kostengünstigste Versorgung zum Schluss von schwarzen Dreiecken oder approximal-zervikalen Defekten dar, wie entsprechende Fallpublikationen zeigen [13,28]. Die „ästhetische Herausforderung" [38] bei Anwendung direkter Kompositversorgungen besteht vorrangig in der Formgestaltung, die Farbauswahl ist hingegen denkbar einfach: Da weder großvolumige Dentinareale aufgebaut werden noch transluzente Schneidekanteneffekte über Schmelzmassen dargestellt werden müssen, kann man sehr schöne ästhetische Ergebnisse mit vereinfachten Farbsystemen oder der selektiven Auswahl von bestimmten Universalfarben umfassenderer Systeme erzielen [13, 20,22]. Auch Farbsysteme, die nach dem Prinzip „one color fits all" können hier deren Potenzial nahezu uneingeschränkt ausnutzen: Weniger ist hier in der Tat oft mehr.

Die hier gezeigten Fallberichte (2-mal Zahn 21, 2-mal Zahn 12 in unterschiedlichen Ausgangskonstellationen) verdeutlichen die ästhetischen Möglichkeiten unterstützender adhäsiv-restaurativer Maßnahmen bei implantologisch/parodontologischen Themen.

### Fall 1: Basale Verbreiterung einer existierenden Implantatkrone

Bei der 49-Jahre alten Patientin wird der Zahn 11 gerade implantatprothetisch neu versorgt. Der Zahn 11 trägt eine provisorische PMMA-Krone. Der Zahn 21 wurde bereits Jahre zuvor implantatprothetisch versorgt; er trägt eine verblendete Zirkonoxidkrone. Im Rahmen der Planung der definitiven Kronenversorgung des Zahnes 11 war folgendes Problem augenscheinlich: Gestaltet man die Form der neuen Krone auf dem Implantat 11 spiegelbildlich zu der existierenden Implantatkrone in regio 21, würde ein sehr ausgeprägtes schwarzes Dreieck interradikulär entstehen. Gestaltet man hingegen die Implantatkrone 11 etwas bauchiger, würde zwar ein unilateral etwas reduziertes schwarzes Dreieck entstehen, es wäre aber eine sehr auffällige Asymmetrie der beiden Implantatkronen in Kauf zu nehmen. Eine Erneuerung der Implantatkrone 21 schied für die Patientin aus Kostengründen aus. Aus diesem Grund wurde der Patientin vorgeschlagen, die Krone 21 in situ zu belassen, sie aber basal/zervikal durch einen zirkulären Kompositanbau zu verbreitern. Der Patientin gefiel der Gedanke, auf diese Weise eine ästhetische Angleichung der beiden Implantatkronen zu realisieren, ohne allzu hohe zusätzliche Kosten einkalkulieren zu müssen.

Die **Abbildung 1** zeigt die klinische Situation bereits unter Isolierung des Frontzahnsegmentes von Zahn 14–24 mit Kofferdam (extra-heavy). Der Extra-heavy-Kofferdam erlaubt eine sehr gute, dichte Invertierung, um die Gingiva vor dem im nächsten Arbeitsschritt erforderlichen Abstrahlen der Klebefläche sicherzustellen. Hinsichtlich der Vorbehandlung der verblendeten Zirkonoxidkrone war es problematisch, den Übergang zur Verblendung

**Abb. 1:** Isolierung des Frontzahnsegmentes von Zahn 14–24 zur basalen Verbreiterung der Implantatkrone 21. Zahn 11 trägt ein PMMA-LZP.

Jetzt gratis: Patientenposter und -broschüre anfordern!

# Meine Füllung:

# Natürlich verträglich!

EXZELLENTE BIOKOMPATIBILITÄT
KEINE KLASSISCHEN MONOMERE

## Admira Fusion – Die erste Keramik pur zum Füllen.

Nichts als beeindruckende Vorteile:

1) Keine klassischen Monomere, keine Restmonomere!
2) Unerreicht niedrige Polymerisationsschrumpfung!
3) Universell einsetzbar und total vertraut im Handling!

MADE IN GERMANY 100%

VOCO
DIE DENTALISTEN

VOCO GmbH · Anton-Flettner-Straße 1-3 · 27472 Cuxhaven · Freecall 00 800 44 444 555 · www.voco.dental

eindeutig zu identifizieren. Zirkonoxid wird am besten mit 50 µm Aluminiumoxid bei 1–2 bar abgestrahlt, glasbasierte Keramiken (dies wäre in diesem Falle die Verblendkeramik) am besten mit Flusssäure geätzt [1,8,9,23,26,29]. Eine Metaanalyse aus dem Jahre 2015 bestätigt dies [31]. Eine intraorale Flusssäureätzung verbietet sich hier allerdings aus Sicherheitsgründen.

Da eine tribochemische Silikatisierung einerseits auf Zirkonoxid bessere Haftwerte beschert als alleiniges Abstrahlen mit Aluminiumoxid [7,27] und andererseits auch auf glasbasierten Keramiken gerade bei der intraoralen Reparatur sehr gut funktioniert, fiel die Wahl im vorliegenden Fall auf die Vorbehandlung der gesamten Klebefläche mit CoJet (3M). Die **Abbildung 2** zeigt den mit CoJet abgestrahlten basalen Anteil der Implantatkrone 21. Zur Formgebung musste der Zervikalbereich der Krone verschalt werden. Hierzu bot sich die Unica-Matrize (Polydentia) an, die schon mehrfach sehr gute Dienste versah [21,22].

Die **Abbildung 3** zeigt die platzierte und mit einem lichthärtenden, gummielastischen Provisoriummaterial (Clip Flow, VOCO) fixierte Matrize.

Zur weiteren Vorbehandlung der abgestrahlten Zirkonoxid- bzw. Verblendkeramikfläche bieten sich folgende 4 Szenarien an:

1. Universal-Keramikprimer + klassisches Typ-I- oder -II-Adhäsiv
2. Universal-Keramikprimer + Universaladhäsiv
3. nur Universaladhäsiv
4. Speziell zur Vorbehandlung indirekter Restaurationen entwickeltes 2K-Universaladhäsiv.

Während die Varianten 1 und 2 als gleichwertig angesehen werden können und eher persönlichen Präferenzen unterliegen (die Haftung wird in jedem Fall ausreichend sein, solange ein Silan bzw. ein MDP/Silan-haltiger Keramikprimer vorab zur Anwendung kommt), ist von der Variante 3 abzuraten, da das einem 1K-Universaladhäsiv zugesetzte Silan im sauren Milieu des Universaladhäsivs nicht lagerstabil ist: Entgegen den Herstelleraussagen zeigen viele, unabhängige Publikationen in Peer-reviewed-Journals, dass nach Belastungsszenarien kein ausreichender Haftverbund zu geätzten Glaskeramikoberflächen mehr dokumentiert werden konnte [11,26,30,33,34, 9,40]. Wird jedoch vorab frisch ein Silan bzw. ein Universalprimer [16,25,36] angewendet, funktioniert hingegen das Prozedere.

Alternativ kann man auch auf Nummer sichergehen und auf ein 2-Komponenten-Univeraladhäsiv (Variante 4) setzen: Hier kann das erforderliche Silan in der nicht sauren Komponente lagerstabil integriert werden, während es in 1-Komponenten-Universaladhäsiven aufgrund des den Materialien immanenten niedrigen pH-Wertes rasch zerfällt. In dem vorliegenden Fall wurde genauso vorgegangen: Im Gegensatz zu anderen, auf dem Markt befindlichen 2K-Universaladhäsiven wurde bei der Entwicklung des hier verwendeten Tokuyama Universal Bond (inzwischen als überarbeitete Version Tokuyama Universal Bond II auf dem Markt) vorrangig Wert auf die Qualität des adhäsiven Verbundes zu indirekten Restaurationsmaterialen gelegt. Da genau dies hier im Fokus des Anspruchs lag, kam dieses Universaladhäsiv nach dem Abstrahlen mit CoJet zur Anwendung: Die beiden Komponenten wurden vermischt, aufgetragen und sofort verblasen. Eine Einwirkzeit ist nicht erforderlich, sogar kontraproduktiv, da das Material selbsthärtend ist und eine Warte- bzw. Einwirkzeit bereits die Selbsthärtung anlaufen lassen würde, ohne dass das Lösungsmittel ausreichend evaporiert werden konnte.

Als Kompositmaterial kam Ceram.X Spectra ST HV (Dentsply Sirona) in der Farbe A3 zur Anwendung. Um ein Ausfüllen der spitzen Winkel zwischen Matrize und Krone zu gewährleisten, wurde vorab dort ein Flowable (Filtek Supreme XTE Flow A3) platziert und nicht polymerisiert. Dieses Vorgehen entspricht der „Schneepflugtechnik", bei der das Flowable in die spitzen Winkel durch den Druck eines nachfolgend eingebrachten, pastösen Kompositmaterials eingepresst wird **(Abb. 4)**. So wird eine dichte und blasenfreie Adaptation sichergestellt. Diese Technik wurde von Opdam et al. 2003 für Klasse-I-Kavitäten beschrieben [32], im weiteren Verlauf dann von der Heidelberger Zahnerhaltungskunde für den Frontzahnbereich aufgegriffen und dort ebenso etabliert [37].

**Abb. 2:** Der mit CoJet abgestrahlte basale Anteil der Implantatkrone 21.

**Abb. 3:** Mit einem lichthärtenden, gummielastischen Provisoriummaterial fixierte Matrize.

**Abb. 4:** Ausfüllen der spitzen Winkel zwischen Matrize und Krone mit einem Flowable.

cara®

# VÖLLIG LOSGELÖST

## Erleben Sie die Freiheit des kabellosen intraoralen Scannens!

Perfekte Ergänzung für Ihre digitale Abdrucknahme:
**RetraXil®**
die neue, innovative Retraktionspaste von Kulzer.
**kulzer.de/RetraXil**

## cara® i700 wireless*

Starten Sie jetzt mit dem Abformprofi Kulzer Ihre Reise in das Zeitalter des kabellosen Intraoralscannens. Verwirklichen Sie mit dem cara i700 wireless Ihren Wunsch nach einem leichten, schnellen, präzisen und Freiheit bietendem Intraoralscanner.

*powered by medit

Mundgesundheit in besten Händen.

KULZER
MITSUI CHEMICALS GROUP

© 2022 Kulzer GmbH. All Rights Reserved.

Die **Abbildung 5** zeigt die ausgearbeitete (Hartmetall-Finierer H48 LQ, Komet) und polierte (Enhance und PoGo-Polierer, beide Dentsply Sirona) Restauration. Mit dieser additiven Maßnahme konnte die basale Kontur der Implantatkrone 21 an die aktuellen parodontalen Gegebenheiten angepasst werden. Das Implantat 11 trägt immer noch das PMMA-Langzeitprovisorium.
Dem regulären Prozedere zur implantatprothetischen Versorgung von Frontzahnimplantaten folgend, wurde das PMMA-Provisorium nach 4 bis 6 Wochen nach dem Kompositanbau am Nachbarzahn durch eine definitive keramische Implantatkrone (verblendetes Zirkonoxid) ausgetauscht. Die **Abbildung 6** zeigt die Situation nach einem Jahr, die **Abbildungen 7 bis 9** nach insgesamt 2 Jahren und die **Abbildung 10** veranschaulicht die 3 Jahre nach dem basalen, zirkulären Kompositanbau an der Implantatkrone 21. Auch wenn ein perfekter Match der Farben der beiden Implantatkronen nicht gelang (die Patientin fokussierte immer zu stark auf die Farbanpassung an den natürlichen Zahn 12), kann die Behandlungsmaßnahme dennoch als Erfolg gesehen werden, da durch den Kompositanbau an der existierenden Implantatkrone ein Angleichen der Form beider Frontzahnkronen möglich war – ohne Asymmetrie und ohne ein zu stark ausgeprägtes schwarzes Dreieck. Der Kompositanbau ist etwas matter geworden, eine Nachpolitur in diesem Bereich wäre jedoch jederzeit problemlos möglich.

**Abb. 5:** Die ausgearbeitete und polierte Restauration. Mit der additiven Maßnahme konnte die basale Kontur der Implantatkrone 21 an die aktuellen parodontalen Gegebenheiten angepasst werden.

**Abb. 6:** 6 Wochen später wurde das PMMA-Provisorium durch eine definitive keramische Implantatkrone ersetzt. Die Abbildung zeigt die Situation 1 Jahr nach dem Kompositanbau an die Implantatkrone 21.

**Abb. 7:** Dieselbe Ansicht nach 2 Jahren: Es zeigen sich keinerlei Veränderungen an dem Kompositanbau.

**Abb. 8:** Palatinalansicht der beiden Kronen.

**Abb. 9:** Lippenbild der Patientin. Trotz der farblich nicht exakt zueinander passenden Implantatkronen war die Patientin hochzufrieden.

**Abb. 10:** Klinische Situation 3 Jahre nach dem basalen Kompositanbau an die Implantatkrone 21.

## Fall 2: Zervikal-approximaler Kompositanbau neben einer Implantatkrone

Auch in diesem Fall stand der Zahn 21 im Fokus einer Formkorrektur mit Komposit: Der Zahn 11 der 55 Jahre alten Patientin war alio loco implantatprothetisch versorgt worden. Dort imponierte eine deutliche Gingivarezession mit Freilegung des Keramikabutments. Die Gingivarezession betraf in Folge auch den Zahn 21, der nun mesial-approximal/zervikal aufgrund der dort freiliegenden anatomischen Einziehung am Übergang zur Zahnwurzel basal zu schmal erschien. Die Isolierung des Defektes (nach leichtem Anrauen und Anfrischen der Klebefläche mit einem Rotring-Finierdiamanten) erfolgte identisch zu Fall 1 mit der Unica-Frontzahnmatrize (Polydentia) **(Abb. 11)**, der Kompositanbau mit Optibond FL (Kerr) und Omnichroma (Tokuyama). Da in diesem Fall die Zugänglichkeit und die Visualisierung einfacher war als in Fall 1, konnte hier auf die zusätzliche Verwendung eines Flowables verzichtet werden. Als Füllungsmaterial kam ausschließlich Omnichroma [17,22] zur Anwendung. Wäre die zusätzliche Verwendung eines Flowables erwünscht, wäre hier sicherlich Omnichroma Flow eine sinnvolle Ergänzung [22]. Die zusätzliche Verwendung des Omnichroma Blockers (Tokuyama) war hier nicht erforderlich. Die **Abbildung 12** zeigt die klinische Situation unmittelbar nach Ausarbeitung und Politur, die **Abbildung 13** nach genau einem Jahr. Es zeigen sich gesunde gingivale Verhältnisse und ein Stopp der Rezession. Der Austausch der Implantatkrone auf Zahn 11 kommt für die Patientin im Moment aus Kostengründen nicht in Frage. Die Patientin wünschte hingegen eine Korrektur der Mesialfläche des Zahnes 12 **(Abb. 14)**. Dies geschah in identischer Herangehensweise zu Zahn 21 mit denselben Materialien. Die **Abbildungen 15 und 16** zeigen die fertige Versorgung. Es imponiert die starke Austrocknung der Zahnhartsubstanz der Zähne 13, 12 und 21 unmittelbar nach dem Behandlungsabschluss.

**Abb. 11:** Gingivarezession an Zahn 21 nach implantatprothetischer Versorgung des Zahnes 11 alio loco.

**Abb. 12:** Die klinische Situation unmittelbar nach Ausarbeitung und Politur.

**Abb. 13:** Kontrolle nach einem Jahr. Es zeigen sich gesunde gingivale Verhältnisse und ein Stopp der Rezession.

**Abb. 14:** Die Patientin wünschte jetzt eine Korrektur der Mesialfläche des Zahnes 12.

**Abb. 15:** Die fertige Versorgung der Mesialfläche an Zahn 12.

**Abb. 16:** Blick auf die Mesialfläche des Zahnes 12 von schräg-lateral. Es imponiert eine starke Austrocknung der Zahnhartsubstanz der Zähne 13, 12 und 21 unmittelbar nach dem Behandlungsabschluss.

- Wiederherstellung der interproximalen und zervikalen Ränder in einem Schritt
- Ausgezeichnete Vorhersagbarkeit der Restauration und Gingiva Retraktion
- Zwei Grössen

*Jetzt neu!*
Unica minideep anterior

Video

Artikelnummern

| | |
|---|---|
| REF 6900 | Unica anterior introkit (40 Unica Matrizen sortiert, 120 mywedges Interdentalkeile, 1 Quickmatrix Forceps Matrizenzange) |
| REF 6950 | Nachfüllpackung Unica anterior, 50 Matrizen |
| REF 6951 | Nachfüllpackung Unica minideep anterior, 50 Matrizen |

Rufen Sie uns an und informieren Sie sich über die Unica Sommeraktion
**Promotion Code SUMMER22***
* gültig für Juli und August 2022

Exklusivhändler in Deutschland
AMERICAN Dental Systems
INNOVATIVE DENTALPRODUKTE

Telefon: 08106 300-300 • E-Mail: info@adsystems.de

**Fall 3: Approximal-zervikaler Anbau an einem seitlichen Schneidezahn neben einem Implantatzahn**

Der 63-Jahre alte Patient wünschte die Reduktion des schwarzen Dreiecks zwischen den Zähnen 12 und 11. Die Zähne 11 und 21 sind implantatprothetisch versorgt **(Abb. 17)**. Auch hier erfolgte als alleinige Präparation ein Anrauen der Klebefläche mit einer EVA-Feile (Intensiv). Zur Formgebung kam erneut die Unica-Matrize zum Einsatz **(Abb. 18)**. Die Versorgung selbst erfolgte mit Omnichroma Flow und Omnichroma, als Adhäsiv kam erneut Optibond FL (Kerr) zur Anwendung. Die **Abbildung 19** zeigt die gerade erst ausgearbeitete und polierte Restauration (H48 LQ - Hartmetall-Finierer, Enhance- und PoGo-Polierer von Dentsply). Es fällt noch ein kleiner zervikaler Kompositüberschuss mesial auf, der allerdings im Nachgang noch entfernt wurde. Die **Abbildungen 20 und 21** zeigen dieselbe Situation nach einem Jahr: Der Kompositüberschuss ist entfernt, die gingivalen Verhältnisse sind gesund und das schwarze Dreieck ist zur vollsten Zufriedenheit des Patienten deutlich reduziert.

**Abb. 17:** Der Patient wünschte die Reduktion des schwarzen Dreiecks zwischen den Zähnen 12 und 11.

**Abb. 18:** Verschalung mit der Unica-Matrize.

**Abb. 19:** Der mesial-zervikale Kompositanbau unmittelbar nach Ausarbeitung und Politur. Im Bild ist noch ein kleiner zervikaler Materialüberschuss zu erkennen.

**Abb. 20:** Die Situation nach einem Jahr: Ein zervikaler Komposit-Überschuss ist entfernt, die gingivalen Verhältnisse sind gesund und das schwarze Dreieck ist zur Zufriedenheit des Patienten deutlich reduziert.

**Abb. 21:** En-face-Ansicht des Frontzahnbereiches 1 Jahr nach Behandlungsabschluss an Zahn 12.

**Fall 4: Approximal-zervikaler Anbau an einem seitlichen Schneidezahn neben einem Langzeitprovisorium auf einem Implantat**

Der 38-Jahre alte Patient musste nach einem unfallbedingten Zahnverlust des Zahnes 11 an dieser Stelle implantatprothetisch versorgt werden. Zur finalen Ausformung der Gingiva wurde zunächst wie in Fall 1 ein PMMA-Langzeitprovisorium eingesetzt; die definitive Kronenversorgung mit einer verblendeten Zirkonoxidkrone erfolgte erst 4–6 Wochen später. Somit ergeben sich stabile Langzeitergebnisse bei der roten Ästhetik an Implantaten. In dieser Ausformungsphase fielen der Defekt und die mesiale Einziehung an dem der Implantatkrone benachbarten Zahn 12 auf **(Abb. 22)**. Auch hier wurde der Patient in Richtung eines kleinen additiven Kompositanbaus beraten.

Die Umsetzung erfolgte äquivalent zu den 3 im Vorfeld beschriebenen Fällen. Die **Abbildung 23** zeigt die mit Clip Flow fixierte

**Abb. 22:** PMMA-LZP auf Implantat 11, mesial-zervikaler Defekt an Zahn 12.

**Abb. 23:** Einschalung des Defektes zur Versorgung

**Abb. 24:** Die fertige Versorgung unmittelbar nach Ausarbeitung und Politur. Der Zahn 11 trägt immer noch das PMMA-LZP.

Unica-Matrize. Zur Abwechslung kam hier als Restaurationsmaterial Filtek Universal von 3M in der Farbe A1 zur Anwendung, als Flowable im Rahmen der Schneepflugtechnik diesmal Clearfil Majesty ES Flow low (Kuraray) in der Farbe A1. Das Adhäsiv war erneut das Optibond FL. Die **Abbildung 24** zeigt die fertige Versorgung unmittelbar nach Ausarbeitung und Politur.

## Schlussbetrachtung

Durch kleine, minimalinvasive Kompositanbauten kann die Form eines Schneidezahnes signifikant verbessert werden. Gerade neben Implantatkronen ist dies oftmals essenziell, da es nicht selten im Rahmen des Zahnverlustes zu deutlichen gingivalen Rezessionen an den Nachbarzähnen kommt, die diese „im Freien stehen lassen". Das optische Manko für den Patienten zeigt sich dann häufig in mehr oder weniger ausgeprägten schwarzen Dreiecken. Als Behandlungsalternative mag die zeitgleiche Veneerversorgung mit der definitiven Kronenversorgung des Implantatzahnes anzudenken sein. Diese Versorgungsalternative stellt jedoch eine deutlich kostenträchtigere Variante dar, deren funktioneller Mehrwert nur bedingt die Mehrkosten rechtfertigt. Demnach stellen direkte Kompositanbauten die effizienteste und zugleich eine ästhetische Versorgungsalternative dar. Die Anbauten wurden als F3-MKV-Restaurationen mit einem an den Aufwand angepassten Steigerungssatz abgerechnet.

Hinsichtlich der Materialauswahl der Versorgungen bleibt es in der persönlichen Präferenz des einzelnen Behandlers, welches Adhäsiv, welches Flowable und welches Komposit zur Anwendung kommt. Auch die Hersteller-übergreifende Materialauswahl ist kein Problem [35]. Interessant ist, dass bei den gegebenen Indikationen die Universalfarbe Omnichroma identisch schöne Resultate ergibt wie die Einzelfarben etablierter und bekannter Farbsysteme, wie die in Fall 1 vorgestellte Ceram.X Spectra ST in der Farbe A3 und aus Fall 4 mit der Farbe A1 des Filtek Universal Portfolios. In den vorgestellten Indikationen ist der Verzicht auf die erforderliche Farbbestimmung ein signifikanter Vorteil, der Zeit spart und Anwendungssicherheit gibt. ■

*Bilder: © Dr. C.-P. Ernst*

**Prof. Dr. Claus-Peter Ernst**
**Dr. Helga Schaffner**
zahnärztliche Praxisklinik medi+
Haifa-Allee 20, 55128 Mainz
Tel.: 06131 490 80 80
Mail: Ernst@mediplusmainz.de

# Die Bedeutung des Recalls in der Prävention

Durch die Einbindung in ein lebenslanges Recallprogramm kann ein ausreichendes Mundhygieneniveau aufrechterhalten und somit der Erfolg der zahnärztlichen Prophylaxe langfristig gesichert werden. Neben einer strukturierten Vorgehensweise sind eine gute Planung sowie Organisation wesentliche Voraussetzungen für eine effiziente Umsetzung im Praxisalltag. Bei der Guided Biofilm Therapy (GBT) handelt es sich um ein modernes Prophylaxekonzept, das auf den neuesten wissenschaftlichen Erkenntnissen und technischen Fortschritten beruht. Im Folgenden wird das standardisierte Ablaufprotokoll anhand der einzelnen Schritte der GBT detailliert erläutert.

In der Zahnmedizin müssen oft Entscheidungen über die Wiederholungsuntersuchung und den Abstand der Recallterminierungen getroffen werden. Der Recallgedanke gründet sich auf die Beobachtung, dass die Patientencompliance kontinuierlich nachlässt, sobald die aktive Behandlungsphase abgeschlossen ist bzw. der Zahnarzt seine direkten Einflussmöglichkeiten auf den Patienten verliert [1–3]. In der Zahnmedizin sind der Ablauf des Recalls (Recallprotokoll) und die Einhaltung von Recallintervallen seit den Arbeiten von Axelsson und Lindhe ein fester Bestandteil der präventiven oralen Medizin [4–6] **(Abb. 1)**.

## Problemstellung

25% der Patienten nehmen die selbst gewünschten Termine und 50% der Termine, die mit ihnen vereinbart wurden, nicht wahr [7]. Untersuchungen zur parodontologischen Nachsorge zeigen, dass die Einhaltung der vereinbarten Recalltermine über einen Zeitraum von 4 oder mehr Jahren nur noch bei 20 bis 40% liegt [8,9]. Parodontitis, aber auch Karies sind chronische Erkrankungen und bedürfen einer lebenslangen präventiven Betreuung. Nachlassende Compliance und die damit einhergehende Gefährdung der Mundgesundheit können durch regelmäßiges Recall verhindert werden. Zusammengefasst heißt das, dass nach Abschluss der aktiven Therapie ein Risiko für eine Wiedererkrankung besteht [10]. Dies gilt im besonderen Maße für parodontale Erkrankungen.

Die Literatur zeigt, dass die Vorbehandlung und vor allem die Erhaltungstherapie (unterstützende parodontale Therapie/UPT) für die Gesundheit des Zahnhalteapparates wichtiger sind als die eigentliche parodontale Therapie. Dieser Erkenntnis wurde im letzten Jahr in Deutschland – nach langen Diskussionen – Rechnung getragen. Es erfolgte die Anpassung der parodontologischen Versorgung an den „aktuellen Stand wissenschaftlicher Erkenntnisse" [11]. 2018 wurde die neue Klassifikation parodontaler Erkrankungen von der American Academy of Periodontology (AAP) und der European Federation of Periodontology (EFP) gemeinsam verabschiedet [12]. Daran schloss sich 2020 die Veröffentlichung der „Guidelines" der EFP zur Therapie der Parodontitis der Stadien I–III an [13].

Auf Basis dieser „Guidelines" erfolgte Anfang 2021 mit geringen Veränderungen die Implementierung der S3-Leitlinie durch die Deutsche Gesellschaft für Parodontologie (DG PARO) [14]. Auf Empfehlung des Gemeinsamen Bundesausschusses (G-BA) – basierend auf den oben angeführten Vorgaben – wurde die Kostenübernahme für parodontale Therapien in der GKV für die einzelnen Teilschritte (Versorgungsstrecke) in den Bundeseinheitlichen Bewertungsmaßstab (BEMA) neugestaltet [11]. Die UPT ist seit Mitte 2021 eine Leistung der Gesetzlichen Krankenkassen (GKV).

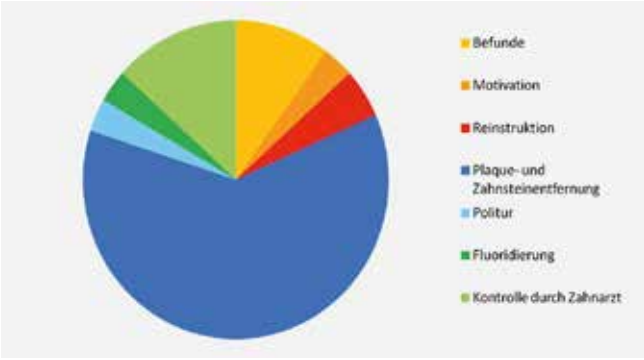


**Abb. 1:** Recall-Stunde nach Axelsson und Lindhe.

## Recallprotokoll

Alle Recallprotokolle, die heute zur Anwendung kommen, gehen auf die Arbeiten von Axelsson und Lindhe zurück [4–6] **(Abb. 1)**. Alle beinhalten die „3B-Regel": Dies sind die klinischen Untersuchungen (Befunderhebung), die aktiven Interventionen/Behandlungen (professionelle mechanische Plaqueentfernung/PZR) und die Beratung. Diese Maßnahmen dienen der primären Prävention (orale Erkrankungen verhindern) und der sekundären Prävention (das Fortschreiten und die Auswirkungen von oralen Erkrankungen begrenzen). Die Hauptfunktion der klinischen Untersuchung besteht darin, frühzeitig Anzeichen und Symptome von Munderkrankungen, v.a. Karies, Erosionen, Gingivitis, parodontalen Erkrankungen, Erkrankungen im Zusammenhang mit Implantaten, gut- und bösartigen oralen Läsionen und Funktionsstörungen zu erkennen. Die aktiven Interventionen beinhalten das Biofilm- und Zahnsteinmanagement. Die professionelle Beratung dient der Vorbeugung und der Verhinderung des Fortschreitens von oralen Erkrankungen. Eine solche Beratung ist z.B. die Anleitung zur häuslichen Mundhygiene, zur Ernährungsberatung, zu zusätzlichen chemischen Präventionshilfsmitteln, zur Raucherentwöhnung und zur Alkoholreduktion.

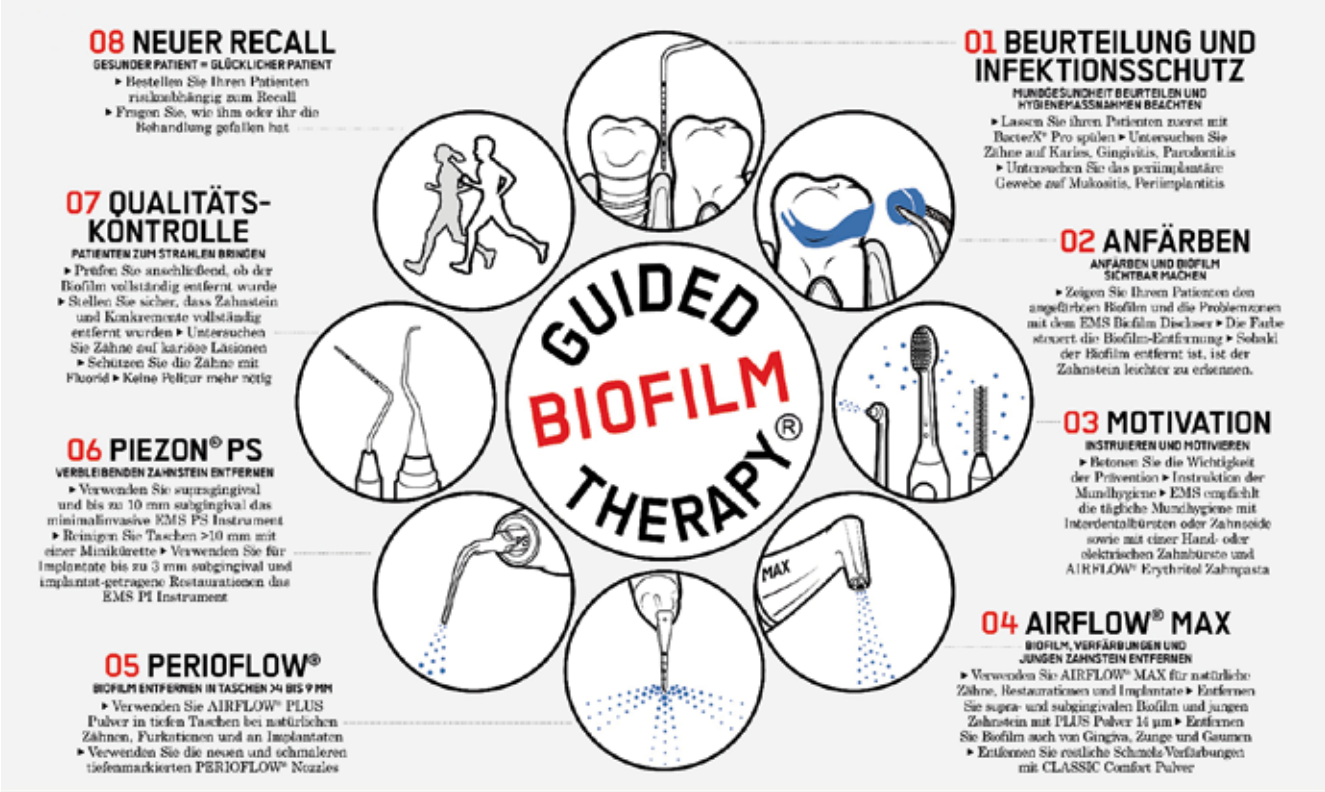


**Abb. 2:** Recall GBT (© EMS).

Das Protokoll von Axelsson und Lindhe ist mehr als 50 Jahre alt **(Abb. 1)**. Moderne präventive Protokolle müssen dem wissenschaftlichen Fortschritt und den technischen Weiterentwicklungen Rechnung tragen. Ein bewährtes, von Praktikern, Hochschulen und der Firma EMS entwickeltes modernes Präventionsprotokoll ist die Guided Biofilm Therapy (GBT) [15] **(Abb. 2)**. Die GBT ist ein evidenzbasiertes, individuelles, risikoorientiertes, systematisches, modulares, universell (auch bei komplexen „Fällen") anwendbares Präventions- und Therapieprotokoll. Da es sich bei der GBT um ein modulares System mit 8 Schritten handelt, lässt sich das Ablaufprotokoll sehr gut auf die Bedürfnisse bei Patienten in allen Altersgruppen anpassen.

**Abb. 3:** Anfärben.

## Infektionskontrolle, Befunderhebung, Dokumentation und Diagnose

Jede zahnärztliche Behandlung muss mit dem Infektionsschutz für die Mitarbeiter beginnen. Die Erhebung der relevanten PA- und Kariesbefunde usw., einschließlich der altersspezifischen Anamnese zur Ermittlung der individuellen Risiken, ist eine Grundvoraussetzung für jede präventive Therapie. Nur wenn Biofilm durch Anfärben sichtbar gemacht wird (Kommentar von Prof. Hellwege: „Sichtbar machen, macht einsichtig."), kann ein exakter Plaue-Index erstellt und der Patient gezielt zu Verbesserung der häuslichen Mundhygiene instruiert und motiviert werden. Nur wenn der Biofilm durch Anfärben sichtbar gemacht wird, kann der Behandler Biofilm gezielt (geführt) professionell entfernen **(Abb. 3)**.

## Mundhygieneberatung und Biofilmmanagement

Die Säulen der erfolgreichen Prävention (häusliche und professionelle Mundhygienemaßnahmen) nach Axelsson und Lindhe gelten heute noch immer. Häusliche Zahnreinigung mit individueller, adäquater Mundhygiene ist zur Aufrechterhaltung der oralen Gesundheit besonders wichtig. Bei der chemisch unterstützenden häuslichen Therapie spielt die häusliche, regelmäßige Fluoridanwendung eine entscheidende Rolle. Weitere Hilfsmittel wie Cetylpyridiniumchlorid-(CPC-) und Chlorhexidin-(CHX-)Präparate können ebenfalls hilfreich sein. Die Ernährungslenkung sollte heute nicht mehr allein auf fermentierbare Kohlenhydrate und auf Karies abzielen. Immer häufiger werden Zusammenhänge zwischen gesunder Ernährung und Parodontitis festgestellt. Auch sollten Rauchen, Alkoholabusus und die Zusammen-

hänge zwischen oralen Erkrankungen und Allgemeinerkrankungen angesprochen werden. Bei der professionellen Biofilmentfernung werden der wissenschaftliche Fortschritt und die technische Weiterentwicklung besonders deutlich. Die Hilfsmittel für die eigentliche professionelle Zahnreinigung (PZR), Axelsson und Lindhe sprachen von „aktiven Interventionen", waren Handinstrumente (Scaler und Küretten) und rotierende Handstücke, Gummipolierer, Bürstchen und Polierpasten. Die Entfernung von Zahnstein stand im Fokus der aktiven Interventionen. Heute stehen der Biofilm als Hauptursache der wichtigsten oralen Erkrankungen und damit das Biofilmmanagement im Vordergrund. Die vergleichende Literatur zur gezielten Biofilmentfernung zwischen der klassischen Politur (Rubber Cup Polishing/RCP), Handinstrumenten und modernem Airflow zeigt deutlich, dass mit der RCP keine perfekte, substanzschonende Biofilmentfernung mit optimalem Patienten- und Behandlerkomfort möglich ist [16–18]. Das neue Handstück AIRFLOW® MAX bietet, dank laminarer Strömung, mehr Komfort für den Patienten und den Behandler, verbraucht weniger PLUS Pulver und reduziert Aerosole um ein Vielfaches **(Abb. 4)** [37].

## Zahnsteinentfernung

Zahnstein ist die mineralisierte Form des Biofilms. Zahnstein ist keine primäre Ursache für orale Erkrankungen. Zahnstein hat nur einen sekundären Einfluss auf die Pathogenese oraler Erkrankungen. Zahnstein erleichtert die Retention von Biofilm und erschwert die häusliche Mundhygiene. Im GBT-Protokoll wird zuerst der Biofilm als Hauptursache der wichtigsten oralen Erkrankungen entfernt. Dann erfolgt die gezielte supragingivale und subgingivale Zahnsteinentfernung mit piezo-elektrischem Ultraschall (PIEZON®NO PAIN PS) **(Abb. 5)**. Bei diesem System stehen eine hohe Effizienz und Substanzschonung im Vordergrund [19–22].

## Qualitätskontrolle (QM)

Die QM erfolgt in mehreren Schritten. Zuerst kontrolliert der Mitarbeiter seine eigene Leistung im Sinne der strengen Selbstkontrolle. Hierzu kann ein Kontrollanfärben notwendig sein. Dann folgen die Abschlussuntersuchung und die Diagnose durch den Zahnarzt (Aufsichtspflicht). Den Abschluss bilden chemisch unterstützende Maßnahmen (z.B. professionelle Fluoridierung), die besonders erfolgreich sind, wenn ein perfektes Biofilmmanagement vorausgegangen ist.

## Recallintervall

Der Nutzen einer stringenten, lebenslangen Recallbehandlung für die langfristige Aufrechterhaltung eines ausreichenden Mundhygieneniveaus steht außer Frage. Kontrovers wird über die optimale Länge der Recallintervalle vor allem im Zusammenhang mit Karies diskutiert [4–6,12,23,24–26]. Wang et al. stellten bereits 2021 fest, dass Recallintervalle bei Kindern je nach Grad der Zahngesundheit und des Zahngesundheitsverhaltens individualisiert werden müssen [27]. Löken et al. kamen 2019 zu einem ähnlichen Ergebnis und schlussfolgerten, dass Routineintervalle für Kinder entsprechend dem Behandlungsbedarf individualisiert werden müssen, um gesundheitliche Ungleichheiten zu verringern [28]. Amaechi fasste 2017 zusammen, dass zur Remineralisation von Karies neben Fluoriden und Verhaltensänderungen (Mundhygiene und Ernährung) die Einführung von risikobasierten Recallintervallen notwendig ist [29].

Für viel Wirbel um Recallintervalle hat eine Cochrane-Studie von 2020 gesorgt [30]. Es wurde festgestellt, dass es nur geringe bis keine Unterschiede zwischen risikobasierten und 6-Monats-Intervallen in Bezug auf Karies, Zahnfleischbluten und mundbezogene Lebensqualität über einen Zeitraum von 4 Jahren gab. Zu bedenken ist, dass in das systematische Review nur 2 Arbeiten aus einer Praxis eingeflossen sind. Ganz anders sehen die Ergebnisse der Arbeit von Haukka et al. ebenfalls aus 2020 aus [31]: Sie zeigen eindeutig einen Zusammenhang zwischen der Länge der Recallintervalle und den Mundgesundheits-Indizes.

Insgesamt wurde in der veröffentlichten Literatur eine große Heterogenität in Bezug auf die vorgeschlagene Recallhäufigkeit für die unterstützende Parodontaltherapie (UPT) nach Abschluss der aktiven Behandlungsphase festgestellt. Die verfügbaren Daten zeigen eindeutig, dass eine routinemäßige UPT für die Erhaltung eines parodontal gesunden Gebisses und die Verhinderung von Zahnverlusten von Vorteil ist. Bei Patienten mit mittelschwerer und fortgeschrittener Parodontitis scheint ein parodontales Recallprotokoll mit einem Recallintervall von 2 bis 4 Monaten sinnvoll zu sein [32].

Neue Erkenntnisse für die Wahl des UPT-Intervalls haben die Arbeitsgruppe um Ramseier 2019 [33] veranlasst, einen Algorithmus zu entwickeln, der mit den üblichen Parametern des parodontalen „risk assessments" die Bestimmung individueller Recallintervalle ermöglicht. Der Algorithmus verwendet nicht nur den Grad der parodontalen Entzündung, sondern erfasst auch

**Abb. 4:** AIRFLOW® MAX-Anwendung mit laminarer Strömung für mehr Komfort und signifikante Aerosolreduzierung.

**Abb. 5:** PIEZON NO PAIN® PS Instrument ist bei korrekter Anwendung sehr schonend, fast geräuschlos und schmerzfrei; piezokeramische Scheiben sorgen für lineare Bewegung.

# IHR STARKER PARTNER
## BEI SCHMERZEMPFINDLICHEN ZÄHNEN

**Jetzt kostenfreie Muster anfordern!**

## Sensodyne Repair* & Protect – die Zahnpasta mit Zinnfluorid

- **Tiefe und gezielte Reparatur* innerhalb der Dentintubuli von schmerzempfindlichen Zähnen[1,2]**
- **Reduziert nachweislich die Schmerzempfindlichkeit*,[3]**
- **Bietet Rundumschutz für schmerzempfindliche Zähne**

PM-DE-SENO-21-00075-20211208

* Eine Schutzschicht wird auf den schmerzempfindlichen Bereichen der Zähne gebildet und reicht in eine Tiefe von rund 17 µm (in Labortests). Regelmäßige Anwendung, 2 × täglich, liefert anhaltenden Schutz vor Schmerzempfindlichkeit.

**1.** Earl J Langford RM. Am J Dent 2013; 26: 19A–24A. **2.** GSK Data on File. In vitro Report G7322/014, 2020. **3.** Parkinson C et al. Am J Dent 2015; 28(4): 190–196.

Marken sind Eigentum der GSK Unternehmensgruppe oder an diese lizenziert. © 2022 GSK oder Lizenzgeber

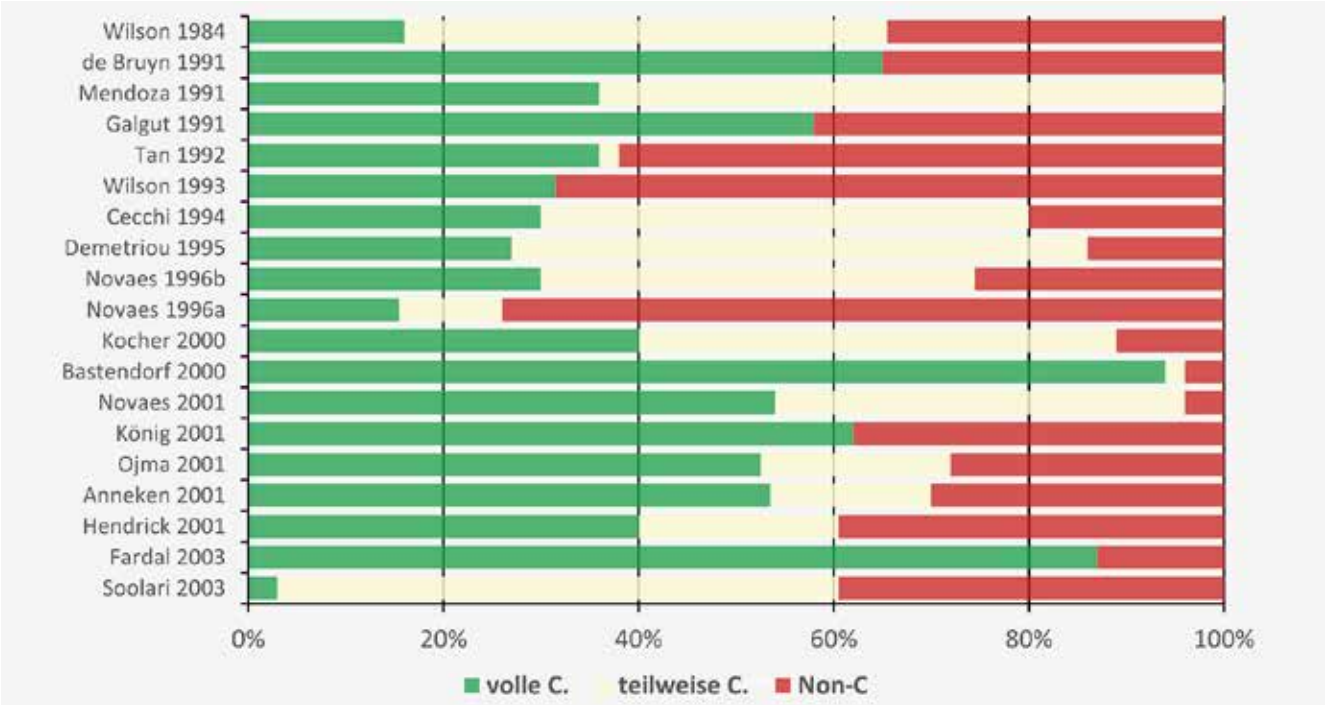


**Abb. 6:** Drop-out-Quote im Recall

die Anwesenheit der Stellen mit erhöhten Sondierungswerten ab 4 mm. Solange der Entzündungsindex über dem entsprechenden Schwellenwert liegt, wird das Intervall kürzer gehalten. Erst wenn dieser Schwellenwert unterschritten wird, kann das Intervall wieder bis zum vorgeschlagenen (Algorithmus-basierten) Wert erweitert werden.

Zusammengefasst heißt das, dass es aus der Sicht einer Nutzen-Kosten-Abschätzung notwendig ist, eine spezifische Selektion nach dem Risiko des einzelnen Patienten und oralen Erkrankungen zu treffen und das Recallintervall aufgrund der individuellen Risikobestimmung anzupassen. Grundsätzlich müssen Kontrolle und Betreuung umso engmaschiger sein, je höher das individuelle Risiko bzw. je geringer die Fähigkeit und Motivation zu eigenverantwortlichem Mundgesundheitsverhalten ausgeprägt ist.

## Schlussfolgerung

Prävention setzt zum einen die aktive Mitarbeit des Patienten (oral self-care), zum anderen die aktive Intervention (professional care) der Praxis voraus. Dem Recallprotokoll und dem Recallintervall bzw. der Einhaltung der Recalltermine kommt eine überragende Bedeutung für eine erfolgreiche präventive Therapie zu. Nur das Zusammenspiel aus Beratung (v.a. wiederholte und individualisierte Mundhygieneinstruktionen), professioneller mechanischer Plaqueentfernung (PMPR/PZR) und Einhaltung der Recallintervalle als wichtige Bestandteile von Präventionsprogrammen gewährt eine langfristige parodontale Gesundheit [34]. Das bestätigt auch die Arbeit von Figuero et al. aus dem Jahr 2017 [35]: Das Zusammenspiel von Beratung, PMPR/PZR und Einhaltung der Recallintervalle ist in der Plaque- und Gingivitisreduktion effektiv. Die zusätzliche Anwendung von Fluoriden reduziert signifikant die Kariesinzidenz.

Ein Problem ist es, dass die Verantwortung für die Einhaltung der Recalltermine den Patienten überlassen wird. Prävention kann nur erfolgreich sein, wenn die Patienten regelmäßig und pünktlich zu den risikoabhängig festgelegten Recallterminen kommen. Saxer fordert folgerichtig für die Zahnarztpraxis „zwingend eine initiativere Gangart im Recall" [7]. Eine in unserer Praxis durchgeführte Untersuchung zum Erfolg des „praxisverwalteten Recalls" zeigt, dass mit diesem System eine Compliancerate von ca. 94% hinsichtlich der Einhaltung der vereinbarten Recalltermine erreicht werden kann **(Abb. 6)** [36]. Die hohe Patientenakzeptanz – 98% würden die Behandlung weiterempfehlen und 100% finden das neue Konzept besser als die Behandlung – ist nicht zu vernachlässigen. ■

*Bilder: Dr. N. Strafela-Bastendorf, Dr. K.-D. Bastendorf, EMS*

**Literaturverzeichnis unter www.zmk-aktuell.de/literaturlisten**

**Interessenskonflikt:**

Dr. Klaus-Dieter Bastendorf ist Mitglied des Scientific Boards der Firma E.M.S. Electro Medical Systems S.A., 1260 Nyon (CH).

**Dr. Nadine Strafela-Bastendorf**
**Dr. Klaus-Dieter Bastendorf**
Logauweg 7, 73054 Eislingen
info@bastendorf.de

Erfahren Sie mehr: **www.kavo.com/de/uniQa**

KaVo Dental GmbH | Bismarckring 39 | 88400 Biberach | Deutschland
**www.kavo.com**

KAVO
Dental Excellence

# Frenotomie des Frenulum linguae beim Säugling mit Ankyloglossie

## Teil 1: Grundlagen und Diagnostik

Die Zunge hat wichtige Funktionen beim Essen, Trinken, Sprechen und Schmecken zu erfüllen. Insbesondere der Säugling braucht eine frei bewegliche Zunge, um physiologisch und effektiv saugen, schlucken und frei atmen zu können. Daher gilt es, ein zu kurzes Zungenband (Frenulum linguae breve) frühestmöglich zu erkennen und – wenn nötig – zu behandeln. Im 1. Teil dieser Artikelserie werden unter anderem typische Symptome genannt und geeignete Untersuchungstechniken für eine sichere Diagnosestellung aufgezeigt.

Das Zungenband (Frenulum linguae) ist eine von Mundschleimhaut überzogene Muskel und Bindegewebsfalte an der Unterseite der Zunge. Es verbindet die kaudale Fläche, d.h. die Unterseite der Zunge mit dem Mundboden. Ist es zu kurz und behindert dadurch die Zungenbeweglichkeit und Funktion, spricht man von Frenulum linguae breve (einem kurzen Zungenband) **(Abb. 1)**.

**Wann ist ein Zungenband zu kurz?**
Das Zungenband wird dann als zu kurz bezeichnet, wenn es die Funktion der Zunge beim Essen, Trinken, Sprechen, Schlucken behindert oder durch die nicht physiologische Zungenruhelage zu Verformungen des Gesichtsschädels und zu Fehlfunktionen der Muskulatur mit daraus resultierenden Verspannungen der Gesichts- und Skelettmuskulatur führt. Die oft verbreitete Definition, nach der eine ausreichende Länge des Zungenbandes dann gewährleistet ist, wenn beim Baby die Zunge beim Weinen bei weit geöffnetem Mund bis zur Hälfte der Mundöffnung nach oben geht, ist ungenau, weil keine Aussage über die Beweglichkeit des mittleren und hinteren Anteils der Zunge getroffen wird und oft Babys mit zu kurzem Zungenband den Mund nur wenig öffnen. **Abbildung 2** zeigt ein Baby beim Weinen mit guter Beweglichkeit des anterioren (vorderen) Zungenanteils und mangelhafter Beweglichkeit des medianen (mittleren) und posterioren (hinteren) Zungenanteils. Nach der oben genannten Definition wäre das Zungenband ausreichend lang, sodass das Problem der mangelhaften Beweglichkeit des mittleren und hinteren Anteils des Zungenbandes nicht erkannt würde. Bei der Beurteilung muss auch im Rahmen der Start-Ziel Betrachtung die Entfernung zum Ziel mit einbezogen werden. Ist der Gaumen hoch ausgeformt, was häufig bei Säuglingen mit einer eingeschränkten Zungenfunktion beobachtet werden kann, ist das Ziel weiter entfernt. Es werden dann höhere Anforderungen an die Zungenbeweglichkeit gestellt, um physiologisch zu stillen.
Eine bessere Möglichkeit ist es, die physiologische Zungenruhelage beim schlafenden Säugling mit dem „Sleeping Tongue Posture" Hold von Michelle Emanuel [1] zu testen. Dazu wird der Mund des Babys beim Schlafen mit sanftem Druck mit der Längsseite des Zeigefingers nach kranial, d.h. nach oben auf das zwischen Kinn und Hals gelegene Weichgewebe geschlossen und für einige Sekunden gehalten. Dann wird der Mund durch sanften Zug am Kinn mit Daumen und Zeigefinger nach kaudal geöffnet. Jetzt sollte die Zunge flächig am Gaumen anliegen und sich nach kurzer Zeit bei weit geöffnetem Mund vom Gaumen lösen. Diese Vorgehensweise wird in einem Video unter **www.youtube. com/watch?v=Qb-TO-ZvNEM** demonstriert.
Bis heute gibt es noch keine Möglichkeit, die ausreichende Länge eines Zungenbandes für eine gute Zungenfunktion metrisch zu erfassen und damit eine verlässliche Aussage über die Zungenfunktion zu treffen. Geeignet zur Beurteilung einer guten Zungenfunktion und damit auch einer ausreichenden Länge des Zungenbandes sind z.B. das Ingram BTAT Bristol Tongue Assessment Tool [2] (oder die neue mit Bildern versehene Version TABBY [3]), das Frenotomy Decision Tool for Breastfeeding Dyads [4] und der genauere HATLFF-Screening-Bogen [5]. Der BTAT/TABBY ist einfacher, schneller und grobrastriger und liegt jetzt auch in einer deutsprachigen Version vor, die hier kostenfrei heruntergeladen werden kann: **https://www.zungenbandzentrum.de/wp-content/uploads/TABBY-Tool-zur-Beurteilung-der-Zungenbeweglichkeit_Ingram_Ger_Moghtader_Bauer.pdf**

**Abb. 1:** Herzzunge bei Frenulum linguae.

**Abb. 2:** Gute anteriore, aber mangelhafte mediane und posteriore Beweglichkeit der Zunge.

### Ankyloglossie

Im Mutterleib entwickeln sich Zunge und Mundboden aus den ersten 4 Pharyngealbögen. In der 12. Schwangerschaftswoche trennen sich Mundboden und Zunge voneinander durch Apoptose, einem gesteuerten Zelltod der verbindenden Zellstruktur. Ist die Apoptose unvollständig, führt das zu einem zu kurzen Zungenband. Es entsteht die Ankyloglossie, eine angeborene Entwicklungsstörung, bei der die Zunge durch das zu kurze, straffe und/oder zu weit nach vorne reichende Frenulum linguae (Zungenband) am Mundboden fixiert ist. Die Bewegung in allen 3 Dimensionen nach ventral (vorne), lateral (seitlich) und kranial (oben) kann eingeschränkt sein. Histologisch konnte Martinelli [6] bei allen Typen der Ankyloglossien Kollagen Typ 1 nachweisen, das nur zu 3% dehnbar ist. Dehnübungen führen deswegen meist nur zur Anhebung des Mundbodens oder Veränderung der Zungenform. Klinisch sehen wir, dass Zungenbänder anterior (vorne) meist nur aus Kollagen und median und posterior aus Schleimhaut, Faszien und Muskeln bestehen können.

Die frei bewegliche Zunge ist wichtig

- für schmerzfreies und effektives Stillen
- für eine gute Sprachbildung: Nur wenn die Zunge frei bewegt werden kann, lassen sich Konsonanten korrekt aussprechen.
- zur Ausformung des Gaumens, der Kiefer und der Atemwege: Liegt die Zunge am Gaumen, formt sie diesen flach und verhindert, dass er hochgewölbt wird. Ein hoher, „gotisch" geformter Gaumen schränkt die Nebenhöhlen in der Größe ein, kann zu einem Schmalkiefer führen und dadurch bedingt zu einem Platzmangel für die Zähne in Zahnfehlstellungen resultieren.
- für eine gute Nasenatmung. Menschen, deren Zunge in Ruhe nicht am Gaumen liegt, atmen meist durch den Mund und schlafen oft mit offenem Mund. Das kann zu erhöhter Infektanfälligkeit, Rhonchopathie (Schnarchen) und zu erhöhtem Allergierisiko führen.
- für eine Selbstreinigung der Zunge am Gaumen
- für ein entspanntes Kind durch Stimulation des N. glossopharyngeus in der Zunge, der als IX. Hirnnerv zur Vagus-Gruppe gehörend parasympathische (aktivierungshemmende) Anteile enthält, die durch ihre Wirkung für Ruhe und Entspannung im Körper sorgen
- für einen physiologischen Schluckvorgang
- für einen physiologischen Kauvorgang
- für eine entspannte Nacken- und Halsmuskulatur.

### Die physiologische Zungenfunktion beim Stillen mit frei beweglicher Zunge

Der Mund öffnet sich, Lippen und Zunge suchen und finden den Kontakt zur Brust, die Zungenspitze bewegt sich zum Stillen nach vorne. Mit weit geöffnetem Mund und aufgestülpten Lippen zieht der Säugling die gesamte Mamille mit Brustgewebe in den Mund ein. Der vordere Anteil der Zunge umfasst löffelförmig das Brustgewebe, liegt schützend auf der Kauleiste und hält die Mamille im Mundraum. Der anteriore Zungenanteil, der zwischen Unterlippe und Unterkiefer relativ unbeweglich eingekeilt ist, und die Unterlippe bewegen sich wie in einer fest verbundenen Einheit bei der Auf- und Abwärtsbewegung des Unterkiefers mit, ohne die Abdichtung zu verlieren. Bei jeder Saugbewegung geht die Zungenmitte in einer peristaltischen Wellenbewegung nach oben, presst das Brustgewebe gegen den harten Gaumen und erzeugt das Vakuum. Die Mamille liegt dabei weit im Mundraum am Übergang vom weichen zum harten Gaumen.

Weder die Zungenspitze noch eine wellenförmige Bewegung der Zunge von vorne nach hinten, sondern die Pumpbewegung der Zungenmitte ist essenziell für den Milchtransfer. Der mittlere und posteriore Anteil der Zunge steuern also den Schluckakt [7]. Deshalb ist eine vollständige Trennung auch des posterioren Anteils des Zungenbandes für den nachhaltigen Behandlungserfolg wichtig. Dadurch wird der Milchspendereflex ausgelöst und die Muttermilch fließt in den Mund des Säuglings. Da kein Druck von Lippen oder Kauleiste auf die Mamille übertragen wird und sie geschützt im Cavum orum (Mundhöhle) liegt, ist effektives schmerzfreies Stillen möglich. Der mittlere und posteriore Zungenanteil kontrollieren den Milchfluss für einen gut ablaufenden Schluckakt und zum Schutz der Luftwege, da der weiche Gaumen und die Zunge zusammenarbeiten, um die Speiseröhre und die Luftwege während des Saugens, Schluckens und Atmens voneinander zu trennen [8].

### Die mangelhafte Zungenfunktion beim Stillen mit Ankyloglossie

Beim Säugling mit Ankyloglossie wird die Mamille nicht oder nur teilweise in den Mund eingezogen. Da der gesamte mittlere oder hintere Anteil der Zunge auf dem Mundboden fixiert ist und deshalb meist kein ausreichend wirkendes Vakuum produzieren kann, setzt eine Kompensation ein. Der Säugling verliert den Halt und rutscht auf die Mamille ab. Dann presst er mit der Lippe und den Kauleisten, um zu trinken. Dieser starke Druck kann die Mamille verformen und verletzen. So entstehen Schmerzen beim Stillen und Saugbläschen beim Säugling. Die Schmerzen beim Stillen können nach einiger Zeit der Kompensation besser werden, da sich die untere Kauleiste durch den Druck plateauartig abflacht und die Kräfte, die auf die Mamille wirken, sich auf eine größere Fläche verteilen **(Abb. 3)**.

Die Versiegelung der Brust durch Lippen und Zunge geht immer wieder zeitweise verloren. Der Säugling schluckt Luft beim Trinken. Koliken, Blähungen und luftbedingter Reflux können die Folge sein. Da der mediane und posteriore Anteil der Zunge nicht beweglich sind, können sie die

**Abb. 3:** Plateauartig abgeflachte Kauleiste.

notwendige Abdichtung der Luftwege im Zusammenspiel mit dem weichen Gaumen nicht sicher gewährleisten, sodass sich der Säugling häufiger verschlucken kann und Milch in die Luftwege gelangt. Durch das unphysiologische Saugen wird die Brust nicht ausreichend entleert, um die Milchbildung anzuregen und aufrechtzuerhalten. Als Folge davon geht die Milchproduktion zurück, der Säugling schluckt Luft, verhält sich unruhig an der Brust, nimmt nicht perzentilenparallel zu, Milchgänge können verstopfen und zu einer Mastitis führen.

### Symptome bei Frenulum linguae breve [9,10]

Bei Stillproblemen muss neben der sorgfältigen Stillberatung und Optimierung des Stillmanagements die Beweglichkeit und Funktion des Zungenbands geprüft werden.
Mögliche Symptome beim Stillkind mit kurzem Zungenband:

- Der Säugling hat Schwierigkeiten, die Brust zu erfassen.
- Der Säugling hat Schwierigkeiten, die Brust im Mund zu halten: Er verliert das Vakuum, dockt immer wieder an und ab.
- sehr häufiges Stillen oder Dauerstillen
- ineffektives Stillen: Das Baby trinkt lange und muss häufig, in kurzen Zeitabständen wieder an die Brust.
- langes Beruhigungssaugen
- Der Säugling ist frustriert oder erschöpft vom Stillen und verweigert die Brust, weil das Saugen extrem anstrengt, aber nicht sättigt.
- Der Säugling schläft schnell an der Brust ein.
- Der Säugling kann keinen Schnuller halten.
- Der Säugling entwickelt einen pathophysiologischen Zungenstoß (hat nichts mit dem physiologischen Zungenstreckreflex zu tun).
- Der Säugling nimmt nach der Geburt außergewöhnlich stark ab.
- schlechte Gewichtszunahme des Babys, trotz häufiger Stillmahlzeiten
- Ein weißer Milchbelag der Zunge, der als Soor fehlgedeutet werden kann, deutet auf die eingeschränkte Reinigungsfunktion über den Gaumen hin, den die Zunge nicht erreicht.
- Der Säugling liegt ungern auf dem Rücken, da die Gravitation die Zunge weiter nach dorsal zieht und die Luftwege dadurch eingeengt werden.
- Der Säugling schläft nur getragen in aufrechter Position, im Autositz oder auf dem Bauch.
- Beim Saugen läuft dem Säugling die Milch aus den Mundwinkeln.
- Der Säugling schläft mit und atmet durch den offenen Mund.
- Der Säugling macht starke Atemgeräusche: „Röcheln“ oder „Babyschnarchen“.
- Beim Saugen entstehen Klick und/oder Schnalzgeräusche.
- Luftbedingte Koliken und Reflux belasten den Säugling.
- Der Säugling hat einen hohen „gotischen“ Gaumen und im Lippenbereich eine plateauartige abgeflachte untere Kauleiste.

Die genannten Symptome sind zum Teil unspezifisch und können auch andere Ursachen haben, die zuvor in der Stillberatung abzuklären sind. Trotz Ankyloglossie lassen sich einige Säuglinge in den ersten Wochen gut stillen. Dann steigt der Bedarf des Säuglings an bzw. die Milchbildung wird zunehmend autokrin, statt wie bislang hormonell gesteuert. Ab diesem Zeitpunkt wird die Milchmenge aufgrund des ineffektiven und unphysiologischen Saugens herunterreguliert. Die Säuglinge haben dann Hunger und können ihren Bedarf mit ihrer kompensierten Saugtechnik nicht decken. Das Zungenband sollte also auch dann unbedingt auf Ankyloglossie geprüft werden, wenn das Stillen (noch) klappt.

Mögliche Symptome der Mutter beim Stillkind mit kurzem Zungenband:

- schmerzende, verletzte oder sogar blutende Mamillen
- lippenstiftartig verformte Mamillen
- Schmerzen in der Brust
- verstopfte Milchgänge
- Mastitis
- wenig Milch

Auch diese Symptome sind zum Teil unspezifisch und können auch andere Ursachen haben, die zuvor in der Stillberatung abzuklären sind.

Emotionale Folgen der Mutter beim Stillkind mit kurzem Zungenband:

- Bondingprobleme
- Frustration
- Depression

### Blickuntersuchung des Frenulum linguae breve [9,10]

Um den Verdacht auf ein kurzes Zungenband abzuklären, gibt es folgende typische Anzeichen, die meist beim Blick in den geöffneten Mund des Säuglings zu sehen sind:

- Das kurze Zungenband setzt anterior (vorne) an und ist direkt oder beim Weinen sichtbar **(Abb. 4)**.
- Die angehobene Zunge ist herz- oder v-förmig **(Abb. 1 und 5)**.
- Die Zunge sieht quadratisch oder flachrund aus **(Abb. 6)**.
- Der Säugling streckt die Zunge nicht über die Unterlippe oder nicht aus dem Mund.
- Der Säugling hebt die Zunge im Ruhezustand und beim Schlafen nicht zum Gaumen an.
- Beim Schreien sieht die Zunge löffelförmig aus, oft ist das straff gezogene Zungenband unter der Zunge sichtbar **(Abb. 7)**.
- Die Zunge zeigt eine Rutschbahnform, eine Längsrille oder Kerbe an der Zungenspitze.
- Die Unterseite der Zunge ist beim Schreien nicht angehoben **(Abb. 8)**.
- Die Zunge zeigt 2 Farben: anterior (vorne) rosa und median (mittig) und/oder posterior (hinten) weiß **(Abb. 9)**.
- Auf der Oberlippe zeigt sich ein stark ausgeprägtes Saugbläschen.
- Die Lippen zeigen Impressionen und sind durch den Druck zweifarbig.
- Die Mundöffnung ist gering.

### Manuelle Untersuchung des Frenulum linguae breve [9,10]

Oft ist das kurze Zungenband nicht offensichtlich erkennbar.

- Das median ansetzende Zungenband kann bei der Blickuntersuchung nicht sichtbar sein.

# Erst strahlen, dann zahlen

## Finanzieren Sie Ihre Wunschbehandlung bequem in Raten

Für die beste Behandlung bei größtmöglichem finanziellen Spielraum

**Sie wollen mehr zu den Angeboten der mediserv Bank erfahren? Besuchen Sie uns.**

mediserv Bank

**Abb. 4:** Offensichtlich zu kurzes Zungenband.

**Abb. 5:** Angehobene Zunge ist V-förmig.

**Abb. 6:** Flache Zunge beim Weinen.

**Abb. 7:** Löffelförmige Zunge beim Weinen.

**Abb. 8:** Unterseite der Zunge ist beim Schreien nicht sichtbar.

**Abb. 9:** Zweifarbige Zunge.

- Das posterior ansetzende zu kurze Zungenband ist weit hinten liegend, beginnt hinten an der Unterseite der Zunge.
- Das submuköse kurze Zungenband ist unter der Schleimhaut verborgen und kann in einigen Fällen auch durch Manipulation nicht dargestellt werden.

Zur Darstellung des kurzen Zungenbandes eignet sich der 4–6-Finger-Griff oder auch Gabelstaplergriff **(Abb. 10)**. Nach Kotlov [11] und Ghaheri [12] sitzt der Untersuchende hinter dem Kopf des Säuglings. Der Untersuchende und ein Elternteil sitzen sich Knie an Knie gegenüber. Die Beine der Erwachsenen bilden ein „Bett". Dann wird der Säugling mit dem Kopf in Richtung des Untersuchenden in dessen Schoß gelegt. Dabei ist der Säugling ständig beidseits mit den Händen des Elternteils zu sichern und zu stabilisieren. Das Gesicht des Säuglings zeigt also in die gleiche Richtung wie das des Untersuchenden. Dann bringt man zuerst den einen, dann den anderen Zeigefinger unter die Zunge des Säuglings, bis beide Fingerspitzen sich berühren. Dann zuerst mit den Mittelfingern das Kinn nach unten drücken und dann mit den Zeigefingern die Zunge nach oben und hinten zum Untersucher hinziehen. Es ist darauf zu achten, dass die Daumen des Untersuchenden nicht in Augennähe des Säuglings gelangen. Die Handflächen oder Daumen können bei Bedarf den Kopf des Säuglings stabilisieren. Die Vorgehensweise wird in einem Video illustriert: **https://vimeo.com/86784777**

**Abb. 10:** 4–6-Finger-Griff zur Darstellung des zu kurzen Zungenbandes.

Folgende Techniken eignen sich zur manuellen Untersuchung:
- Prüfung des Saugreflexes mit dem Zeigefinger
- Prüfung der Beweglichkeit der Zunge nach ventral, lateral und kranial: Die Zunge sollte beim Überstreichen der Kauleiste mit dem Finger diesem folgen und sich nicht verdrehen.
- Murphy-Manöver: mit dem kleinen Finger unterhalb der Zunge entlangfahren. Ist dabei ein Widerstand spürbar, ist das ein Hinweis auf ein kurzes Zungenband.
- zusätzlich Austasten der Gaumenform

Die Stillberaterin oder Hebamme sind eine der ersten Ansprechpartnerinnen zum Thema Stillen. Sie hat die Chance, ein zu kurzes Zungenband zum frühestmöglichen Zeitpunkt zu entdecken. Sie kann das Stillpaar schon in den ersten Lebenswochen des Säuglings vorbereiten und einem fortgebildeten und spezialisierten Zahnarzt/Zahnärztin oder Arzt/Ärztin zuweisen, der die Diagnostik und Therapie durchführt. Idealerweise wird eine Zusammenfassung der Beobachtungen und die Dokumentation der Gewichtsentwicklung an den Arzt weitergegeben. Damit die Säuglinge flächendeckend versorgt werden können, ist eine gute Vernetzung zwischen Hebammen, Stillberaterinnen, Zahnärzten und Ärztinnen/Ärzten, die eine Frenotomie durchführen, notwendig [13].

**Funktionsprüfung der Zunge auf Beweglichkeit**

Um feststellen zu können, ob wirklich ein zu kurzes Zungenband vorliegt, sind immer alle Symptome beim Stillpaar (Mutter und Kind) sorgfältig zu beobachten und zu dokumentieren sowie eine Überprüfung der Funktion und Beweglichkeit der Zunge durchzuführen. Der Ingram BTAT Bristol Tongue Assessment Tool [ 2,3] das Frenotomy Decision Tool for Breastfeeding Dyads [4] und der datailliertere HATLFF-Screening-Bogen (Hazelbaker Assessment Tool for Lingual Frenulum Function) [5] sind Möglichkeiten, die Zungenbeweglichkeit und -funktion zu beurteilen. Für den fachgerechten Umgang mit dem HATLFF-Screening-Bogen ist eine Fortbildung notwendig, er ist nicht selbsterklärend. Er steht in einer autorisierten deutschen Übersetzung von Márta Guóth-Gumberger, IBCLC, kostenfrei mit Anmeldung auf ihrer Website zum Download bereit:
**https://www.stillunterstuetzung.de/shop/atlff-screeningbogen-zur-funktion-des-zungenbandes-alison-hazelbaker**

Im 2. Teil des Artikels werden die Vor- und Nachsorge der Frenotomie aufgegriffen und die Bedeutung der interdisziplinären Zusammenarbeit für den Therapieerfolg aufgezeigt. ■

*Bilder: © Darius Moghtader*

**Literaturverzeichnis unter www.zmk-aktuell.de/literaturlisten**

Erstpublikation des Artikels in Laktation & Stillen 3, 2019. (www.elacta.eu)

Zahnarzt Dr. Darius Moghtader bietet in seiner Praxis in Oppenheim u.a. die ambulante Trennung von anterior, median und posterior angesetzten zu kurzen Zungen- und Lippenbänder an.
Jährlich trennt er pro Jahr ca. 1.000 zu kurze Bänder bei Patienten jeglichen Alters.

**Dr. Darius Moghtader**
In den Weingärten 47 , 55276 Oppenheim
dr-moghtader@hotmail.de
www.oppenheim-zahnarzt.de



AERA

EINFACH.
CLEVER.
BESTELLEN.

**Deutschlands größte Preisvergleichs- und Bestellplattform für Dentalprodukte**

Über 1,8 Mio Angebote und 350 Lieferanten mit einem Login

Preisvergleich auf Ebene der kleinsten Mengeneinheit

Zeit und Geld sparen mit dem automatischen Warenkorboptimierer

Einfache und effiziente Warenwirtschaft

**aera-online.de**

© Kuraray Noritake

Die PANAVIA-Serie gibt es seit 1983 und wurde stetig optimiert. Im Jahr 2015 wurde PANAVIA V5 eingeführt, ein vielseitiges Befestigungskomposit mit hoher Farbstabilität und verbesserter Haftfestigkeit.

# Adhäsive Befestigung: ein fester Bestandteil im Praxisalltag

Dr. Andrea Schädler und ihr Kollege Christian Wentzel führen gemeinsam eine moderne Zahnarztpraxis in Kiel. Ob administrative Abläufe, Diagnostik, Planung oder Zahnersatz-Fertigung – gearbeitet wird größtenteils digital. Andrea Schädler konzentriert sich in ihrem Arbeitsalltag auf ästhetische Zahnrestaurationen aus metallfreien Werkstoffen. Hierbei nimmt die adhäsive Befestigung einen hohen Stellenwert ein. Im Interview spricht sie über die adhäsive Klebetechnik und über Werkstoffe, die ihren Arbeitsalltag erleichtern. Sehr wichtig ist ihr die Zuverlässigkeit der zum Einsatz kommenden Materialien. Bewährte Produkte mit guter wissenschaftlicher Datenlage, wie z.B. Panavia V5 oder PANAVIA SA Cement Universal, Kuraray Noritake, geben ihr die notwendige Sicherheit.

Dr. Andrea Schädler, Kiel

**Welche Rolle spielt in Ihrem Praxisalltag die adhäsive Befestigung?**

**Dr. Andrea Schädler:** Dies spielt eine entscheidende Rolle und zwar tagtäglich! Die adhäsive Befestigung ist in unserem Arbeitsalltag unverzichtbar. Wir arbeiten ausschließlich mit Vollkeramiken bzw. mit metallfreien Restaurationswerkstoffen, hier wird adhäsiv befestigt. In nur sehr wenigen Fällen greifen wir auf die traditionelle Zementierung zurück. Ist beispielsweise keine adäquate Trockenlegung möglich, zementieren wir die Restauration. Doch dies ist wirklich eine Ausnahmesituation und wird nur bei Zirkonoxid-Restaurationen (hohe Festigkeit) vorgenommen. In der Regel verkleben wir die Restauration mit einem Befestigungskomposit. Sehr gute Erfahrung haben wir mit den PANAVIA-Materialien von Kuraray Noritake gemacht. Standardmäßig kommt PANAVIA V5 zum Einsatz (konventionelle adhäsive Befestigung). Bei hochfesten Keramiken (z.B. Zirkonoxid oder Lithiumdisilikat-Keramik) benutzen wir auch PANAVIA SA Cement Universal (selbstadhäsive Befestigung).

**Wie schaffen Sie es, den Aufwand rund um die adhäsive Befestigung zu reduzieren?**

Ganz einfach – indem wir das richtige Material verwenden. Im Sinne meiner Patientinnen und Patienten benötige ich im Praxisalltag Sicherheit und wünsche mir Materialien, die einfach anzuwenden sind. Gerade die Befestigung von Restaurationen kann techniksensitiv sein. Kuraray Noritake beschäftigt sich seit Jahrzehnten mit adhäsiven Befestigungstechniken und hat in diesem Bereich maßgeblich die Entwicklung mitbestimmt (z.B. MDP-Monomer). Diese Erfahrung spiegelt sich in den Produkten wider. Wir legen hohen Wert auf Qualität und langfristig gute Ergebnisse, die wissenschaftlich belegt sind. Es kommen regelmäßig wieder Produkte auf den Markt, die viel versprechen. Einige dieser Produkte haben wir probiert, aber dabei immer wieder Schwierigkeiten (z.B. postoperative Empfindlichkeiten oder Dezementierungen) feststellen müssen. Wir sind dann schnell zu den PANAVIA-Produkten zurückgekehrt. Hier haben wir die Sicherheit, dass die Materialien lange auf dem Markt sind, sowie die Gewissheit, dass eine hohe wissenschaftliche Expertise vorhanden ist und qualitativ hochwertige Rohstoffe verwendet werden. Vorteil des selbstadhäsiven Materials PANAVIA SA Cement Universal ist die reduzierte Sensitivität. Beispielsweise ist hier kein separater Primer notwendig. Zudem verzeiht der adhäsive Verbund etwas mehr ungünstige Rahmenbedingungen, ohne die Klebekraft zu stark zu beeinträchtigen. Die Anwendung ist klinisch einfach – für mich als Zahnärztin und für die Assistenz. Damit minimiert sich die Fehleranfälligkeit. Zugleich erhöht sich die Sicherheit.

**Sie arbeiten mit dem CEREC-System. Welche Restaurationswerkstoffe bevorzugen Sie und warum?**

Bei Einzelrestaurationen und bei Brücken bis zu 3 Gliedern nutzen wir KATANA Zirconia von Kuraray Noritake, ein mehrschichtiges Zirkonoxid mit hoher Transluzenz und Ästhetik. Kleinere Restaurationen wie Inlays oder Onlays erstellen wir mit KATANA Avenica, Kuraray Noritake, ein Verbundwerkstoff bzw. eine sogenannte „Hybridkeramik"; ein Material, bei dem kein zusätzlicher Brand

© Kuraray Noritake

PANAVIA SA Cement Universal ist ein selbstadhäsives Kunststoffkomposit mit LCSi-Monomer. Dieses Monomer haftet ohne separaten Primer an nahezu allen Materialien. Eine zusätzliche Vorbehandlung ist daher nicht zwingend erforderlich.

notwendig ist. Zudem nutzen wir die spezielle hochfeste Advanced Lithiumdisilikat-Keramik Tessera von Dentsply Sirona. Bei KATANA Zirconia entscheiden wir je nach Indikation über den optimalen Weg der Finalisierung nach dem Sintern – entweder Glasur, Maltechnik oder nur Politur. Wir arbeiten innerhalb eines abgestimmten Systems. Das CEREC-System macht es uns relativ einfach. Zwar müssen wir innerhalb des vorgegebenen Workflows arbeiten, sind aber dadurch auf der sicheren Seite. So wird beispielsweise automatisch das passende Ofenprogramm für das Sintern angesteuert. Genutzt wird der CEREC-Speedfire-Ofen, sodass u. a. das High-Speed-Sintern möglich ist. Damit erhöht sich die Effizienz. In erster Linie jedoch ist erneut die hohe Sicherheit zu betonen, die aus einem abgestimmten System mit hochwertigem Material resultiert.

**Und für komplexe Restaurationen, die im Dentallabor gefertigt werden – welche vollkeramischen Werkstoffe sind hier Ihre erste Wahl?**

Grundsätzlich teilen wir dem externen Labor unseren Wunsch für den Restaurationswerkstoff mit. Bei der Produktwahl verlassen wir uns auf die Expertise der geschulten Zahntechniker. Jedes Labor nutzt bewährte Produkte und hier vertrauen wir auf deren Know-how. Letztlich ist uns die Qualität der verwendeten Materialien sowie des Ergebnisses wichtig. Dies weiß unser Partnerlabor. Bei der Befestigung der Restauration machen wir keine Kompromisse mehr. Nachdem wir vieles ausprobiert haben, sind wir vollständig zu PANAVIA V5 und PANAVIA SA Cement Universal zurückgekehrt. Diese Produkte vereinen gute Ergebnisse und einfache Handhabung und wir können alle Indikationen sicher abdecken. Für uns die optimale Lösung.

*Das Gespräch führte Annett Kieschnick, Berlin*

## Verbundmechanismen der Befestigung im Überblick

**Adhäsive Befestigung**

Das adhäsive Befestigen von Restaurationen erfolgt mit einem Befestigungskomposit – mit oder ohne Vorbehandlung der Zahnhartsubstanz. Vorteil der adhäsiven Befestigung ist, dass eine retentive Präparation der Pfeilerzähne nicht notwendig ist; der Haltemechanismus wird durch chemische Haftung generiert (kraftschlüssiger Verbund). Adhäsive Befestigungskomposite bieten bei korrekter Applikation einen chemischen und dauerhaft stabilen Verbund. Die Materialien sind in hoher Farbvielfalt und in verschiedenen Transluzenzstufen verfügbar, sodass eine hohe Ästhetik erzielt werden kann. Als Nachteil der adhäsiven Befestigung wird oft die erhöhte Sensitivität genannt, z.B. Trockenlegung bzw. Kontamination mit Speichel oder Blut. Ist keine adäquate Trockenlegung möglich, kann der adhäsive Haftverbund beeinträchtig werden. Allerdings lässt sich dieser vermeintliche Nachteil durch das Verwenden des jeweils optimalen Materials in einen Vorteil umwandeln. Denn die Zuverlässigkeit moderner Befestigungsmaterialien gewährt in fast jeder Situation eine sichere Art der Befestigung.

**Konventionelle adhäsive Befestigung (mit Zahnhartsubstanz-Vorbehandlung)**

Für die konventionelle adhäsive Befestigung werden Befestigungskomposite verwendet, bei denen ein Haftvermittler zur Vorbehandlung unverzichtbar ist. Grundlage für das Vorgehen ist die absolute bzw. relative Trockenlegung.

**Selbstadhäsive Befestigung (ohne Zahnhartsubstanz-Vorbehandlung)**

Für die selbstadhäsive Befestigung werden Befestigungskomposite verwendet, welche saure Monomere beinhalten, die an der Zahnhartsubstanz chemisch binden können. Auf das Auftragen eines Adhäsivsystems kann theoretisch verzichtet werden. Bei der Befestigung auf reinem Schmelz wird eine zusätzliche Vorbehandlung empfohlen.

**Konventionelle Zementierung**

Das Zementieren von Restaurationen erfolgt mit einem Befestigungszement (z.B. Phosphatzemente, Glasionomere). Der Verbund wird über mechanische Retention generiert (formschlüssiger Verbund). Für das Zementieren einer Restauration ist daher eine retentive Präparation vorausgesetzt. Da der Verbund über die mechanische Retention gegeben ist, kann die Gesamtstabilität der Restauration nicht optimiert werden; im Gegensatz zum adhäsiven Vorgehen. Nachteilig ist die reduzierte Ästhetik. Durch die Opazität des Zements kann die zahnfarbene, oft transluzente Restauration in ihrer Optik beeinträchtigt werden. Zudem haben Zemente einen eingeschränkten Einsatzbereich und können nur bei Restaurationswerkstoffen mit einer Festigkeit von mehr als 300 MPa angewandt werden.

# Zirkondioxid VITA YZ: ästhetisches und robustes Fundament für herausnehmbaren Zahnersatz

Verblockte Kroneneinheiten in der Front mit Geschieben oder Riegeln für herausnehmbaren Zahnersatz werden seit vielen Jahrzehnten zahntechnisch umgesetzt. Anfänglich kamen dafür Gerüste aus unterschiedlichen Metallen zum Einsatz, die anschließend im Zahnbereich voll- oder teilverblendet wurden. Die Herstellung war dementsprechend aufwendig und die Präparation aufgrund der Schichtstärken der verschiedenen Materialien oftmals invasiver als gewünscht. Im folgenden Patientenfall wird gezeigt, welche neuen prothetischen Optionen ein modernes Zirkondioxid in Kombination mit anderen CAD/CAM-Materialien mit sich bringt und inwieweit der virtuelle Patient in Diagnostik und Planung schon Wirklichkeit geworden ist.

## Der Patientenfall

Ein 58-jähriger Patient wurde in der Praxis vorstellig, da ihm im Seitenzahnbereich bis auf den Prämolaren 14 alle Seitenzähne fehlten **(Abb. 1)**. Zudem störte den Patienten die Ästhetik seiner Frontzähne im Oberkiefer. Bei der klinischen Inspektion zeigten sich multiple Frakturen an den Schneidezähnen und Sekundärkaries an mehreren Füllungen. Der Patient hatte nach konservierender Vorbehandlung mehrere Wünsche an eine Versorgung:

- Korrektur der ästhetischen Zone
- Versorgung des Seitenzahnbereichs
- Behandlung ohne Chirurgie und Implantation
- höchstmögliche Biokompatibilität und Metallfreiheit
- größtmöglicher Tragekomfort
- möglichste geringe Behandlungszeit

Nach eingehender Beratung fiel die Entscheidung auf eine kombiniert festsitzende und herausnehmbare Arbeit. Der digitale Workflow sollte einen biokompatiblen Materialmix gewährleisten und mit einer akribischen virtuellen Planung die Behandlungszeit auf ein Minimum reduziert werden. Eine besondere Rolle fiel dabei den geplanten verblockten Kroneneinheiten mit Geschieben in der Front zu. Einerseits mussten diese robust sein, um der herausnehmbaren Arbeit eine sichere Verankerung zu bieten, andererseits aber auch den ästhetischen Ansprüchen des Patienten gerecht werden. Aufgrund der guten wissenschaftlichen Dokumentation und der Marktetablierung seit dem Jahr 2002 fiel die Wahl auf das Zirkondioxid VITA YZ (VITA Zahnfabrik).

**Abb. 1:** Im Oberkiefer-Seitenzahnbereich fehlte bis auf 1 Prämolaren im 1. Quadranten die komplette Stützzone.

## Erprobtes, farbtreues und multichromatisches Zirkondioxid

Das Zirkondioxidsystem VITA YZ bietet mit 4 verschiedenen Transluzenzstufen wahlweise mit und ohne integriertem Farbgradienten für jede Indikation die passende Materialvariante [1]. Aus den Rohlingen lassen sich Restaurationen absolut präzise und dimensionsgerecht CAD/CAM-gestützt fertigen [2]. Auch nach dem Brand mit Verblendkeramik bleibt diese Präzision zuverlässig erhalten [3]. Durch die Farbtreue zu den VITA-Farbstandards schafft das Material die Grundlage für hochästhetische Ergebnisse und sorgt gleichzeitig für Minimalinvasivität [4,5]. Trotz Transluzenz bietet das Material eine hervorragende Maskierung [6]. Gleichzeitig handelt es sich um ein äußerst robustes [7,8] und zuverlässiges [9,10] Material, das im klinischen Langzeitverlauf mit experimentellen und stark reduzierten, 3-gliedrigen Inlaybrücken eine Überlebensrate von 95,8% nach 5 Jahren erreichte [11]. Auch hinsichtlich der geforderten Biokompatibilität kann VITA YZ punkten [12,13].

Für die geplanten Kroneneinheiten von 14 auf 11 und 21 und 23 wurde das supertransluzente Zirkondioxid VITA YZ ST$^{Multicolor}$ ausgewählt. Es bietet mit über 1200 MPa eine hohe Festigkeit für bis zu 14-gliedrige Brücken sowie durch seine natürliche Transluzenz und den integrierten Farbgradienten eine hochästhetische Grundlage. Minimale Individualisierungen sollten nur im nonfunktionellen vestibulären Bereich mit der leuzitverstärkten Feldspatkeramik VITA LUMEX AC vorgenommen werden [14]. Eine abschließende Charakterisierung und Glasur kann mit dem Malfarbensystem VITA AKZENT Plus erfolgen (beides VITA Zahnfabrik).

## Konstruktion auf rein virtueller Basis

Die Behandlungssitzungen sollten auf ein Minimum reduziert werden. Deswegen sollten die Kronenblöcke aus Zirkondioxid auf einer rein virtuellen Basis konstruiert und hergestellt werden. Dafür mussten im Verlauf mehrere digitale Datensätze generiert und miteinander gematcht werden:

- Gesichtsscan (Face Hunter, Zirkonzahn)
- Intraoralscan der Zahnbögen vor der Präparation
- Intraoralscan in habitueller Okklusion
- Intraoralscan nach der Präparation (alle Scans Medit i500, MEDIT)

Anhand des Gesichtsscans konnten die Referenzpunkte festgelegt und die gescannten Zahnbögen korrekt in habitueller Okklusion zugeordnet werden. Auf dieser Basis konnte interaktiv mit dem Patienten ein virtuelles Mock-up auf der virtuellen Präparation entstehen, das als morphologische Grundlage für die virtuelle Konstruktion der verblockten Kroneneinheiten mit Geschieben diente. Passend dazu wurden im Seitenzahnbereich 2 integrierbare Sättel mit entsprechender Geschiebematrize in Okklusion konstruiert. Über die Gesamtkonstruktion wurde ein individueller Löffel designt, um mit einer Abformung der Präparation und der Kieferrelationsbestimmung im Patientenmund den Ausgleich zwischen mechanisch-statischer Konstruktion und dem biologisch-dynamischen Patientenmund zu schaffen. Dieser Transfer in das biodynamische Umfeld ist immer nötig, egal ob man analog oder digital arbeitet. Der individuelle Abformlöffel wurde mit einem Filamentdrucker additiv hergestellt. Die Oberflächenrauigkeit dieser Fertigungsmethode ist für Abformlöffel prädestiniert, da sich die Abformmasse zwischen den Lagen der Filamente überall retentiv verankern kann **(Abb. 2 bis 12)**.

**Abb. 2:** Zustand nach Vollkronenpräparation aller Zähne im Oberkiefer.

**Abb. 3:** Präparierte Stümpfe und Gegenkiefer wurden intraoral gescannt und in den Gesichtsscan integriert.



**Abb. 4:** Die mit dem Gesichtsscan gematchte Ausgangssituation diente als Startpunkt für die Konstruktion der verblockten Kronen.

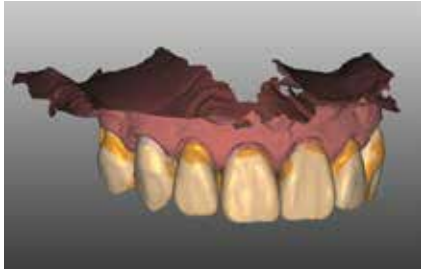

**Abb. 5:** Auf Grundlage des virtuellen Mock-up konnte die Konstruktion der beiden verblockten Kroneneinheiten erfolgen.

**Abb. 6:** Die konstruierten Kroneneinheiten mit extrakoronalen Geschieben in der okklusalen Aufsicht.

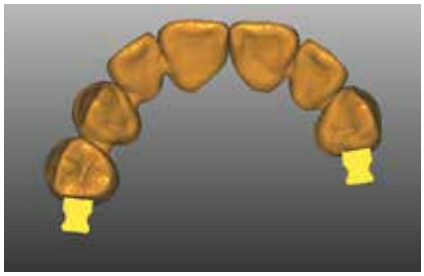

**Abb. 7:** In die vestibulären Kronenanteile wurden minimale Non-Funktions-Fenster zur Individualisierung eingearbeitet.

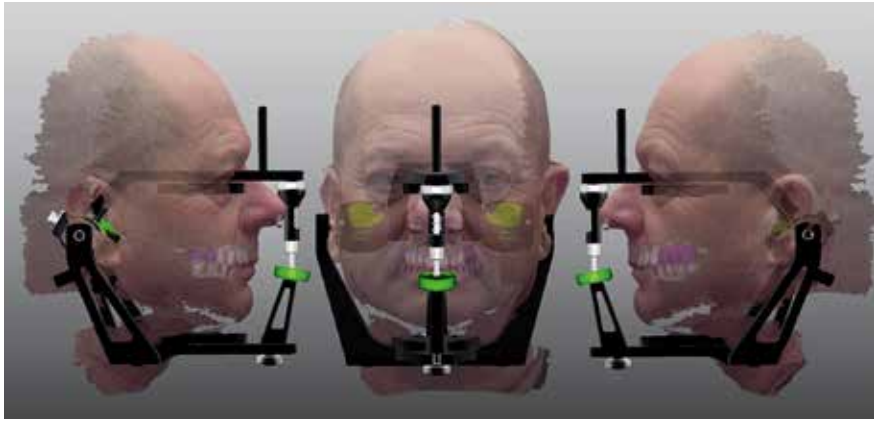

**Abb. 8:** Die Stützzone im Seitenzahnbereich konnte anhand der Informationen aus dem Face Scan ebenfalls konstruiert werden.

**Abb. 9:** Das präzise Fräsergebnis der verblockten Kronen aus dem Zirkondioxid VITA YZ ST[Multicolor].

**Abb. 10:** Zustand der verblockten Kroneneinheiten aus dem polychromatischen und farbtreuen Zirkondioxid nach der Sinterung.

**Abb. 11:** Die beiden Kroneneinheiten mit extrakoronalem Geschiebe und additiv gefertigten Sätteln für die Kieferrelationsbestimmung.



**Abb. 12:** Am virtuellen Patienten wurde auch ein individueller Abformlöffel konstruiert und mit einem Filamentdrucker gefertigt.

## Kieferrelation und Abformung

Bei der Einprobe der verblockten Kroneneinheiten wurde mit den integrierten Sätteln eine Kieferrelationsbestimmung am Patienten mit Silikon vorgenommen und anschließend die Präparationen mit dem Individuellen Löffel und der Gegenkiefer abgeformt. Um alle weiteren Fertigungsschritte an der abgeformten und registrierten Patientensituation vornehmen zu können, wurden Modelle erstellt und mit dem Laborscanner Medit T710 (MEDIT) einzeln und in Artikulation digitalisiert. Auf dieser Basis wurden additive Modelle mit integrierten Stützstiften in der registrierten Kieferrelation hergestellt und die Stumpfimpressionen des Oberkiefers subtraktiv auf den PlanePositioner (Zirkonzahn), übertragen, um das Oberkiefermodell schädelbezogen einartikulieren zu können **(Abb. 13)**. Nach der Gegenartikulation des Unterkiefermodells lag die reelle Patientensituation für die Passungskontrolle und alle abschließenden manuellen Schritte analog in Artikulation vor **(Abb. 14)**.

**Abb. 13:** Mit dem PlanePositioner wurde das Oberkiefermodell schädelbezogen einartikuliert.

**Abb. 14:** Über Stützstifte an den additiv gefertigten Modellen wurde die Zentrik definiert.

## Digitale und analoge Fertigstellung

Auf dem virtuellen Modell wurde nun das Gerüst des herausnehmbaren Zahnersatzes aus dem Hochleistungspolymer PEEK konstruiert. Dabei wurde im Bereich der Geschiebematrizen jeweils TK1 Friktionselement eingeplant. Somit ist ein guter Halt und eine patientengerechte Einstellung der Friktion gewährleistet. Auf den Basen wurden nun verblockte Seitenzähne aus dem Komposit VITA CAD-Temp (VITA Zahnfabrik) konstruiert. Beides wurde subtraktiv im digitalen Workflow gefertigt. In die 1. Molaren wurden zentrale zylindrische Zirkondioxid-Inlays eingearbeitet, um im klinischen Langzeitverlauf die vertikale Höhe zu stabilisieren und gleichzeitig exzentrische funktionelle Freiheit im Kompositmaterial zu geben. Die Prothesenbasis und die vestibulären Sattelanteile wurden mit gingivafarbenem Kaltpolymerisat aufgebaut. Nach Plasmakonditionierung (Dentaplas PC, Diener Plasma) wurden die Seitenzähne mit dem Kaltpolymerisat VITA VM CC A3 auf dem PEEK-Gerüst befestigt. Es folgte die Individualisierung der vestibulären Sattelanteile mit dem lichthärtenden und fließfähigen Verblendkompostit VITA VM LC flow. Besonderes Augenmerk wurde dabei auf eine glatte Oberfläche gelegt, um Plaqueanlagerungen zu verhindern und dem Patienten ein angenehmes Mundgefühl zu bieten **(Abb. 15 bis 23)**.

**Abb. 15:** Die Prothesenbasis mit passender Matrize wurde aus einem Hochleistungspolymer der PEEK-Familie konstruiert.

**Abb. 16:** Die prothetische Gesamtkonstruktion aus Zirkondioxid, dem Hochleistungspolymer PEEK und Komposit.

**Abb. 17:** Das Gerüst des herausnehmbaren Zahnersatzes aus einem Hochleistungspolymer der PEEK-Familie.

**Abb. 18:** Die Prothesenbasis aus PEEK und die Seitenzähne aus VITA-MRP-Komposit vor deren Verbund.

**Abb. 19:** Die fertiggestellte Teilprothese mit integrierter Geschiebematrize.

**Abb. 20:** Die fertige Kombinationsprothetik vor der definitiven Eingliederung.

**Abb. 21:** Mit nur minimalen Oberflächenveredelungen war eine natürliche Ästhetik entstanden.

**Abb. 22:** Die fertige Kombinationsprothetik in der okklusalen Ansicht.

**Abb. 23:** Die Sattelanteile wurden dezent individualisiert, wobei auf glatte Oberflächen geachtet wurde.

## Diskussion und Fazit

Mithilfe des digitalen Workflows konnte die Behandlungszeit auf ein Minimum reduziert werden. Mit Zirkondioxid, PEEK und Komposit wurde außerdem eine vielversprechende Materialkomposition möglich, die Biokompatibilität und einen hohen Tragekomfort erwarten lässt. Die Farbtreue des Zirkondioxids, des Komposits und des Kaltpolymerisats zueinander, waren die Basis für eine präzise und in sich stimmige Reproduktion der Farbwirkung der Unterkieferzähne **(Abb. 24)**. Dank des Farbgradienten und der nur minimal nötigen Individualisierung des supertransluzenten Zirkondioxids VITA YZ ST$^{Multicolor}$ konnte auf effiziente und minimalinvasive Weise eine ästhetische Verankerung für den herausnehmbaren Zahnersatz geschaffen werden. Der Patient war mit dem Behandlungsablauf, der Funktionalität der Rehabilitation und seinem neuen Lächeln absolut zufrieden. ■

**Abb. 24:** Farbwirkung, Morphologie und Textur der Oberkieferfront harmonierten mit den Schneidezähnen im Unterkiefer.

**Literaturverzeichnis unter www.zmk-aktuell.de/literaturlisten**

*Bilder: © Mellinghoff/Wichnalek*

**ZTM Norbert Wichnalek**

1993 Meisterprüfung in München
1994 Gründung eigenes Dentallabor in Augsburg und 1996 Gründung eines Schulungslabors in Augsburg
1996–2014 Lehrer für Fachpraxis Zahntechnik an der Berufsschule 2 in Augsburg
2012 Vorreiter und Mitentwickler beim Einsatz der Plasmatechnologie in der Zahntechnik
Seit 2012: Referent der DEGUZ Umwelt-ZahnTechnik
Nationale und internationale Autoren- und Referententätigkeit

**Zahntechnik Norbert Wichnalek**
Hochfeldstraße 62, 86159 Augsburg
info@wichnalek.com
www.highfield.design

**Dr. Jochen Mellinghoff M.Sc., Ph.D**

Niedergelassen in Ulm in eigener Praxis
Master of Science Orale Chirurgie
PhD Public Health
ITI Study Club Director
Zertifizierter Tätigkeitsschwerpunkt Implantologie (DGI)
Lehrauftrag im Curriculum (DGI)
QM-Auditor akkreditiert (DAkks)
Autor und Coautor
Trainer für ganzheitliche Kommunikationstechniken
Gutachter für Implantologie der Deutschen Gesellschaft für Implantologie
Seit 1990 unabhängige Vortragstätigkeit in Prävention, Praxismanagement, Medienverwaltung und Dokumentation für Zahnärzte und Ärzte, Vorträge und Kurse in Implantologie mit selbst durchgeführten Live-Operationen

**Dr. Jochen Mellinghoff**
Pfauengasse 14, 89073 Ulm
jochen.mellinghoff@dr-mellinghoff.de
www.dr-mellinghoff.de

**ZT Lukas Wichnalek** **ZT Arbnor Saraci**

2018 Curriculum DEGUZ zum Umwelt-Zahntechniker
2018 Gemeinsam den 1. Platz beim Zirkonzahn Wettbewerb „10 Jahre Prettau Zirkon“
Seit 2014 in Dentallabor Wichnalek tätig
Bis dato: Zahlreiche Weiterbildungen im In- und Ausland; Mitglieder im Redaktionsbeirat von dental diary

# Uups ... Kurioses aus dem Praxisalltag

In unserer letzten Ausgabe der ZMK bzw. auch nachzulesen auf unserem Web-Portal* stellte Prof. Claus-Peter Ernst einige kuriose Fälle aus seiner Praxis vor, die er über die Jahre zu sehen bekam und gesammelt hat. Nachfolgend präsentiert er Ihnen zwei weitere Kuriositäten.

**Fall 1: Die perfekte Wurzelfüllung**

Eine sehr schöne Wurzelfüllung: Dicht lateral kondensiert, keine Hohlräume; auch der mb2 wurde gefunden, gut aufbereitet und gefüllt. Kompliment, dass sich hier jemand so viel Mühe gegeben hat – ist am Zahn 27 ja auch nicht ganz so einfach. Schade nur, dass der Patient diese Mühen überhaupt nicht gewürdigt hat und sich zumindest nach der Wurzelkanalbehandlung mehr um seine Zähne und um die Mundhygiene gekümmert hat (wie am kariösen Zahn 26 und dem fehlenden Zahn 25 gut zu erkennen ist).

Die Krone auf dem Zahn 27 wäre vor einigen Jahren dann „irgendwann abgebrochen". Da er keine Beschwerden hatte, beließ er die Situation. Hat ja auch nicht weh getan. Er kam übrigens wegen ganz etwas anders: Dem abgebrochenen, tief kariösen und nicht mehr zu erhaltenen Zahn 16 – der ging ad Ex. Der Fall erinnert mich an den Ausspruch von einem Oberarzt in der Zahnklinik Mainz mit dem Tätigkeitsschwerpunkt Endodontologie: Er sagte immer: „Die Endo muss der Patient sich verdienen". Recht hat er gehabt!

**Fall 2: Parodontale Schienung einmal anders**

Ob hier die GOZ 7070 angedacht war? Der parapulpäre Stift horizontal zur Stabilisierung? Von der handwerklichen Umsetzung interessant; wenn auch nicht unbedingt kongruent mit den gängigen Lehrmeinungen der Parodontologie und der Zahnerhaltungskunde. Die Zähne waren interessanterweise fest. Wegen oder trotz der Schienung? Man wird es nie in Erfahrung bringen können ... Das Bild ist nun wirklich ein „dentales Wimmelbuch": Je länger man hinsieht, desto mehr Details fallen dem Betrachter auf! Zählen Sie alleine mal die vielen unterschiedlichen Restaurationsmaterialien in den drei Zähnen ...

*Bilder: © Prof. Dr. C.-P. Ernst*

* www.zmk-aktuell.de/ernst-kurios

Bestimmt können auch Sie von dem einen oder anderen Fall aus Ihrem Praxisalltag berichten. Wir würden uns freuen, Ihre „Uups"-Fälle zu sehen und diese gerne unseren Lesern präsentieren – zum Schmunzeln, zum Hände über den Kopf zusammenschlagen, zum betroffenen Bemitleiden – oder auch einfach nur zum Staunen und Lernen.

Schicken Sie uns Ihre kuriosen Fälle zu auf **Redaktion@spitta.de**. Wir freuen uns darauf!
Die ZMK-Redaktion

# „Sofortreparatur“ bei akutem Frontzahntrauma

## Reattachment samt Überkappung der Pulpaöffnung als minimalinvasive Therapiemöglichkeit

Eine Kronenfraktur im Frontzahnbereich kommt in der Notfallpraxis häufiger vor. Nicht immer ist es möglich, eine endodontische Behandlung und/oder die Versorgung mit einer Krone zu vermeiden. Nachfolgend ein Fallbericht von ZÄ Sabrina Reitz (AllDent Zahnzentrum Mainz), vorgestellt im Rahmen ihres Curriculums zur Kinder- und Jugendzahnheilkunde; eine „Sofortreparatur“ durch Reattachment des mitgebrachten Fragments.

### Befund

Mit seinem Vater als Begleitperson stellte sich der elfjährige Patient im August 2021 mit einer Frontzahnfraktur (Zahn 21) vor, unmittelbar nach einem Freizeitunfall beim Stunt-Scooter-Fahren. Die Einzelzahnaufnahme ergab eine Schmelz-/Kronenfraktur mit einer punktförmigen Pulpaeröffnung und fraglicher Vitalität. Darüber war eine apikale hypodense Struktur am Zahn 21 und 22 ersichtlich **(Abb. 1)**. Intraoral wurde eine Infraposition von Zahn 21 um 0,5 bis 1 mm gegenüber den Nachbarzähnen festgestellt, dazu eine erhöhte Mobilität von 21,22,31,32 mit Lockerungsgrad 1, Perkussionsempfindlichkeit von 21 (++). Das Zungenbändchen war minimal eingerissen und in der Unterkieferfront zeigten sich Hypersensibiliäten. An der Unterlippe waren Riss- und Quetschwunden medial Regio 11,21/31,41 zu sehen. Das mitgebrachte Zahnfragment wurde zur schnellstmöglichen Remineralisation in eine Zahnrettungsbox gelegt.

### Behandlungsablauf und interdisziplinäre Maßnahmen

Die behandelnde Zahnärztin klärte ein eventuell vorliegendes Schädel-Hirn-Trauma sowie den Tetanusschutz ab. Es folgten eine ausführliche Anamnese und Diagnostik; unter anderem mit Hilfe von Röntgenbildern sowie eines Befundbogens für Frontzahntraumata. Dazu gehörte auch eine Vitalitätsprüfung aller Frontzähne.

### Therapie

Nach Infiltrationsanästhesie und Desinfektion konnte eine direkte Überkappung der Pulpaöffnung mit MTA-Zement erfolgen. Die Passgenauigkeit des Zahnfragmentes wurde geprüft; die Oberflächen an den jeweiligen Bruchstellen geätzt, gespült und getrocknet. Mit Hilfe von Primer, Bonding und fließfähigem Komposit (Flow) konnte das Bruchstück befestigt werden. Anschließend wurde zur Sicherung eine TTS-Schiene (Titanium Trauma Splint) mit Hilfe von Flow angebracht **(Abb. 2)**. Die Nachkontrollen am Folgetag und eine Woche darauf ergaben eine korrekte Schienenposition, dazu Vitalität und Perkussion des verletzten Zahns. Die Schiene wurde nach 14 Tagen entfernt **(Abb. 3)**.

**Abb. 1:** Frontzahntrauma nach einem Freizeitunfall: Im Röntgenbild sind die Schmelz-/Kronenfraktur inklusive Pulpabeteiligung sowie eine apikale hypodense Struktur ersichtlich.

**Abb. 2:** Situation nach Reposition des Zahnes 21 und temporärer Fixierung mittels Titan-Trauma-Schiene.

**Abb. 3:** Behandlungsergebnis mit guter Prognose.

- Spiegel, Sonde, Pinzette
- Kugelstopfer, Heidemannspatel
- Titan-Traumata-Schiene
- SOS-Zahnbox
- Oberflächenanästhesie
- Intraligamentäre Anästhesie
- Chlorhexidinspülung (CHX)
- Mineral Trioxid Aggregat (MTA)
- 37%-ige Phosphorsäure (Ätzgel)
- Scotchbond Universal Adhesive
- Tetric Evo Flow A1, A2
- Tetric Ceram A1, A2
- Polierstreifen (fein/medium)
- Watterollen
- Okklusionsfolie

Die zum Einsatz gekommenen Materialien.

## Fazit

Bei einer Kronenfraktur im Frontzahnbereich bietet sich als minimalinvasive Therapie ein Reattachment des mitgebrachten Fragments an. Dadurch lässt sich eine stärker invasive Versorgung mit einer Krone vermeiden. Es ist sinnvoll, substanzerhaltend und ästhetisch mit Bonding und Flow zu arbeiten. Eine Überkappung der kleinflächigen Pulpaexposition war in diesem Fall möglich, da die Maßnahme innerhalb kurzer Zeit nach Trauma erfolgte. Ohne endodontische Behandlung blieb der verletzte Zahn vital und musste lediglich vorübergehend durch eine flexible Titanschiene fixiert werden. Die Prognose für Zahn 21 und das umgebende Parodont ist sehr gut. Neben dem rein therapeutischen Nutzen kann diese Art der „Sofortreparatur" mit dem Bruchstück des eigenen Zahns auch psychologisch entlastend wirken. ■

*Bilder: © S. Reitz*

**Sabrina Reitz**

2014–2020 Studium der Zahnmedizin mit Aufstiegsstipendiums der SBB (Stiftung Begabtenförderung berufliche Bildung)
2020 Approbation
2020–2021 Curriculum Kinder- und Jugendzahnheilkunde
Seit 2021 Zahnärztin im AllDent Zahnzentrum Mainz
2022 Promotion
2022 Curriculum Parodontologie

**Alldent Zahnzentrum Mainz**
Weißliliengasse 14
55116 Mainz
www.alldent-zahnzentrum-mainz.de

© Johnson & Johnson

# Die Mundhöhle ein unbekanntes Terrain?

## Prophylaxe aus Patientenperspektive

Der Blick in Mundhöhlen deutscher Bundesbürger zeigt, dass gerade hinsichtlich parodontaler Erkrankungen Handlungsbedarf besteht: In der Altersgruppe der 35- bis 44-Jährigen sind rund 43% von moderater Parodontitis betroffen [1]. Da der Erfolg zahnmedizinischer Prävention auch erheblich auf der Mundpflege-Kompetenz der Patienten beruht, wurden verschiedene, unterstützende Ansatzpunkte für das Beratungsgespräch zusammengestellt.

### „Ich putze doch sehr gründlich, weshalb kann ich dennoch Beschwerden haben?"

Diese zweifelnde Frage hören Prophylaxeexperten immer wieder. Epidemiologische Daten zeigen: Häufig wird nicht das Niveau erreicht, das nötig ist, um parodontale Erkrankungen zu vermeiden [2,3]. Denn – um den sich fortlaufend neu bildenden Biofilm und die damit einhergehende mikrobielle Belastung des Mundraums in Schach zu halten, bedarf es eines umfassenden häuslichen Biofilmmanagements. Mit 3 Hinweisen können Sie Ihren Patienten anschaulich erläutern, wie sie ihre Mundhygiene verbessern können.

### Ist der Einsatz von Mundspülungen sinnvoll?

Die S3-Leitlinie „Häusliches chemisches Biofilmmanagement in der Prävention und Therapie der Gingivitis" spricht sich deutlich für die Nutzung von Zahnbürste und Interdentalbürstchen oder Zahnseide, ergänzt durch Mundspülungen aus [4]. Die Realität sieht wie häufig anders aus: Laut einer Umfrage verzichtet knapp über die Hälfte aller Frauen und 67% der Männer auf die zusätzliche Zahnseidennutzung. Noch weniger verwenden Interdentalbürsten [5]. Hierfür gibt es verschiedene Erklärungsansätze:

- Laut einer Umfrage erleben 38% bei der Zahnzwischenraumreinigung zumindest gelegentlich Zahnfleischbluten [6].
- Weitere haben Schwierigkeiten bei der Anwendung.

**3 Argumente für die Patientenaufklärung**

- Durch Zähneputzen allein wird nicht der gesamte Mundraum gereinigt, da die Zähne nur ca. 25% des Mundraums ausmachen.
- Das Ergebnis der Mundhygiene ist unter anderem auch von der Putzdauer, den individuellen Fähigkeiten sowie Eigenschaften der Hilfsmittel abhängig [3].
- Hilfsmittel zur Reinigung der Interdentalräume sowie Mundspülungen mit antibakterieller Wirkung können zusätzlich zum Zähneputzen die Effektivität der täglichen Mundhygiene optimieren [3,4].

- Außerdem gilt die Reinigung mit Zahnseide und Interdentalbürsten als zeitaufwendig [6]. Auch diese Patienten können von der ergänzenden Mundraumreinigung durch Mundspülungen mit antibakterieller Wirkung profitieren, gerade bei mechanisch so schwer errreichbaren Bereichen, wo keine effektive mechanische Biofilmreinigung möglich ist.

**Wissen schafft Bewusstsein: Ansätze für ein nachhaltiges Beratungsgespräch**
Die Ergebnisse der S3-Leitlinie [4] bestätigen, dass das Spülen mit einer antibakteriellen Mundspülung, die ergänzend zur mechanischen Reinigung angewendet wird, die Mundhygiene verbessert, indem eine zusätzliche Plaquereduktion erreicht wird.

**Weshalb die zusätzliche Anwendung von Mundspülungen mit antibakterieller Wirkung (z.B. LISTERINE®) sinnvoll ist:**
- Potenziell pathogene Keime im Biofilm befinden sich auch abseits der Zähne, dort wo die mechanische Reinigung mit der Zahnbürste oder Interdentalpflege nicht hinkommt – z.B. in der Mundhöhle. Mundspüllösungen als Flüssigkeit erreichen somit quasi den gesamten Mundraum [4].
- Somit trägt das ergänzende Spülen mit Mundspülungen mit antibakterieller Wirkung zur Reduktion des dentalen Biofilms bei und hilft damit Zahnfleischproblemen vorzubeugen [4].

Es steht fest: Regelmäßige Vorsorgeuntersuchungen in der Zahnarztpraxis sind unerlässlich, denn nur so können (mund-)gesundheitliche Beschwerden rechtzeitig erkannt werden. Zudem bietet das Beratungsgespräch mit dem Patienten den idealen Raum, um Wissen rund um die Wichtigkeit einer gesunden Mundhöhle und somit das Bewusstsein für die Notwendigkeit einer umfassenden häuslichen Mundhygiene zu schärfen. ■

**Weitere Informationen**
www.jnjgermany.de

**Literatur:**

[1] Fünfte Deutsche Mundgesundheitsstudie (DMS V) – Kurzfassung. Institut der Deutschen Zahnärzte im Auftrag von Bundeszahnärztekammer und Kassenzahnärztlicher Bundesvereinigung. 1. Auflage. BZÄK/KZBV, Berlin, Köln. 2016; 6-8; 24-26.
[2] van der Weijden FA, Slot DE. Oral hygiene in the prevention of periodontal diseases: the evidence. Periodontol 2000. 2011; 55:104-123.
[3] DG PARO, DGZMK. S3-Leitlinie: AWMF-Register-Nr. 083-022.
[4] DG PARO, DGZMK. S3-Leitlinie: AWMF-Register-Nr. 083-016.
[5] presseportal.de. (19. September, 2017). Nutzen Sie weitere Zahnpflegeprodukte zusätzlich zur Zahnbürste? [Graph]. In Statista. Zugriff am 03. März 2022, von https://de.statista.com/statistik/daten/studie/785932/umfrage/verteilung-der-verwendung-von-zahnpflegeprodukten-nach-geschlecht/.
[6] CBI CE, Mélie Souillet-Désert January 2022.

© Ivoclar

# Expertenwissen zur Fissurenversiegelung bei Kindern

„Grosser Schutz für kleine Zähne – effektive, schnelle, komfortable Fissurenversiegelung bei Kindern", so lautet ein Ivoclar-Weiterbildungsangebot aus On-demand-Webinar und Whitepaper in Kooperation mit Prof. Dr. Jan Kühnisch und Dr. Siegward Heintze. Verfolgt wird das Ziel, ein tiefergehendes Verständnis für die Prophylaxe von Karies im Kindesalter zu vermitteln und somit jedem Kind ein gesundes Lächeln ins Gesicht zu zaubern.

Die Zahn- und Mundgesundheit nebst der allgemeinen Gesundheit ist in der Wachstumsphase der Kinder wichtig. Trotz der insgesamt positiven Entwicklung der Mundgesundheit bei Kindern und Jugendlichen ist Karies leider noch immer eine weit verbreitete Erkrankung. Laut der Weltgesundheitsorganisation (WHO) ist sie sogar die weltweit häufigste Zahnerkrankung.

**Prävention das A und O**

Mit den richtigen Ansätzen in der Prävention kann der Karies nachhaltig entgegengewirkt und die Erkrankung gut kontrolliert werden. Eine dieser Präventionsmassnahmen ist die Fissurenversiegelung, die einen langfristigen Verschluss von kariesanfälligen Fissuren und Grübchen ermöglicht. Damit gelingt es, einer Kariesinitiation vorzubeugen oder auch kariöse Frühstadien zu arretieren. Der nichtinvasive Behandlungsablauf ist im Vergleich zur Füllungstherapie einfacher und weniger zeitintensiv. Es ist jedoch erforderlich, alle klinischen Arbeitsschritte mit Sorgfalt auszuführen, um die Qualität der Versiegelung zu gewährleisten. Die korrekte Umsetzung des Arbeitsablaufs gilt als wichtiger Garant für den Präventionserfolg.

Als gewisse Herausforderung für den Zahnarzt gilt die Arbeit mit jungen Patienten, da die Kooperationsbereitschaft in dieser Altersgruppe durchaus variabel sein kann. Dabei unterstützt die Umsetzung der Fissurenversiegelung im klinischen Alltag auch das Heranführen junger Patienten an die zahnärztliche Behandlung. Dies begründet sich in dem nichtinvasiven Behandlungsablauf sowie in der schnellen und einfachen Umsetzbarkeit der

dazugehörigen Teilschritte. Damit zählt die Fissurenversiegelung nicht nur zu den etablierten Präventionsmassnahmen, sondern ergänzt auch das Spektrum nichtinvasiver Massnahmen, die im Rahmen des „Bahaviour Management" mit genutzt werden können.

### Jedes Detail zählt

Für eine effektive, schnelle und komfortable Fissurenversiegelung bei Kindern ist jedes Detail von Bedeutung. Der Kinderzahnarzt und Experte für Fissurenversiegelung des LMU Klinikums der Ludwig-Maximilian-Universität München, Prof. Dr. Kühnisch, klärt im einstündigen On-demand-Webinar über die Behandlung auf. Schwerpunktthemen des Webinars sind die Kariesanfälligkeit von Fissuren, die Indikationsstellung, die klinischen Empfehlungen zur effektiven Umsetzung aller Arbeitsschritte und die Darstellung der aktuellen wissenschaftlichen Datenlage.

### Expertenwissen kompakt

Ergänzend zum Webinar gibt es ein wissenschaftlich basiertes Whitepaper, welches das Expertenwissen von Dr. Siegward Heintze, Abteilungsleiter Präklinische Forschung bei Ivoclar, und von Prof. Dr. Jan Kühnisch in kompakter Form beinhaltet. Die Publikation gibt einen übersichtlichen Einblick in die Behandlung der Fissurenversiegelung und erklärt, was bei einer effektiven, schnellen und komfortablen Fissurenversiegelung bei Kindern und Jugendlichen zu beachten ist – aufbereitet in einem übersichtlichen Format mit Grafiken, Bildmaterial, einer Tipps&Tricks-Checkbox sowie einem Q & A unter anderem zu den Themen: Rückgang des Kariesbefalls, Vorteile der Fissurenversiegelung, Kontraindikationen, Optimierung der Retention der Versiegelung, Erfahrungswerte und Vorgehensweise bei der Behandlung von Kindern.

Das On-demand-Webinar sowie das Whitepaper stehen ab sofort auf der Helioseal F Plus-Webseite zur Verfügung: **www.ivoclar.com/heliosealfplus**. ■

© Ivoclar

**Prof. Dr. Jan Kühnisch**

**Experte der Kinderzahnheilkunde an der Poliklinik für Zahnerhaltung und Parodontologie der Ludwig-Maximilian-Universität München**

1991–1996 Studium der Zahnmedizin an der Universität Leipzig und an der FSU Jena mit anschließender Assistenzzeit
2000 Wissenschaftlicher Assistent an der FSU Jena
2003 Spezialisierung im Fachbereich „Kinder- und Jugendzahnheilkunde"
2004 Mitarbeiter an der Poliklinik für Zahnerhaltung/ Parodontologie der Ludwig-Maximilians-Universität (LMU) München
2006 Ernennung zum Oberarzt
2008/09 Habilitation und Ernennung zum Privatdozenten
2015 Ernennung zum apl. Professor

**Dr. Siegward Heintze**

**Leiter der Präklinischen Forschung bei Ivoclar**

1978–1984 Studium der Zahnmedizin an der Freien Universität Berlin
1984–1989 Assistenzprofessor an den Polikliniken Nord, Berlin
1992 Dissertation
1993 Erhalt des Hufeland-Preis
1989–1994 Fortbildung in Kinderzahnheilkunde an der Abteilung für Kieferorthopädie und Kinderzahnheilkunde
1994–1996 Leitung eines Forschungsprojekts an der Universität Bauru/Brasilien
1996–2002 Leiter der Klinischen Forschung bei Ivoclar
Seit 2002 Leiter der Präklinischen Forschung bei Ivoclar
2010 Ph.D an der Universität von Groningen, Niederlande

**1 2 3 Versiegelt: Helioseal® F Plus**

Helioseal® F Plus, der effiziente Fissurenversiegler von Ivoclar, unterstützt die Kariesprävention bei Kindern und Jugendlichen. Der Versiegler ist fliessfähig und lässt sich optimal auf komplexen Oberflächen verteilen. Der dichte Randschluss bietet Schutz gegen kariogene Keime. Feinkörnige Füllstoffe sorgen für eine glatte Oberflächenstruktur. Die handliche Spritze erlaubt präzises Dosieren und punktgenaues Applizieren. Die präzise Applikation, das hervorragende Fliess- und Benetzungsverhalten sowie die kurze Belichtungszeit sorgen für eine schnelle und komfortable Fissurenversiegelung bei Kindern und Jugendlichen.

© Ude

# Der Anspruch auf Urlaubsentgelt – Gehalt ohne Leistung?

Der Arbeitgeber zahlt das Gehalt, der Arbeitnehmer stellt seine Arbeitsleistung zur Verfügung. Doch was gilt, wenn der Arbeitnehmer gar nicht arbeitet? Jedem geläufig ist sicherlich die Lohnfortzahlung im Krankheitsfall. Doch auch der bezahlte Urlaub ist ein bekannter Fall, in dem der Arbeitgeber den Lohn trotz Abwesenheit weiterzahlt. Während sich beim monatlichen Grundgehalt die Frage kaum einmal stellt, kommt es bei variablen Vergütungsbestandteilen immer wieder zu Streitigkeiten.

## Die Grundlagen

Das Bundesurlaubsgesetz spricht in § 1 jedem Arbeitnehmer einen Anspruch auf bezahlten Erholungsurlaub zu. § 11 regelt die Höhe des zu zahlenden Entgeltes, das sich nach dem durchschnittlichen Arbeitsverdienst, den der Arbeitnehmer in den letzten 13 Wochen vor dem Beginn des Urlaubs erhalten hat, richtet. Bei einem monatlichen Festgehalt bereitet die Berechnung also wenig Kopfzerbrechen und wird selten zum Streitpunkt. Der Arbeitgeber zahlt in aller Regel das stetigte Entgelt einfach weiter. Schwieriger wird es, wenn zum Beispiel eine zusätzliche Umsatzbeteiligung vereinbart ist.

## Variable Vergütung – die Umsatzbeteiligung

Viele Vergütungsmodelle sehen variable Gehaltsbestandsteile vor. Gerade bei der Anstellung von Zahnärzten wird häufig zusätzlich zu einem feststehenden Grundgehalt ein leistungs- bzw. erfolgsbezogener Anteil, meist eine Umsatzbeteiligung am persönlich erwirtschafteten Honorar, vereinbart. Der angestellte Zahnarzt erhält also am Ende des Jahres einen bestimmten Anteil des tatsächlich selbst erwirtschafteten Umsatzes. Oft sind hierzu auch abschlägige Vorauszahlungen im laufenden Jahr vereinbart.
Bei der Berechnung der Höhe des Urlaubsentgelts stellt § 11 Abs. 1 Satz 1 BUrlG auf eine in der Praxis regelmäßig unpraktikable und aufwendige Durchschnittsbetrachtung ab. Zu zahlen ist während des Urlaubs der durchschnittliche Arbeitsverdienst, den der Arbeitnehmer in den vergangenen 13 Wochen vor dem Beginn des Urlaubs erhalten hat. Der Arbeitsverdienst wird dabei so verstanden, dass es sich um die vom Arbeitgeber erbrachte Gegenleistung für das Tätigwerden des Arbeitnehmers im Berechnungszeitraum handelt, also inklusive aller unveränderlichen und variablen Vergütungsbestandteile. Im Falle der Umsatzbeteiligung ist dann regelmäßig der anteilige, umsatzbezogene Verdienst vor dem jeweiligen Urlaubsantritt zu ermitteln. Gerade bei kurzen Urlaubszeiten kann dies einen erheblichen bürokratischen Aufwand bedeuten.

## Die Umgehung des Urlaubsentgeltes

Für viele Arbeitgeber ist die Fortzahlung von eigentlich leistungsabhängig vereinbarten Vergütungsbestandteilen schwer einzusehen. Nicht selten wird daher nach Lösungen gesucht, die Zahlung von Urlaubsentgelten bereits im Vorfeld arbeitsvertraglich auszuschließen. Hier schiebt das Gesetz mit § 13 BUrlG allerdings einen Riegel vor. Im Grundsatz ist das Urlaubsentgelt unabdingbar, kann also nicht ausgeschlossen werden. Entsprechende arbeitsvertragliche Regelungen sind häufig unwirksam.
Nun ist aber nicht jede Vergütungsform gleich. So sind beispielsweise auf das Unternehmen bezogene Gewinnbeteiligungen und einmalige Prämien in die Berechnung regelmäßig nicht mit einzubeziehen, da diese nicht als Gegenleistung für die im Referenzzeitraum erbrachte Arbeitsleistung des Arbeitnehmers erfolgen. Auch eine abweichende Berechnungsart des Urlaubsentgeltes kann unter bestimmten Voraussetzungen grundsätzlich vereinbart werden.

## Praxistipp

Schon bei der Gestaltung der Arbeitsverträge sollte genau darauf geachtet werden, welches Vergütungsmodell gewählt und für welche Leistung des Arbeitsnehmers innerhalb welchen Zeitraums ein Urlaubsentgelt gezahlt werden muss. Teure Nachzahlungen lassen sich so vermeiden. ■

**Nadine Ettling**
Rechtsanwältin und Fachanwältin für Medizinrecht
Lyck+Pätzold. healthcare. recht
Im Atzelnest 5
61352 Bad Homburg
Tel.: 06172 139960
Fax: 06172 139966
www.medizinanwaelte.de

# Herausforderung: Kommunikation mit hörbehinderten/gehörlosen Patienten

In der momentanen Zeit der Pandemie ist eine erfolgreiche Kommunikation eine echte Herausforderung für beide Seiten – sowohl für hörbehinderte und gehörlose Patienten als auch für die Praxismitarbeiter. Judit Nothdurft hat sich auf die Kommunikation mit diesem Personenkreis spezialisiert und gibt ihr Wissen an Arzt- und Zahnarztpraxen weiter. Einige Basisinformationen und nützliche Tipps sind nachfolgend zusammengefasst.

In Deutschland leben ca. 16 Millionen Hörgeschädigte, davon sind geschätzt 80.000 gehörlos und ca. 200.000 Menschen kommunizieren in der Deutschen Gebärdensprache. Wenn ich diese Zahlen in meinem Unterricht nenne, schauen die Teilnehmer immer sehr erstaunt. Ja, es ist eine unsichtbare Behinderung, die in unserer Gesellschaft noch immer nicht ganz wahrgenommen wird. Es fehlen Informationen, vor allem zum Umgang mit Gehörlosen. In Deutschland sind nur etwa 500 Gebärdensprachdolmetscher tätig, d.h., wenn der Patient mit Dolmetscher zum Zahnarzt kommen möchte, muss er ihn lange voraus buchen. In den meisten Fällen, besonders in akuten Schmerzfällen, müssen Ärzte, Helfer und der hörbehinderte Patient versuchen, irgendwie miteinander zu kommunizieren.

## Eine Hürde – die Terminierung

Die 1. Herausforderung wartet auf hörbehinderte Patienten schon vor dem eigentlichen Zahnarztbesuch. Sie müssen einen Termin vereinbaren, aber wie? Gehörlose können nicht telefonieren und auch für Schwerhörige mit einem gravierenden Hörverlust ist es problematisch, Gespräche über das Telefon akustisch richtig wahrzunehmen. Sie könnten ihre hörenden Angehörigen, Freunde oder auch einen Dolmetscherdienst in Anspruch nehmen, aber mit selbstständigem Leben hat das nichts zu tun. Hier wäre es eine große Hilfe, wenn Zahnarztpraxen Terminanfragen per Mail, SMS, WhatsApp oder im Chat (Skype, oovoo) entgegennehmen und möglichst zeitgleich beantworten könnten.

Die Gebärdensprache: Hier wird oben und unten deklariert.

## Ohne Mundbild keine Kommunikation

Hörbehinderung ist eine unsichtbare Behinderung, die erst in der Kommunikation bemerkbar wird. Die Höhe des Hörverlustes wird in Dezibel (dB) angegeben und kann im Rahmen einer audiologischen Untersuchung dokumentiert werden. Bei einem leichteren Hörverlust zwischen 25 und 40 dB kann man ein Gespräch über das Ohr noch verstehen. Aber bereits ab 40 bis 70 dB Hörverlust kann es passieren, dass der Patient dem Gespräch trotz Hörhilfsmittel nicht ganz folgen kann. Gehörlose Menschen sind entweder hochgradig hörgeschädigt (Hörverlust zwischen 85 und 100 dB) oder taub (Hörverlust über 100 dB). Mit Hörgeräten können sie keine Sprache verstehen, nur Höreindrücke, Geräusche wahrnehmen. Bei Gesprächen mit Hörenden, die nicht gebärden können, müssen gehörlose Patienten alles von den Lippen ablesen.

## Masken erschweren das Verständnis und machen Lippenablesen unmöglich

Schwerhörige und gehörlose Patienten sind auf das Mundbild angewiesen, und umso größer der Hörverlust, desto mehr benötigt er dies. Das COVID-bedingte Maskentragen stellt sowohl hörbehinderte Patienten wie Praxispersonal vor große Herausforderungen. Die Masken dämpfen den Schall, bei den einfachen Masken wird die Lautstärke um etwa 4 dB reduziert, bei den FFP2-Masken sind es schon 12 dB. Sind auch noch die Plexiglasscheiben

Hilfreich ist ein Ringschleifenverstärker zur Verständigung mit dem Patienten.

vorhanden, wie z.B. beim Empfang, wird das Hörbare noch weiter reduziert. Zusätzlich machen die Masken ein Lippenablesen unmöglich. Hierzu gibt es verschiedene Lösungen. Bei schwerhörigen Patienten wäre es hilfreich, wenn am Empfang ein mobiler Ringschleifenverstärker (z.B. von der Firma Humantechnik) aufgestellt wäre. Das Gerät ist klein und eine große Hilfe für Hörgeräte- oder Cochleaimplantat-Träger. Die Patienten können ihre Geräte umstellen und so die Stimme des Gesprächspartners direkt im Hörgerät hören.
Für eine optimale Kommunikation mit gehörlosen Patienten empfehle ich, statt Maske ein Face Shield zu tragen. Dieses ermöglicht es, Lippenbewegungen und Mimik wahrzunehmen. Eine medizinische Maske mit durchsichtigem Visier ist in Deutschland mittlerweile erhältlich*. In den USA sind solche Masken schon verbreitet, gerade in der Kommunikation mit gehörlosen Patienten. Zusätzlich ist zu beachten, während der Kommunikation stets Blickkontakt zu halten und den Kopf nicht wegzudrehen. Wenn z.B. die Praxismitarbeiterin auf die Tastatur schaut oder sich zu Kollegen umdreht, ist ihr Mundbild nicht mehr sichtbar. Der Patient kann nichts von den Lippen ablesen.

Dr. Striegel, Nürnberg, mit einer für hörbehinderte Patienten geeigneten Maske.

### Hörbehinderung in den Patientenstammdaten vermerken

Es empfiehlt sich in der Patientenakte einen Vermerk zu machen, der auf die Besonderheit der Behinderung hinweist. Beim Aufruf zur Behandlung eines hörbehinderten Patienten sollte der Name nicht einfach in das Wartezimmer reingerufen und durch Lautsprecher angesagt werden. Ein Hörbehinderter kann es schlecht oder gar nicht verstehen. Am besten geht man zu dem Patienten, stellt durch eine Winkbewegung der Hand Blickkontakt her und bittet ihn mitzukommen. Sollte der gehörlose Patient stark abgelenkt sein, darf man ihn durch ein leichtes Antippen an der Schulter oder am Arm „ansprechen".

### Behandlung – die größte Hürde für Arzt und Patient

Viele Behandlungszimmer sind so eingerichtet, dass der Patient in Richtung Fenster schaut, sodass er weder visuell noch akustisch mitbekommen kann, wann und wer das Zimmer betritt. Wenn plötzlich der Arzt oder die Arzthelferin neben ihm stehen, erschreckt er sich. Um diese Situation zu umgehen, ist eine elegante Lösung, Patienten mit Hörbehinderung erst in das Behandlungszimmer zu führen, wenn das Team einsatzbereit im Raum ist. Bei der Erstbehandlung von hörbehinderten Patienten sollte man auf jeden Fall mehr Zeit einplanen. Wenn der gehörlose Patient von einem Gebärdensprachdolmetscher begleitet wird, sollte trotzdem der Hörgeschädigte angesprochen werden. Also immer direkt den Patienten fragen, statt die Begleitung aufzufordern, Fragen zu stellen, z.B. seit wann der Patient Schmerzen oder welche Allergien er hat.

### Patient versteht mich nicht

Haben Sie das Gefühl, dass Ihr Patient Sie nicht verstanden hat? Dann wiederholen Sie bitte den ganzen Satz, aber unverändert. Der Patient hat vermutlich schon einen Teil ablesen können, er muss nur noch die Lücken schließen. Wenn Sie jetzt den Satz verändern, fängt er von vorne an, und was er bereits verstanden hat, ist verloren. Wenn es gar nicht mehr geht, ist mithilfe von Stift und Papier zu kommunizieren. Es gibt aber auch einige Apps, die Sprache als Text anzeigen; auch diese können hilfreich sein
Auch lauter sprechen bringt in der Kommunikation mit Gehörlosen gar nichts, dadurch wird nur das Mundbild verzerrt. Bei Hörgeräte-Trägern ist das Gerät so eingestellt, dass es bei unangenehm lauten Geräuschen kurzzeitig ausschaltet, quasi als Selbstschutzmechanismus. Bei der Positionierung von Kopfstützen sollte man bei Hörsystemträgern darauf achten, dass das Hörgerät oder das Cochleaimplantat „frei" bleibt. Drückt die Kopfstütze auf das Gerät, kann es zu Rückkopplungen kommen, das Gerät fängt an zu pfeifen und der Patient hört nichts mehr. Aber auch manche Instrumente im Behandlungsraum können durch Rückkopplung pfeifende Geräusche bei den Hörgeräten auslösen.

### Ultraschallreinigung und Röntgen bei Cochleaimplantat-Trägern

Es gibt Hersteller von Cochleaimplantaten (CI), die zurzeit eine Zahnreinigung mit Ultraschall nicht empfehlen. Als Begründung wird angegeben, dass Schäden an den elektronischen Komponenten des CIs bzw. der aktiven Elektrode wegen fehlender Untersuchungsergebnisse nicht ausgeschlossen werden können. Zur Sicherheit empfehle ich, dass CI-Patienten sich vor dem Zahnreinigungstermin bei ihren CI-Herstellern über den Einsatz von Ultraschall erkundigen. Eine Röntgenuntersuchung mit CI-Komponenten ist kein Problem. Wenn diese allerdings abgenommen sind, kann der Patient nichts mehr hören. Die Durchführung einer MRT-Untersuchung mit CI wird je nach Hersteller und CI-Modell sehr unterschiedlich bewertet. Hier müsste sich der Patient ebenfalls vorher beim Hersteller erkundigen.

### Verordnung von Antibiotika

Leider verursachen einige Antibiotika u.U. unerwünschte Nebenwirkungen, wie z.B. eine Schädigung des Hörvermögens. Insbesondere bei der Anwendung von Antibiotika mit den Wirkstoffen Chloramphenicol, Neomycin, Netilmycin, Streptomycin und Vancomycin, aber auch bei Azithromycin, Erythromycin und Tetracyclinen ist Vorsicht geboten. Infos hierzu finden Sie in meinem Interview mit Prof. Gerd Glaeske auf www.deafservice.de

### Webseite mit barrierefreien Infos

Die Webseite einer Praxis kann die 1. Anlaufstelle sein, um sich über den Zahnarzt und sein Team zu informieren oder aber auch hilfreiche Tipps zu Zahngesundheit und Ästhetik einzuholen. Viele Praxen zeigen bereits Informations- und Imagefilme, jedoch leider fast immer ohne Untertitelung oder Einblendung von Gebärdensprachdolmetschern. Wenn diese Filme mit Untertiteln laufen würden, könnten sich auch Ihre hörbehinderten Patienten informiert und nicht ausgeschlossen fühlen. Eine weitere Erleichterung ist es, wenn das Anamneseformular von der Praxiswebseite downloadbar ist. So können es Gehörlose bereits zu Hause in aller Ruhe ausfüllen und eventuelle unbekannte Wörter und Formulierungen durch Dritte erklären lassen.

### Zahnarztpraxen mit Gebärdensprachkenntnissen

Seit 2010 betreibe ich das Informationsportal www.deafservice.de für die hörbehinderte Zielgruppe. Hier können sich auch Zahnarztpraxen, die gebärdensprachkompetente Mitarbeiter haben, kostenlos registrieren lassen. Genaue Angaben zeigen, welche Praxismitarbeiter in Gebärdensprache kommunizieren können, auf welchem Niveau und welche barrierefreien Kommunikationsmöglichkeiten (Fax, Mail, Skype, WhatsApp, SMS) der Zielgruppe von der Praxis angeboten werden. Momentan sind auf dem Portal bundesweit 21 Zahnärzte und 3 Kieferorthopäden registriert. Der Bedarf ist sehr groß und manche Gehörlose fahren hunderte von Kilometern, um sich von einem gebärdensprachkompetenten Zahnarzt behandeln lassen zu können.

*www.zmk-aktuell.de/puresmile

### Taub oder gehörlos

Leider ist das Wort „taubstumm" noch immer in unserem Sprachgebrauch. Dieser Ausdruck wird von Gehörlosen als beleidigend empfunden und entspricht auch nicht der Realität. Sie sind nicht stumm, sondern unterhalten sich in Deutscher Gebärdensprache. Sie nennen sich selbst taub oder gehörlos und möchten von der Gesellschaft auch so genannt werden. ■

*Bilder: © J. Nothdurft*

Die Firma Judit Nothdurft Consulting berät seit 2007 ihre Kunden zu den Themen Barrierefreiheit und Inklusion. Judit Nothdurft unterrichtet den Umgang und die Kommunikation mit Schwerhörigen/Gehörlosen in Firmen, Krankenhäusern, Bildungsinstituten (DRK, ASB) und ist Lehrbeauftragte an Universitäten. Sie ist Initiatorin und Betreiberin des Serviceportals für Hörgeschädigte/Gehörlose www.deafservice.de.

**Judit Nothdurft**
Friedrich-Neuper-Straße 61
90552 Röthenbach
Tel.: 0911 95339626
judit@jnc-business.de
www.jnc-business.de

**Die wichtigsten Aspekte für eine optimale Behandlung mit Gehörlosen**

- Der Zahnarzt und das Team sollten sich Zeit nehmen, um langsam und deutlich zu artikulieren.
- Das Mundbild muss gut sichtbar sein, daher muss bei der Kommunikation der Mundschutz abgenommen sein. Corona-bedingt lieber ein Face Shield benutzen.
- Der Patient sollte z.B. durch die Lichtintensität der Behandlungslampe nicht geblendet werden, sonst kann er kaum etwas von den Lippen ablesen.
- Auch bei Patienten, die mit Hörgeräten oder Cochleaimplantaten gut kommunizieren können, kann es bei störenden Nebengeräuschen (Wasserzulauf, Geräte im Hintergrund, Bohrer usw.) zu Hörverständnisproblemen kommen. Sie können z.B. nicht verstehen, was der Zahnarzt sagt, wenn er mit Mundschutz spricht und dabei auch noch der Bohrer läuft.
- Blickkontakt aufnehmen und halten. Wenn man sich während des Gespräches wegdreht oder bei der Behandlung hinter dem Patienten sitzt, kann der Patient wegen fehlender Unterstützung durch das Mundbild dem Gespräch nicht folgen.
- Deutliches Artikulieren – mit Mimik und Gestik sowie natürlicher Körpersprache unterstützen. Bitte betonen Sie Ihre Aussagen.
- Hochdeutsch sprechen – Dialekte sind sehr schwer oder gar nicht ablesbar.
- Gegenstände wie Kaugummi oder Bonbons im Mund erschweren das Ablesen.
- Kurze Sätze formulieren. Verzichten Sie auf überflüssige Floskeln.
- Vor der Behandlung langsam, deutlich und mit kurzen Sätzen erklären, was gemacht wird.
- Benutzen Sie Modelle, Röntgenaufnahmen, Abdrücke, Fotos usw. statt langer Erklärungen.
- Bei längeren Behandlungen empfehle ich, den Mundschutz öfter abzunehmen, Face Shield aufzusetzen und kurz zu erklären, was noch gemacht wird. Bei Gehörlosen z.B. mit der Gebärde „gut" nach dem Empfinden fragen. Es wirkt beruhigend auf den Patienten und er fühlt sich geborgen. Es ist bei hörbehinderten Patienten ganz wichtig, sich Zeit zu nehmen.
- Vereinbaren Sie mit dem Patienten bestimmte Zeichen, wie er während der Behandlung z.B. sein Schmerzempfinden kommunizieren kann.
- Nicht vergessen: Geräte ausmachen, wenn Sie Schwerhörige (Hörgeräte- oder Cochleaimplantat-Träger) während der Behandlung ansprechen. Nebengeräusche (Bohrer, Spülwasser usw.) erschweren das Verständnis oder machen es sogar unmöglich.

© Christoph Haehnel/Adobe Stock

# Zahnärztliche Haftung für fehlerhafte Arbeit des Zahntechnikers

Das Landgericht Köln (LG Köln, Urteil vom 26.10.2021 – 3 O 6/20) hat sich im Rahmen einer „jüngeren" Entscheidung mit Ansprüchen auf Zahlung von Schmerzensgeld und Schadensersatz, aufgrund einer zahnärztlichen Fehlbehandlung, im Zusammenhang mit der Erstellung einer Prothese beschäftigt.

## Auslegungspunkt des Haftungsrecht

Zentraler Gesichtspunkt des (zahn-)ärztlichen Haftungsrechts ist der medizinische Standard im Sinne des § 630a Abs. 2 BGB. Danach hat die Behandlung nach den zu dem Zeitpunkt der Behandlung bestehenden, allgemeinen anerkannten fachlichen Standards zu erfolgen, soweit nicht etwas anderes vereinbart ist. Die jeweils im Einzelfall zu klärende Frage, ob eine Schädigung der Gesundheit des Patienten durch die (zahn-)medizinische Behandlung vorwerfbar verursacht wurde, kann und darf nur unter Bestimmung dessen, welche Leistung von dem Behandelnden in der konkreten Behandlungssituation erwartet werden durfte, beantwortet werden. Unter Beachtung dieser Grundsätze kommt die sachverständige Bewertung, in dem durch das Landgericht Köln zu entscheidenden Fall, zu dem Schluss, dass die durch die Zahnärztin eingegliederte Prothese für den Patienten unbrauchbar ist.

## Die Fertigung der Prothetik

Die hier erfolgte prothetische Versorgung stellt aufgrund des Umstandes, dass die Innenteleskope aus PEEK und einem Gerüst aus einer Nichtedelmetalllegierung gefertigt waren, gerade keine wissenschaftlich etablierte und bewährte Versorgung dar, sondern ist lediglich als Heilversuch zu werten, der im Rahmen der Behandlung offensichtlich fehlgeschlagen ist, da die Innenteleskope verlustig gegangen sind. Bei dem verwendeten Material handelt es sich zwar grundsätzlich um einen modernen dentalen Werkstoff, der sich aber bezüglich seiner Eignung als Innenteleskop noch in der Erprobungsphase befindet.

Der Verlust der Innenteleskope bei dem hier verwendeten Material ist daher ein Mangel und stellt ein grundsätzliches Problem bei der Verwendung dieses Materials dar. Entgegen der Empfehlung des Herstellers hat die beklagte Zahnärztin die Teleskope auch lediglich mit einem Glasionomerzement (KETAC) zementiert, obwohl dieser eine Befestigung mittels einer adhäsiven Verbindung empfiehlt. Der Sitz der Prothese war aufgrund der verloren gegangenen Innenteile nicht stabil. Ein weiteres Problem bei der Verwendung von PEEK ist eine höhere Plaqueaffinität. Dies ist bei einem Patienten, der für die behandelnde Zahnärztin offensichtlich nicht über eine optimale Mundhygiene verfügte, zusätzlich ungünstig.

Zwar konnte im Rahmen der sachverständigen Bewertung ein zahnärztlicher Behandlungsfehler durch die beklagte Zahnärztin persönlich nicht festgestellt werden, da die Prothetik durch den Zahntechniker gefertigt und die Fertigung aus PEEK nicht durch die beklagte Zahnärztin in Auftrag gegeben wurde. Auch ist es der beklagten Zahnärztin nicht vorwerfbar, dass sie nicht erkannt habe, dass die Prothetik nicht aus Zirkonoxid sondern aus PEEK bestanden habe. Dies deshalb, da es sich bei dem PEEK um ein Material handelt, welches nicht Teil der zahnmedizinischen Ausbildung ist und ein Unterschied insbesondere nicht erkennbar ist, wenn die Prothetik frisch aus dem Labor kommt und noch keine Gebrauchsspuren aufweist. Zudem war die von dem Zahn-

techniker gewählte Art der Versorgung mit Innenteleskopen aus PEEK und einem Gerüst aus einer Nichtedelmetalllegierung aber auch völlig abwegig. Für den Fall, dass es sich um eine Zirkonprothetik gehandelt hätte, wäre diese durch die beklagte Zahnärztin auch korrekt zementiert worden.
Am langen Ende muss sich die beklagte Zahnärztin jedoch das Fehlverhalten des Zahntechnikers zurechnen lassen, da dieser bei der Erstellung des streitgegenständlichen Zahnersatzes als Erfüllungsgehilfe der beklagten Zahnärztin aufgetreten ist. Nach § 278 Abs. 1 BGB hat der Schuldner ein Verschulden der Person, deren er sich zur Erfüllung seiner Verbindlichkeit bedient, in gleichem Umfang zu vertreten wie eigenes Verschulden. Erfüllungsgehilfe ist, wer nach den tatsächlichen Umständen mit dem Willen des Schuldners bei der Erfüllung einer diesem obliegenden Verbindlichkeit als seine Hilfsperson tätig wird (so bereits der BGH in seinem Urteil vom 25.1.2017 – VIII ZR 249/15 = NJW 2017, 2608 Rn. 43). Die Beklagte hat sich des Zahntechnikers über einen Zeitraum von 12 Jahren zur Herstellung der von ihr eingegliederten prothetischen Versorgung bedient. Darüber hinaus stellte sie die von dem Zahntechniker als Fremdlabor abgerechneten Kosten in ihre eigene Rechnung gegenüber dem Kläger ein.

**Der rechtliche Ansatz**

Das vertragliche (Zahn-)Arzthaftungsrecht knüpft an die Verletzungen der Pflichten an, welche sich für den behandelnden Arzt aus dem Behandlungsvertrag ergeben. Die §§ 630a ff. BGB regeln dabei die vertraglichen Pflichten der Parteien des Behandlungsvertrages. Eine Verletzung der dort beschriebenen Pflichten führt zu einer haftungsrechtlichen Verantwortung nach den allgemeinen Vertragshaftungsvorschriften des BGB. Anknüpfungspunkt ist hier die zentrale vertragliche Haftungsnorm des § 280 Abs. 1 BGB aus der sich als Rechtsfolgen die Pflicht zum Ersatz der infolge der Pflichtverletzung entstandenen materiellen Schäden (§§ 249 ff. BGB) sowie bei Verletzung von Körper, Gesundheit oder (Fortbewegungs-)Freiheit auch die Zahlung von Schmerzensgeld (§ 253 Abs. 2 BGB) ergeben kann. In dem vorliegenden Fall des Landgerichts Köln hat die Kammer bei der Bemessung des Schmerzensgeldes – neben weiteren Ansprüchen – bspw. einen Betrag in Höhe von 1.000 € als zum Ausgleich der bis zum Zeitpunkt der mündlichen Verhandlung erlittenen Beeinträchtigungen als notwendig, aber auch angemessen und ausreichend erachtet. ■

**Dr. Dennis Hampe, LL.M.**
Rechtsanwalt und Fachanwalt für Medizinrecht
dennis.hampe@hampe-legal.de
www.hampe-legal.de



Software für die Zahnarztpraxis

diosZX
*Die ideale Software für die Praxisverwaltung*

diosMP
*Für ein optimales Medizinprodukte- und Hygienemanagement*

diosDM
*Aufbau und Verwaltung eines effektiven Qualitätsmanagements*

*Mehr Informationen finden Sie unter www.dios.de!*

- Intuitive Praxis-Lösungen
- Aktualitätsgarantie
- Top Preis-Leistungs-Verhältnis
- Vielseitiges Schulungsangebot
- Ausgezeichneter Service & Support
- Höchste Kundenorientierung
- 30 Jahre Expertise

dios
eine Marke von spitta

Rudolf-Diesel-Ring 18, 48734 Reken
0 28 64 / 94 92-0 vertrieb@dios.de www.dios.de

© Sebastian Duda/Adobe Stock

# Eine Grundsteuerreform kommt: Was bedeutet das jetzt?

Mit dem kürzlich eingeführten Grundsteuerreformgesetz werden die Grundlagen zur Neuberechnung der Grundsteuer gelegt, die ab 1. Januar 2025 gelten. Für gewerbliche Eigentümer mit betrieblich genutzten Grundstücken steht die Anwendung des Sachwertverfahrens im Fokus. Das kann viel Aufwand bedeuten.

Im April 2018 hatte das Bundesverfassungsgericht die Bemessungsgrundlagen zur Berechnung der Grundsteuer für verfassungswidrig erklärt und eine Neuregelung gefordert. Da die Einheitswerte im Westen von 1964 und im Osten von 1935 stammten, sei die Berechnung der Grundsteuer nicht mehr realitätsgerecht. Die Werte in Großstädten und in Randlagen hätten sich mittlerweile völlig auseinanderentwickelt, argumentierten die Richter seinerzeit. Dies führe in zunehmendem Umfang zu Ungleichbehandlungen.

Mit dem kürzlich eingeführten Grundsteuerreformgesetz werden die Grundlagen zur Neuberechnung der Grundsteuer gelegt, die ab 1. Januar 2025 gelten: Auf der Grundlage des reformierten Grundsteuer- und Bewertungsrechts sind für alle rund 36 Millionen wirtschaftliche Einheiten des Grundbesitzes neue Bemessungsgrundlagen zu ermitteln.

### Abgabefrist der Feststellungserklärung

Stichtag für die Wertermittlung war der 1. Januar 2022. Zwar müssen Eigentümerinnen und Eigentümer zu diesem Zeitpunkt noch keine Erklärungen zur neuen Grundsteuer abgeben. Allerdings ist der zu diesem Datum geltende Wert der Immobilien maßgeblich für die Neuberechnung der Grundsteuer. Die elektronisch abzugebenden Feststellungserklärungen müssen ab 1. Juli 2022 über die Steuer-Onlineplattform ELSTER eingereicht werden. Die Abgabefrist läuft nach derzeitigem Stand bis zum 31. Oktober 2022. Die Grundsteuerreform sieht zudem eine erneute Hauptfeststellung alle 7 Jahre vor. Hierdurch soll eine Überalterung der festgestellten Werte, wie von den Verfassungsrichtern gerügt, künftig vermieden werden.

Für Privateigentümer mit einem Grundstück ist der Aufwand somit oftmals überschaubar. Anders sieht es bei gewerblichen Eigentümern und Investoren mit einem größeren Portfolio aus. Im Fokus steht hier die Anwendung des Sachwertverfahrens (statt Ertragswertverfahrens), also ein anderes Bewertungsverfahren. Das gilt für Geschäftsgrundstücke, gemischt genutzte Grundstücke, Teileigentum und sonstige bebaute Grundstücke, die nicht Wohnzwecken dienen. Die Wertermittlung erfolgt in diesem Bewertungsverfahren für den Grund und Boden sowie etwaige Gebäude zunächst gesondert. In einem nächsten Schritt werden diese dann pro wirtschaftliche Einheit zusammengeführt.

Damit einhergehend sind auch andere Parameter für die Feststellungserklärung zur Neuberechnung der Grundsteuer wichtig. Dazu gehören die Gebäudeart und die Bruttogrundfläche beziehungsweise Nutzfläche nach DIN 277-1: 2005-02 (anstatt der Wohnfläche bei Wohngrundstücken). Für die Ermittlung gilt: Die Summe der Grundflächen aller Grundrissebenen und deren konstruktive Umschließung eines Bauwerkes bilden die Bruttogrundfläche. Das Problem: Gegebenenfalls müssen diese Angaben erst beschafft werden, vielleicht auch von 3. Seite wie Architekten oder Bausachverständigen. Mit Blick auf die engen Zeitfristen sollten gewerbliche Eigentümer die Datenbeschaffung und Bewertung nicht auf die lange Bank schieben.

**Eine weitere Grundsteuer**

In dem Zusammenhang wird ab 2025 auch eine 3. Grundsteuer C eingeführt, die die Kommunen für baureife unbebaute Grundstücke in Gebieten mit besonderem Wohnraumbedarf ansetzen können. Sie ergänzt die bisherigen Grundsteuern A (Betriebe der Land- und Forstwirtschaft) und Grundsteuer B (Grundstücke). Nach den Regelungen der Grundsteuer C gelten als baureife Grundstücke die unbebauten Grundstücke, die der Grundsteuerpflicht unterliegen und innerhalb oder außerhalb eines Plangebiets trotz ihrer baureife nicht baulich genutzt werden. Um diese für die Bebauung zu mobilisieren, wird den Gemeinden die Möglichkeit eingeräumt, einen erhöhten Hebesatz auf baureife Grundstücke festzusetzen. Die Gemeinde beziehungsweise Stadt kann entscheiden, ob sie diesen besonderen Hebesatz festsetzt oder nicht. Wird dieser eingeführt, muss die Gemeinde beziehungsweise die Stadt besondere gesetzliche Vorgaben erfüllen. So sind die genaue Bezeichnung der baureifen Grundstücke, deren Lage sowie das Gemeindegebiet, auf das sich der gesonderte Hebesatz bezieht, jeweils nach den Verhältnissen zu Beginn eines Kalenderjahres von der Gemeinde zu bestimmen. Diese Daten sind dann in einer Karte auszuweisen und im Wege einer Allgemeinverfügung öffentlich bekannt zu geben. ■

**Sebastian Steffens**
Steuerberater bei der
WWS Wirtz, Walter, Schmitz GmbH
Wirtschaftsprüfungsgesellschaft
Steuerberatungsgesellschaft aus Aachen,
Mönchengladbach und Nettetal
www.wws-gruppe.de

© Disobey/Art - Adobe Stock

# Mitarbeitergewinnung über TikTok

Vielen ist die Social Media-Plattform TikTok ein Begriff, die vornehmlich die Generation Z nutzt. Keine Social Media-Plattform verzeichnete bisher ein so derart rasantes Wachstum. Mittlerweile hat sie mehr als 20 Millionen Nutzer in Deutschland und weltweit wurde bereits die Milliarden-Grenze geknackt. Inwiefern spielt dieses junge Medium für Zahnarztpraxen und die Fachkräftegewinnung nun eine relevante Rolle und in welche Richtung kann sich der Trend weiterentwickeln? Nachfolgend gibt der Autor einen Einblick warum TikTok für Zahnarztpraxen durchaus relevant ist und wie diese Plattform genutzt werden kann, um Arbeitskräfte bzw. Talente der neuen Generation zu gewinnen.

Was ist eigentlich TikTok? Die Plattform bietet Nutzern die Möglichkeit, kurze Videoclips, aufgepeppt mit Filtern und Effekten, aufzunehmen, hochzuladen und anzusehen. Im Gegensatz zu Facebook oder Instagram handelt es sich hierbei um ein Portal, auf dem man ausschließlich Videos hochladen und anschauen kann. Das Themenspektrum ist dabei weit gefasst, wie z.B. Comedy, Beauty, Sport oder Tutorials (also Anleitungen für sämtliche Tätigkeiten). Die vielfältigen Funktionen und der hohe Unterhaltungswert ziehen vor allem Jugendliche und junge Erwachsene auf das Videoportal.

## TikTok gewinnt rasant an Relevanz

Im Jahr 2021 wurde keine App so häufig heruntergeladen wie TikTok und auch im Jahr 2022 spielt sie eine wichtige Rolle bei den sozialen Medien. Auf dieser Plattform finden sich junge Menschen, die verschiedenste Inhalte konsumieren und die einfach und schnell erreicht und beeinflusst werden können.

Aufgrund der noch jungen Existenz von TikTok (Erscheinungsjahr 2016) ist es für Content Creator (Personen/Unternehmen, die Inhalte erstellen und veröffentlichen) besonders leicht, schnell eine signifikante Reichweite (Anzahl an Personen, die man mit den eigenen Inhalten erreicht) aufzubauen.

Diese Möglichkeit der schnellen und umfassenden Aufmerksamkeit für Content Creator sorgt dafür, dass TikTok kontinuierlich mit neuen, trendigen Inhalten versorgt wird, was wiederum neue Nutzer auf das Videoportal zieht und anderen Sozialen Medien wie z.B. Facebook, Instagram und Twitter nachhaltig Nutzer und Nutzungszeit abzieht. Die Beliebtheit von TikTok manifestiert sich in 63 Millionen App-Downloads im Juli 2021, wodurch TikTok beliebter war als Facebook und WhatsApp.

Wer sind nun die Nutzer von TikTok? Im Jahr 2021 waren 69% der TikTok-Nutzer in Deutschland zwischen 16 und 24 Jahre alt, die restlichen 31% waren 25 Jahre und älter. Man erreicht auf TikTok demnach vor allem die Generation Z. Betrachtet man das Geschlecht der Nutzerinnen und Nutzer, dann sind 6 von 10 Nutzer auf TikTok weiblich. Das Videoportal gewinnt aber auch zunehmend Beliebtheit bei den älteren Generationen (Millennials), wodurch das starke Wachstum weiter anhält. Es ist demnach der perfekte Ort, um mit potenziellen Mitarbeiter für die eigene Praxis in Kontakt zu kommen.

## Präsenz von Zahnarztpraxen auf TikTok

Das defizitäre Angebot an qualifizierten Fachkräften und das derzeitig herrschende Überangebot an offenen Stellen sorgt dafür, dass sich mittlerweile weniger Fachkräfte auf verschiedenen Stellen-Portalen umschauen. Deshalb ist es für Zahnarztpraxen eine Möglichkeit sich auf den sozialen Netzwerken und auch auf dieser Plattform mit einem Stellenangebot zu päsentieren. Auf TikTok erreicht man vor allem junge Talente, die sich entweder für eine Ausbildung interessieren, sich aktuell in einer Ausbildung befinden oder bereits im Berufsleben stehen. Da aber zunehmend ältere Nutzer das Videoportal nutzen, werden vermehrt erfahrenere Fachkräfte bei TikTok erreicht. Da das Videoportal stark wächst und Plattformen, wie z.B. Facebook schrumpfen, wird künftig ein großer Anteil Fachkräfte auf TikTok erreichbar sein. Die nachfolgende Generation Alpha (Jahrgang 2010 bis heute) wird das Konzept Stellenportale vermutlich gar nicht mehr kennenlernen und neue Beschäftigung direkt über die sozialen Medien finden.

**Plattform richtig nutzen und junge Talente gewinnen**
Zur korrekten Anwendung von TikTok für die Praxis müssen einige Aspekte beachtet werden:

*Schritt 1: Account Setup*
Nach dem Download der App und dem Einrichten eines Nutzerkontos ist es von großer Bedeutung, das eigene Praxisprofil einzustellen. Wählen Sie einen aussagekräftigen Namen, füllen Sie alle erforderlichen Informationsfelder aus und hinterlegen Sie Links zu Ihrer Praxiswebsite.

*Schritt 2: Content Creation*
Kreieren Sie Videos, die das Interesse von potenziellen Mitarbeitern wecken und unterhalten. Nutzen Sie hierfür die vorhandenen Funktionen, wie z.B. das Hinterlegen des Videos mit entsprechender Musik und dem Einfügen von farbigen Texten.

*Schritt 3: Community Management*
Nur einen Account zu erstellen und Videos hochzuladen bringt noch nicht die ersehnte Reichweite und Bekanntheit in der gewünschten Zielgruppe. Durch die Interaktion mit der eigenen Community (Nutzer bei TikTok, die dem eigenen Account folgen und kommentieren) werden Sie bzw. Ihre Praxis schnell von vielen Besuchern auf TikTok wahrgenommen.
Darüber hinaus sprechen Sie den noch „einfachen" Algorithmus des Videoportals an, sodass dieser Ihre Praxis sehr oft und präferiert ausspielt, wodurch diese schnell sichtbar wird. Dadurch können einzelne Videos – auch wenn Ihnen noch niemand bei TikTok folgt – schnell viral gehen und Millionen von Klicks erhalten.

*Schritt 4: Bezahlte Reichweite*
Sobald der TikTok-Account aufgebaut und erste Inhalte erstellt sind, kann durch bezahlte Werbung schnell und gezielt die Aufmerksamkeit der gewünschten Zielgruppe erreicht werden. Durch bezahlte Beiträge erreichen Sie potenzielle Bewerber, indem Ihre Beiträge in den TikTok Feed (Abfolge von Videos, die ein Nutzer in seiner TikTok-App sieht) platziert und wahrgenommen werden.

**Fazit**
TikTok ist von einer anfänglichen Randerscheinung zu einem maßgeblichen Netzwerk avanciert. Wer als Praxis qualifizierte Fachkräfte und auch Patienten gewinnen möchte, sollte auf dieser Plattform ebenfalls eine Präsenz und Marke aufbauen. Wichtig ist, von Anfang an den Account richtig zu planen und aufzustellen, um schnell eine hohe Reichweite zu erzielen. Bevor jedoch das Portal TikTok für die eigene Praxis in Erwägung gezogen wird, sollten zunächst die Kanäle Facebook und Instagram bereits richtig aufgebaut und genutzt werden. Empfehlenswert ist auf jeden Fall, mit Experten für Mitarbeitergewinnung zusammenzuarbeiten, die TikTok und weitere Social Media-Kanäle kennen. ■

**Sebastian Weidner**
Geschäftsführer Rankingdocs GmbH
Rankingdocs GmbH, Lindenallee 53, 20259 Hamburg
Tel.: 040 33468210
sebastian.weidner@rankingdocs.de
www.rankingdocs.de

# Der Cerec-Tag 2022

… für das gesamte Team in Praxis und Labor

Der Cerec-Tag unter dem Motto „Entwicklungstrends in der computergestützten Restauration" findet am **16./17. September 2022 im Hotel Maritim, Düsseldorf,** statt.
Prof. Dr. Daniel Edelhoff wird über die Weiterentwicklung der keramischen Werkstoffe, über die Polymere für die Totalprothetik und Updates der Technologien für festsitzende und herausnehmbare Prothetik informieren.
Die Teilnehmer dürfen ferner ein großes Vortragsprogramm von zahlreichen namhaften Zahnmedizinern und Zahntechniker erwarten.

**Zielgruppe:** Zahnärzte, Zahntechniker und Praxismitarbeiter mit CAD/CAM-Erfahrung (Cerec, inLab).

**Alle Informationen zum Programm, Teilnahmebedingungen und Buchung mit Frühbucherbonus (Symposium, Workshops) unter:**
**www.cerec.de (Kurse & Events)**
**E-Mail: master@cerec.de; Tel.: 02152 102 1875**

Für die Teilnahme am Cerec-Tag 2022 gibt es 16 Fortbildungspunkte (KZBV).

# elmex® gelée mit neuer Geschmacksnote und neuem Design

Von der Möglichkeit der Kariesprophylaxe mit elmex gelée machen bei den 6- bis 17-Jährigen bisher nur etwa 10% Gebrauch [1]. Um die Adhärenz in dieser Patientengruppe zu erhöhen und damit einer frühzeitigen Karieserkrankung entgegenzuwirken, wurde die Geschmacksnote von elmex® gelée angepasst. Im Anwendertest empfanden 74% der Kinder und 77% der Erwachsenen die neue Geschmacksnote als angenehm bis sehr angenehm [2]. Zudem wurde das Verpackungsdesign erneuert.

Karies gehört zu den häufigsten Zahnerkrankungen bei Kindern. Der Zahnschmelz ist in jungem Alter noch nicht vollständig mineralisiert. Darüber hinaus putzen Kinder ihre Zähne nicht zu 100% gründlich und essen oftmals gerne Snacks. elmex® gelée bildet initiale Kariesläsionen durch Remineralisierung zurück [3]. Darüber hinaus stärkt es den Zahnschmelz und reduziert das Risiko neuer Kariesläsionen [4,5]. Das Produkt ist vom 6. bis zum 18. Lebensjahr zu 100 % erstattungsfähig [6]. Auch wenn die Erstattungsfähigkeit neben dem Bedarf und der zuverlässigen Wirksamkeit dazu dienen kann, die Eltern von der Notwendigkeit einer Intensivfluoridierung bei ihrem Kind zu überzeugen – letztendlich muss das Kind diese auch anwenden wollen. Da Kinder besonders sensible Geschmacksempfindungen haben, wurde den Behandlern mit der neuen Geschmacksnote von elmex® gelée ein weiteres Argument für die wichtige Kariesprophylaxe bei Kindern an die Hand gegeben.

Elmex® gelée ist in den folgenden Ausführungen erhältlich: 25 g Dentalgel (apothekenpflichtig), 38 g Dentalgel (verschreibungspflichtig) und 215 g (Klinikpackung, verschreibungspflichtig).

**Quellen**

[1] Durchschnittlicher jährlicher Abverkauf in Packungen von elmex® gelée 38g in deutschen Apotheken (IQVIA Eigenanalyse, Juli 2018 bis Aug 2021) vs. Anzahl der in Deutschland lebenden Kinder und Jugendlichen im Alter zwischen 6 und 17 Jahren (Statista 2020).

[2] 74% der Kinder und 77% der Erwachsenen empfinden die neue Geschmacksnote von elmex® gelée als angenehm bis sehr angenehm. 2-wöchiger Produkttest mit 340 Kindern im Alter von 6-12 Jahren und deren 346 Eltern. PPL Insights & Colgate-Palmolive, Dezember 2020, Deutschland.

[3] Altenburger MJ et al. Caries Res. 2012:46;322.

[4] Madlena et al. Caries Res. 2002;36:142–146.

[5] Splieth et al. Clin Oral Invest. 2012;16: 1395–1399.

[6] Zahnärzt*innen sollten dazu „Individualprophylaxe nach §22 SGB V“ auf dem Kassenrezept notieren

**CP GABA GmbH**
www.cpgabaprofessional.de

# VOCO ist MDR-zertifiziert

Die in Deutschland ansässige VOCO GmbH gehört in Europa zu den führenden Herstellern bei der Umsetzung der neuen Medizinprodukte-Verordnung (Medical Device Regulation, MDR). Die für die Herstellung und das Inverkehrbringen aller Medizinprodukte der Klasse IIa vorgeschriebene MDR-Zertifizierung der sogenannten benannten Stelle liegt VOCO seit 2021 vor. Mit der Zertifizierung wird sichergestellt, jederzeit den geltenden Anforderungen zu entsprechen und die Kunden mit Produkten, die gemäß europaweit geltenden Richtlinien produziert werden, zu beliefern. Durch strenge Kontrollen sämtlicher Entwicklungs- und Herstellungsprozesse wird ein gleichbleibend hoher Sicherheits- und Qualitätsstandard in der Produktentwicklung und -fertigung gewährleistet. Alle Präparate werden am Cuxhavener Firmensitz in modernsten Labor- und Produktionsräumen entwickelt, produziert und konfektioniert und sind somit „Made in Germany“.

**VOCO GmbH**
www.voco.dental.de

Beiträge dieser Rubrik beruhen auf Herstellerangaben und geben nicht die Meinung der Redaktion wieder. Bilddaten, wenn nicht anders vermerkt, von den Herstellern.

# KI-gestütztes Diagnosemodul jetzt integriert in byzz® Nxt

Diagnocat ist Leader seiner Branche und lässt – dank KI – die Wünsche in der Automatisierung dentaler Diagnosen wahr werden. Sie machen Ihre Röntgenaufnahme ganz normal, speichern diese automatisch in der byzz® Nxt Software von orangedental ab und senden aus der byzz® Nxt Ihre 2D- oder 3D-Aufnahme an den Diagnocat Server. In 2 bis 4 Minuten werden vollautomatisiert genaue Diagnosevorschläge aus den 2D- und 3D-Aufnahmen generiert und ein PDF-Befundbericht zur Überprüfung, Ergänzung und Freigabe zur sofortigen Aufklärung des Patienten erstellt. Durch die schnelle und präzise Unterstützung bei der nachfolgenden Überprüfung durch den Behandler sind die Genauigkeit und Vollständigkeit bei der Befundung nachweislich höher. Die Verpflichtung, alle röntgenbestrahlten Bereiche zu befunden, wird unterstützt bzw. erleichtert. Das System beinhaltet die Expertise einer Vielzahl erfahrener Behandler und lässt aufgrund der KI-Programmierung und Deep-Learning-Algorithmen den Erfahrungsschatz stetig anwachsen. Alle Berichte werden in der CE-zertifizierten und DSGVO-konformen Cloud sicher gespeichert und können auf jedem Gerät angezeigt werden. Das automatische Segmentieren der einzelnen Strukturen aus dem DVT-Volumen (Weichgewebe, Maxilla, Mandibula, Atemwege, Nerv und einzelne Zähne) und die Möglichkeit, diese dann präzise mit digitalen Abdrücken zu überlagern, sind weitere Highlights dieser Technologie. Dies ermöglicht eine einfache und formgenaue Erstellung von 3D-Modellen (STL) für die digitale Planung in der MKG-Chirurgie, KFO, Implantologie und Integration in VTO- und Implantatplanungssoftware. Interessierte können sich unter **https://bit.ly/3M7DRw2** einfach registrieren und die 7-Tage-Testversion freischalten lassen.

**Weitere Informationen unter**
www.orangedental.de

# Das erste röntgenopake Universaladhäsiv

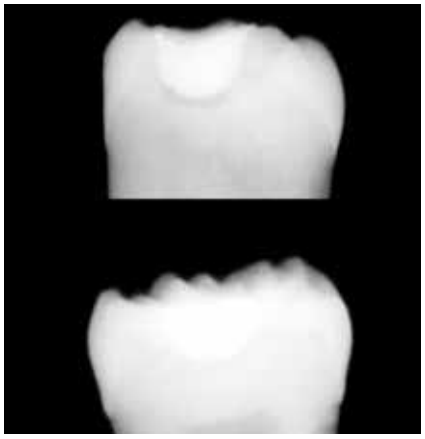

Als erstes Universaladhäsiv überhaupt bietet 3M Scotchbond Universal Plus Adhäsiv eine dentinähnliche Röntgenopazität. Tritt Pooling auf, so sorgt diese Eigenschaft dafür, dass die Adhäsivschicht auf Röntgenaufnahmen nicht vom benachbarten Dentin zu unterscheiden ist. Somit entstehen Zweifel erst gar nicht und es ist klar, dass Füllungen mit radioluzenten Bereichen auszutauschen sind. Erzielt wird die Röntgenopazität durch den Einsatz neu entwickelter röntgenopaker Monomere. Diese bleiben auch bei längerer Lagerung homogen im Adhäsiv vermischt, wodurch jeder Tropfen die gleiche Qualität und identische Eigenschaften bietet. Zudem ist es durch die röntgenopaken Monomere möglich, die Viskosität des Universaladhäsivs gering zu halten. Dies führt zu angenehmen Anwendungseigenschaften. Ein White Paper mit Detailinformationen zur Röntgenopazität von Adhäsiven steht unter **www.3mdeutschland.de/3M/de_DE/dental-de/direkter-workflow/sbuplus/** kostenlos zum Download bereit. Hier erhalten Interessierte auch weiterführende Produktinfos sowie die Gelegenheit, einen Termin für eine Produktvorführung in der eigenen Praxis zu vereinbaren.

**3M Oral Care**
info3mespe@mmm.com

Beiträge dieser Rubrik beruhen auf Herstellerangaben und geben nicht die Meinung der Redaktion wieder. Bilddaten, wenn nicht anders vermerkt, von den Herstellern.

# Septodont erweitert Dentalportfolio und setzt Expansionspläne fort

Oliver Schiller, CEO Septodont-Gruppe

Seit 15. März 2022 ist Septodont Eigentümer der Produkte und Marken des bisherigen Sanofi-Dentalgeschäfts mit allen damit verbundenen Verantwortlichkeiten wie Werbung, Vertrieb, Zulassung, Pharmakovigilanz und Ansprechpartner in diesen und allen übrigen Anfragen. Die Vereinbarung zwischen Sanofi und Septodont zur Veräußerung des integrierten globalen Dentalportfolios, einschließlich Ultracain® und Dontisolon® sowie der damit verbundenen Medizinprodukte, hat damit ihren letzten Schritt erreicht. Septodont ist der Ansprechpartner für Bestellungen und Fragen zu diesen Produkten, die ansonsten unverändert bleiben. Die Ultracain®-Zylinderampullen werden weiterhin von Sanofi im Werk in Frankfurt am Main im Auftrag von Septodont hergestellt. Ab sofort steht den Kunden auch der bewährte Septodont-Service zur Verfügung. Mit diesem Schritt setzt Septodont seine Expansionspläne fort. „Diese Marken sind hervorragende Ergänzungen zu unserem bestehenden Dentalportfolio", sagt Oliver Schiller, CEO der Septodont-Gruppe. „Sie werden es uns ermöglichen, das Leistungsversprechen, das wir unseren Kunden bieten, durch eine breitere Palette von Produkten und Lösungen zu untermauern. Diese Akquisition wird auch unsere geografische Expansion in den europäischen Schlüsselmärkten, insbesondere in Deutschland, sowie in mehreren anderen Schlüsselmärkten in Asien und Nordafrika beschleunigen. Das steht in vollem Einklang mit unserer Strategie und setzt unseren erfolgreichen Wachstumskurs fort".

**Septodont GmbH**
Felix-Wankel-Str. 9
53859 Niederkassel
Tel.: 0228 97126-0
Fax: 0228 97126-66
info@septodont.de
www.septodont.de

# Hochwertiger Zahnersatz ab sofort auch „Made in Germany"

Dentaltrade feiert diesjährig sein 20-jähriges Firmenjubiläum sowie seine neue Produktlinie „ProLine" – Zahnersatz „Made in Germany". Das Bremer Unternehmen fertigt im eigenen TÜV-zertifizierten Meisterlabor in China erstklassigen Zahnersatz. Nunmehr hat dentaltrade sein internationales Angebot ausgebaut und bietet hochwertigen Zahnersatz aus deutscher Herstellung. Die neue „ProLine" gibt Kunden und Patienten ab sofort die Möglichkeit, schneller verfügbaren und in Deutschland produzierten Zahnersatz zu einem hervorragenden Preis-Leistungs-Verhältnis zu bekommen.

Die „ProLine" umfasst das komplette Spektrum von festsitzendem Zahnersatz, unter anderem hergestellt aus Zirkoniumdioxid. Diese Dentalkeramik überzeugt mit Härte und Belastbarkeit, Formstabilität und Bioverträglichkeit für anspruchsvollen Zahnersatz und genügt durch ihre natürliche Farbe höchsten ästhetischen Ansprüchen. Darüber hinaus bietet die „ProLine" alle Vorteile, mit denen dentaltrade bereits überzeugt: Zahnärzte können qualitativ hochwertige und langlebige Prothetik zu überzeugenden Preisen anbieten, mehr Heil- und Kostenpläne umsetzen und damit eine höhere Rendite, Praxisauslastung und verbesserte Marktposition erreichen. Patienten haben mit dentaltrade-Lösungen hohe Einsparmöglichkeiten, auch ohne Zusatzversicherung und ohne Kompromisse bei der prothetischen Wunschversorgung und Ästhetik.

Im Jubiläumsjahr bietet dentaltrade darüberhinaus weitere attraktive Angebote. Diese sind zu finden auf:
**www.dentaltrade.de** und im Zahnmedizin-Onlineshop dentaltrade.

**dentaltrade GmbH**
Otto-Lilienthal-Str. 27
28199 Bremen
Tel.: 0421 247147-0
Fax: 0421 247147-9
www.dentaltrade-zahnersatz.de
service@dentaltrade.de

Beiträge dieser Rubrik beruhen auf Herstellerangaben und geben nicht die Meinung der Redaktion wieder. Bilddaten, wenn nicht anders vermerkt, von den Herstellern.

Hotel Goulielmos im Ort Akrotiri.

# Santorin – die Interessanteste aller griechischen Inseln

Grandios ist der Blick über die Caldera vom kleinen Ort Akrotiri aus. Bewusst hatten wir uns das hübsche, kleine Hotel „Goulielmos" im südlichen Teil der halbmondförmigen Vulkaninsel Santorin ausgesucht, um abseits allen Trubels, der normalerweise in den 2 Orten Phira im Zentrum und Oia (gesprochen Ija) im Norden herrscht, dieses grandiose Panorama genießen zu können. Schon beim Anflug konnten wir über das Triebwerk hinweg die interessante Formation der einst runden Insel fotografieren. Es sind sozusagen die „Reste" der vor etwa 3.600 Jahren bei einem schrecklichen Vulkanausbruch versunkenen Insel. Herzlich werden wir von Frau Maria empfangen, der Besitzerin des zauberhaften kleinen Paradieses. Bei einem frisch gepressten Orangensaft genießen wir zunächst den fast 360°-Rundumblick und können uns nicht satt sehen. Später bei einem Glas Inselwein ist der erste Sonnenuntergang hinter dem Inselchen Aspróni fast unwirklich.

Blick vom Hotel Goulielmos in Akrotiri nach Westen mit der Insel Aspronisi rechts.

## Ausgrabung von Akrotiri: sensationeller Fund einer kompletten Stadt

Jeder Morgen beginnt mit einem reichhaltigen Frühstück auf unserer Terrasse – mit Caldera-Blick. Gleich am 1. Tag zieht es uns magisch zur nahen archäologischen Ausgrabung von Akrotiri. Seit 1967 wird hier gegraben. Sensationell sind die Ergebnisse. Eine komplette Stadt mit bis zu 3-stöckigen Häusern, elegantem Mobiliar und vor allem faszinierenden Wandmalereien wurden freigelegt. Alle Bewohner dieser reichen Handelsstadt konnten sich offenbar rechtzeitig auf ihre Schiffe retten. Eine bis zu 30 m mächtige Ascheschicht bedeckte die Stadt bei dem prähistorischen Vulkanausbruch und „konservierte" sie dadurch. Das heißt, als die Archäologen diese „Konserve" öffneten, waren durch eindringende Luft und Feuchtigkeit vor allem die fantastischen Wandmalereien vom sofortigen Zerfall bedroht. Konservatoren und Restauratoren leisten bis heute eine mühsame, nie endende Arbeit. Einige der Malereien und andere Funde sind im Prähistorischen Museum im Ort Phira zu sehen, die zu Beginn der Grabung ge-

Ein herrliches Panorama über die Inselstadt Ola.

fundenen im Archäologischen Nationalmuseum in Athen. 10.000 qm wurden in Akrotiri bisher ausgegraben. „Und dabei soll es bleiben", sagt der verantwortliche Archäologe Prof. Dr. Doumas. „Je mehr wir ausgraben, desto mehr zerstören wir. Durch einen Video-Film in der Grabung versuchen wir stattdessen, den Besuchern ein Bild des damaligen Aussehens einiger der bedeutenden Geschäfte und Wohnhäuser zu vermitteln."

Wir gehen die paar Schritte hinunter zum Meer, wo an dieser geschützten Südseite der Insel möglicherweise der antike Hafen lag. Doch davon ist absolut nichts gefunden worden. Gleich hinter dem Ausgang der Grabung kaufen wir im „Excavations Shop" Bücher, Postkarten und geschmackvolle Souvenirs. Danach stärken wir uns in einer der kleinen Tavernen am Wasser mit frisch gebratenen Kalamares und einem erfrischenden weißen Inselwein vom Fass. Zurück im Hotel, erzählt uns Frau Maria, dass ihr Großvater, wie alle anderen im Dorf Akrotiri, nach dem die Grabung benannt wurde, von Beginn an als Grabungsarbeiter dabei war. „Eigentlich war er Fischer. Doch die Arbeit wurde relativ gut bezahlt – und Fischen konnte man immer noch nachts", lacht sie. Der Großvater hatte hier oben hoch über dem Strand ein kleines Fischrestaurant, vermietete später 1, 2 Zimmer an die Archäologen. Später habe ihr Vater in den Vulkanhang hinein dieses kleine, entzückende Hotel gebaut, das sie jetzt mit viel Engagement führt, unterstützt von der Rezeptionistin Frau Dimitra. „Genau hier, wo das Dorf Akrotiri damals begann, hörte die Straße auf", erzählt Frau Maria weiter. „Was aber blieb, ist genau dort die Haltestelle des Busses, mit dem man bequem überall hin auf die Insel fahren kann – und in 5 Minuten bis zur Grabung." Vom Straßenverkehr hört man im etwas tiefer liegenden Hotel absolut nichts. Die Geländewand aus Vulkanasche schluckt den Lärm.

Fantastischer Ausblick von Alt-Thera auf Karnares mit schwarzem Lavastrand.

## In der Hochsaison ein Kreuzfahrt-Paradies

Mit dem Bus fahren wir nach Phira, um zunächst im Museum zu staunen. Hier steht in einer gesonderten Vitrine auch der kleine goldene Steinbock, den Prof. Doumas kurz vor Schließung der Grabungen in einer versteckten Holzkassette fand – wohl als Geschenk für die Götter gedacht, vermutet er. Dann spazieren wir gemütlich durch den Ort, dessen nahtlos an- und übereinander gebaute kleine Hotels wie eine weiße Sahneschicht hoch über dem etwa 300 m steil in die Caldera abfallenden schwarz-ocker-rötlich-grauen Kraterrand liegen. Kleine Cafés, Restaurants und Hotels sind über meist viele Treppen abwärts zu erreichen – natürlich mit Caldera-Blick und entsprechenden Preisen.

Im Frühsommer 2021 (in der Caldera-Zeit) lag kein einziges Kreuzfahrtschiff an den Festmachetonnen. Nur die Privatyacht eines begüterten Eigners dümpelt die ganze Woche unbenutzt vor sich hin. Es macht Spaß, durch die schmalen Gassen zu bummeln und nur wenigen, meist jungen Touristen zu begegnen. Liegen unten die meist riesigen Schiffe, schieben sich Menschenmassen oft Schulter an Schulter durch den Ort. Allerdings sind jetzt die Juweliergeschäfte und Boutiquen meist leer. Keine Schlangen winden sich vor der Gondelstation, von der sonst nonstop die Kreuzfahrt-Touristen auf- und abwärts transportiert werden. Sie wird jetzt tatsächlich nur für uns beide in Betrieb gesetzt. Unten können wir wählen zwischen 2 typischen Tavernen, genießen frischen, gegrillten Oktopus, Salat und wieder den golden leuchtenden Inselwein. Leise plätschert das Wasser an den Kai. Danach laufen wir im Zickzack gemächlich die 588 breiten Stufen hinauf in den Ort, staunen dabei über die fantastischen Formationen und Farben der Asche- und Lavaschichten, die vom etappenweisen Ausbruch des Vulkans erzählen.

## Vielfalt und Schönheit abseits des Massentourismus

Santorin ist so vielseitig. Natürlich steigen wir über dem Badeort Kamares an der flachen Ostküste hinauf nach Alt-Thera, vor ca. 120 Jahren von einem deutschen Archäologen ausgegraben. Es war eine dorische Siedlung aus dem 8. Jhd. v. Chr. Man wandelt zwischen den gut beschrifteten Fundamenten der Häuser und Tempel, blickt auf ein Theaterhalbrund unterhalb am Hang, ganz tief unten auf die schwarzen Strände von Kamares und die flache Ebene mit dem Flughafen.

Ein anderer Ausflug führt uns zum reizvollen Bergdorf Pirgos, das zum Glück noch viel von seiner Ursprünglichkeit bewahrt hat. Schmale Treppengassen mit liebevoll gestalteten kleinen Souvenirlädchen führen hinauf zum Kastell. Auch lassen wir

Wandmalereien von Aktrotirri, Museum Phira Santorin.

uns eine Weinprobe im lauschigen Gut der Domaine Sigalas im flachen Hinterland von Oia nicht entgehen. Hier werden keine Gruppen abgefertigt. Unter Weinlaub sitzen wir mit Blick auf die Weinfelder, verkosten in aller Ruhe verschiedene Weißweine und auch einen Roten. Dabei erfahren wir, dass in der Vulkanasche – es gibt keinen Krumen Erde auf der Insel – hervorragende Trauben gedeihen. Vor allem: Sie sind resistent gegen Krankheiten. Die Weinreben werden eingetieft in kleine Kuhlen gesetzt. Vor der Sonne geschützt, wachsen die Trauben nach innen und gedeihen in der hygroskopischen, also Wasser anziehenden Vulkanasche. Die Feuchtigkeit der Nacht genügt, um die Trauben prächtig gedeihen zu lassen.

Weinprobe beim Weingut Sigalas bei Oia.

Fröhlicher Stimmung flanieren wir noch durch den marmorgepflasterten Ort Oia, der uns eigentlich zu mondän geworden ist. Gemütlich laufen wir den Weg entlang der Abbruchkante bis Phira. Kurz vor der Gondelstation kehren wir ein bei „Da Costa“, der seine Wände geschmückt hat mit Wandmalereien aus Akrotiri, genießen bei handgerollten Dolmades und Wein einen prächtigen Blick auf den Vulkan und in der Ferne den südlichen Schwanz der Insel mit dem Dorf Akrotiri. Danach bringt uns der Bus für 2,80 Euro bis vor die Tür unseres Hotels Goulielmos. ■

*Text und Bilder: Dr. Renate V. Scheiper*

**Gewinnspielfrage:**

**An wen vermietete der Großvater von Frau Maria Zimmer?**

Zu gewinnen gibt es 3 Übernachtungen mit Frühstück für 2 Personen in einem Zimmer mit Caldera-Blick in den Monaten April/Mai oder Oktober.

Einsendungen mit dem „**Stichwort Santorin“** bis zum **28. Juli 2022** ausschließlich online an **Redaktion@spitta.de**.

Für die Teilnahme am Gewinnspiel ist eine Angabe von personenbezogenen Daten erforderlich. Der Teilnehmer erklärt sich ausdrücklich damit einverstanden, dass die von ihm übermittelten Daten für die Durchführung und Abwicklung des Gewinnspiels erhoben und verarbeitet werden. Der Rechtsweg ist ausgeschlossen.

**Informationen:**

4-Sterne-Hotel Goulielmos in Akrotiri, Tel: 0030 2286081383, E-mail: info@hotel-goulielmos.gr, www.hotel-goulielmos.gr.
27 Zimmer, Swimmingpool und schattige Liegen, 3 Suiten mit privatem Pool. Grober Kiesstrand tief unten am Wasser.
Kostenlose Parkplätze beim Hotel. Geöffnet 1. April bis 31. Oktober.
**Anreise:** Von vielen deutschen Flughäfen Nonstop-Flüge nach Santorin.
**Weinprobe:** Domaine Sigalas bei Oia: www.sigalaswinetasting.com; www.sigalas-wine.com
**Essen:** In Phira hinter der Gondelstation mit herrlichem Blick, normale Preise: Restaurant Da Costa (www.dacosta.gr)
Buchempfehlungen: Dumont Reise-Taschenbuch Santorin, 17,99 Euro.
**Christos G. Doumas:** „The Archaeological Site and the Museum of Prehistoric Thera. A brief guide.“ Im Bookshop bei der Ausgrabung oder bei Andromeda Books im Internet (25 Euro). Phantastisch ist der großformatige Kunstdruckband von Christos Doumas „Die Wandmalereien von Thera“ (antiquarisch).

© photowahn/fotolia

## PRAXISABGABE

**Hard Facts zum Thema Praxisabgabe**
Die Abgabe der eigenen Praxis zum Ende des Berufslebens sollte laut Experten ca. 5 bis 10 Jahre im Voraus geplant werden. Denn hat man vor einem Praxisverkauf zu wenig Zeit, um in Ruhe und ohne Zeitdruck einen Nachfolger zu finden sowie die rechtlichen und steuerlichen Rahmenbedingungen zu berücksichtigen, wird die Praxisabgabe nur selten zu den gewünschten Ergebnissen führen.

© Kzenon/fotolia

## PRAXISGRÜNDUNG

**Teil 1: Erfolgreich niederlassen:**
**Ist die Selbstständigkeit etwas für mich?**
Die zahnärztliche Selbstständigkeit offeriert Chancen, birgt aber auch Fallstricke. Damit der Berufsweg als Praxisinhaber oder Praxisinhaberin von der Niederlassung bis zum Praxisverkauf gelingt, ist aktuelles Wissen in vielen Bereichen unabdingbar: z.B. Recht, Steuer, Betriebswirtschaft und Marketing. In einer Artikelserie werden Basisinformationen bereitgestellt.

© Ahapeu/AdobeStock

## PRAXISFORMEN

**Kooperationsformen in der Zahnarztpraxis – Dreamteam oder Zweckgemeinschaft**
Welche Praxisform passt zu mir? Und mit welcher Praxisform bin ich langfristig am erfolgreichsten? Neugründung, Praxiskauf oder Praxiseinstieg? Praxisverkauf oder Anstellung? Diese Fragen stellen sich viele Zahnärzte und natürlich gibt es keine pauschalen Antworten. Allerdings gibt es durchaus einige Kriterien, die für oder gegen die einzelnen Praxisformen sprechen.

## Impressum

»ZMK«, Zahnheilkunde · Management · Kultur
ZMK online: www.zmk-aktuell.de

Spitta GmbH
Ammonitenstraße 1, 72336 Balingen
Postfach 10 09 63, 72309 Balingen
Telefon 07433 952-0, Telefax 07433 952-111
E-Mail: info@spitta.de

**Chefredaktion**
Prof. Dr. Claus-Peter Ernst
E-Mail: Claus-Peter.Ernst@spitta.de

**Redaktion**
Karin Ude, Tel.: 07433 952-438, Fax: 07433 952-442
E-Mail: Redaktion@spitta.de

**Ständige Mitarbeiter**
Dr. Simona Sorkalla, Dagmar Kromer-Busch,
Dr. Antje Kronenberg, Ingrid Ahnert, Halil Recber

**Redaktionsbeirat**
M. Altenhein, PD Dr. O. Ahlers, Prof. Dr. F. Beske,
PD Dr. Dr. K. Bieniek, Prof. Dr. H. Börkircher, Dr. R. Briant,
Prof. Dr. B. Briseno, Prof. Dr. R. Buchmann, Dr. J.-F. Dehner,
Prof. Dr. E. Deutsch, Dr. V. Ehlers, Prof. Dr. Dr. W. Engelke,
Dr. C. Erbe, PD Dr. Dr. F. Halling, Dr. D. Hellmann,
U. Krueger-Janson, Prof. Dr. H.-P. Jöhren, PD Dr. A. Kasaj,
Prof. Dr. K.-H. Kunzelmann, Prof. Dr. F. Lampert,
Prof. Dr. N. Linden, PD Dr. M. Naumann, Dr. H. v. Grabowiecki,
Univ.-Prof. Dr. H. Küpper, Prof. Dr. Dr. W. Olivier (M.Sc.),
Prof. Dr. Peter Pospiech, Dr. R. Ruhleder, Prof. Dr. B. Schott,
S. Schröder, Univ. Prof. a. D. Dr. H. Spranger,
Dr. Dr. R. Streckbein, PD Dr. Dr. C. Walter,
Prof. Dr. Th. Weischer, Dr. C. Zirkel

**Anzeigenleitung**
Josefa Seydler, Tel.: 07433 952-171,
E-Mail: Josefa.Seydler@spitta.de

**Anzeigenservice**
Melanie Zeng, Tel.: 07433 952-184
Melanie.Zeng@spitta.de

**Bezugspreis**
Einzelheft € 8,00 + Versandkosten, Abonnement Inland € 62,00, ermäßigter Preis € 37,00 für Studenten (alle Abonnementpreise verstehen sich einschließlich Versandkosten)

**Aboverwaltung**
adresspflege@spitta.de

**Druckauflage**
38.000 Exemplare, 10 Ausgaben jährlich; ISSN 1862-0914
Zurzeit gilt die Anzeigenpreisliste Nr. 32/17

**Satz**
F&W Druck- und Mediencenter GmbH, 83361 Kienberg, www.fw-medien.de

Sollte die Fachzeitschrift aus Gründen, die nicht vom Verlag zu vertreten sind, nicht geliefert werden können, besteht kein Anspruch auf Nachlieferung oder Erstattung vorausbezahlter Bezugsgelder.

**Leserhinweis/Datenschutz**
Ihre dem Verlag vorliegenden Adressdaten werden unter strikter Einhaltung der Datenschutzvorschriften gespeichert, zur internen Weiterverarbeitung und für verlagseigene Werbezwecke genutzt. Fremdunternehmen werden Ihre Adressdaten zur Aussendung interessanter Informationen zur Verfügung gestellt. Sofern Sie die Speicherung und/oder Weitergabe Ihrer Adressdaten nicht wünschen, so teilen Sie uns dies bitte telefonisch (Tel.: 07433 952-0), schriftlich an die Verlagsadresse oder per E-Mail an „datenschutz@spitta.de“ mit.

**Urheber und Verlagsrecht**
Für unverlangt eingesendete Manuskripte, Abbildungen und Bücher übernimmt die Redaktion keine Haftung. Mit Annahme eines eingereichten Manuskriptes gehen das Recht der Veröffentlichung sowie die Rechte zur Übersetzung, zur Vergabe von Nachdruckrechten, zur elektronischen Speicherung in Datenbanken oder Internet, zur Herstellung von Sonderdrucken, Fotokopien und Mikrokopien an den Verlag über. Jede Verwertung außerhalb der durch das Urheberrechtsgesetz festgelegten Grenzen ist ohne Zustimmung des Verlages unzulässig. Alle in dieser Veröffentlichung enthaltenen Angaben, Ergebnissen usw. wurden von den Autoren nach bestem Wissen erstellt und von ihnen und dem Verlag mit größtmöglicher Sorgfalt überprüft. Gleichwohl sind inhaltliche Fehler nicht vollständig auszuschließen. Daher erfolgen alle Angaben ohne jegliche Verpflichtung oder Garantie des Verlages oder der Autoren. Sie garantieren oder haften nicht für etwaige inhaltliche Unrichtigkeiten (Produkthaftungsausschluss).
Mit anderen als redaktionseigenen Signa oder mit Verfassernamen gezeichnete Beiträge geben die Auffassung der Verfasser wieder, die der Meinung der Redaktion nicht zu entsprechen braucht. Gekennzeichnete Sonderteile liegen außerhalb der Verantwortung der Redaktion.

**Redaktioneller Hinweis**
Unter der Rubrik „Dental aktuell“ veröffentlichte Artikel wurden mit freundlicher Unterstützung der Dentalindustrie erstellt; die Firmenbezeichnung ist im Beitrag ersichtlich. Die im Text genannten Präparate und Bezeichnungen sind zum Teil patent- und urheberrechtlich geschützt. Aus dem Fehlen eines besonderen Hinweises bzw. des Zeichens ® oder TM darf nicht geschlossen werden, dass kein Schutz besteht.

Aus Gründen der besseren Lesbarkeit wird auf eine geschlechtsneutrale Differenzierung (z.B. Mitarbeiterinnen/Mitarbeiter) verzichtet. Entsprechende Begriffe gelten im Sinne der Gleichbehandlung grundsätzlich für beide Geschlechter.

Copyright Spitta Verlag GmbH & Co. KG,
Gerichtsstand Stuttgart

**Druck, Verarbeitung, Versand**
Mayr Miesbach GmbH, Am Windfeld 15, 83714 Miesbach
www.mayrmiesbach.de

WISSEN, WAS ZÄHLT
Geprüfte Auflage
Klare Basis für den Werbemarkt

Diese Zeitschrift ist der IVW-Informationsgemeinschaft zur Feststellung der Verbreitung von Werbeträgern e.V. angeschlossen.

permadental®
Modern Dental Group

PERMADENTAL.DE
0 28 22 - 71330

**Ab Juli mit einem neuen Angebotspaket „Unlimited“**

PREISBEISPIEL

**TOUCH-UP**

**1.099,- €***

**6-9 Sets für beide Kiefer;**
je Set = 3 Schienen (soft, medium, hart)
(bis zu 54 Schienen)

*inkl. 1 Refinement für beide Kiefer innerhalb 1 Jahres, MwSt. und Versand

## TrioClear™ – die dreistufige Aligner-Lösung

## Nutzen Sie die Vorteile eines Komplettanbieters.

Das Plus für Ihre Praxis: Als weltweiter Aligner-Anbieter verfügt die Modern Dental Group über die Erfahrung aus vielen Tausend erfolgreich abgeschlossenen Patienten-Fällen.

More Info zu TrioClear™
und weitere Angebotspakete

TRIO™ CLEAR

# Wir sorgen für Ihre Vernetzung.
# Damit Sie für Ihre Patienten sorgen können.

## DS Core. Unsere neue digitale Plattform.

DS Core sorgt mit seinem umfassenden Lösungsangebot dafür, dass Sie effizient, vernetzt und mit einer 360°-Integration zwischen Praxis und Labor arbeiten können. Dank verbesserter Prozesse können Sie und Ihr Team wertvolle Zeit sparen und sich auf das konzentrieren, was am wichtigsten ist: Ihre Patienten.

Wir verstehen Sie. Lassen Sie uns gemeinsam daran arbeiten.
**#DSCoreVerbindet**

DS CORE

Dentsply Sirona