www.zmk-aktuell.de

ZMK

ZAHNHEILKUNDE | MANAGEMENT | KULTUR

5
Mai 2022
38. Jahrgang
ISSN 1862-0914
E12169

8,- Euro

ZAHNMEDIZIN

Antibiotika in der Endodontie und Traumatologie

ZAHNMEDIZIN

Aligner-Therapie in der täglichen Praxis

MANAGEMENT

Der Umgang mit schwierigen Patienten

spitta

IHRE ALL-IN-ONE-SOFTWARE PLANMECA ROMEXIS®

Ihre All-in-One-Lösung: alle Daten, Werkzeuge, Planungstools und Indikationen in einer Software für Windows und MacOS. Gestalten Sie alle Ihre 2D-, 3D- oder CAD/CAM-Workflows nach Ihren Bedürfnissen. Ein Workflow-Assistent und die intuitive Benutzeroberfläche helfen dabei, Komplexes einfach zu machen. Funktionsleisten, Ansichten und Fenster passen Sie nach Ihrem Geschmack an. Sie bestimmen, wer etwas sehen darf und können alle Daten in offenen Standards importieren und exportieren.
Während Sie wissen, dass Romexis alles sicher und rechtskonform verwaltet, können Sie sich einfach um anderes kümmern.

www.planmeca.com/de/software

NWD

PLANMECA ist in Deutschland erhältlich bei: Nordwest Dental GmbH & Co. KG
Schuckertstraße 21, 48153 Münster, Tel.: 0251/7607-550, Freefax: 0800/78015-17, Einrichtung@nwd.de, nwd.de/Planmeca

CE 0598 MD Planmeca Romexis

www.planmeca.de

PLANMECA

Das einzig Positive im letzten Monat: der Covid-19-Test …

Es fällt schwer, in der heutigen Zeit über etwas wirklich Positives zu berichten; der Blick in die Zeitung, auf die Nachrichtenkanäle des Smartphones, was auch immer man liest: Nicht gerade der Grund zum Lachen oder zum positivem Denken. Hinsichtlich Corona (ja, das gibt es wirklich noch!) kann auch ich jetzt mitreden: Geimpft, geboostert und jetzt das Ganze auch noch aktuell durch den Genesenenstatus veredelt; nach den Virologen hat man dann ja jetzt die Creme de la Creme des Infektionsschutzes – zumindest mal für 3 bis 6 Monate.

Erzählt man im Bekanntenkreis, dass „es einen jetzt auch erwischt hat", versteht das jeder und wundert sich gleichzeitig, dass das nicht schon früher passiert ist; schließlich befinden wir uns Tag für Tag im 30-cm-Abstand zu offenen Mündern, die auch noch ständig atmen; klar, dass man sich da doch mal etwas einfängt. Doch weit gefehlt: Der Sohnemann hat es im privaten Umfeld in die Familie geschleppt: Der Infektionsweg war klar nachweisbar, die Inkubationszeit mit 5 Tagen exakt eingehalten – und dann ging es in der Familie rum: Jeder Tag ein anderes Familienmitglied. Zu Hause trägt man halt keine FFP2-Maske – und die Flucht ins Hotel hat auch nichts mehr genützt.

Das Positive daran (neben dem PCR-Test): Es zeigt, wie hervorragend der Infektionsschutz *in der Patientenbehandlung* funktioniert! Durch konsequentes Umsetzen aller Hygienemaßnahmen – einschließlich des Tragens der FFP2-Masken war unsere Praxis zumindest von Infektionen aus dem Behandlungsumfeld effektiv geschützt.

Wenn es kaum zu Infektionen bei dem engen Abstand zwischen Patientenmund und Behandlerteam kommt, wobei eine beteiligte Person keinen Mundschutz trägt, dürfte man subsumieren, dass der Infektionsschutz andersherum auch funktioniert, d.h. wenn ein mit FFP2-Maske geschütztes (bzw. schützendes), aber „unbemerkt positives Behandlungsteam-Mitglied" an einer Behandlung beteiligt sein sollte.

Dies zeigt als Einzelfallbetrachtung, was unsere Standesvertreter, die ZÄ-Kammern und die Fachgesellschaften seit nunmehr fast 2 Jahren postulieren: Die Zahnärzteschaft kann Hygiene, die zahnärztliche Behandlung ist sicher und in Pandemiezeiten auch möglich, die zahnärztliche Versorgung der Bevölkerung ist wichtig und eine tragende Säule unseres Gesundheitssystems.

Fragt man im Kollegenkreis positiv getestete Kolleginnen und Kollegen, berichten diese fast unisono, dass die Infektion aller Wahrscheinlichkeit im familiären Umfeld erfolgte. Wie sagt man immer: „Kinder geben ja sooo viel" – stimmt!

Was konnten wir noch in den letzten Wochen vielleicht doch noch an Positivem lernen? Zum Beispiel von Tesla, dass es recht einfach ist, den gestiegenen Produktions-, Rohstoff- und Energiekosten zu trotzen: Man erhöht einfach die Preise! Zu lesen war dies am 21.4. bei NTV*: *„Tesla hat durch Preissteigerungen die Folgen der Inflation abwehren können und mit seinen Geschäftszahlen die Erwartungen der Experten übertroffen."* Damit konnten sogar Bestwerte nicht nur beim Umsatz, sondern auch beim Gewinn erzielt werden. Auch zu lesen: *„Der Preisanstieg liegt schön über der Kosteninflation"*.

So einfach ist das also – man muss nur darauf kommen und es nachmachen – oder? Leider wissen wir alle, dass dies in der Medizin und in der Zahnmedizin nur schwer umsetzbar ist, auch wenn wir – und noch wahrscheinlicher unsere Mitarbeiter – denselben Inflationskostendruck spüren. Wir sind doch zu sehr an komplett veraltete GOZ- und BEMA- Honorar- und Punktwertmaßstäben geknebelt. Im Prinzip bleibt nur, die Sätze aus dem Editorial vom ersten Heft dieses Jahres zu wiederholen: Es gehört jetzt bei weiter rasant steigender Inflation erneut das Thema Punktwertanpassung auf den Tisch! Die Punktwertanpassung dürfte hier das einfachste und am besten zu argumentierende Tool darstellen – gerade im Hinblick auf die aktuelle Inflationsrate. Bitte nicht falsch verstehen: Es geht nicht um mehr Gewinn (wie bei Tesla), schließlich müssen wir keine Investoren begeistern (außer vielleicht die Investoren-geführten MVZs; es geht nur um einen minimalen Kostenausgleich – gerade für Personalkosten, da unsere Mitarbeiter natürlich auch einen gewissen pekuniären Inflationsausgleich wünschen bzw. fordern.

Was man bei all dem Gejammer aber auch nicht aus den Augen verlieren darf: Uns geht es gut. Bei uns herrscht kein Krieg, wir haben zu Essen, ein Dach über dem Kopf, einen Job, der uns ernährt, können wieder in den Urlaub fahren und haben ein sehr gut funktionierendes Gesundheitssystem. Ja, die Einschnitte sind spürbar, tun weh, aber wahrscheinlich werden sie irgendwie auch handhabbar und erträglich bleiben – ganz anders für andere Menschen auf diesem Kontinent.

Es grüßt Sie herzlich
Ihr

Prof. Dr. Claus-Peter Ernst

*https://www.n-tv.de/wirtschaft/Tesla-kontert-Inflation-mit-Preiserhoehungen-article23279562.html

cara®

VÖLLIG LOSGELÖST

Erleben Sie die Freiheit des kabellosen intraoralen Scannens!

Jetzt TESTAUFSTELLUNG cara i700 wireless gewinnen!

Informationen und Aktionen unter kulzer.de/i700

cara® i700 wireless*

Starten Sie jetzt mit dem Abformprofi Kulzer Ihre Reise in das Zeitalter des kabellosen Intraoralscannens. Verwirklichen Sie mit dem cara i700 wireless Ihren Wunsch nach einem leichten, schnellen, präzisen und Freiheit bietendem Intraoralscanner.

*powered by medit

Mundgesundheit in besten Händen.

KULZER
MITSUI CHEMICALS GROUP

© 2022 Kulzer GmbH. All Rights Reserved.

ZAHNMEDICIN

210 Pulparegeneration in der Praxis: „Pulp Fiction"?
Ella Ohlsson,
PD Dr. Matthias Widbiller

220 Antibiotika in der Endodontie und dentalen Traumatologie
Prof. Dr. Michael Hülsmann,
S. Baxter

226 Nicht-allergiebedingte dentale und orofaziale Befunde bei 625 Patienten mit Verdacht auf Unverträglichkeit gegenüber Dentalmaterialien – Teil 2
PD Dr. Fabien Cieplik et al.

232 Die intraligamentäre Anästhesie (IOLA) – Teil 2
Prof. Dr. Dr. Eike Glockmann,
Lothar Taubenheim,
Dr. Walter Zugal

236 Aligner-Therapie in der täglichen Praxis
Dr. Ingo Baresel

DENTALFORUM

240 CAD/CAM initial™ LiSi Block von GC
Dr. Christian Lampson,
Christian Hannker

246 CGM auf dem Weg der Digitalisierung

248 Dentsply Sirona bietet neue digitale Serviceangebote

BUCHREZENSION

245 Neuauflage: „Grundlagen der modernen Endodontie"

INTERVIEW

250 Das Gerät einschalten und wissen, dass es funktioniert

MANAGEMENT

252 Der Umgang mit schwierigen Patienten
Dr. Marc Elstner

254 Die eigene Zahnarztpraxis macht glücklich
Dr. Sabine Kohnke

KULTUR/FREIZEIT

265 Nichts wie ab nach Bremerhaven
Dr. Renate V. Scheiper

268 Nachhaltiges Wirtschaften in Südtirol
Monika und Rainer Hamberger

RUBRIKEN

257 Firmennachrichten
260 Produktinformationen
270 Vorschau/Impressum

Titelbild: © Alex Mit/AdobeStock

Pulparegeneration in der Praxis: „Pulp Fiction“?

Einem Zahn mit nekrotischer Pulpa neues Leben einzuhauchen, das ist das Ziel der regenerativen Endodontie. Es handelt sich um ein Forschungsfeld, das momentan vielerorts Aufmerksamkeit auf sich zieht. Dieser Artikel soll einen kurzen Überblick über den Stand der Forschung und die tatsächliche Umsetzbarkeit dieses Unterfangens geben.

Obwohl mit einer konventionellen Wurzelkanalbehandlung gute Erfolge erzielt werden, lässt sie den Zahn doch in einem geschwächten Zustand zurück. Zwar ist dadurch eine Erhaltung des Zahnes in über 90% der Fälle möglich [1], doch 6 Monate nach der Behandlung berichten 10% der Patienten weiterhin von Schmerzen [2]. Zudem kann es durch einen undichten koronalen Verschluss oder persistierende apikale Entzündungen zu Reinfektionen kommen [3,4]. Auch der mit der Behandlung einhergehende Verlust an Dentin führt zu einer Schwächung des Zahnes, was in Frakturen resultieren kann [5].

Die Pulpa – ein Rundumtalent

Mit der Entfernung der Pulpa gehen auch ihre wertvollen Funktionen verloren. So ist sie durch ihre formative Funktion auch bei bereits durchgebrochenen Zähnen an der Fertigstellung der Wurzeln beteiligt [6,7]. Zeitlebens werden 0,4 µm Sekundärdentin pro Tag zirkumpulpal angelagert und dies stärkt den Zahn weiter [8]. Auch reaktiv kann sie Dentin sezernieren, um so defensiv auf externe Reize zu reagieren [9]. Die Verteidigungsfunktion der Pulpa wird darüber hinaus durch Zellen des angeborenen und erworbenen Immunsystems, wie dendritische Zellen, Fibroblasten, natürliche Killerzellen und B- und T-Zellen getragen [10,11]. Die durch Nervenendigungen nozizeptiv vermittelte Rückkopplung zwischen Zahn und ZNS trägt außerdem zum Schutz vor mechanischer Überlastung bei [12].
An vielen dieser Funktionen sind Odontoblasten beteiligt. Es handelt sich um postmitotische Zellen, die palisadenförmig die Pulpahöhle auskleiden **(Abb. 1)** [13]. Sie partizipieren an der Sinneswahrnehmung [14,15], können Kälteempfindungen weiterleiten [16], durch spezielle Rezeptoren können sie Pathogene detektieren [17] und auch für die Dentinbildung sind sie verantwortlich [8]. Doch auch wenn der Odontoblastensaum verletzt ist, kann eine Tertiärdentinbildung erfolgen [18]. In diesem Fall werden Stammzellen aus dem Inneren der Pulpa rekrutiert und differenzieren an der Stelle der Läsion in mineralisierende Zellen [19].
Bei einem konventionell endodontisch behandelten Zahn fehlen alle diese Funktionen, weshalb die Heilung oder Regeneration von irreversibel geschädigtem Pulpagewebe sinnvoll und wünschenswert ist.

Regeneration – eine Begriffserklärung

Spricht man von Pulparegeneration, gilt es einige Begrifflichkeiten zu definieren. Die Heilung eines Defekts kann auf mehrere Arten geschehen **(Abb. 2)**. Während Heilung

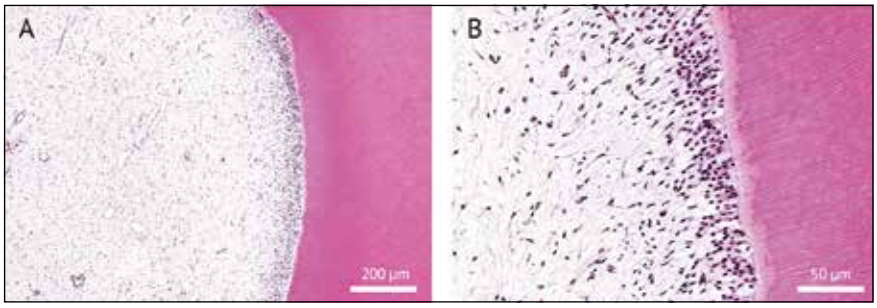

Abb. 1: Histologische Aufbereitung und Hämatoxylin-Eosin-Färbung des Pulpa-Dentin-Komplexes.
A) Pulpa (links) und Dentin (rechts) bilden einen eng miteinander verbundenen Gewebekomplex.
B) Zu erkennen sind von links nach rechts: Das lockere Bindegewebe der Pulpa mit Fibroblasten, Nerven und Blutgefäßen; säulenförmige, palisadenartig angeordnete Odontoblasten deren Fortsätze in das Dentin hineinragen; unmineralisiertes Prädentin (hellrosa) und mit Tubuli durchzogenes Dentin (dunkler gefärbt).

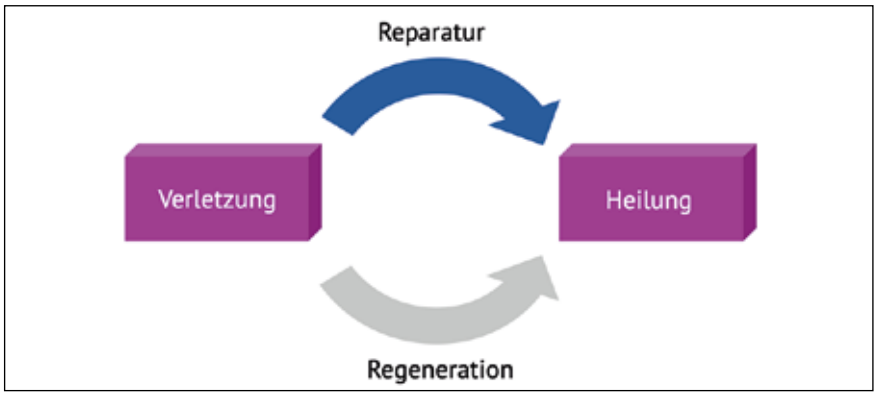

Abb. 2: Sowohl Reparatur als auch Regeneration führen zu einer Heilung.

allgemein den Prozess der Rückbildung einer Erkrankung oder pathologischen Gewebsveränderung betitelt, so wird der Ersatz verloren gegangenen Gewebes durch narbigen Umbau oder die Bildung von ektopischem Gewebe als Reparatur bezeichnet. Es entsteht zum Beispiel eine Narbe. Dahingegen bedeutet die Regeneration eine funktionelle und morphologische Wiederherstellung des ursprünglich vorhandenen Organs oder Gewebes [20-22].

Echte Regeneration wird nur selten in der Natur beobachtet. Eine Art Regeneration passiert im Menschen beispielsweise nach einer Teilentfernung der Leber. Als einziges viszerales Organ kann die Leber verlorenes Gewebe in kurzer Zeit funktionell und morphologisch ersetzen, doch diese Fähigkeit hat die Zahnpulpa leider nicht [23,24]. So wächst auch ein Salamanderschwanz zwar augenscheinlich nach, besteht aber tatsächlich nur aus Knorpel, wichtige Bestandteile wie die Wirbelsegmente fehlen [24]. Viele Heilungsprozesse im menschlichen Körper und der Natur sind demnach definitionsgemäß Reparaturen.

Die Revitalisierung

Ein zur Wurzelkanalfüllung alternatives Verfahren, das in der zahnärztlichen Praxis schon erfolgreich angewendet und durch die European Society of Endodontology empfohlen wird, ist die Revitalisierung [25]. Besonders bei Zähnen mit nicht abgeschlossenem Wurzelwachstum stellt es eine Alternative zur Apexifikation durch einen MTA-Plug dar. Das Vorgehen sieht so aus: Nach Entfernung der nekrotischen Pulpa, medikamentöser Einlage und gründlicher Desinfektion des Kanals, wird eine Einblutung in das Kanallumen erzeugt [26]. Mit dem Blut werden mesenschymale Stammzellen, die in der apikalen Papille wurzelunreifer Zähne ansässig sind, eingeschwemmt. Diese können nun mit dem Blutkoagel als Leitstruktur neues Hart- und Weichgewebe im Wurzelkanal bilden **(Abb. 3)** [27]. Für die Behandlung sind zwei Sitzungen nötig, gefolgt von mehreren Kontrollterminen.

Medizinische Exklusiv-Zahncreme mit Natur-Perl-System

NEU OHNE TITANDIOXID

Hocheffektiv und ultrasanft – die neue Pearls & Dents

Jetzt weiter optimiert:

- ohne Titandioxid: Natürlichkeit, die man sehen kann
- hocheffektive Reinigung: **86,6 % weniger Plaque**[1]
- ultrasanfte Zahnpflege: **RDA 28**[2]
- optimaler Kariesschutz mit Doppel-Fluorid-System **1.450 ppmF**
- 100 % biologisch abbaubares Natur-Perl-System

ORIGINAL 11 SEHR GUT 2021 dermatest

★★★★★ 5-sterne-garantie.de KLINISCH GETESTET

Besonders geeignet

- bei erhöhter Belagsbildung (Kaffee, Tee, Nikotin, Rotwein) und für Spangenträger

Dr. Liebe Nachf. GmbH & Co. KG
D-70746 Leinfelden-Echterdingen
bestellung@pearls-dents.de

[1] Klinische Anwendungsstudie unter dermatologischer und zahnmedizinischer Kontrolle, durchgeführt von dermatest 11/2021
[2] Messmethode „Züricher Modell". Pearls & Dents bisher: RDA 32

www.pearls-dents.de/zahnaerzte

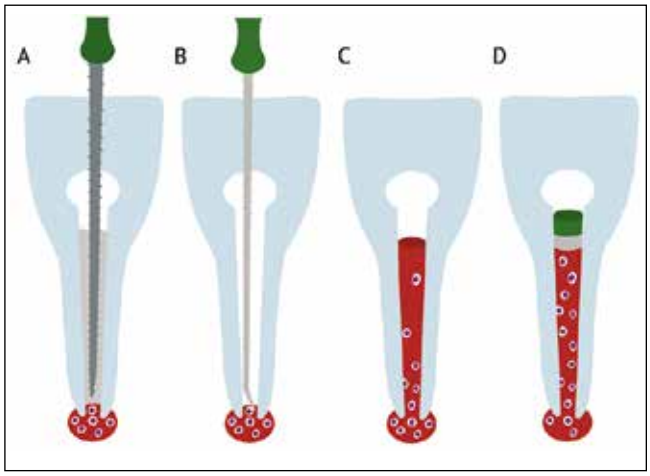

Abb. 3: Die Revitalisierung:
A) Aufbereitung und Desinfektion des Wurzelkanals unter Rücksichtnahme auf die dünnen Dentinwände.
B) Mit einer abgewinkelten Feile kann eine Einblutung in den Wurzelkanal provoziert werden.
C) Dabei werden in der apikalen Papille ansässige Zellen in das Kanallumen eingeschwemmt.
D) Das Blutkoagel kann mit einer Kollagenkegel abgedeckt werden. Es folgt der dichte, adhäsive Verschluss.

Der genaue Ablauf kann der **Tabelle 1** entnommen werden, und einzelne Schritte werden anhand eines Fallbeispiels dargestellt **(Abb. 4)**. Durch diese Behandlung kann sowohl ein Abheilen der periapikalen Läsion als auch das Wiedererlangen einer klinischen Kältesensibilität erzielt werden [28,29]. Zwar gibt es einige Evidenz für eine Verlängerung und Verdickung der nichtausgewachsenen Wurzeln, doch dieser wünschenswerte Behandlungsausgang kann nicht vorhersagbar beobachtet werden **(Abb. 5)** [30,31].
Wird das Gewebe eines „revitalisierten" Zahnes histologisch begutachtet, fällt auf, dass es sich hauptsächlich um ektopisches Gewebe wie Zement oder auch Knochen handelt [32,33]. Obwohl dies in vielen Fällen auch als klinischer Behandlungserfolg gewertet werden kann, findet hier dennoch lediglich ein reparativer Prozess statt, keine wirkliche Regeneration [34].

Die Faszination des Tissue Engineerings

Um eine echte Regeneration zu erzielen, gibt es auch Bestrebungen, durch Anwendung des Tissue Engineerings verlorenes Pulpengewebe biologisch zu ersetzen. 3 einzelne Elemente stellen dabei die Säulen des klassischen Tissue Engineerings dar: Stammzellen, Signalmoleküle und ein Gerüstmaterial **(Abb. 6)** [35]. Diese Komponenten können extrakorporal zusammengesetzt und

In der ersten Sitzung	
Befunderhebung	• Klinisch und radiologisch
Vorbereitung des Arbeitsfeldes	• Zahnreinigung • ggf. Lokalanästhesie • absolute Trockenlegung mit Kofferdam • Reinigung des Zahnes mit 3% Povidon-Iod
Vorbereitung des Wurzelkanals	• Präparation des Kanalzugangs • Entfernung nekrotischen Gewebes unter Vermeidung der mechanischen Bearbeitung der Wurzelkanalwände • Längenbestimmung
Spülung	• Desinfektion mit 1,5-3% Natriumhypochlorid (mit 20 ml für 5 min) • Neutralisation durch Spülung mit physiologischer Kochsalzlösung • Trocknung mit Papierspitzen • Spülung mit 17% EDTA (mit 20 ml für 5 min)
Medikamentöse Einlage	• Applikation eines Kalziumhydroxid-Präparates (z.B. UltraCal XS, Ultradent) • adhäsiver Verschluss und Wirken des Medikaments für 2-4 Wochen
In der zweiten Sitzung	
Klinische Reevaluation	• erneute medikamentöse Einlage bei bestehenden Entzündungszeichen
Vorbereitung des Wurzelkanals	• Vorbereitung des Arbeitsfeldes (s.o.) • Entfernung des koronalen Verschlusses und der medikamentösen Einlage • Spülung mit 17% EDTA und Kochsalzlösung • Trocknung des Wurzelkanals
Bildung des Blutkoagels	• Induktion einer Einblutung in den Wurzelkanal durch Überinstrumentieren mit einer abgeknickten Feile • Abdecken des Koagulums durch eine Kollagenmatrix (z.B. Parasorb HD Cone, Resorba) • Verschluss des Wurzelkanals mit einem hydraulischen Kalziumsilikatzement (z.B. Biodentine, Septodont)
Verschluss der Kavität	• Anfrischen des Dentins, selektive Schmelzätzung, Konditionierung • adhäsive Restauration mit einem Komposit
Nachkontrollen	• Kontrollen des Behandlungserfolges sind nach 6, 12, 18 und 24 Monaten und danach jährlich nötig • Kriterien für den Behandlungserfolg: Schmerzfreiheit, Rückbildung der Entzündungszeichen, Längen- und Dickenzunahme der Wurzeln, Entwicklung einer Sensibilitätsreaktion, Patientenzufriedenheit

Tab. 1: Step by Step: Was in der Revitalisierungsbehandlung wann passieren sollte [25,60,61].

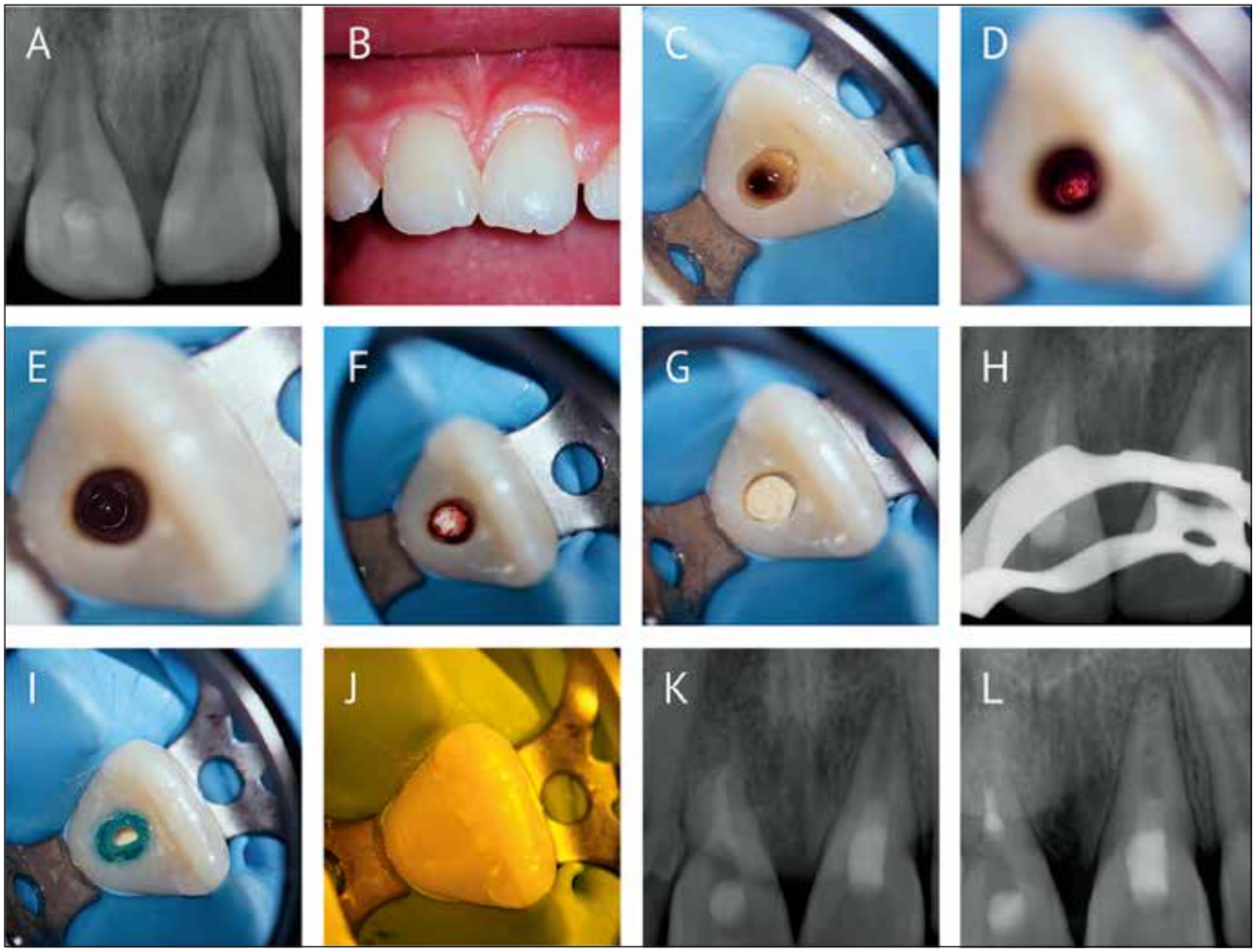

Abb. 4: Revitalisierung des Zahnes 21 [61].
A) u. B) Zustand nach Avulsion und Replantation des Zahnes 11 auf Grund eines Frontzahntraumas. 21 wies zuerst eine leichte Lockerung und eine positive Sensibilitätsreaktion auf. Bei der ersten Nachkontrolle wurde jedoch eine Nekrose diagnostiziert.
C) Der Zahn wurde trepaniert, der Wurzelkanal vorbereitet und gespült.
D) Der Wurzelkanal wurde getrocknet und es ist vitales Gewebe am apikalen Ende zu erkennen.
E) Durch das Überinstrumentieren mit einer Feile wurde eine Blutung erzeugt die langsam im Wurzelkanal anstieg.
F) u. G) Das Blutkoagulum wurde mit einer Kollagenmatrix abgedeckt und der Kanal mit einem modifizierten Kalziumsilikatzement verschlossen.
H) Eine Kontrollröntgenaufnahme wurde erstellt.
I) u. J) Die Kavität wurde durch Schmelzätzung, Konditionierung und Füllung mit einem Komposit verschlossen.
K) u. L) Nach 6 und 12 Monaten wurden Kontrollröntgenbilder angefertigt. Es zeigten sich keine pathologischen Befunde oder klinische Beschwerden. Ein Wiedererlangen der Kältesensibilität konnte nicht festgestellt werden.

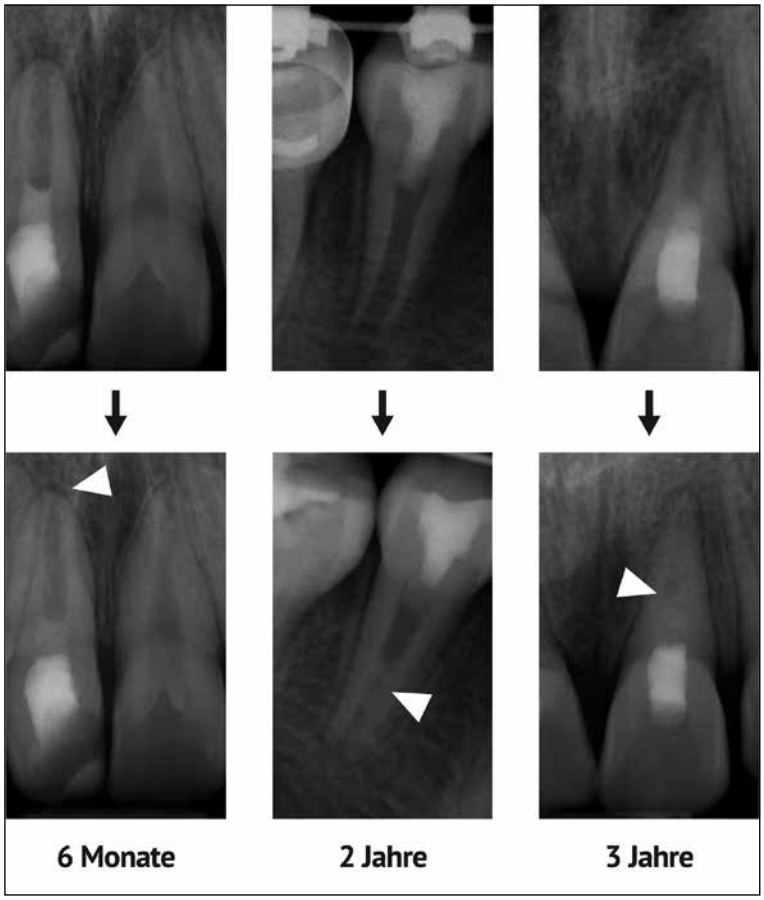

Abb. 5: Der Behandlungserfolg nach einer Revitalisierungstherapie kann verschieden ausfallen, es kann zur Verlängerung der Wurzeln und Verkleinerung des Foramen apikale kommen (links), ektopische Mineralisation kann auftreten (mittig) oder der Kanal kann obliterieren (rechts).

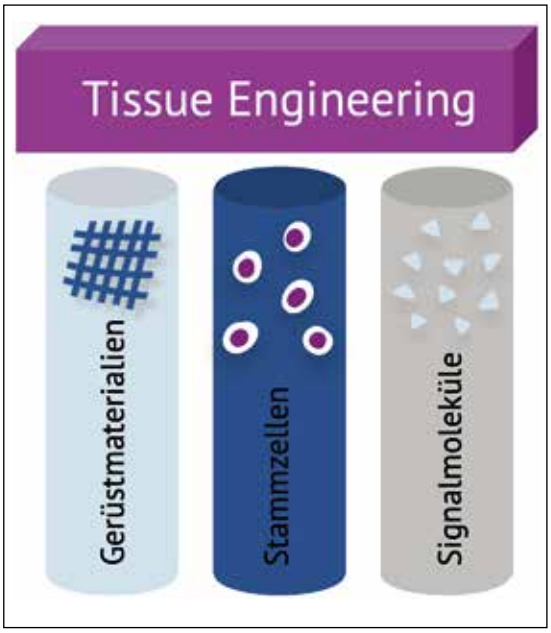

Abb. 6: Die drei Säulen des Tissue Engineerings.

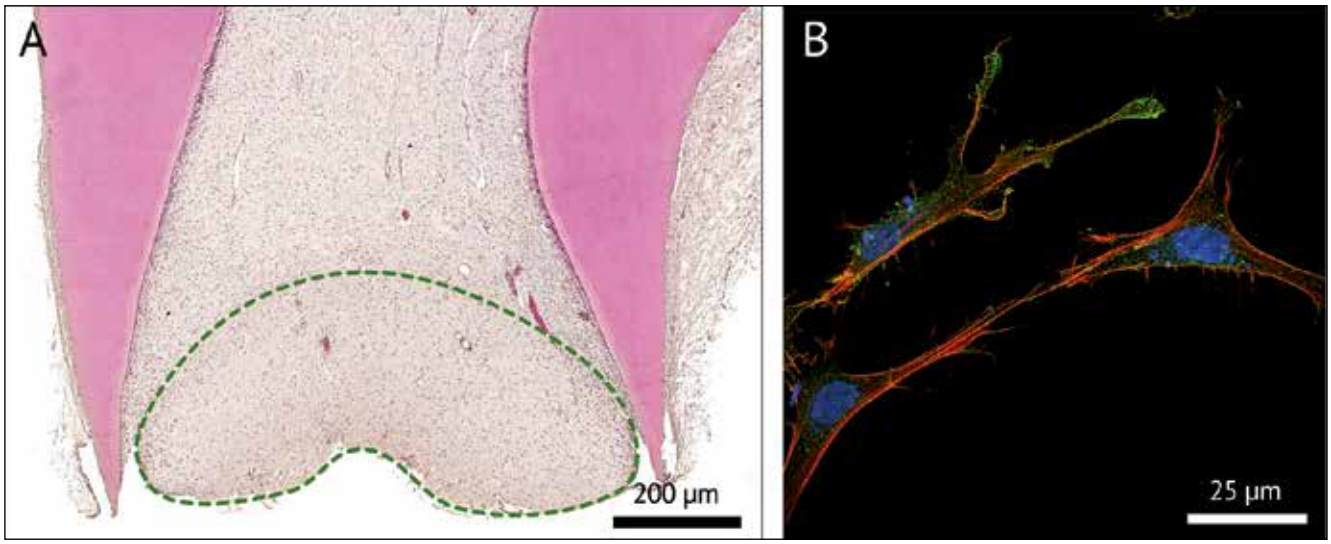

Abb. 7: Die Stammzellen der apikalen Papille
A) Histologische Aufbereitung und Hämatoxylin-Eosin-Färbung der Wurzel eines nicht ausgewachsenen Zahnes. Die Papille wurde markiert.
B) Fluoreszenzfärbung der aus der apikalen Papille isolierten Stammzellen.

Ihre Verschreibung trägt zu einer gesunden Zahnentwicklung bei

Bisher profitieren nur ca. 10% der Kinder von elmex® gelée[1] – Sie können das ändern

Jetzt verschreiben:

Neue Geschmacksnote
Hohe Akzeptanz bei Kindern und Erwachsenen: >74%[2]

- ✓ Sorgt für zusätzliche Mineralisierung und kann **beginnende Karies umkehren**
- ✓ Bis zum 18. Lebensjahr zu **100% erstattungsfähig***

* Bitte „Individualprophylaxe nach § 22 SGB V" auf Kassenrezept notieren.

1 Durchschnittlicher jährlicher Abverkauf in Packungen von elmex® gelée 38g in deutschen Apotheken (IQVIA Eigenanalyse, Juli 2018 bis Aug 2021) vs. Anzahl der in Deutschland lebenden Kinder und Jugendlichen im Alter zwischen 6 und 17 Jahren (Statista 2020).

2 74% der Kinder und 77% der Erwachsenen empfinden die neue Geschmacksnote von elmex® gelée als angenehm bis sehr angenehm. 2-wöchiger Produkttest mit 340 Kindern im Alter von 6–12 Jahren und deren 346 Eltern. PPL Insights & Colgate-Palmolive, Dezember 2020, Deutschland.

elmex® gelée. Zusammensetzung: 100 g elmex® gelée enthalten: Aminfluoride Dectaflur 0,287 g, Olaflur 3,032 g, Natriumfluorid 2,210 g (Fluoridgehalt 1,25%), gereinigtes Wasser, Propylenglycol, Hyetellose, Saccharin, Apfel-Aroma, Pfefferminz-Aroma, Krauseminzöl, Menthon-Aroma. Anwendungsgebiete: Zur Kariesprophylaxe; therapeutische Anwendung zur Unterstützung der Behandlung der Initialkaries und zur Behandlung überempfindlicher Zahnhälse. Gegenanzeigen: Nicht anwenden bei Überempfindlichkeit gegen einen der Inhaltsstoffe, Abschilferungen der Mundschleimhaut und fehlende Kontrolle über den Schluckreflex, Kinder unter 3 Jahren. Nebenwirkungen: sehr selten: Exfoliation der Mundschleimhaut, Gingivitis, Stomatitis, Rötung, Brennen oder Pruritus im Mund, Gefühllosigkeit, Geschmacksstörungen, Mundtrockenheit, Schwellung, Ödem, oberflächliche Erosion an der Mundschleimhaut (Ulkus, Blasen), Übelkeit oder Erbrechen, Überempfindlichkeitsreaktionen. Bei entsprechend sensibilisierten Patienten können durch Pfefferminzaroma und Krauseminzöl Überempfindlichkeitsreaktionen (einschließlich Atemnot) ausgelöst werden. Die Gesamtzeit der Anwendung (Putz- und Einwirkzeit) darf 5 Minuten nicht überschreiten. CP GABA GmbH, 20097 Hamburg. Packungsgrößen: 25 g Dentalgel (apothekenpflichtig); 38 g Dentalgel (verschreibungspflichtig); 215 g Klinikpackung (verschreibungspflichtig). Stand: Februar 2022

Mehr erfahren

elmex®

PROFESSIONAL
ORAL HEALTH

als fertiges Gewebe implantiert werden, in der Zahnheilkunde werden sie jedoch meist erst in situ zusammengebracht [36]. Stammzellen sind im Körper in bestimmten Stammzellnischen anzutreffen, einer Umgebung, die ihr Überleben, ihre Selbsterneuerung und ihre Differenzierung reguliert [37]. Aus verschiedenen Geweben des Zahnes konnten Stammzellen isoliert werden. So zum Beispiel aus der dentalen Pulpa [38], dem parodontalen Ligament [39] oder der apikalen Papille **(Abb. 7)** [40]. Sie können im Labor vermehrt werden und werden bereits für regenerative Zwecke verwendet [41].

Ein geeignetes Gerüstmaterial muss die natürliche Umgebung der Zielzellen in ihrem mechanischen und biochemischen Aufbau nachahmen. Es soll Migration, Anhaftung und Proliferation von Zellen erleichtern. Außerdem muss es in den Wurzelkanal injizierbar sein und durch die Zellen abbaubar [42]. Auf ihre Eignung hin untersucht werden beispielsweise Kollagen, selbstorganisierende Peptide und Fibrin [43-45].

Signalmoleküle sollen eine odontogene Differenzierung der Stammzellen anstoßen. Es handelt sich um verschiedene Wachstumsfaktoren und Zytokine, die rekombinant hergestellt oder endogen aus Blutplasma oder Dentin gewonnen werden können [46-48]. Zellen, die mit geeigneten Signalmolekülen kultiviert werden, können sich in Endothelzellen, Nervenzellen, Fibroblasten und in odontoblastenähnliche Zellen verwandeln, die sogar Dentin anlagern können [49,50].

Die Zelltransplantation

Die Möglichkeit, durch Transplantation von Stammzellen in einem Gerüstmaterial, gespickt mit Signalmolekülen, neues Pulpagewebe zu generieren, konnte schon mehrfach im Tiermodell demonstriert werden [51,52]. Auch in einer klinischen Studie konnte das Prinzip an 9 Patienten mit guten Ergebnissen getestet werden [53]. Doch klinisch gestaltet sich diese Anwendung in der Zahnarztpraxis schwierig. Für die Gewinnung der autologen Stammzellen muss meist ein Zahn geopfert werden. Es folgt eine aufwändige Isolierung und In-vitro-Expansion der Zellen **(Abb. 8)**. All dies bedarf einer sehr spezifischen Indikation, teurer Laborausrüstung und führt demnach zu hohen Kosten [54].

Das Zell-Homing

Um die Nachteile der Zelltransplantation zu umgehen, wurde der sogenannte Zell-Homing-Ansatz entwickelt. Es handelt sich um eine Variation des klassischen Tissue Engineerings, bei dem in der apikalen Papille ansässige Stammzellen genutzt werden. Der Schritt der Zellisolierung fällt weg, es wird lediglich ein Gerüstmaterial mit geeigneten Signalmolekülen in den leeren Wurzelkanal injiziert. Die Signalmoleküle üben nun einen

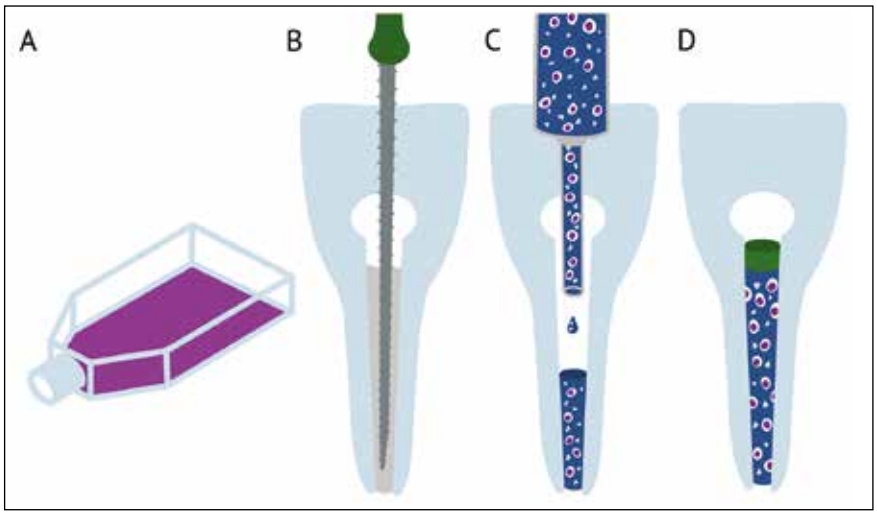

Abb. 8: Die Zelltransplantation
A) Stammzellen werden beispielsweise aus Weisheitszähnen des Patienten isoliert und in vitro expandiert.
B) Der Wurzelkanal des Empfängerzahnes muss aufbereitet und desinfiziert werden.
C) Die Stammzellen werden, gemeinsam mit Signalmolekülen, in einem Gerüstmaterial injiziert.
D) Anschließend wird die Kavität adhäsiv verschlossen. Die Zellen können proliferieren, differenzieren und ggf. mineralisieren.

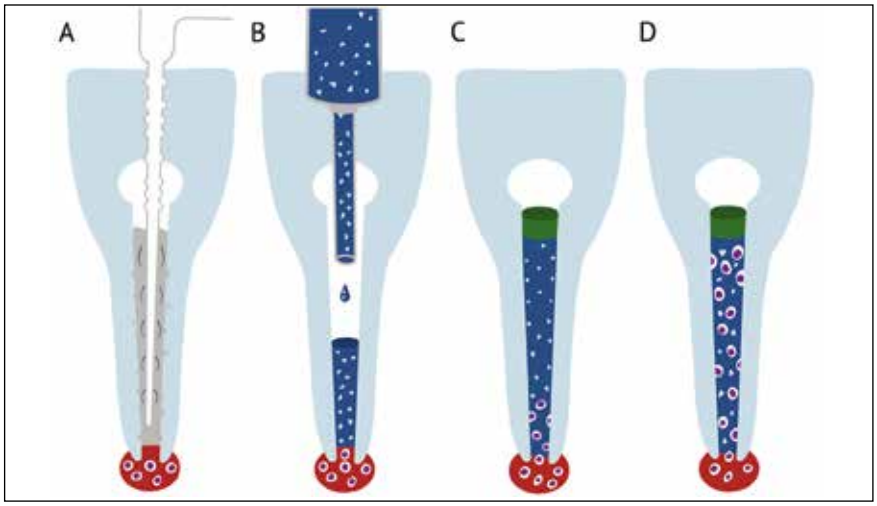

Abb. 9: Das Zell-Homing.
A) Nach Aufbereitung des Wurzelkanals können Dentinmatrixproteine durch EDTA und Ultraschallaktivierung aus den Kanalwänden herausgelöst werden. Bei Zähnen mit ausgewachsener Wurzel kann eine Vergrößerung des Foramen apikale nötig sein.
B) Die in ein neutrales Lösungsmittel überführten Dentinmatrixproteine werden aufkonzentriert und in einem Gerüstmaterial in den Wurzelkanal injiziert.
C) Aus der periapikalen Umgebung des Zahnes werden durch die Homing-Moleküle Stammzellen attrahiert und migrieren in den Wurzelkanal.
D) Die Stammzellen können angeregt durch die Signalmoleküle differenzieren. Zellen können sich an die Dentinwände heften und zu odontoblastenähnlichen Zellen werden.

chemotaktischen Effekt auf Stammzellen aus, die in den Wurzelkanal einwandern und differenzieren [54,55]. Die Wahl passender Signalmoleküle ist somit von großer Bedeutung. Eine mögliche Quelle solcher Moleküle ist das Dentin selbst. Eingebettet in der Dentinmatrix befinden sich über 800 verschiedene Proteine, darunter Zytokine, Wachstumsfaktoren und neurothrophe Faktoren [56,57]. Bei der Zahnentwicklung werden sie durch Odontoblasten sezerniert und im Laufe der Dentinapposition in der mineralisierten Matrix eingebettet und konserviert [8].
Durch Demineralisierungsvorgänge, wie beispielsweise einer Karies oder ETDA-Spülung, können diese Dentinmatrixproteine freigesetzt werden und ihre Funktion entfalten [49]. Ein ähnlicher Vorgang geschieht bei der Applikation von Kalziumhydroxidpräparaten, die durch ihren basischen pH ebenfalls eine Demineralisation auslösen [15]. In einem Laborverfahren isoliert, konnten sie untersucht und ihre Fähigkeit, Migration und Differenzierung zu veranlassen, nachgewiesen werden. Doch auch chairside können ausreichende Mengen von Dentinmatrixproteinen aus aufbereiteten Wurzelkanälen isoliert werden, um biologische Effekte auszulösen [58].
Die Durchführung einer regenerativen Therapie durch den Zell-Homing-Ansatz könnte in einer zahnärztlichen Praxis wie folgt aussehen: Nach der Wurzelkanalaufbereitung und Desinfektion schließt sich bei Zähnen mit ausgewachsenen Wurzeln eine leichte Erweiterung des Foramen apikale an. Der Wurzelkanal kann nun mit EDTA unter Ultraschallaktivierung gespült werden, um Dentinmatrixproteine zu lösen. Das aufgefangene EDTA kann durch Aufbereitungs- und Zentrifugationsschritte neutralisiert werden, und die Dentinmatrixproteine werden aufkonzentriert. Nun werden die Signalmoleküle zu einem Gerüstmaterial wie Fibrin gegeben; das Material kann in den Wurzelkanal injiziert werden und dort aushärten. Abschließend wird die Kavität mit einem Kalziumsilikatzement verschlossen und adhäsiv abgedeckt **(Abb. 9)** [59]. Diesen Ablauf gilt es momentan in klinischen Studien zu validieren.

Schlussfolgerung

Die vollständige Pulparegeneration ist also doch keine reine Fiktion. Dieser Behandlungsansatz wird stetig weiter erforscht und entwickelt, und wird in naher Zukunft weiteren Einzug in den klinischen Alltag nehmen. Bis es so weit ist, stellt jedoch die Revitalisierungsbehandlung, welche reproduzierbar zu klinischem Erfolg führt, eine gute Alternative zur konventionellen endodontischen Behandlung unserer Patienten dar. ■

Autoren: Ella Ohlsson, Matthias Widbiller

Bilder: © Matthias Widbiller

Literaturverzeichnis unter www.zmk-aktuell.de/literaturlisten

ZÄ Ella Ohlsson

2016–2021 Studium der Zahnheilkunde an der Universität Regensburg
2021 Approbation
Seit 2022 wissenschaftliche Mitarbeiterin an der Poliklinik für Zahnerhaltung und Parodontologie des Universitätsklinikums Regensburg
Seit 2020 Forschung im Bereich der regenerativen Endodontie
2021 bis voraussichtlich 2022 Studium der molekularen Medizin

PD Dr. Matthias Widbiller

2008–2013 Studium der Zahnheilkunde an der Universität Regensburg
Seit 2014 wissenschaftlicher Mitarbeiter an der Poliklinik für Zahnerhaltung und Parodontologie des Universitätsklinikums Regensburg
2015 Promotion
2016 Zertifizierung zum Endodontologen der DGZ/DGET/APW/DGZMK und Tätigkeitsschwerpunkt Endodontie
Seit 2016 Betreuung des Zahntraumazentrums am Universitätsklinikum Regensburg
2017–2018 Post-Doc am Department of Endodontics des University of Texas Health Science Center San Antonio (UTHSCSA), Texas, USA
2019 Habilitation
Seit 2019 Oberarzt
Seit 2021 Leitung des Forschungslabors
Klinische Schwerpunkte: dentale Traumatologie, Vitalerhaltung der Zahnpulpa, regenerative endodontische Verfahren
Forschungsgebiete: Tissue Engineering der dentalen Pulpa, bioaktive Moleküle der Dentinmatrix

Dr. Matthias Widbiller
Poliklinik für Zahnerhaltung und Parodontologie
Universitätsklinikum Regensburg
Franz-Josef-Strauß-Allee 11, 93053 Regensburg
Tel.: 0941 944-6024
Fax: 0941 944-6025
matthias.widbiller@ukr.de

Mundgesundheit in der Schwangerschaft

Ergänzender Einleger für den Kinderpass

Eine gute Mundgesundheit in der Schwangerschaft ist wichtig, sowohl für das allgemeine Wohlbefinden der Mutter, als auch für die Entwicklung gesunder Zähne beim Kind. Die hormonellen Veränderungen während einer Schwangerschaft können allerdings problematisch für die Mundgesundheit sein. So sind Schwangere anfälliger für Parodontitis (Zahnfleischerkrankungen) und auch für Karies.

Dies ist vor allem auf die hohe Konzentration der Hormone Progesteron und Östrogen zurückzuführen, die Gewebe und Knochen vorübergehend lockern, anstatt sie an Ort und Stelle zu halten. Eine Gingivitis (Zahnfleischentzündung) kann daraus entstehen. Wird sie nicht behandelt, kann eine Parodontitis folgen, die den gesamten Zahnhalteapparat betreffen kann.

Auch der Speichel ist während einer Schwangerschaft in seiner Zusammensetzung und Menge verändert. Dies kann das Risiko, eine Karies zu entwickeln, erhöhen. Zu Schäden am Zahnschmelz kann es auch durch Erbrechen kommen, ein Beschwerdebild, das häufig bei werdenden Müttern auftritt. Deshalb empfiehlt die Zahnärzteschaft in Baden-Württemberg, während der Schwangerschaft Termine in der Zahnarztpraxis wahrzunehmen und auf eine sorgfältige Mundhygiene mit täglichem Zähneputzen zu achten.

In Zusammenarbeit mit PD Dr. Yvonne Wagner, Direktorin des ZFZ Stuttgart, hat das IZZ ein Ergänzungsblatt zum zahnärztlichen Kinderpass entwickelt, welches in den zahnärztlichen Kinderpass eingelegt werden kann. Eine Terminübersicht auf der Rückseite erinnert zudem an wichtige Kontrolluntersuchungen.

Das Ergänzungsblatt kann kostenfrei über die Homepage des IZZ bestellt werden: **www.izzbw.de/informaterial/**

Erfahren Sie mehr: **www.kavo.com/de/uniQa**

KaVo Dental GmbH | Bismarckring 39 | 88400 Biberach | Deutschland
www.kavo.com

KAVO
Dental Excellence

Antibiotika in der Endodontie und dentalen Traumatologie

Die Zunahme antimikrobieller Resistenzen ist zu einem weitverbreiteten und globalen Problem geworden. Unter anderem als Resultat von oftmals unsachgemäßer Verordnung von Antibiotika haben nicht zuletzt zahnmedizinische und eben auch endodontische Therapien zu dieser besorgniserregenden Entwicklung beigetragen. Der vorliegende Beitrag verschafft einen Überblick hinsichtlich der Indikationen und Anwendung von Antibiotika und gibt Empfehlungen für ihre Verschreibung im Rahmen der endodontischen Behandlung.

In England werden von Zahnärzten jedes Jahr 3,6 Millionen Antibiotikarezepte ausgestellt, dies entspricht 10% der dortigen Antobiotikaverordnungen [1]. In den USA sind es mit 25,6 Millionen Antibiotikarezepten pro Jahr ebenfalls etwa 10% der Verordnungen, die von Zahnärzten ausgestellt werden [2]. Von diesen werden 30% als nicht indiziert bewertet [3]. Bei irreversibler Pulpitis mit geringgradigen klinischen Symptomen verschreiben zwischen 4% (USA), 32% (Spanien) oder sogar mehr als 60% (Indien) der befragten Zahnärzte Antibiotika [3]. Bei einer Pulpanekrose mit apikaler Parodontitis ohne Schwellung und mit nur geringen klinischen Symptomen liegt die Häufigkeit von Antibiosen zwischen 19% (USA) und 35% (Indien) [4].
In Deutschland verschreiben bei symptomatischer irreversibler Pulpitis 8% der Zahnärzte, bei einer Pulpanekrose mit apikaler Parodontitis, einer Schwellung und moderaten präoperativen Symptomen sogar mehr als 50% und bei einem apikalen Abszess 82% ein Antibiotikum [4].
Die Kehrseite: Die Zahl der auf Antibiotikaresistenzen zurückzuführenden Todesfälle in Europa wird auf ca. 25.000 pro Jahr geschätzt [1], in den USA auf ca. 23.000 Menschen, weltweit wird eine Zahl zwischen 700.000 und mehreren Millionen vermutet [5].

Herzklappenersatz mit mechanischen oder biologischen Prothesen
Zustand nach mikrobieller Endokarditis
Angeborene komplexe Herzfehler mit Zyanose
Chirurgisch korrigierte Herzfehler innerhalb der ersten 6 postoperativen Monate
Chirurgisch korrigierte Herzfehler mit Restbefund
Niereninsuffizienz Grad V (dialysepflichtig)
Zustand nach Organtransplantation (zeitlebens)
Patienten mit Hüftgelenkprothesen oder totalen Kniearthroplastiken in den ersten 2 Jahren nach OP
Zustand nach Radiotherapie, wenn die Behandlung im bestrahlten Kieferbereich stattfindet
Bisphosphonate (High-Risk-Kategorie (i.v. Applikation über längere Zeit)
HIV-Patienten mit < 500 Granulozyten/µl Blut

Tab. 1: Situationen mit zwingender Indikation zur perioperativen Antibiotikaprophylaxe [8].

Im Jahr 2016 stellte Obama 1,2 Billionen US-Dollar in das Budget der USA, um Antibiotikaresistenzen zu verhindern und zu bekämpfen. Damit haben Antibiotika nur weniger als 100 Jahre nach ihrer Einführung bereits einen beachtlichen Teil ihrer Wirkung eingebüßt und Zahnmedizin und auch Endodontie haben ihren Anteil an dieser Entwicklung.
Antibiotika werden in der Endodontie systemisch (allgemeingesundheitliche Indikationen, akuter endodontischer Abszess) oder lokal (medikamentöse Einlage, Resorptionsprophylaxe) eingesetzt. Beide haben unterschiedliche Indikationsbereiche und ihr Einsatz sollte jeweils unter Berücksichtigung des zu erwartenden Nutzens (Schmerzreduktion, Infektionsbekämpfung, Resorptionsprophylaxe) und der möglichen Risiken (Resistenzentwicklung, unerwünschte Nebenwirkungen) sorgfältig abgewogen werden.

Allgemeingesundheitliche Indikationen

Empfohlen wird eine Antibiose bei Patienten mit angeborenen oder erworbenen Veränderungen des Abwehrsystems, z.B. mit früherer infektiöser Endokarditis, künstlichen Herzklappen oder neuerem prothetischem Gelenkersatz; für den generellen Einsatz in diesen Fällen liegt aber keine klinische Evidenz vor [6-8]. Eine Übersicht über die derzeit empfohlenen Indikationen zur perioperativen Antibiose gibt **Tabelle 1**. In der Regel ist eine Single-shot-Antibiose ausreichend, einen Überblick über die Dosierungen gibt **Tabelle 2**.

Systemische Anwendung von Antibiotika bei endodontischen Infektionen

Endodontische Infektionen sind in der Regel polymikrobieller Natur und durch eine adäquat kausale Therapie meistens problemlos beherrschbar. Sie können aber mit durchaus heftigen Schmerzen assoziiert sein, was viele Zahnärztinnen und Zahnärzte zum schnellen und häufigen, aber völlig unnötigen und häufig auch unnützen Antibiotikaeinsatz verleitet. Umfragen aus mehreren

	Ohne Penicillin-Allergie	mit Penicillin-Allergie
Erwachsene	Amoxicillin 2 g	Clindamycin 600 mg
Kinder	Amoxicillin 50 mg/kg KG	Clindamycin 15 mg/kg KG

Tab. 2: Dosierungsempfehlungen für die Single-shot-Antibiose [8].

europäischen Ländern haben ergeben, dass bis zu 54% der Befragten Antibiotika bereits bei „Zahnschmerzen" oder reversiblen und irreversiblen Pulpitiden verordnen [4].
Der wissenschaftlichen Stellungnahme der Europäischen Gesellschaft für Endodontologie (ESE) zufolge sollten systemische Antibiotika im Hinblick auf die Nutzen/Risiko-Relation nur in den folgenden Situationen rezeptiert werden [7]:

1. Akuter apikaler Abszess bei gesundheitlich kompromittierten Patienten
2. Akuter apikaler Abszess mit systemischer Beteiligung (lokalisierte fluktuierende Schwellungen, erhöhte Körpertemperatur von > 38° C, Unwohlsein, Lymphadenopathie, Kieferklemme)
3. Progrediente Infektionen (schneller Eintritt schwerer Infektionen in weniger als 24 Stunden, Zellulitis oder eine sich ausbreitende Infektion, Osteomyelitis), bei denen eine Überweisung zum Oralchirurgen ratsam sein kann
4. Replantation avulsierter bleibender Zähne; in diesen Fällen kann auch eine lokale Anwendung von Antibiotika indiziert sein
5. Weichgewebetraumata, die eine Behandlung erfordern (z.B. Wunden mit Nahtverschluss, Debridement).

Antibiotika werden nicht selten rezeptiert, wenn sich Patienten mit akuten pulpitischen Schmerzen in der Praxis vorstellen und nicht ausreichend Zeit für eine sorgfältige und umfassende Diagnostik und Therapie zur Verfügung steht. Da es sich bei Vorliegen einer vitalen Pulpa in der Regel um eine heftige Entzündungsreaktion und nicht um eine massive bakterielle Infektion handelt, liegt keine Indikation zur Antibiose vor und diese wird auch nur wenig Wirkung zeigen. Die Therapie sollte in einer Elimination der Entzündungsursachen, einer Pulpotomie oder einer Vitalexstirpation (Pulpektomie) bestehen, die durch Rezeptierung eines Analgetikums unterstützt werden kann.

Cave: Eine symptomatische Pulpitis stellt keine Indikation zur Antibiose dar.

Die Ursache der akuten Schmerzen liegt in einer bakteriellen Infektion und resultierenden Nekrose der Pulpa und einer Entzündung der periapikalen Gewebe. Aufgrund fehlender Durchblutung ist nicht mit einem Vordringen des Antibiotikums bis zum nekrotischen Gewebe im Wurzelkanal zu rechnen. Durch sorgfältige Präparation und Desinfektion des Wurzelkanalsystems kann die periapikale Entzündung wirksam und schnell kausal therapiert werden.

Cave: Eine symptomatische apikale Parodontitis stellt keine Indikation zur Antibiose dar.

Bei Vorliegen eines akuten apikalen Abszesses **(Abb. 1)** sind eine schnelle und exakte Diagnose und eine effektive Therapie notwendig. Aufgrund des plötzlichen und häufig schnellen Fortschreitens der Entzündung suchen die Patienten die Praxis mit teilweise extremen Schmerzen auf und es kommt darauf an, sie möglichst schnell von ihren Schmerzen zu befreien und eine Ausbreitung der Infektion mit Einbeziehung weiterer Regionen des Körpers zu verhindern.
Die häufigsten Symptome eines akuten apikalen Abszesses sind (spontane) Schmerzen, Schmerzen auf Perkussion und Palpation und Schwellung der umgebenden Gewebe. Auch Trismus, Fieber, Lymphadenopathie, Unwohlsein, Kopfschmerz und Schwindel können auftreten. Die Patienten berichten über starke Schmerzen beim Kauen und bei Antagonistenkontakt. Da die infizierte Pulpa bereits nekrotisch ist, fällt der Sensibilitätstest negativ aus. Der Zahn kann erkennbar gelockert sein und sich „verlängert" anfühlen. Periapikal kann röntgenologisch eine Läsion unterschiedlicher Größe diagnostiziert werden.

Cave: Bei Vorliegen eines akuten apikalen Abszesses mit Ausbreitungstendenz oder schwerer systemischer Symptomatik kann eine Antibiose zusätzliche zur Trepanation oder Inzision indiziert sein.

kuraray Noritake

DIE KUNST,
ALLES ZU VEREINEN.

KATANA™ ZIRCONIA BLOCK
ÄSTHETISCH. STARK. SCHNELL.

KATANA™ Zirconia Block
MULTI LAYERED

Stellen Sie sich oft die Frage, was ist wichtiger: Ästhetik oder mechanische Eigenschaften? **Der KATANA™ Zirconia Block ist unsere Antwort!**

Mit seiner hervorragenden Biegefestigkeit von 763 MPa und seinem integrierten Farb- und Transluzenzverlauf für eine noch höhere Ästhetik, bietet der Block neue begeisternde Ergebnisse, die so mit Lithiumdisilikat-Glaskeramik oder herkömmlichem Zirkonoxid nicht erreicht werden.

Und im CEREC System dies alles auch in nur 35 Minuten. 15 Minuten fräsen und 18 Minuten sintern*. Dies ist die Kunst, alles zu vereinen! **Probieren Sie es aus!**

* Falls die Wanddicke beim Trockenfräsen weniger als 6 mm beträgt.

WEITERE INFORMATIONEN ERHALTEN SIE UNTER DER TELEFONNUMMER **069 - 305 35835** ODER PER MAIL **DENTAL.DE@KURARAY.COM**

Die Therapie des akuten apikalen Abszesses besteht aus der Entfernung des nekrotischen Pulpagewebes und der Schaffung einer Drainage für den Pus. Entleert sich über den Wurzelkanal kein Pus, kann eine zusätzliche Drainage durch eine Inzision notwendig sein, die als alleinige Maßnahme nicht indiziert ist. Die Reinigung und Desinfektion des infizierten Wurzelkanals sind Grundvoraussetzungen für die Schmerreduktion und die Heilung [9].
Bakterien aus akuten apikalen Abszessen reagieren empfindlich auf Antibiotika wie z.B. Penicillin. Fouad et al. [10] beschrieben jedoch, dass eine zusätzliche Penicillinmedikation keine Reduktion der Symptomatik bewirkt und die Heilung nicht beeinflusst. In einer prospektiven, randomisierten und placebokontrollierten Doppelblindstudie wurde kein signifikanter Unterschied in der Reduktion von Schmerzen und Schwellungen zwischen Behandlungen mit und ohne Antibiotikagabe gefunden [11]. Eine Cochran-Übersichtsarbeit überprüfte [12] den Effekt einer systemischen Antibiose auf die Therapie des akuten apikalen Abszesses und kam zu der Schlussfolgerung, dass es keine Evidenz für den Nutzen einer Antibiose in diesen Fällen gibt.
Die mangelnde Wirksamkeit des Antibiotikums trotz der Penicillinempfindlichkeit der Bakterien ist darauf zurückzuführen, dass ein Antibiotikum nur dann effektiv wirken kann, wenn es das entzündete Gewebe infiltrieren und die Infektion erreichen kann und am Wirkort in einer ausreichenden Konzentration vorliegt; darüber hinaus wird die Effektivität der Antibiotika aufgrund der reduzierten Durchblutung innerhalb des apikalen Abszesses beeinträchtigt [10].
Befürwortet wird eine Antibiose, wenn systemische Komplikationen wie Fieber, Zellulitis, Lymphadenopathie, Dysphagie, Schwellung der Augenregion, Gesichtsschwellungen und/oder Trismus vorliegen und bei Abszessen bei immunkompromittierten Patienten, bei denen ein erhöhtes Bakteriämierisiko mit der Gefahr der Ausbreitung der Infektion in andere Körperregionen vorliegt [7,8]. **Tabelle 3** gibt einen Überblick über die derzeitigen Dosierempfehlungen.

Abb. 1: Entleert sich nach einer Trepanation Pus über den Wurzelkanal, sind in der Regel weder eine Inzision noch eine Antibiose indiziert. © Dr. M. Hülsmann

Antibiotikum	Dosierung
Amoxicillin	500 mg/3x tägl.
	875 mg/2x tägl.
Clindamycin	300 mg/3-4x tägl.
Metronidazol	250-400 mg/3x tägl.
Ciprofloxacin	500 mg/2x tägl.
Erythromycin	500 mg/3x tägl.
Penicillin V	500 mg/4x tägl.

Tab. 3: Empfohlene Antibiotika und Dosierungen [7,8]. Die Empfehlungen unterscheiden sich in den verschiedenen Stellungnahmen der Fachgesellschaften geringfügig.

Weiter Verbreitung als temporäre medikamentöse Einlage erfreut sich das 1962 von Andrè Schröder entwickelte Lokalantibiotikum Ledermix (Riemser, Riems), ein Kombinationspräparat aus Triamcinolon, einem Kortikosteroid, und Demeclocyclin, einem Antibiotikum. Der Kortikoidanteil sorgt – in Kombination mit sorgfältiger Präparation und Desinfektion der Wurzelkanäle zumeist für eine spürbare und schnelle Schmerzreduktion [13,14]. Ledermix zeigte sich diesbezüglich Kalziumhydroxid überlegen, bewirkte in einer weiteren Studie aber keine geringere Häufigkeit sogenannter Flare-ups [15]. Die antibakterielle Wirkung des Ledermix wird kontrovers diskutiert [16], die Wirkung ist zeit- und konzentrationsabhängig. Es wird vermutet, dass Ledermix aufgrund des Kortikosteroid-Anteils in erster Linie die klinischen Symptome abmildert und verschleiert, die kausale, antimikrobielle Wirkung im Wurzelkanal aber limitiert ist und es möglicherweise nur zu einer Chronifizierung, nicht aber zu einer Heilung kommt.

Cave: Der Einsatz antibiotika- und kortikosteroidhaltiger medikamentöser Einlage sollte bestenfalls auf Einzelfälle beschränkt werden, in denen andere Maßnahmen keine ausreichende Schmerzreduktion bewirken; die Anwendung nach Exstirpation der vitalen Pulpa macht therapeutisch keinen Sinn.

Antibiotika in der Behandlung dentaler Traumata

Ein dentales Trauma stellt immer eine komplexe Verletzung mehrerer dentaler und intraoraler Strukturen dar, deren Management in einigen Fällen einer begleitenden systemischen oder topischen Antibiose bedarf. Neben der Versorgung ausgedehnter offener Wunden ist eine Antibiose in erster Linie bei Replantationen nach Avulsionsverletzungen indiziert. Auch der allgemeine Gesundheitszustand der Patienten und das Vorliegen spezifischer Risikofaktoren sind bei der Entscheidungsfindung zu berücksichtigen. Die derzeitigen, wissenschaftlich gesicherten Richtlinien zur systemischen und/oder lokalen Antibiose nach dentalen Traumata sind in den Leitlinien der International Association of Dental Traumatology (IADT) zusammengefasst [17-19].
Die Therapie von Avulsionen stellt das Haupteinsatzgebiet von Antibiotika in der dentalen Traumatologie dar. Die Kombination aus mikrobieller Besiedelung der Zahnaußenseite, häufig auch

permadental®
Modern Dental Group

PERMADENTAL.DE
0 28 22 -71330

RESPIRE UNTERKIEFERPROTRUSIONSSCHIENEN (UKPS) VERHELFEN ZU GESUNDEM SCHLAF

UKPS: Zweitlinientherapie in der GKV

Respire Blue+ New Wing Design

PREISBEISPIEL

Respire Blue+
Unterkieferprotrusionsschiene,
zweiteilig, einstellbar,
hoher Tragekomfort
2 Jahre Herstellergarantie

511,32 €*

*inkl. Modelle und Versand, zzgl. MwSt.

Respire – richtlinienkonforme Unterkieferprotrusionsschienen (UKPS) zur Behandlung von leichter bis mittelschwerer Schlafapnoe.

Bestellen Sie sich Ihr kostenloses Exemplar des Respire-Kataloges.
02822-71330-22 | e.lemmer@permadental.de | kurzelinks.de/respire

WholeYou™

des endodontischen Systems, und der Schädigung des parodontalen Halteapparates und von Wurzelpräzement und Wurzelzement bei einer Avulsion ist mit einem hohen Risiko der Entwicklung entzündlicher Resorptionen, Ankylosen und Pulpanekrosen assoziiert [20,21]. Die Ziele einer systemischen Antibiose nach einer Zahnavulsion sind:

- Bekämpfung oder Verhinderung einer bakteriellen Invasion der Pulpa
- Verhinderung einer mikrobiellen Kolonisation der Wurzelaußenflächen

Die bakterielle Besiedelung der Zahnaußenseite kann direkt über den Parodontalspalt eintreten, aber auch über eine Infektion der Pulpa, nach der Bakterien und Bakterientoxine bis zur Dentin-Zement-Grenze vordringen und Wurzelaußenfläche und den Parodontalspalt kontaminieren können.

In allen relevanten Richtlinien wird daher eine systemische Antibiose nach Avulsion und Replantation empfohlen. Die Vorschläge zu Art (Doxycyclin/Penicillin) und Anwendungsdauer des Antibiotikums (5 bis 7 Tage) sind aber nicht einheitlich und die wissenschaftlichen Nachweise für den Nutzen einer systemischen Antibiose werden kontrovers diskutiert [21-24]. In einer Meta-Analyse wurde kein signifikanter Unterschied bezüglich progressiver Wurzelresorptionen zwischen Behandlungen mit oder ohne systemische Antibiose gefunden [25]. Empfohlen wird die frühzeitige Gabe des Antibiotikums, idealerweise innerhalb der ersten 3 Stunden nach dem Trauma, um eine Keimvermehrung und Besiedelung der zugänglichen Räume und Flächen zu verhindern. Eine sofortige Trepanation und Einleitung einer Wurzelkanalbehandlung oder die intraradikuläre topische Anwendung eines Antibiotikums resultieren ebenfalls in vollständiger Resorptionshemmung. Ohne endodontische und antibiotische Therapie entwickeln sich häufig auf der gesamten Wurzelfläche entzündliche Resorptionen, die sich teilweise bis zur Pulpa erstreckten.

Cave: Eine auf das Alter und Gewicht des Patienten abgestimmte systemische Antibiose stellt eine hilfreiche adjuvante Therapie bei Avulsionen und Replantationen bleibender Zähne dar.

Lokale Antibiotikaapplikation in der dentalen Traumatologie

Die topische Anwendung antibiotikahaltiger Medikamente oder Lösungen kann auf 2 Wegen erfolgen:

1. **Externe Applikation:** Eine antibiotikahaltige Lösung oder Paste wird auf die Wurzelaußenseite aufgetragen; dies ist naturgemäß nur nach einer vollständigen Avulsion möglich.
2. **Interne Applikation:** Eine antibiotikahaltige Paste wird nach der Trepanation in den gereinigten, erweiterten und desinfizierten Wurzelkanal eingebracht. Die interne Anwendungsweise ist die Therapie der Wahl bei traumatischen Zahnverletzungen mit Schädigung von parodontalem Ligament und Wurzelzement, bei denen von einem erhöhten Risiko von entzündlichen Resorptionen zu rechnen ist (z.B. Intrusionsverletzungen).

Ziel ist es in beiden Situationen, die Entwicklung externer Resorptionen zu verhindern oder zu stoppen.

Externe Applikation

Vereinzelt wird die Lagerung avulsierter Zähne in einer Tetrazyklinlösung vor der Replantation empfohlen. Bei Zähnen mit nicht abgeschlossenem Wurzelwachstum verbessert eine 5-minütige Aufbewahrung des avulsierten Zahnes vor der Replantation in Minocyclin oder Doxycyclin die Revaskularisation und die parodontale Heilung [18].

Intrakanaläre Applikation

Beide Komponenten des Ledermix können tief in die Dentintubuli und durch das Wurzelzement penetrieren und schnell bis zum Parodontalspalt vordringen [16] und Heilungsvorgänge der Parodontalmembran hierdurch unterstützen. Im Vergleich mit Kalziumhydroxid resultierte die Ledermix-Einlage in replantierten Affenzähnen in signifikant mehr gesundem parodontalem Ligament und weniger Ersatzresorption, beide Medikamente schnitten aber signifikant besser ab als die nicht medizierten Kontrollen. Beide Medikamente hatten aber keinen Einfluss auf das Entstehen von Ersatzresorptionen [26].

- Eine intrakanaläre Ledermix-Einlage nach Replantation avulsierter Zähne oder bei der Wurzelkanalbehandlung nach Intrusionsverletzungen kann das Auftreten und das Ausmaß von Wurzelresorptionen limitieren.
- Eine Lagerung in einer antibiotikahaltigen Lösung vor der Replantation wird für Zähne mit nicht abgeschlossenem Wurzelwachstum und für Zähne nach trockener Lagerung unter 60 Minuten empfohlen.
- Eine systemische oder lokale Antibiose ist bei Hartsubstanzverletzungen mit und ohne Pulpaexposition nicht indiziert, solange nicht ausgedehntere Weichteilverletzungen oder systemische Umstände dies erfordern.
- Traumatisch bedingte Wurzelquerfrakturen oder Luxationsverletzungen bedürfen keiner Antibiose.

Zusammenfassung

Die Rezeption systemischer und lokaler Antibiotika sollte in der Zahnmedizin und auch in der Endodontie verantwortungsbewusst und zurückhaltend erfolgen. Einer lokalen kausalen Therapie der bakteriellen Infektion (Trepanation, Desinfektion, Inzision) ist in der Regel der Vorzug zu geben, eine alleinige Antibiose ohne kausale Therapie stellt keine adäquate Behandlung dar. Die vorliegenden Stellungnahmen und Richt-/Leitlinien der Fachgesellschaften sind zu beachten. ■

Autoren: M. Hülsmann, S. Baxter

Literaturverzeichnis unter www.zmk-aktuell.de/literaturlisten

Prof. Dr. Michael Hülsmann

1974–1980 Studium der Zahnheilkunde an der Georg-August Universität Göttingen
1983–2021 Beschäftigung als wissenschaftlicher Assistent, Oberarzt und zeitweise kommissarischer Leiter der Abteilung Zahnerhaltung der Universitätsmedizin Göttingen
Seit 2021 Gastprofessur an der Universität Zürich und (endodontische) Tätigkeit in einer zahnärztlichen Praxis
Chefredakteur der Zeitschrift „Endodontie", Associate Editor des „International Endodontic Journal"

Prof. Dr. Michael Hülsmann
Klinik für Zahnerhaltung und Präventivmedizin
Zentrum für Zahnmedizin
Universität Zürich
Plattenstraße 11
CH-8032 Zürich
michael.huelsmann@uni-goettingen.de

Wawibox

Digitale Kaffeepause

Mehr Zeit für Kaffee dank Wawibox.

Materialeinkauf schneller erledigen?
Wir verraten unsere Tipps im Beratungsgespräch.

Mehr Informationen:
wawibox.de/kaffeepause

Termin buchen

kostenloses Kaffeepaket erhalten

mit Glück einen Kaffeevollautomaten gewinnen

06221 52 04 80 30 | mail@wawibox.de

Nicht-allergiebedingte dentale und orofaziale Befunde bei 625 Patienten mit Verdacht auf Unverträglichkeiten gegenüber Dentalmaterialien – Teil 2

In einer Kohorte von 500 Patienten, die über Unverträglichkeiten gegenüber Dentalmaterialien klagten, wurde festgestellt, dass die subjektiven Beschwerden der Patienten nur in etwa 14 % der Fälle auf Allergien zurückgeführt werden konnten. Ziel dieser retrospektiven Studie an einer erweiterten Kohorte von 625 Patienten mit Verdacht auf Unverträglichkeiten gegenüber Dentalmaterialien war es daher, auf nicht-allergiebedingte dentale oder orofaziale Befunde zu untersuchen, die für die subjektiven Beschwerden der Patienten relevant sind. Im 1. Teil des 2-teiligen Artikels sind die Materialien und Methoden sowie die relevanten Befunde aufgeschlüsselt. Im 2. Teil werden die Ergebnisse der Studie verglichen und diskutiert.

Diskussion

Studiendesign und Studienpopulation

In einer früheren Studie mit 500 Patienten, die über Unverträglichkeiten gegenüber Dentalmaterialien berichteten, stellten wir fest, dass Allergien gegen Dentalmaterialien oder deren Bestandteile nur in 14% der Fälle zu den subjektiven Beschwerden der Patienten beitrugen [8]. Daher konzentrierte sich die vorliegende Studie auf nicht-allergiebedingte dentale oder orofaziale Befunde, die für die von den Patienten geäußerten Beschwerden in einer erweiterten Kohorte von 625 Patienten mit potenziellen Unverträglichkeiten gegenüber Dentalmaterialien relevant sind. Das Design der vorliegenden Studie basiert auf unserer früheren Studie [8]. Alle Patienten, die zwischen Ende 1998 und Mitte 2019 die Spezialsprechstunde für Unverträglichkeiten gegenüber Dentalmaterialien in der Poliklinik für Zahnerhaltung und Parodontologie des Universitätsklinikums Regensburg aufsuchten, wurden ohne weitere Ein- und Ausschlusskriterien in diese Studie aufgenommen. In diesen 21 Jahren suchten 625 Patienten diese Spezialsprechstunde auf, also etwa 30 Fälle pro Jahr. Obwohl diese Patienten aus der gut definierten ostbayerischen Region (Niederbayern und Oberpfalz) mit etwa 2 Millionen Einwohnern stammten, kann die vorliegende Studie dennoch nicht als epidemiologische Studie betrachtet werden, da wahrscheinlich nicht alle niedergelassenen Zahnärzte in der Region Patienten an das Universitätsklinikum Regensburg überwiesen haben und einige Patienten trotz Überweisung die Spezialsprechstunde nicht in Anspruch genommen haben.

Es ist bekannt, dass die Exposition gegenüber Dentalmaterialien mit dem Alter zunimmt, da die Zahl der Restaurationen und verlorengegangenen Zähne, die durch Zahnersatz ersetzt werden, steigt [8,16]. Demzufolge betrug auch das Durchschnittsalter der Patienten in dieser Kohorte 58 Jahre, was mit unseren früheren Studien übereinstimmt [7,8]. Ebenso berichteten Lygre et al. in ihrer Studie über Unverträglichkeiten gegenüber zahnärztlichen Werkstoffen, dass 40 bis 59 Jahre die am häufigsten vertretene Altersgruppe ist [17], und in einer Fallserie über das Burning-Mouth-Syndrom wurde ein Durchschnittsalter von 58,5 Jahren ermittelt [18]. Die starke Dominanz von Frauen (80,8%) in unserer Kohorte steht im Einklang mit anderen Studien [17,19,20]. So berichteten Scott et al. ebenfalls über 4 mal so viele Frauen wie Männer mit Angabe einer Unverträglichkeit gegenüber Dentalmaterialien [19]. Abgesehen von einigen Hinweisen auf endokrine Veränderungen, die für den hohen Anteil von Frauen in Gruppen mittleren oder älteren Alters verantwortlich sein könnten [21], könnte es auch einfach nur sein, dass Frauen aufmerksamer auf ihre Gesundheit achten und daher eher zahnärztlichen Rat einholen und über mögliche Unverträglichkeiten berichten als Männer [19,22,23].

Der Zustand der Mundhygiene der in diese Studie eingeschlossenen Patienten wurde anhand des PBI bewertet, der im Median bei 40,0% lag. Mundhygienedaten aus anderen Patientenkohorten, die Unverträglichkeiten gegenüber Dentalmaterialien berichten, sind bisher nicht verfügbar [8]. In der aktuellen Fünften Deutschen Mundgesundheitsstudie (DMS V) wurden nur Altersgruppen untersucht, die entweder etwas jünger (jüngere Erwachsene, 35 bis 44 Jahre) oder älter (jüngere Senioren, 65 bis 74 Jahre) waren als die in dieser Studie beschriebene Kohorte [16]. Für diese beiden Altersgruppen wurden mittlere BOP-Werte von 27,3% bzw. 37,6% berichtet [16]. Da vor kurzem ein BOP-Wert von 30% oder mehr als Falldefinition für eine generalisierte Gingivitis vorgeschlagen wurde [24] und auch ein PBI-Wert von 40% als Grenzwert zur Unterscheidung zwischen ausgezeichneter bis guter und mittelmäßiger bis schlechter Mundhygiene vorgeschlagen wurde [25], dürfte die in der vorliegenden Studie untersuchte Kohorte in Bezug auf die Mundhygiene mit den in der Fünften Deutschen Mundgesundheitsstudie beschriebenen Daten übereinstimmen und somit nicht durch eine allgemein schlechtere Mundhygiene gekennzeichnet sein.

Subjektive Beschwerden

Die Patienten beschrieben eine große Bandbreite verschiedener subjektiver lokaler oder allgemeiner Beschwerden, die mit unserer früheren Studie [8] übereinstimmen und denen ähneln, die in der Literatur für andere Kohorten von Patienten gefunden wurden, die über Unverträglichkeiten gegenüber Dentalwerkstoffen berichteten [17,20,22,26]. Die klinische Bewertung dieser subjektiven Beschwerden kann eine große Herausforderung darstellen, da die Patienten oft eine große Anzahl verschiedener subjektiver Beschwerden angaben, z.B. bis zu 12 in der vorliegenden Kohorte. Es kann auch sein, dass diese geäußerten Beschwerden überhaupt nicht in Zusammenhang mit Dentalmaterialien stehen. Selbst lokale (d.h. orale) Beschwerden können durch systemische Erkrankungen verursacht werden oder Nebenwirkungen von Medikamenten sein [8]. So wurde z.B. Mundbrennen, das in dieser Kohorte als häufigste subjektive Beschwerde geäußert wurde, mit zahlreichen Ursachen in Verbindung gebracht, wobei derzeitige Erkenntnisse für periphere oder zentrale neuropathische Veränderungen sprechen [18,27]. Geschmacksstörungen, die die zweithäufigste Beschwerde darstellten, können idiopathisch sein, mit Medikamenten oder Chemikalien in Verbindung gebracht werden oder eine posttraumatische, postoperative oder postinfektiöse Ätiologie haben [28] und sind ebenfalls stark mit Symptomen im Zusammenhang mit Mundbrennen assoziiert [29]. Ebenso ist die Mundtrockenheit, über die am dritthäufigsten geklagt wurde, einerseits eine mögliche orale Komplikation des Diabetes mellitus [30], kann aber auch durch Rauchen, Alkoholkonsum oder häufig verordnete Medikamente wie Antidepressiva oder Antihypertensiva verursacht werden [31]. Außerdem ist bekannt, dass Mundtrockenheit stark mit zunehmendem Alter assoziiert ist [32]. Bemerkenswert ist, dass nur 34,5% der Patienten, die in der vorliegenden Kohorte über Mundtrockenheit klagten, auch eine objektiv messbare Hyposalivation aufwiesen, was im Einklang mit der Literatur steht [33]. Eine solche subjektive Wahrnehmung von Mundtrockenheit ohne objektive Hyposalivation wurde mit Veränderungen der viskoelastischen Eigenschaften des Speichels oder mit Veränderungen in den Wahrnehmungsmechanismen der Patienten in Verbindung gebracht [33]. **Tabelle 2** zeigt, dass selbst die am häufigsten berichteten lokalen Beschwerden Mundbrennen, Geschmacksstörungen und Mundtrockenheit mit einer Vielzahl unterschiedlicher dentaler und orofazialer Befunde in Verbindung gebracht werden können, während sie zusätzlich durch verschiedene systemische, psychogene oder medikamentöse Faktoren verursacht werden oder mit diesen in Zusammenhang stehen können. Daher sollte ein Zahnarzt bei der Untersuchung eines Patienten, der Unverträglichkeiten gegenüber Dentalmaterialien angibt, immer die große Vielfalt möglicher Erklärungen für eine bestimmte lokale Beschwerde in Betracht ziehen und nicht einfach die offensichtlichste wählen.

Noch komplizierter wird die Situation bei allgemeinen (d.h. nichtoralen) Beschwerden wie Schwäche, Kopfschmerzen/Migräne

Relevanter dentaler oder orofazialer Befund (1)	Häufigkeit % (2)			
	Alle (a)	Mundbrennen (b)	Geschmacksstörungen (c)	Mundtrockenheit (d)
Kein relevanter zahnmedizinischer oder orofazialer Befund	28,0	26,6	24,4	22,5
Funktionsbefunde (3)	19,8	26,6***	25,0*	26,1*
Orofaziale Erkrankungen (4)	16,2	17,5	11,1*	15,5
Mechanische Irritationen, verursacht durch FZ oder HZ (5)	15,2	16,8	12,2	14,8
Allergien	12,3	8,8*	12,8	7,0*
Dentale Befunde (z.B. Karies, endodontische oder parodontale Befunde)	10,1	6,6**	6,7*	7,7
Plaquebedingte Befunde (z.B. Gingivitis oder Prothesenstomatitis)	9,4	7,7	5,6*	9,9
Hyposalivation	9,4	12,8**	10,0	34,5***
Verarbeitungsfehler von FZ oder HZ (6)	7,2	9,1	15,0***	10,6

Tab. 2: Dentale oder orofaziale Befunde der 625 Patienten mit klinischer Relevanz für ihre subjektiven Beschwerden.

1 Alle relevanten dentalen oder orofazialen Befunde der 625 Patienten sind aufgeführt.

2 Mehrfachnennungen pro Patient waren möglich. 175 Patienten wiesen keinen relevanten dentalen oder orofazialen Befund auf (28,0%). 307 Patienten (49,1%) hatten 1 relevanten dentalen oder orofazialen Befund, 115 Patienten (18,4%) hatten 2, 26 Patienten (4,2%) 3 und 2 Patienten (0,3%) 4 relevante dentale oder orofaziale Befunde.

3-6 Detaillierte Auswertungen sind in den entsprechenden Tabellen 3 bis 6 zu finden. Sternchen kennzeichnen statistisch signifikante Unterschiede zwischen allen Patienten und Patienten, die über Mundschleimhautbrennen, Geschmacksstörungen bzw. Mundtrockenheit klagen, für jeden relevanten dentalen oder orofazialen Befund (*$p \leq 0{,}05$; **$p \leq 0{,}01$; *** $p \leq 0{,}001$; χ^2-Tests).

a 100% = alle 625 Patienten.

b 100% = 274 Patienten, die über Mundrennen klagten (43,8% der 625 Patienten).

c 100% = 158 Patienten, die über Geschmacksstörungen klagten (28,8% der 625 Patienten).

d 100% = 142 Patienten, die über Mundtrockenheit klagen (22,7% der 625 Patienten).

oder Darmproblemen, die offensichtlich nicht mit der Mundhöhle zusammenhängen und durch verschiedene andere Krankheiten verursacht werden können, aber dennoch teilweise von den Patienten als Unverträglichkeit gegenüber Dentalmaterialien angegeben werden. Tillberg et al. zeigten, dass Patienten, die systemische oder komplexe (d.h. lokale und systemische) Beschwerden äußerten, eine ungünstigere Prognose hinsichtlich des Fortbestehens ihrer Beschwerden auch nach einer Neuanfertigung des Zahnersatzes hatten als Patienten, die nur lokale Beschwerden angaben [22]. Auch Mårell et al. berichteten, dass Patienten mit komplexen Beschwerden ein signifikant höheres Maß an allgemeiner psychischer Belastung und Somatisierung aufwiesen als Patienten mit nur lokalen Beschwerden [34]. Dementsprechend wurden auch Zusammenhänge zwischen komplexen Beschwerden und sozialen Folgen im täglichen Leben beschrieben [23]. Daher müssen zahnmedizinische, medizinische und soziale Faktoren gleichzeitig berücksichtigt werden, wenn Patienten untersucht werden, die Unverträglichkeiten gegenüber Dentalmaterialien angeben [8,23].

Relevante zahnmedizinische und orofaziale Befunde

Allergien trugen nur in 12,3% der Fälle relevant zu den von den 625 Patienten geäußerten Beschwerden bei, was mit den Ergebnissen (14%) unserer früheren Studie [8] übereinstimmt. Da die Rolle von Allergien (einschließlich der Methode des Patch-Tests und der am häufigsten gefundenen Allergene) in dieser früheren Publikation bereits ausführlich erörtert wurde [8], wurde der Schwerpunkt der vorliegenden Studie auf dentale und orofaziale Befunde mit potenzieller Relevanz für die von den Patienten geäußerten subjektiven Beschwerden gelegt, die in den folgenden Abschnitten erörtert werden sollen.

Abb. 1: Klinisches Beispiel für relevante Funktionsbefunde.
A: Patientin klagte über ein Brennen der Zungenspitze aufgrund von Zungenpressen.
B: Oberkieferprothese mit starker Abnutzung der Prothesenzähne (insbesondere in regio 24/25) und mehrfachen Abplatzungen der Verblendung der Außenteleskopkrone 23 aufgrund von ausgeprägtem Bruxismus bei einer Patientin, die über Kieferschmerzen in der Oberkieferfront klagte.
C: Patientin, die Zungenrandimpressionen aufgrund von Zungenpressen und eine Lingua villosa nigra aufweist und über Zungen-/Mundschleimhautbrennen klagte.
D1, D2: Der Patient zeigte eine Non-Okklusion auf der rechten Seite seiner Prothesen und klagt über Mundbrennen im Bereich der Prothesen.

Funktionsbefunde

Die Diagnose von Funktionsbefunden erfolgte anhand eines Kurz-Screenings für temporomandibuläre Erkrankungen, das allerdings in den letzten Jahren wegen einer möglichen Überinterpretation der Befunde kritisch diskutiert wurde [35]. Daher soll hier nur auf orale parafunktionelle Habits und Bruxismus eingegangen werden, die in der vorliegenden Kohorte am häufigsten als relevante Funktionsbefunde diagnostiziert wurden. Habits wie Zungenpressen können Reizungen verursachen, die zu Symptomen von Mundbrennen führen [27] (**siehe Abb. 1A** für ein klinisches Beispiel). Dementsprechend wurden bei Patienten, die über Mundbrennen klagten, signifikant öfter Funktionsbefunde diagnostiziert. Dies steht auch im Einklang mit der Literatur, in der Zungenpressen bei etwa 32% von 101 Patienten mit Mundbrennen festgestellt wurde [36]. Bruxismus wiederum kann mit myofaszialen Schmerzen und temporomandibulären Störungen [37] sowie mit Kopfschmerzen vom Spannungstyp und Migräne [38] in Verbindung gebracht werden. Im Allgemeinen ist bekannt, dass Funktionsbefunde bei Frauen häufiger auftreten [39,40], was die hohe Prävalenz von Frauen in dieser Kohorte erklären könnte.

Orofaziale Erkrankungen

Die am häufigsten diagnostizierten relevanten orofazialen Erkrankungen waren Zungenanomalien und oraler Lichen planus. Die Prävalenz relevanter Zungenanomalien in dieser Kohorte war etwas höher (5,1%) als von Shulman et al. für eine Stichprobe von 17.235 US-Amerikanern im Alter von 17 Jahren oder älter berichtet (3,11%) [41]. Zungenanomalien wie Lingua plicata und Lingua geographica wurden als anatomische Variationen im Zusammenhang mit dem Burning-Mouth-Syndrom beschrieben [42]. Dementsprechend stellten wir in einer früheren Studie fest, dass 10 von 14 Patienten mit Zungenanomalien über Zungenbrennen klagten [7]. Ebenso berichteten Picciani et al. über Mundbrennen bei 45 von 96 Patienten mit Lingua geographica [43]. Ein oraler Lichen planus wurde bei 5,1% der 625 Patienten diagnostiziert, während die globale Prävalenz mit etwa 1% angegeben wird [44,45]. Da der orale Lichen planus häufiger bei Frauen mittleren Alters auftritt [46,47], könnte dies die Dominanz von Frauen in unserer Kohorte erklären. Der orale Lichen planus kann durch eine Vielzahl klinischer Manifestationen gekennzeichnet sein [46,47], die häufig zu Fehldiagnosen führen, insbesondere in Fällen, in denen typische Schleimhautmerkmale (sogenannte Wickham-Streifen) nur schwach ausgeprägt sind oder in denen die Symptome auf die Gingiva beschränkt sind (desquamative Gingivitis) [45,47]. Ein symptomatischer oraler Lichen planus äußert sich in der Regel durch Brennen oder Schmerzen [46,47], ist mit psychischen Störungen verbunden und kann die mundgesundheitsbezogene Lebensqualität erheblich beeinträchtigen [48].

Mechanische Irritationen

Relevante mechanische Irritationen können sowohl durch FZ als auch durch HZ verursacht werden. Insuffiziente Ränder von FZ werden mit Gingivitis und parodontalem Knochenabbau in Verbindung gebracht [49,50] und wurden bei 7,7% der Patienten gefunden. Aus älteren histomorphometrischen Studien ist bekannt, dass die gewünschte Randqualität von FZ in einem klinischen Setting oft nicht suffizient erreicht werden kann [49,51]. Bei HZ können mechanische Irritationen auf einen unzureichenden Halt zurückzuführen sein, der auch mit einem Schaukeln bei Druckbelastung verbunden sein kann. Mechanische Irritationen durch schlechtsitzenden HZ können darüber hinaus zu reizbedingter Prothesenstomatitis (z.B. im Sinne von Druckstellen) führen [52] und auch die mundgesundheitsbezogene Lebensqualität negativ beeinflussen [53]. Schlechtsitzender HZ wurde auch mit Symptomen im Zusammenhang mit Mundbrennen in Verbindung gebracht [27].

Dentale, plaquebedingte und hyposalivations-assoziierte Befunde

Zu den dentalen Befunden gehören Karies, endodontische oder parodontale Befunde. **Abbildung 4A** zeigt ein klinisches Beispiel für eine vertikale Wurzelfraktur, die zu Zahn- und Kieferschmerzen führte, was den betreffenden Patienten veranlasste, unsere Spezialsprechstunde aufzusuchen. Karies und Parodontitis gehören weltweit zu den häufigsten nicht übertragbaren Erkrankungen [54,55], und dementsprechend wiesen 10,1% der Patienten in dieser Kohorte relevante dentale Befunde auf. Zu den plaquebedingten Befunden gehören Gingivitis und Prothesenstomatitis. Die Prävalenz von Prothesenstomatitis liegt Berichten zufolge zwischen 15% und über 70% bei Trägern von HZ, wobei die Prävalenz bei Vollprothesenträgern (insbesondere im Oberkiefer) höher ist [56].

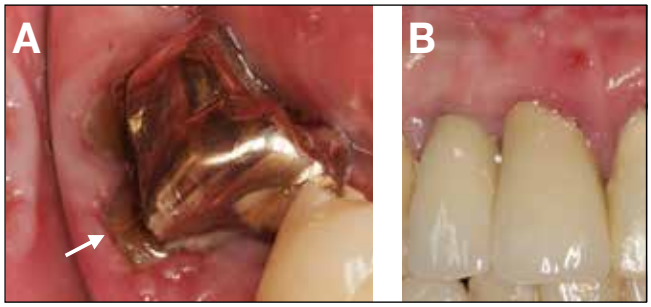

Abb. 4: Klinische Beispiele für relevante dentale Befunde.
A: Zahn- und Kieferschmerzen aufgrund einer Wurzelfraktur an Zahn 47.
B: Zahnschmerzen, Geschmacksstörungen und Druckgefühl im Bereich der oberen Schneidezähne aufgrund einer Fistel und eines intraossären parodontalen Defekts an Zahn 11.

kuraray Noritake

DAS IST ALLES!

PANAVIA™ SA Cement Universal
Wirklich universal. So einfach. Ohne primen.

PANAVIA™ SA Cement Universal - selbstadhäsives Befestigungskomposit

- Wirklich universal – für alle indirekten Restaurationen*
- So einfach – Reduzierung der Arbeitsschritte und somit Materialreduzierung, hohe Fehlertoleranz und einfache Überschussentfernung
- Ohne primen – Kein Primer erforderlich, dank unserer integrierten Silanhaftvermittler LCSI & MDP

* Für mehr Informationen beachten Sie bitte die Gebrauchsanweisung.

kuraraynoritake.eu/panavia-sa-cement-universal

MDP MONOMER LCSi

BORN IN JAPAN

Kuraray Europe GmbH, BU Medical Products, Philipp-Reis-Str. 4, 65795 Hattersheim am Main, Germany, +49 (0)69-30535835, dental.de@kuraray.com, www.kuraraynoritake.eu

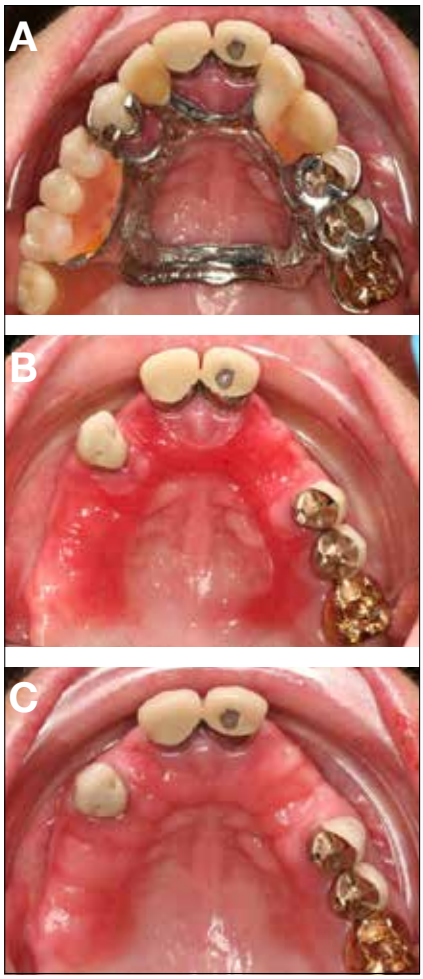

Abb. 5: Klinisches Beispiel für einen relevanten plaquebedingten Befund: Patientin mit Prothesenstomatitis, die sich als HZ-kongruente Rötung des Gaumens manifestierte **(A,B)** und nach Abklingen durch konsekutive antibakterielle und antimykotische Therapie mit Chlorhexidin-Mundspülung (0,2%) und Amphotericin B für jeweils eine Woche **(C)**.

Abbildung 5 zeigt ein klinisches Beispiel einer Prothesenstomatitis, die mit antibakteriellen und antimykotischen Agenzien erfolgreich behandelt werden konnte. Hyposalivation wurde bei 9,4% der Patienten festgestellt und war signifikant mit den subjektiven Beschwerden Mundtrockenheit und Mundbrennen assoziiert. Es ist bekannt, dass Hyposalivation mit einer höheren Inzidenz von Karies, Gingivitis und oraler Candidiasis einhergeht und auch zu Symptomen wie Mundbrennen oder Geschmacksstörungen führen kann, wodurch die mundgesundheitsbezogene Lebensqualität stark beeinträchtigt wird [57,58]. Hyposalivation tritt häufiger bei Frauen auf [58]. Außerdem wird sie in jüngeren Altersgruppen mit bestimmten Allgemeinerkrankungen und Übergewicht in Verbindung gebracht, während sie nach dem 50. Lebensjahr mit Medikamenteneinnahme assoziiert ist [59]. Folglich können die häufige Medikamenteneinnahme und die Polypharmazie die Prävalenz der Hyposalivation in einer alternden Gesellschaft weiter erhöhen [58].

Verarbeitungsfehler

Verarbeitungsfehler von FZ oder HZ wie Korrosionsstellen, Lunker, Lötstellen oder Perforationen konnten bei 7,2% der Patienten gefunden werden, jedoch signifikant häufiger bei Patienten, die über Geschmacksstörungen klagten. Die Freisetzung von Metallionen während der Korrosion von metallbasiertem FZ oder HZ wurde mit salzigem oder metallischem Geschmack oder Symptomen im Zusammenhang mit Mundbrennen in Verbindung gebracht [60]. Korrosion und die Freisetzung von Korrosionsnebenprodukten in Nickel-Chrom-Legierungen werden darüber hinaus für ulzerative Läsionen am Gaumen im Zusammenhang mit HZ verantwortlich gemacht [61]. Dementsprechend konnten Metallkomponenten aus zahnmedizinischen Werkstoffen in Biopsien aus der angrenzenden Gingiva [62] und im Speichel nachgewiesen werden [63,64].

Schlussfolgerungen

Diese Studie zeigt, dass bei Patienten, die Unverträglichkeiten gegenüber Dentalmaterialien berichten, neben Allergien eine Vielzahl von dentalen oder orofazialen Befunden berücksichtigt werden muss. Daher bieten Spezialsprechstunden eine äußerst wichtige Anlaufstelle, da hier eng mit Experten aus anderen zahnmedizinischen Bereichen zusammengearbeitet werden kann, z.B. mit Parodontologen oder Mund-, Kiefer- und Gesichtschirurgen im Falle von orofazialen Erkrankungen. Bemerkenswert ist, dass die hohe Prävalenz von Funktionsbefunden, Hyposalivation und oralem Lichen planus die Dominanz von Frauen innerhalb dieser Kohorte erklären, da alle diese Erkrankungen bei Frauen generell häufiger auftreten als bei Männern. Dennoch wies etwa ein Viertel der Patienten dieser Kohorte keinen zahnmedizinischen oder orofazialen Befund auf, der für ihre subjektiven Beschwerden relevant gewesen wäre. Daher ist es von entscheidender Bedeutung, auch nicht-orofaziale Ursachen (d.h. systemische, medikamentöse oder psychogene Gründe) für die von den Patienten geäußerten Beschwerden zu ermitteln. ■

Die Autoren: Fabian Cieplik[a]
Karl-Anton Hiller[a]
Gottfried Schmalz[a,b]
Pauline Mittermüller[a,1]
Wolfgang Buchalla[a,1]

[a] Poliklinik für Zahnerhaltung und Parodontologie, Universitätsklinikum Regensburg, Regensburg, Deutschland
[b] Klinik für Parodontologie, Fakultät für Zahnmedizin, Universität Bern, Bern, Schweiz
[1] Diese Autoren teilen sich die Letztautorenschaft

Bilder: © Universitätsklinikum Regensburg (UKR)

Literaturliste auf www.zmk-aktuell.de/literatulisten

Den ersten Teil des Artikels finden Sie unter: **www.zmk-aktuell.de/cieplik**

Beiträge der Autoren

Alle Autoren konzipierten und gestalteten die Studie. Pauline Mittermüller führte alle klinischen Untersuchungen durch. Karl Anton Hiller, Pauline Mittermüller, Fabian Cieplik, Gottfried Schmalz und Wolfgang Buchalla werteten die Daten aus. Fabian Cieplik verfasste das Manuskript mit Unterstützung aller Autoren. Alle Autoren prüften und genehmigten das Manuskript.

Danksagung

Wir danken Ella Merkl und Petra Fancso für ihre engagierte Unterstützung bei den klinischen Untersuchungen aller 625 Patienten.

Priv.-Doz. Dr. Fabian Cieplik

2008–2013 Studium der Zahnheilkunde an der Universität Regensburg
2014 Promotion
Seit 2014 wissenschaftlicher Mitarbeiter an der Poliklinik für Zahnerhaltung und Parodontologie am Universitätsklinikum Regensburg (Direktor: Prof. Dr. Wolfgang Buchalla)
Seit 2016 Leitung der Parodontitis-Sprechstunde an der Poliklinik für Zahnerhaltung und Parodontologie
2017/2018 Diverse Auslandsaufenthalte am Department of Preventive Dentistry des Academisch Centrum Tandheelkunde Amsterdam (ACTA)
Seit 2019 Vorstandsmitglied (seit 2022 2. Vorsitzender) der Arbeitsgemeinschaft für Grundlagenforschung (AfG) der DGZMK
2019 Habilitation und Lehrbefugnis
Seit 2019 Oberarzt an der Poliklinik für Zahnerhaltung und Parodontologie am Universitätsklinikum Regensburg
Forschungsschwerpunkte: Biofilm, antimikrobielle Verfahren, antimikrobielle Resistenzen sowie klinische Forschung zur Parodontologie und Restaurativen Zahnerhaltungskunde.

Priv.-Doz. Dr. Fabian Cieplik
Oberarzt & Leitung der Patientenaufnahme
Poliklinik für Zahnerhaltung und Parodontologie
Universitätsklinikum Regensburg
Franz-Josef-Strauß-Allee 11, 93053 Regensburg
fabian.cieplik@ukr.de

Erstpublikation von Elsevier Inc. im Auftrag von The Academy of Dental Materials. 37 (2021) 1402-1415; open acess article: http://creativecommons.org/licenses/by/4.0/

Die intraligamentäre Anästhesie (ILA) – Teil 2

Indikationen und Kontraindikationen

Die enge Begrenzung des Anästhesiebereichs der intraligamentären Anästhesie und ihre kurze Anästhesiedauer ermöglichen eine gezielte Einzelzahnanästhesie. In derselben Sitzung können problemlos Zähne in verschiedenen Quadranten behandelt werden. Da praktisch keine Latenz zwischen Injektion und Anästhesieeintritt besteht, ist der Behandler in der Lage, den Anästhesieerfolg unmittelbar nach Ende der Injektion festzustellen. Nachdem im 1. Teil dieser Artikelserie die Grenzen und Komplikationen der intraligamentären Anästhesie aufgezeigt wurden, stehen im vorliegenden 2. Teil die Indikationen und Kontraindikationen für die Anwendung der ILA im Fokus.

Das Anästhesieprofil der Methode der intraligamentären Anästhesie öffnet die Möglichkeit, die Behandlungsabläufe zu optimieren **(Tab. 1)**. Die ausgeprägte Anästhesietiefe der ILA macht sie geeignet für alle Indikationen und für alle Zähne, ausgenommen länger dauernde und ausgedehnte dentoalveoläre chirurgische Eingriffe. Die intraligamentäre Anästhesie (ILA) zeichnet ein hoher Anästhesieerfolg aus, d.h., es muss nur mit einer sehr geringen Versagerrate gerechnet werden. Die Patienten werden durch die ILA nicht beeinträchtigt – keine Einschränkung von Artikulation und Mastikation nach Abschluss der Behandlung. Nach Abschluss der Behandlung unter ILA ist die Dispositionsfähigkeit des Patienten nicht eingeschränkt [9].
Die Anästhesiedauer ist kurz (ca. 30 Min.), aber ausreichend lang für fast alle anstehenden Behandlungen. Durch intraligamentale Nachinjektionen können sowohl die Dauer als auch der Ausbreitungsraum problemlos ausgedehnt werden. Es besteht kein Risiko unkontrollierter postoperativer Verletzungen (keine Taubheit in Wangen, Lippen und Zunge), was diese Methode für die Kinderzahnheilkunde prädestiniert [10]. Bei der ILA ist kein Risiko von Nervläsionen, z.B. des N. lingualis, gegeben, weshalb keine Aufklärungspflicht zu Risiken und Alternativen, wie z.B. bei der Leitungsanästhesie, besteht [31,47].

Indikationen und Kontraindikationen

Signifikant höhere Erfolgsraten als bei der Leitungs- und der Infiltrationsanästhesie wurden bei allen nachstehend definierten Indikationen dokumentiert, für die die ILA als Lokalanästhesiemethode uneingeschränkt in Betracht kommt:

- alle restaurativen Maßnahmen an allen Zähnen, einschließlich Kavitäten- und Kronenpräparationen [7,54]
- endodontische Behandlungen – auch bei Pulpitis apicalis angezeigt [23,30,52]
- Differenzialdiagnose unklarer irradiierender pulpitischer Beschwerden [35,43,55]
- Möglichkeit der Nachinjektion auch unter Kofferdam [7,52]
- Einzelzahnextraktionen im Dauergebiss [26]
- Komplettierung partieller Anästhesieversager anderer Anästhesiemethoden – ein partielles Versagen der Leitungsanästhesie kann oft durch intraligamentale Nachinjektionen komplettiert werden [36,52]
- Bei einer apikalen Parodontitis führt eine zusätzliche intraligamentale Injektion vielfach zur Schmerzfreiheit [42].

Als Kontraindikationen für intraligamentale Injektionen sind zu betrachten [24]:

- Erkrankungen des Endokards, der Herzklappen und deren künstlicher Ersatz wegen einer möglichen Bakteriämie
- profunde marginale Entzündung des Parodontiums
- Zähne mit einem sklerosierten Parodontalspalt

ILA-Profil	Praktische Bedeutung
Enge Begrenzung des Anästhesiebereichs	Einzelzahnanästhesie – Behandlung in mehreren Quadranten in 1 Sitzung möglich
Keine Latenz zwischen Injektion und Anästhesieeintritt	Unmittelbare Kontrolle des Anästhesieerfolgs – ununterbrochene Behandlungsfolge
Ausgeprägte Anästhesietiefe	Uneingeschränkt ausreichend für alle Indikationen; für alle Zähne
Hoher Anästhesieerfolg	Sehr geringe Versagerrate – sehr wenig Nachinjektion erforderlich
Keine Patientenbeeinträchtigung	Artikulation, Mastikation sind nicht eingeschränkt
Kurze Anästhesiedauer	ca. 30 Min. – problemlose Verlängerung durch Nachinjektionen
Keine Taubheit in Wangen, Lippen und Zunge	Kein Risiko ungewollter, postoperativer Verletzungen (Bissverletzungen, Verbrennungen)
Kein Risiko von Nervläsionen	Keine Aufklärungspflicht – weder über Risiken noch über Alternativen (wie z.B. bei der Leitungsanästhesie)

Tab. 1: Das Anästhesieprofil der ILA unterscheidet sich signifikant von denen der Leitungs- und der Infiltrationsanästhesie.

Zu überdenken ist die intraligamentale Injektion im Milchgebiss, wenn sich in der unmittelbaren Umgebung des Milchzahnes die nicht mineralisierte Anlage eines bleibenden Zahnes befindet [4].

Patienten: Vorsicht bei Endokarditisrisiko

Bei der Betrachtung des für die intraligamentäre Anästhesie in Betracht kommenden Patientenguts gibt es nur für endokarditisgefährdete Patienten eine Einschränkung. Hier gilt besondere Vorsicht, da die Absiedlung von Bakterien aus dem Blut (Bakteriämien) bei diesen Patienten zu ernsthaften Komplikationen führen kann. Bei diesen Patienten sind invasive Eingriffe unter Antibiotikaschutz vorzunehmen [15]. Diese Vorsichtsmaßnahme ist nicht nur bei einer ILA, sondern auch bei anderen Manipulationen am Zahnfleischsulkus, z.B. Zahnsteinentfernungen, einzuhalten. Glockmann und Taubenheim (2002) definieren, dass das Risiko einer Endokarditis eine absolute Kontraindikation für die ILA ist [24].

Patientenkategorien

Grundsätzlich ist die intraligamentäre Anästhesie für alle Patientenkategorien anwendbar: Die intraligamentale Injektion bei jungen, gesunden Patienten (m/w) mit festem Desmodont wird mittels sensibler Instrumentarien erleichtert [7,37,52]. Bei parodontal vorgeschädigten Patienten muss der aufzubauende Injektionsdruck vom Behandler auf die anatomischen Verhältnisse des Patienten gut abgestimmt werden [37,40].

Für Risikopatienten mit kardiovaskulären Erkrankungen ist die ILA wegen der nur geringen erforderlichen Anästhetikamengen die Anästhesiemethode der Wahl [19]. Dies gilt auch für Patienten mit hämorrhagischer Diathese und unter Antikoagulanzienbehandlung. Andere Lokalanästhesiemethoden sind bei dieser Patientengruppe kontraindiziert [42,44,45]. Bei Hochrisikopatienten nach Herzinfarkten, mit kardialen Bypässen und anderen koronaren Erkrankungen wird die ILA empfohlen, da sie zuverlässig, einfach und ohne Nebenwirkungen ist [18,9,27].

Auch bei parodontal vorgeschädigten Patienten bietet die intraligamentäre Anästhesie vs. Leitungs- und Infiltrationsanästhesie – bei zahnerhaltenden Maßnahmen – sowohl für den Behandler als auch für den Patienten signifikante Vorteile, wie Prothmann (2008) in seiner Observationsstudie dokumentiert [40]. Unter besonderer Betrachtung des Aspekts der Generierung von druckbedingten Schäden am Parodontium durch intraligamentale Injektionen wurden jeweils 150 Fälle pro Anästhesiemethode verglichen. Weder bei der Leitungs- noch bei der Infiltrationsanästhesie oder der intraligamentären Anästhesie kam es durch die Injektion zu histologischen Veränderungen des parodontalen Zustands der Patienten. Dies zeigte die klinische Untersuchung ca. 14 Tage nach der Behandlung.

Bei der Behandlung von Kindern und Behinderten treten infolge der feinen Kanülenstiche praktisch keine Schmerzsensationen auf [10,54], speziell wenn vor der Insertion der Kanüle ein Tropfen Anästhetikum an der Injektionsstelle abgelegt wird (Oberflächenanästhesie) [24]. Die Gefahr postoperativer Bissverletzungen ist deutlich reduziert, da keine Taubheit in Wangen, Zungen- und Lippenbereich nachzuweisen ist [1,6,27].

Bei Patienten mit „Spritzenangst" kann durch den Einsatz „freundlicher" Instrumente wie der Dosierhebel- oder der Dosierradspritze (Citoject bzw. SoftJect) die Furcht vor der Spritze abgebaut werden [27,54]. Einzige Einschränkung aus medizinischer Sicht ist die Möglichkeit einer Hypoplasie, verursacht durch intraligamentale Injektionen im Milchgebiss; die Ursachen sind ungeklärt [4].

Applikation

Pro Zahnwurzel müssen etwa 0,2 ml Anästhetikum appliziert werden. Das unter Druck in das Ligament injizierte Anästhetikum breitet sich entlang der Zahnwurzel und intraossär aus und erreicht in etwa 30 Sek. – praktisch ohne Latenz – das Foramen apicale **(Abb. 1)**. Auf diese Weise werden sowohl die Pulpa als auch die zahnumgebenden Nervenendigungen desensibilisiert [18,38,46]. Bei entzündetem Gewebe (veränderter pH-Wert) kann sich der Eintritt der Anästhesie leicht auf 60 bis 90 Sek. verzögern [23,52]. Damit das Anästhetikum problemlos in das Desmodont diffundieren kann, muss es sehr langsam – den anatomischen Verhältnissen des Patienten angepasst – injiziert werden [24]. Die Injektionszeit beträgt

- bei der 1. Wurzel etwa 20 Sek.,
- bei der 2. Wurzel desselben Zahnes > 20 Sek. und
- bei einer 3. Wurzel desselben Zahnes ≥ 25 Sekunden.

Bei einer kürzeren Injektionszeit besteht die Wahrscheinlichkeit, dass es zu einer – wenn auch minimalen – Bewegung des Zahnes in der Alveole kommt [28]. Durch die bewusst langsame Injektion wird vermieden, dass es zu einer Depotbildung kommt, sich der Zahn minimal in der Alveole bewegt und ungewünschte Effekte nach Ende der Anästhesie generiert werden (Druckschmerz, Elongationsgefühl). Diese angepasst langsame Injektion in das Ligament beugt gleichfalls druckbedingten Gewebeveränderungen (Nekrosen) vor, die unter Umständen iatrogen sind [40,55,56]. Dies ist besonders bei Patienten mit eingeschränktem Parodontalstatus zu beachten, da parodontal vorgeschädigtes Gewebe weniger dicht als gesundes Parodontalgewebe ist, sodass das Anästhetikum gegen geringeren Widerstand in das Gewebe gedrückt wird. Bei mehrwurzeligen Zähnen ist deshalb die Injektionszeit tatsächlich zu verlängern auf > 20 Sek. bei der 2. Wurzel und gegebenenfalls bei einer 3. Wurzel auf ≥ 25 Sek. [40,52,55].

Abb. 1: Die Ausbreitung des intraligamental injizierten Anästhetikums erfolgt sowohl entlang der Zahnwurzel als auch intraossär. (© Kulzer)

Materialien für die intraligamentäre Anästhesie

Prinzipiell können intraligamentale Injektionen mit allen Spritzensystemen für dentale Lokalanästhesien durchgeführt werden [50]. Um den erforderlichen Injektionsdruck leichter und durch den Behandler kontrolliert aufbauen zu können, wurden von unterschiedlichen Herstellern seit Ende der 1970er Jahre Spritzensysteme in Verkehr gebracht, bei denen die vom Behandler für die intraligamentale Injektion aufzubauende Kraft durch integrierte Hebelsysteme verstärkt wurde. Allerdings bewertete bereits 1983 die ADA (American Dental Association) diese Spritzen als nur bedingt geeignet für periodontale Ligamentinjektionen, da der Behandler dabei nur sehr begrenzt die Möglichkeit hat, die individuellen anatomischen Gegebenheiten des Patienten zu spüren und seinen Injektionsdruck entsprechend anzupassen [20]. Ohne ein integriertes mechanisches Hebelsystem wird die erforderliche Injektionskraft bei den sogenannten Dosierradspritzen verstärkt. Der Druckaufbau erfolgt über ein Dosierrad und gibt dem Behandler bei der Injektion die Möglichkeit, den Gegendruck des Gewebes direkt in seinem Daumen (oder Zeigefinger) zu spüren [50]. Die auf das Dosierrad ausgeübte Kraft wird – infolge des Größenverhältnisses des Radantriebs – im Verhältnis 5,5:1 verstärkt und direkt auf die Zahn-Kolbenstange übertragen **(Abb. 2)**.

Entsprechend den Empfehlungen von Rahn et al. (1987) [41] wurde ein Injektionssystem mit Druckbegrenzung entwickelt, das 1989 mit dem Namen Ultraject von Hoechst (heute: Sanofi-Aventis) eingeführt wurde. Pistolenspritzen mit Druckbegrenzung suggerieren dem Behandler, ein Spritzensystem mit einer eingebauten Sicherung anzuwenden, mit dem – unabhängig vom eigenen Injektionsverhalten – die Applikation des Anästhetikums immer „patientenfreundlich" erfolgt, d.h. keine ungewünschten Effekte generiert werden können. Das ist definitiv nicht so und lässt sich auch sehr einfach beweisen: Die noch heute in der Praxis angewandten Pistolenspritzen haben meistens eine Druckbegrenzung von 100 Newton (N). Umgerechnet auf die Fläche, auf die der Druck ausgeübt wird, d.h. der Innendurchmesser der 0,3-mm-Kanüle, bedeutet dies einen Injektionsdruck von ca. 2,7 Megapascal (MPa), wie Tobien und Schulz bereits im Jahre 2000 errechnet haben [48].

Um ungewünschte Effekte zu vermeiden, darf die injizierte Menge des Lokalanästhetikums nicht schneller injiziert werden, als sie vom Gewebe resorbiert werden kann; entsprechend muss der Injektionsdruck angepasst werden, was nur über die Injektionszeit gut gesteuert werden kann. In direktem Gewebekontakt wurde von Tobien und Schulz (2000) der Gewebewiderstand bei der intraligamentalen Injektion – am frischen Schweinekiefer – gemessen **(Tab. 2)** [48]. Sie verwendeten zur Injektion Dosierradspritzen, mit denen der Gewebewiderstand „gefühlt" werden konnte. Bei einer Injektionszeit von 20 Sek. für die Injektion von 0,2 ml war der gemessene (zu überwindende) Gewebewiderstand und entsprechend der erforderliche Injektionsdruck etwa 0,1 MPa. Beim Vergleich der beiden Werte

- Spritzen-Druckbegrenzung 100 N = etwa 2,7 MPa,
- Injektionsdruck für 0,2 ml in 20 Sek. = etwa 0,1 MPa

ist leicht zu erkennen, dass der mögliche Injektionsspielraum von 100 N keinesfalls ausgenutzt werden sollte, da durch den maximal möglichen Injektionsdruck verursachte ungewünschte Effekte dann iatrogen bedingt sind.

Die Dosierhebelspritzen gestatten es dem Behandler nur bedingt, den bei der intraligamentalen Injektion zu überwindenden Gewebewiderstand genau zu erspüren. Auch bei diesen Spritzensystemen, z.B. vom Typ Citoject, wird dem Behandler – durch den Namen Citoject (citus = schnell) – suggeriert, „schnell" zu injizieren. Der Behandler hat – bedingt durch das integrierte, mehrstufige Hebelsystem – keinen direkten Kontakt zur oralen Anatomie seines Patienten und kann deswegen auch nicht den eigenen Injektionsdruck anpassen, wenn dies – entsprechend den individuellen anatomischen Verhältnissen des Patienten – erforderlich wäre. Die applizierte Menge pro Hub ist zwar mit 0,06 ml deutlich geringer als bei den Pistolenspritzen, aber auch bei diesem Injektionssystem ist der Behandler in der Lage, den anatomisch bedingten Gegendruck durch eigenen Injektionsdruck leicht zu überwinden und dadurch möglicherweise das Gewebe zu schädigen oder den Zahn in der Alveole zu bewegen, was zu den bekannten Effekten Elongationsgefühl und/oder Druckschmerz nach Abklingen der Anästhesie führt. In seltenen Fällen kann es sogar zu Ampullenbrüchen kommen [15].

Abb. 2: ILA-Spritzensysteme Citoject (Dosierhebelspritze) und Dosierradspritze SoftJect – ohne zwischengelagertes Hebelsystem. (© Taubenheim)

Injektionssystem **SoftJect-Spritze** 0,3-mm-Kanülen	Injektionszeit für 0,2 ml pro Injektion			
	10 Sek.	15 Sek.	20 Sek.	25 Sek.
Je 40 Messungen				
Maximaler Druck	0,23	0,19	0,18	0,24
Minimaler Druck	0,06	0,06	0,06	0,03
Gemittelter Durchschnitt MPa MPa = 1 N/qmm oder 0,1 bar	**0,1375**	**0,118**	**0,09925**	**0,08775**

Tab. 2: Druckmessungen am Schweineunterkiefer an verschiedenen Zähnen [48,55].

Die Dosierradspritzen ohne zwischengelagerte Hebel gestatten es dem Behandler, den zu überwindenden Gewebewiderstand direkt im Daumen (oder Zeigefinger) zu spüren und den von ihm aufzubauenden Injektionsdruck den individuellen anatomischen Verhältnissen des Patienten gut anzupassen. Die in der Literatur der 1980er- und 1990er-Jahre beschriebenen „unwanted effects" sind wahrscheinlich auf heute als obsolet zu betrachtende Spritzensysteme zurückzuführen und damit iatrogen und nicht methodenimmanent.

Fazit

Die intraligamentäre Anästhesie – lege artis angewandt – ist den konventionellen Methoden der Lokalanästhesie bei fast allen zahnmedizinischen Indikationen und Patientengruppen signifikant überlegen. Die Grenzen dieser anwenderfreundlichen und patientenschonenden Methode der Schmerzausschaltung liegen im chirurgischen Bereich, wo die ILA für länger dauernde und ausgedehnte dentoalveoläre chirurgische Eingriffe die Anforderungen nicht erfüllen kann. Für alle anderen Anwendungen ist sie als primäre Methode der Lokalanästhesie einzustufen. Sowohl Pistolenspritzen mit Druckbegrenzung als auch Dosierhebel- und Dosierradspritzen sind zur Durchführung einer erfolgreichen intraligamentären Lokalanästhesie des Einzelzahnes geeignet. Der Anwender der ILA sollte ihre Vorzüge und Grenzen selbst erproben und abwägen. ■

Autoren: Prof. Dr. Dr. habil. em Eike Glockmann,
Lothar Taubenheim, Dr. med. Walter Zugal

Literaturverzeichnis unter www.zmk-aktuell.de/literaturlisten

Lothar Taubenheim
Am Thieleshof 24
40699 Erkrateh
LT.Lothar.Taubenheim@t-online.de

Den ersten Teil des Artikels finden Sie unter:
www.zmk-aktuell.de/glockmann

EXPAND

Ihre Vision: leistungsstark, nahtlos, direkt

Mehr Möglichkeiten. Mehr Produktivität.

Der iTero Element 5D Plus Intraoralscanner bietet:

- Neuartige Visualisierung
- leistungsstarke neue Funktionen
- 3D-Modelle, intraorale Bilder und Unterstützung bei der Karieserkennung - alles in einem Scan, um die Produktivität Ihres digitalen Workflows zu maximieren

Vereinbaren Sie noch heute eine Produktdemo und erfahren Sie mehr auf iTero.com

it starts with iTero

© 2022 Align Technology Switzerland GmbH. Alle Rechte vorbehalten. Invisalign, iTero, iTero Element, das iTero Logo sowie weitere Bezeichnungen sind Handels- bzw. Dienstleistungsmarken von Align Technology, Inc. oder dessen Tochtergesellschaften bzw. verbundenen Unternehmen, die in den USA und/oder anderen Ländern eingetragen sein können.

Align Technology Switzerland GmbH, Suurstoffi 22, 6343 Rotkreuz, Schweiz.

© invisalign

Aligner-Therapie in der täglichen Praxis

In der heutigen Zeit, in der perfekte Fotos vor allem in der jungen Generation den Tag bestimmen und Ästhetik eine immer wichtigere Rolle spielt, rückt das Thema Zahnbegradigung immer mehr in den Fokus. Doch gerade erwachsene Patienten möchten sich ungern mit sichtbaren festsitzenden Apparaturen behandeln lassen. Aus diesem Grund hat die Firma Align Technology schon im Jahr 2004 das Invisalign-System auf den Markt gebracht, das in der Lage war, Zähne mithilfe transparenter Schienen zu bewegen. Im Folgenden soll auf den Praxisworkflow mit dem Invisalign-System eingegangen werden.

Die Entscheidung für eine Aligner-Therapie wird heute nicht mehr nur aus rein ästhetischen Gründen getroffen. Gerade die Verbesserung präprothetischer Situationen oder die Behandlung funktioneller Störungen sind weitere wichtige Argumente, eine Aligner-Therapie durchzuführen. Und auch in der Behandlung von Kindern und Jugendlichen im Wechselgebiss haben Aligner-Systeme enorme Fortschritte zu verzeichnen.

Das perfekte Kommunikationstool

Im Zentrum und als Ausgangspunkt jeder Therapie steht der iTero-Intraoralscanner. Natürlich können auch noch analoge Abformungen zur Erstellung einer Behandlungssituation eingereicht werden, der Weg über den Scanner ist allerdings deutlich bequemer, genauer und bietet einen weiteren wichtigen Vorteil: Der häufig einsetzende Würgereflex bei analogen Abformungen ist für einige Patienten ein Grund, Behandlungen nicht durchführen zu lassen. Diese Problematik entfällt bei der Verwendung eines Intraoralscanners.

Abb. 1: Besprechung der Outcomesimulation.

Nicht jeder Patient, der sich für eine Invisalign-Therapie interessiert, ist schon vor Beginn des 1. Gespräches davon überzeugt, sie auch durchführen zu lassen. Hier kann der Intraoralscanner iTero Element sehr einfach auch als Kommunikationstool genutzt werden. „Sehen heißt verstehen" ist eine Redewendung, die auch in der Zahnarztpraxis immer mehr Umsetzung findet. Bei der Invisalign-Therapie bedeutet dies, dass zunächst ein Scan des Oberkiefers, des Unterkiefers und der Bisssituation durchgeführt wird. Für diesen Scan benötigt man mit etwas Übung ca. 3 Min. Anschließend kann das Gerät eine Berechnung des zu erwartenden Ergebnisses durchführen **(Abb. 1)**. Der Scanner zeigt nach kurzer Zeit die Ausgangs- sowie die Endsituation des Patienten an. Sieht man diese Simulation mit den eigenen Augen, steigt die Wahrscheinlichkeit deutlich an, dass einer Therapie zugestimmt wird. Sollte ein ästhetischer oder funktioneller Aspekt dem Patienten oder der Zahnärztin nicht gefallen, kann die Simulation nach eigenen Kriterien verändert werden. Es ist sogar möglich, einzelne Zähne zu extrahieren, um sich so mögliche Veränderungen der Endposition anzeigen zu lassen **(Abb. 2a und b)**.

Die erstellte Endposition kann als Zielsituation direkt vom Scanner in die Design-Software (Doctor Site) übertragen werden. Zudem ist es möglich, den angefertigten Scan mit dem Patienten zu analysieren und sogar eine Karieserkennung durchzuführen. Während des Scanvorgangs erstellt der iTero Element 5D nicht nur eine sehr genaue dreidimensionale Abformung des Patientenkiefers, sondern nimmt auch simultan Nahinfrarotaufnahmen der Zähne vor. Die sogenannten Near-Infrared-Imaging-(NIRI-)Aufnahmen können anschließend gemeinsam mit dem Patienten besprochen werden. Hell erscheinende Bereiche im Approximalraum zeigen kariöse Läsionen an. Diese sind nicht nur vom Patienten gut zu erkennen **(Abb. 3 und 4)**, sondern tragen auch zum besseren Verständnis der Behandlungsnotwendigkeit bei. Eine Studie [1] über die Aussagekraft dieser Aufnahmen des

Abb. 2a u. b: Bearbeiten der Outcomesimulation.

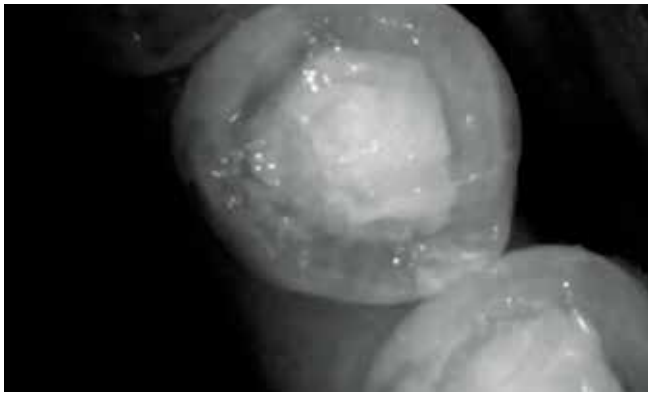

Abb. 3 u. 4: Kariesdetektion.

Abb. 5: iTero Element 5D plus.

Approximalraumes hat ergeben, dass gerade bei initialen Läsionen die Kariesdetektion durch den Intraoralscanner iTero Element 5D genauer ist als bei der Verwendung von Bissflügelaufnahmen. Diese Technik ist ausschließlich im iTero Element 5D verbaut.

Die Therapieschritte im Überblick

Wenn die Therapie gestartet werden soll, sind neben dem Scan noch einige Fotos aus vorgegebenen Richtungen notwendig. Hierzu existiert eine App, die auf Smartphones oder Tablets installiert werden kann. Mit dieser App werden die Patientendaten angelegt und die notwendigen Fotos vorgenommen. Verwendet man zur Erstellung des Intraoralscans einen iTero Element 5D oder 5D plus (mobile) **(Abb. 5 und 6)**, sind von ursprünglich 8 Fotos (3 extraorale und 5 intraorale Fotos) nur noch die extraoralen

Abb. 6: iTero Element 5D plus mobile.

Fotos notwendig. Die restlichen Bilder gewinnt das System direkt automatisiert aus dem Scan.
Nachdem die Gesichtsfotos erstellt wurden und der Scan ins System gesendet wurde, geht die Planung der Behandlung am PC weiter. Hierzu loggt der Zahnarzt sich auf der Invisalign Doctor Site ein, wo der Patient durch die Eingabe in der App schon erfasst wurde. Nach der Auswahl der Behandlungsoption führt das System durch sämtliche Parameter, die bei der Behandlung berücksichtigt werden sollen. Die beim erstmaligen Nutzen des Systems erstellten Voreinstellungen können jederzeit wieder verändert werden. Nach Eingabe sämtlicher Informationen werden die automatisch dem Patienten hinzugefügten Bilder und Scans hochgeladen.
Nach einer Spanne von 1 bis ca. 10 Tagen erhält man den 1. Behandlungsvorschlag. Dieser wird vom Behandler bewertet und bedarfsweise verändert. Hierzu wird etwas Erfahrung mit dem System benötigt. Es gibt allerdings sowohl innerhalb der Doctor Site Schulungsvideos als auch zahlreiche Kurse, um die eigenen Fähigkeiten zu vertiefen. Ein zusätzliches Tool, das bei der Erstellung des Behandlungsplanes hilfreich und in der Patientenkommunikation beeindruckend ist, ist die Visualisierung des zu erwartenden Ergebnisses auf einem echten Patientenfoto **(Abb. 7 und 8)**. Durch die Bestätigung des Behandlungsplanes beginnt die Produktion der Aligner. Der komplette Satz der notwendigen Schienen wird dem behandelnden Arzt zugesandt.
Nach dem Anbringen der für die Behandlung notwendigen Attachments wird dem Patienten eine gewisse Anzahl von Aligner mitgegeben. Diese wechselt er selbstständig nach einem vorgegebenen Zeitraum, der von der Tragedauer (empfohlene Tragedauer: 22 Stunden pro Tag) und der Reaktion der Zähne und umgebenden Gewebe abhängt. Um den Behandlungsfortschritt zu kontrollieren, eventuelle Anpassungen vorzunehmen oder die Notwendigkeit von Separiermaßnahmen zu bewerten, wird der Patient nach einiger Zeit wieder einbestellt. Bei diesem Termin erhält er einen weiteren Satz Aligner. Um zu überprüfen, ob alle Zähne sich entsprechend der Planung bewegen, ist es möglich, einen Intraoralscan mit dem iTero Element durchzuführen und anhand der Überlagerung die aktuelle Situation mit der entsprechenden Planungssituation zu vergleichen (Progress Assessment). Mithilfe dieser Fortschrittsbewertung lässt sich schnell auch für den Anfänger erkennen, ob die Behandlung optimal verläuft **(Abb. 9)**.

Nach Tragen der letzten Schiene wird die Endposition der Zähne kontrolliert. Beim optimalen Ergebnis kann die Retentionsphase beginnen; sollten noch Nacharbeiten nötig sein, können zusätzliche Aligner bestellt werden. Auch hier kommt der iTero-Intraoralscanner zum Einsatz. Für die Erstellung festsitzender Retainer wird ein Scan der zu retinierenden Region durchgeführt. Die Scandaten werden mit dem 3D-Drucker ausgedruckt, der Retainer manuell hergestellt und anschließend am Patienten eingeklebt. Das Invisalign-System bietet zudem Vivera Retainer an. Dabei handelt es sich um Schienen, die zur Stabilisierung des Ergebnisses nachts getragen werden können.

Abb. 7: Lächeln vor Simulation.

Abb. 8: Simulation des Lächelns.

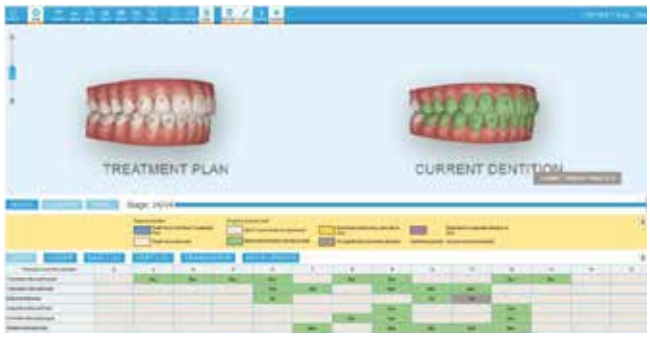

Abb. 9: Fortschrittsbeurteilung.

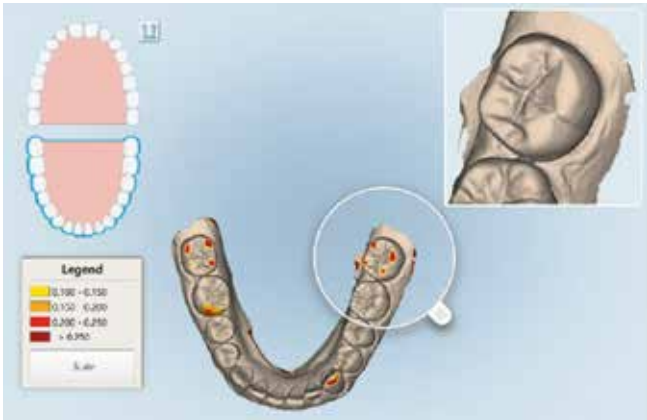

Abb. 10: TimeLapse-Verlaufskontrolle.

Um über längere Zeit die Stabilität des erzielten Ergebnisses zu kontrollieren, ist der iTero-Intraoralscanner in der Lage, Scans zu verschiedenen Zeitpunkten zu überlagern. Wählt man beispielsweise einen Scan nach Abschluss der Behandlung aus und überlagert ihn mit dem Scan der Situation 1 Jahr später, kann man erkennen, ob es zu Bewegungen der Zähne gekommen ist. Diese Funktion (TimeLapse) der Überlagerung ist auch sehr hilfreich, um Abrasionen oder Rezessionen zu überwachen **(Abb. 10)**.

Fazit

Aligner-Therapie ist heute eine Therapieform, die in jeder Zahnarztpraxis bei der Behandlungsplanung eine Rolle spielen muss. Dabei muss jeder Behandler für sich entscheiden, ob er sich selbst in der Lage fühlt, diese korrekt durchzuführen, oder Patienten an einen kompetenten Kollegen überweist. ■

Bilder: © Dr. Baresel

Literatur:

[1] Z. Metzger, D. G.Colson, P. Bown, T. Weihard, I. Baresel, T. Nolting: Reflected near-infrared light versus bite-wing radiography for the detection of proximal caries: A multicenter prospective clinical study conducted in private practices, Journal of Dentistry; Volume 116, January 2022, 103861; (https://www.sciencedirect.com/science/article/pii/S0300571221002840#!)

Dr. Ingo Baresel

Studium der Zahnmedizin an der Friedrich-Alexander-Universität Erlangen
1999 Niederlassung in der Gemeinschaftspraxis Dres. Baresel in Cadolzburg
Fachgebiete: Parodontologie, Kieferorthopädie
Präsident der Deutschen Gesellschaft für digitale orale Abformung (DGDOA)

DGDOA
Dr. Ingo Baresel
Untere Leitenstraße 38
90556 Cadolzburg
www.dgdoa.de
info@dgdoa.de

GC Germany GmbH
info.germany@gc.dental
https://europe.gc.dental/de-DE

Since 1921
100 years of Quality in Dental

Monolithische Einzelzahnversorgung aus einem neuen Lithium-Disilikat

CAD/CAM Initial™ LiSi Block von GC

Lithium-Disilikat ist eine sehr beliebte Glaskeramik, die für ihr besonders ausgewogenes Verhältnis von Stabilität und Ästhetik bekannt ist. GC hat den ersten vollständig kristallisierten CAD/CAM-Block aus Lithium-Disilikat unter dem Namen GC Initial™ LiSi Block auf den Markt gebracht. Er basiert auf der modernen HDM-Technologie (High Density Micronisation), die ihm seine typische Mikrostruktur mit feinen, dicht verteilten Kristallen und perfektem Randschluss verleiht. An einem Fallbeispiel wird der Workflow von Zahnarzt und Zahntechniker step-by-step aufgezeigt.

Fallbericht

Im vorliegenden Fall stellte sich eine Patientin zur Behandlung vor **(Abb. 1)**. An Position des fehlenden Zahnes 47 wurde ein Implantat auf Knochenniveau gesetzt. Darüber hinaus mussten die insuffizienten Kronen auf den Zähnen 45 und 46 erneuert werden.

Nach der Alginat-Abformung wurden Modelle der Ausgangssituation erstellt **(Abb.2)**. Mithilfe des Unterkiefermodells wurde ein individueller Abformlöffel mit einer Perforation im Bereich 47 für die spätere Implantat- und Pfeilerabformung hergestellt. Darüber hinaus wurde mit einem handelsüblichen partiellen Abformlöffel eine Abformung mit GC EXACLEAR **(Abb. 3)** für die provisorische Versorgung der Zähne 45 und 46 angefertigt.

Abb. 1: Ausgangssituation.

Abb. 2: Gipsmodelle. Bei Zahn 46 wurde Wachs hinzugefügt, um die Form im distalen Bereich zu verbessern.

Abb. 3: Abformung mit EXACLEAR (GC) als Form für die provisorischen Versorgungen.

Vor Beginn der Behandlung wurde der Farbton bestimmt **(Abb. 4)**. Die alten Kronen und Karies wurden entfernt **(Abb. 5)**. Anschließend wurde mit G-ænial® Universal Injectable der Stumpf aufgebaut und mit einer Hohlkehle präpariert.
Zur exakten Übertragung der Implantatposition an Position 47 erfolgte die Abformung mittels Pick-up-Technik. Hierzu wurde der Gingivaformer entfernt und ein Abformpfosten auf Implantatniveau inseriert. Zur Darstellung der Präparationsgrenze wurden Retraktionsfäden an den Pfeilerzähnen 45 und 46 gelegt **(Abb. 6)**. Anschließend wurde ein Guttapercha-Druckverband angelegt, um die marginale Gingiva zusätzlich zu verdrängen **(Abb. 7)**. Dieser wurde erst unmittelbar vor der Applikation des Abformmaterials entfernt. Die Abformung erfolgte durch eine einseitige Doppelmischtechnik **(Abb. 8)**. Im nächsten Schritt wurde mit einem dualhärtenden Composite für provisorische Kronen und Brücken (TEMPSMART DC, GC) die provisorische Versorgung an den Zähnen 45 und 46 angefertigt **(Abb. 9 und 10a bis c)** und mit FREEGENOL (GC) provisorisch befestigt.

Abb. 4: Farbbestimmung.

Abb. 5: Zahnstümpfe nach Entfernung der alten Restaurationen.

Abb. 6: Platzierung der Retraktionsfäden und des Übertragungspfostens für die Abformung.

Abb. 7: Vor der Abformung wurde ein Guttapercha-Druckverband angelegt.

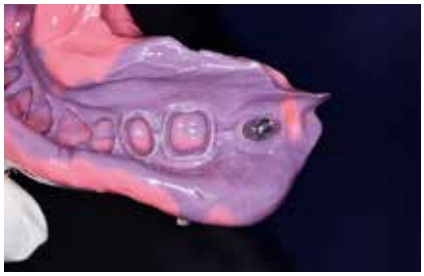

Abb. 8: Einschritt-Doppelmischabformung, kombiniert mit Pick-up des Implantats.

Abb. 9: Die provisorische Versorgung wurde mit TEMPSMART™ DC (GC) durchgeführt.

Abb. 10: a) Extra-orale Lichthärtung, um die endgültige Aushärtung zu beschleunigen. **b)** Nach der Endbearbeitung und Politur. **c)** Intaglio-Oberfläche nach der Endbearbeitung und Politur, die glatte Ränder zeigt.

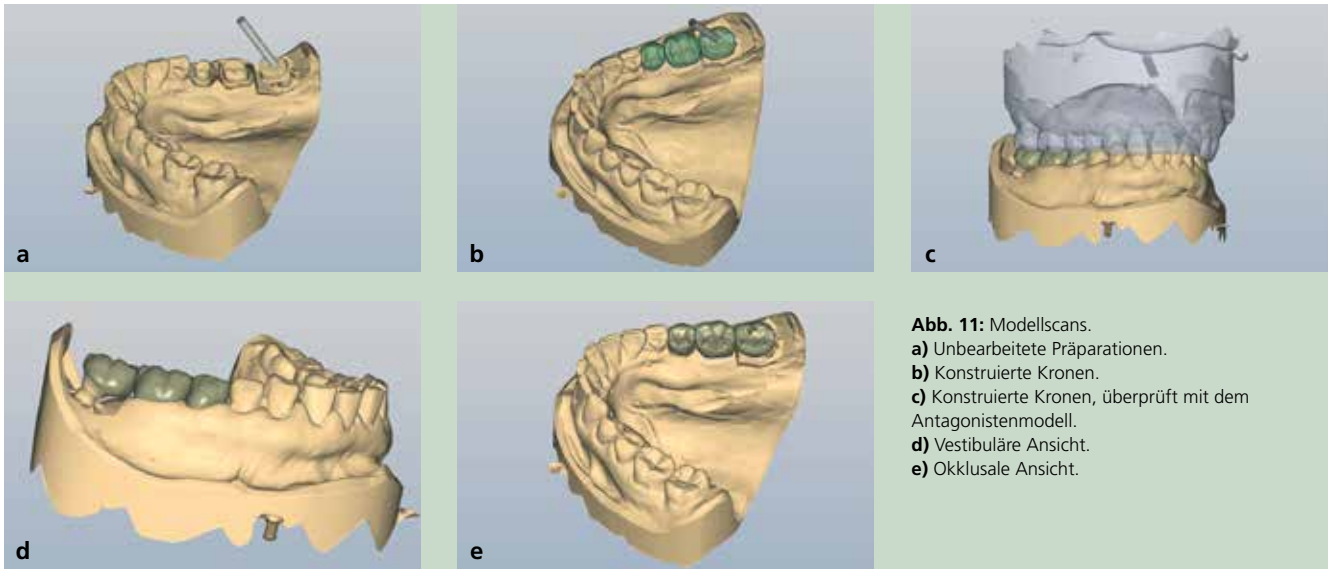

Abb. 11: Modellscans.
a) Unbearbeitete Präparationen.
b) Konstruierte Kronen.
c) Konstruierte Kronen, überprüft mit dem Antagonistenmodell.
d) Vestibuläre Ansicht.
e) Okklusale Ansicht.

Die Abformung wurde ausgegossen und das Gipsmodell sowie das Antagonistenmodell gescannt **(Abb. 11a bis d)**. Die Kronen wurden designt und die Fräsparameter mit einem CAD/CAM-Programm (PowerMill Pro, Autodesk) eingestellt **(Abb. 12)**.

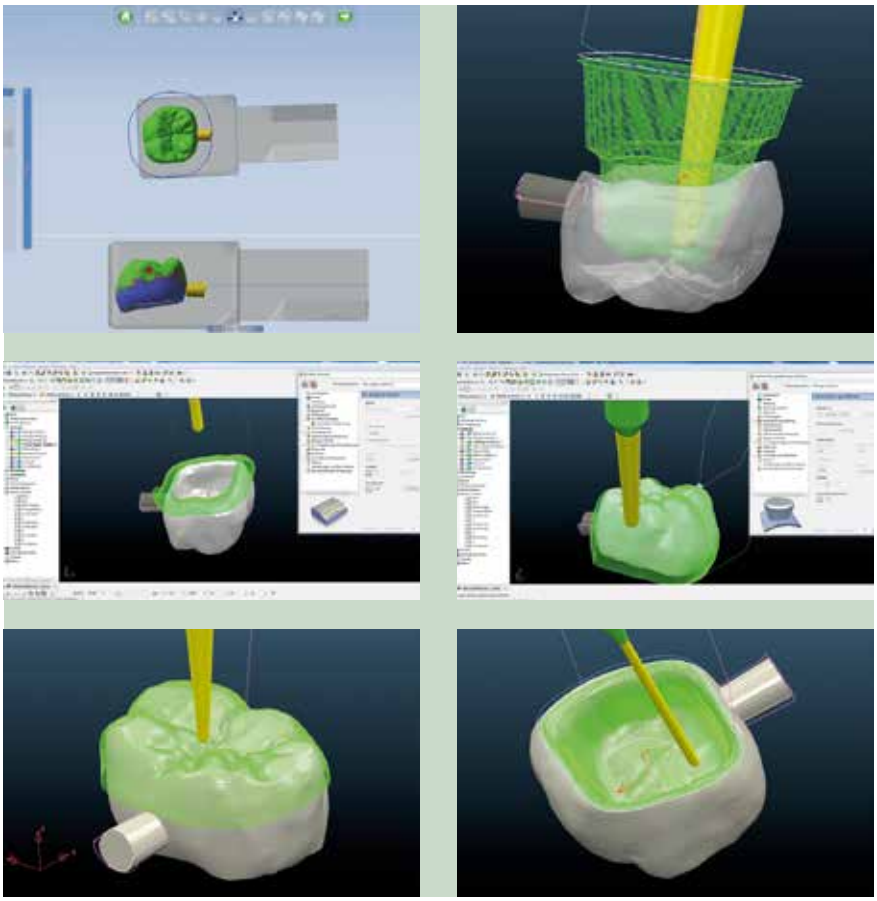

Abb. 12: Entwurf der Kronen und Einstellung der Schleifparameter.

Die Kronen wurden aus Lithium-Disilikat-CAD/CAM-Blöcken hergestellt (GC Initial LiSi Block, Farbe A2) **(Abb. 13)**. Einer der Vorteile der GC Initial LiSi Blöcke ist ihre hohe Opaleszenz, insbesondere bei den hochtransluzenten (HT) Farbtönen. So lassen sich auch ohne weitere Charakterisierung hochästhetische Ergebnisse erzielen.
Nach dem 35-minütigen Schleifen (Exocad PowerMill CAM, DMG) wurde die Restauration aus dem Block entfernt und der Bereich der Anstiftung geglättet. Anschließend wurden die Kronen auf den jeweiligen Formen und am Modell überprüft, wobei sich bereits eine perfekte Randpassung zeigte **(Abb. 14 und 15)**.
Anschließend wurde die Implantatkrone auf das individuell angepasste Zirkonoxid-Abutment glasgelötet **(Abb. 16)**. Die monolithischen Restaurationen wurden mit GC Initial™ Lustre Pastes NF charakterisiert und glasiert **(Abb. 17)**.

Abb. 13: Die Lithiumdisilikat-Restaurationen nach dem Schleifen.

Abb. 14: Überprüfung der Randpassung im Bereich der Stümpfe und dem Implantataufbau.

Abb. 15: Die geschliffenen Restaurationen auf dem Modell.

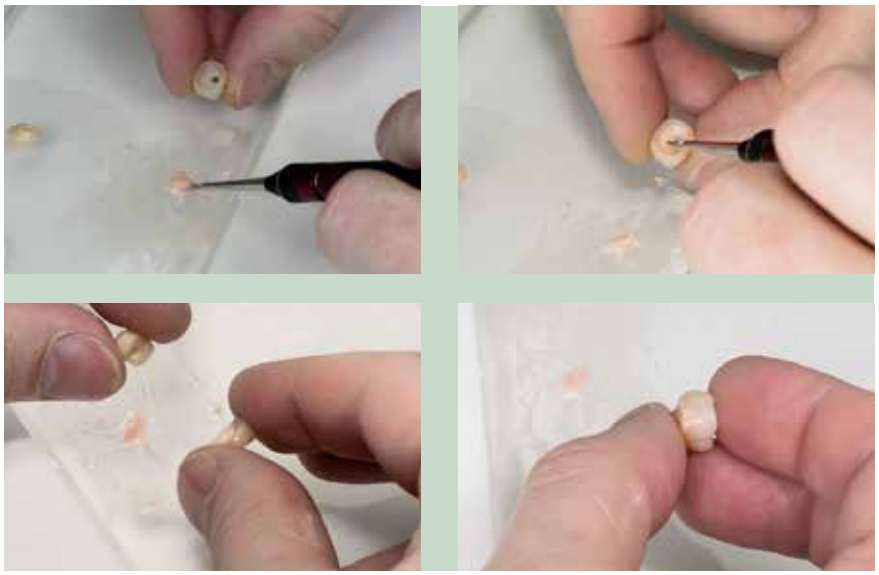

Abb. 16: Die Lithiumdisilikat-Krone wurde auf das individuell angepasste Zirkonoxid-Abutment gelötet.

Abb. 17: GC Initial LiSi Block-Kronen nach der Charakterisierung mit GC Initial Lustre Pastes NF.

Abb. 18: Nach der Entfernung der provisorischen Kronen.

Abb. 19: Nach Befestigung der Zähne 45 und 46 sowie Verschraubung der Krone 47.

Nach Entfernung der provisorischen Versorgungen zeigte sich, dass die Gingiva in gutem Zustand war **(Abb. 18)**. Die Kronen für die Zähne 45 und 46 wurden mit einem selbstadhäsiven Befestigungs-Composite (G-CEM LinkAce; GC*) auf den Pfeilerzähnen befestigt. Die Krone für Zahn 47 wurde auf das Implantat geschraubt (35 Ncm) und der Zugang wurde im unteren Bereich mit Teflon und im oberen Bereich mit Composite gefüllt **(Abb. 19)**. Nach Überprüfung der Okklusion wurde der Patientin das Endergebnis präsentiert. Die CAD/CAM-Restaurationen aus Lithium-Disilikat fügten sich nahtlos in die natürliche Zahnreihe ein und wiesen perfekte, passgenaue Ränder auf.

Die Patientin war mit dem natürlichen Behandlungsergebnis sehr zufrieden. Bei der Nachuntersuchung nach 2 Jahren wurden keine negativen Ereignisse gemeldet und die Kronen wurden in Bezug auf Ästhetik und Funktion als positiv bewertet. ■

*G-CEM LinkAce™ (GC) wurde mittlerweile durch G-CEM ONE™ (GC) ersetzt.

© Bilder: Dr. Lampson / Hannker

Erstpublikation GC Get Connected 20/2022

Dr. Christian Lampson

2007 Studium der Zahnmedizin an der Universität Heidelberg
2008 Promotion
Seit 2009 in der Praxisklinik Dr. Dr. Thein und Kollegen tätig
Schwerpunkttätigkeit: ästhetische Zahnheilkunde

ZTM Christian Hannker

1996–2000 ZT-Ausbildung im Dentallabor Karl Czirjak in Diepholz
2005 Abschluss zum ZTM
2005 Ausbildung im Osaka Ceramic Training Center (Japan)
2005 Auszeichnung mit dem 3M Espe Talent Award
2006 Eröffnung des eigenen Dentallabors in Hüde am Dümmer See und Fusion mit dem Dentalstudio Bellmann
2006 Gründung eines Ausbildungslabors in Rastede
2012 Gründung eins Fräszentrums
Mitglied der Dental Exzellence Labor Gruppe; Berater und Fachreferent
Tätigkeit in der Forschung und Entwicklung im Bereich CAD/CAM

Dr. Christian Lampson
Praxisklinik
Dr. Dr. Th. Thein und Kollegen
Stephanplatz 1
76133 Karlsruhe

ZTM Christian Hannker
Ludwig-Gefe-Straße 28
49448 Hüde

Neuauflage: „Grundlagen der modernen Endodontie“

Die 2. Auflage des Bestsellers „Grundlagen der modernen Endodontie“ bietet fundiertes Fachwissen zum aktuellen Forschungsstand im Bereich der modernen Endodontie. Beschrieben werden einerseits die Grundlagen eines praxistauglichen und wissenschaftlich begründeten Behandlungskonzeptes und andererseits die wichtigsten technischen Fortschritte der letzten Jahre in komprimierter Form. Die Vielzahl wissenschaftlicher und technischer Errungenschaften werden in ein tragfähiges Behandlungskonzept „übersetzt“, das jeder endodontischen Situation standhält.
Für die Zweitauflage wurden alle Kapitel ausführlich überarbeitet und mit zahlreichen neuen Abbildungen versehen. Der Leser erhält somit einen breiten Überblick über die wesentlichen Entwicklungen in der Endodontie sowie über alle geeigneten Instrumente und Materialien. Hierbei stehen vor allem thermomechanisch vorbehandelte Nickel-Titan-Legierungen, neuartige Instrumentendesigns und Bewegungsmuster, innovative Techniken zur Aktivierung der Spülflüssigkeiten sowie aktuelle Empfehlungen für die postendodontische Restauration wurzelkanalbehandelter Zähne im Vordergrund.

Das Fachbuch ist zum Preis von 49,80 € erhältlich.

Weitere Informationen und Leseproben finden Sie unter:
https://www.spitta.de/grundlagen-endodontie.

Bibliographische Daten
Tina Rödig, Steffi Baxter, Franziska Haupt, Michael Hülsmann
Grundlagen der modernen Endodontie
2., überarbeitete und erweiterte Auflage

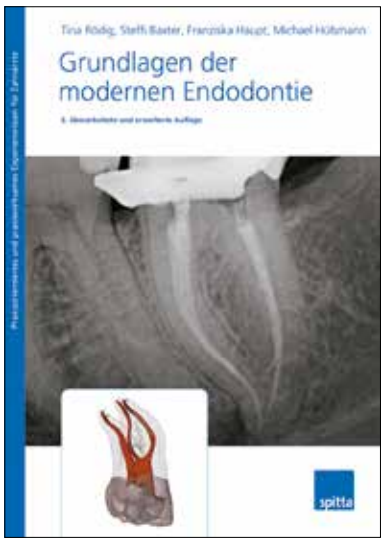

296 Seiten,
75 Abbildungen,
3 Tabellen,

Broschur 24 x 17 cm
49,80 EUR [D]*;
51,20 EUR [A]*;
54,00 CHF UVP

ISBN:
978-3-947683-73-4

*gebundener Ladenpreis

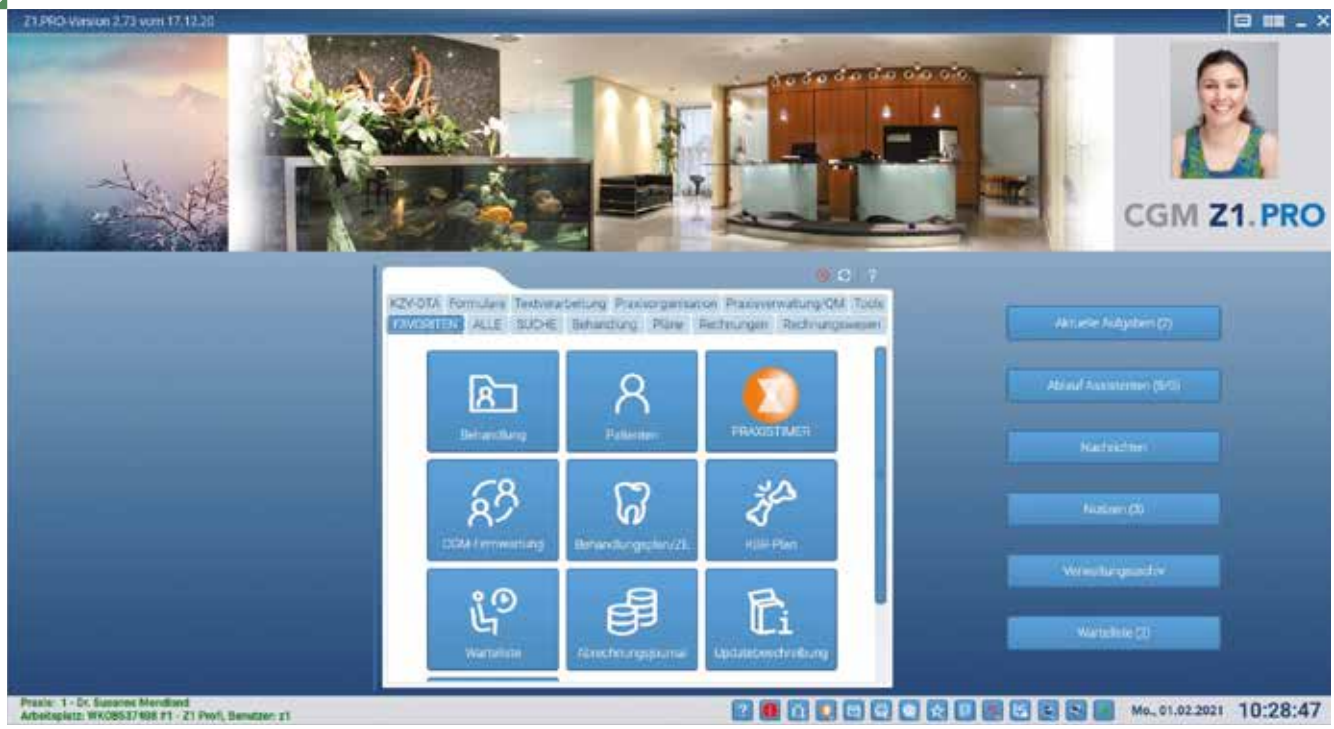

CGM auf dem Weg der Digitalisierung

Digitale Toos für Z1.Pro und mehr

Auf der Pressekonferenz am 05. April 2022 präsentierte sich die CompuGroup Medical Dentalsysteme GmbH (CGM) als verlässlicher, innovationsstarker Partner von Zahnarztpraxen auf dem Weg in die Digitalisierung.

Die Losung „Pflicht und Kür in Sachen Digitalisierung" gab Olaf Tegtmeier, Presseagentur Pfadfinder Kommunikation, während der Begrüßung der Pressegäste im Pullmann-Hotel Köln aus. Einerseits sei die Digitalisierung von Pflichten, die der Gesetzgeber den Zahnarztpraxen auferlegt, getrieben, andererseits eröffnen sich für den Komfort der Patienten, für reibungslose Abläufe und eine nachhaltigere Praxisorganisation durch Einsatz digitaler Tools neue Chancen. Aus der obersten Hoteletage mit Blick auf den Kölner Dom, gab Sabine Zude, Geschäftsführerin bei der CGM Dentalsysteme, einen Ausblick auf die Anforderungen der sich im Roll-out befindlichen Telematikinfrastruktur und die darauf abgestimmten Entwicklungen aus dem Hause CGM.

Pflichten im Zuge des TI-Roll-outs: KIM, eAU und eRezept

Zunächst wären da die neuen Anwendungen: Kommunikation im Medizinwesen (KIM), die elektronische Arbeitsunfähigkeitsmeldung (eAU) und das eRezept. Für diese wurden neue Komponenten für die Praxisverwaltungssoftware Z1.PRO entwickelt. Stets ist die Legitimierung mit dem elektronischen Heilberufsausweis (eHBA) notwendig. Auf die Praxisabläufe wurde mit einer „Stapelfunktion" für mehrere Rezepte bzw. Arbeitsunfähigkeitsbescheinigungen in einem „Rutsch" geantwortet. Eine Historie zeigt in diesen Modulen zudem an, welche Dokumente bereits ausgestellt worden sind. Die KIM-Funktion wurde analog der Anwenderoberfläche üblichen E-Mail-Programme gestaltet, insofern dürfte der Versand von Arztbriefen auf diesem Weg nicht sehr gewöhnungsbedürftig sein. Eine Neuerung bei der Ausstel-

Sabine Zude, Geschäftsführerin CGM, sieht Chancen in der Digitalisierung der Zahnarztpraxis.

lung der eAU ist das Einfügen des ICD-10-Codes, der nun notwendig wird. Elegant gelöst: Diagnosen in der Zahnmedizin wurden automatisch im CGM-System mit den Codes gekoppelt.
Eine nur zögerliche Verbreitung attestiert Geschäftsführerin Sabine Zude der elektronischen Patientenakte (ePA). Geringe Rückmeldungen zu diesem komplexen, umfangreichen Modul zeigen, dass die elektronische Gesundheitsakte noch nicht wirklich in Gebrauch sei. Was sich mit dem Bild deckt, dass sich im Besuch von Zahnarzt- und Arztpraxen ergibt. Bei CGM ist derzeit die ePA 2.0 in Arbeit: die zeitlich beschränkte Zugriffsberechtigung wird gerade umgesetzt, ebenso die Übernahme von eRezept und eAU in die Akte. Auch das Zahnarztbonusheft (MIO) wird mit Viewer enthalten sein.

Begeisterung für EBZ

Zum elektronischen Beantragungs- und Genehmigungsverfahren (kurz EBZ) äußerte sich Sabine Zude geradezu enthusiastisch. Diese Anwendung sei sinnvoll und zeitsparend – sie werde den Zahnarztpraxen „Freude machen". Mittels EBZ sollen fortan alle der aktuell noch auf Papier zu erbringenden Planungen im Bereich Zahnersatz (ZE), Kieferbruch/Kiefergelenkserkrankungen (KB/KGL), Parodontalerkrankungen (PAR) und Kieferorthopädie (KFO) elektronisch an die Krankenkassen übertragen und auf diesem Wege Bürokratie abgebaut und viel Zeit eingespart werden. Heil- und Kostenpläne werden wie bisher im PVS erstellt und dann über einen EBZ-Button an die Kasse geschickt. Der Heil- und Kostenplan muss nur noch für den Patienten ausgedruckt werden, während ordnerfüllende Ausdrucke für die Praxis entfallen. In CGM Z1.PRO werden Heil- und Kostenpläne mit dem jeweiligen Status (genehmigt/noch offen) gespeichert. Die Genehmigung wird im digitalen Verfahren voraussichtlich schneller erteilt, da die elektronischen Heil- und Kostenpläne teils automatisiert abgearbeitet werden. Noch befindet sich diese Anwendung im Probelauf. Die Praxen haben bis Anfang Juli Zeit, die entsprechende Software zu erwerben; die Höhe des Zuschusses wird derzeit verhandelt.

Die Kür: UPT-integriertes PAR-Modul und komfortables Online-Terminmanagement

Damit kein Paro-Patient für die Nachsorge verloren geht, wurde diese in das neue Z1.PRO UPT/PAR Modul integriert. Nach neuer Richtlinie, seit Juli 2021 in Kraft, ist die UPT nach der aktiven Parodontitis-Therapie in der Regel über einen Zeitraum von 2 Jahren erstattungsfähig. Das neue Tool hilft dem Fachpersonal nicht nur beim Auffinden aller Patienten mit aktiven PAR-Behandlungen, sondern auch bei der korrekten Berechnung der Folgetermine und zeigt an, ob ggf. bereits vereinbarte Termine nicht eingehalten wurden. Das neue Modul ist derzeit noch in der Entwicklung.
Stimmige Konzepte, wie sie beispielsweise durch das Z1.PRO UPT/PAR Modul ermöglicht werden, funktionieren in der Praxis umso besser, wenn auch das Termin-Management zeitgemäß und digital gestützt läuft. Mit dem CLICKDOC-Kalender von CGM Dentalsysteme wird die Integration eines digitalen Terminbuchungssystems auf der Website der Praxis und in der Praxissoftware CGM Z1.PRO einfach möglich. Mit CLICKDOC können Terminerinnerungen und -bestätigungen automatisiert versendet und so zum einen Terminausfälle reduziert werden, zum anderen fühlen sich Patienten durch diesen Service gut betreut und bleiben der Praxis treu. CLICKDOC bietet überdies die Voraussetzungen für Videosprechstunden, die für die Bereiche der zahnärztlichen Betreuung in Pflegeheimen und die Patientenberatung interessant werden dürften.
Manuela Bicker, Leiterin Vertriebsmarketing bei der CGM Dentalsysteme, gab einen Einblick in die Entwicklung des Kundenmagazins „UptoDate", aus dem nun der Bereich für ZfA für eine eigene Broschüre ausgekoppelt wurde. Abschließend stellte sie das Projekt DIE GRÜNE PRAXIS vor, in dessen Rahmen CGM gemeinsam mit weiteren Partner Nachhaltigkeit in Zahnarztpraxen unterstützen möchte. ■

Dagmar Kromer-Busch
Quelle: CGM / www.cgm.com

Dentsply Sirona stellt neue digitale Serviceangebote vor

Auf einer virtuellen Veranstaltung am 3. Mai 2022 hat Dentsply Sirona neue digitale Dienste und Lösungen präsentiert, die aus der neuen Zusammenarbeit – wie im März dieses Jahres bereits kommuniziert wurde – zwischen Dentsply Sirona und Google Cloud resultieren. Es handelt sich um DS Core – eine neue und offene Plattform, die über alle Geräte, Dienste und Technologien hinweg den gesamten Workflow der digitalen Zahnmedizin integriert. Ziel ist, die Zusammenarbeit mit Laboren, Partnern und weiteren Spezialisten zu vereinfachen.

Dr. Cord Stähler,
Chief Technology Officer
© Dentsply Sirona

Dr. Cord Stähler, Chief Technology Officer bei Dentsply Sirona: *„Wir sind sehr stolz darauf, dass wir nun den nächsten Schritt gehen können, um die digitale Zahnmedizin auf noch einfachere Weise in die Zahnarztpraxis zu integrieren. Im Einklang mit unserer kürzlich gestarteten Zusammenarbeit mit Google Cloud ermöglicht dies nahtlose Arbeitsabläufe und ein Höchstmaß an Konnektivität mit dem wichtigsten Ziel vor Augen: ein hervorragendes Behandlungsergebnis für die Patienten."*

DS Core – eine offene, sichere Plattform

DS Core ist eine offene, cloudbasierte Plattform, die von Dentsply Sirona betrieben wird. Sie ist auf die Bedürfnisse von Zahnärzten und modernen Zahnarztpraxen zugeschnitten, wobei der Schwerpunkt auf der Sicherheit liegt und die digitale Zahnmedizin verändern wird, so das Unternehmen.

Die digitale Plattform ist effizient, kosteneffektiv und benutzerfreundlich. Sie bietet den Anwendern automatische Software-Updates und somit Zugang zu den neuesten Versionen und Funktionen.

Die Plattform lässt die Geräte von Dentsply Sirona nahtlos verbinden und kann über die unterschiedlichsten Endgeräte erreicht werden. Sie vereinfacht den Workflow. Neue Geräte können einfach und problemlos hinzugefügt und integriert werden.

Mit DS Core sind Zahnärzte in der Lage, verschiedene Arten von Patientendaten zu speichern und von verschiedenen Standorten aus zugänglich zu machen, während sie mit Partnern und Kollegen außerhalb ihrer Praxis zusammenarbeiten. DS Core unterstützt die DSGVO- und HIPAA-konforme Dateifreigabe und Cloud-Speicherung für Patientenakten.

Dentsply Sirona hat 2 Anwendungen eingeführt, die die digitale Zahnmedizin optimal unterstützten soll – DS Core Create und DS Core Care:

DS Core Create für ein professionelles Design

DS Core Create ist ein Werkzeug für zahnmedizinische Designdienstleistungen der nächsten Generation. Mit wenigen Klicks erhalten Zahnärzte Zugang zu hochwertigen Designs von Experten, die auf die Bedürfnisse jedes Patienten in einem breiten Indikationsspektrum zugeschnitten sind, ohne die Software selbst nutzen zu müssen. Die cloudbasierte Plattform erlaubt, das Design innerhalb des 3D-Druck-Workflows zu delegieren, was wertvolle Zeit in der Zahnarztpraxis spart. Der Service lässt sich nahtlos in die neue Primeprint Solution von Dentsply Sirona integrieren und soll in Zukunft weiter ausgebaut werden.

DS Core Care – eine Lösung für Service und Wartung

DS Core Care ist eine umfassende, integrierte und leicht verständliche Lösung für Service und Wartung von Geräten, bei der alle Punkte aufeinander abgestimmt sind und eine reibungslose Kundenbetreuung gewährleistet wird. Auf diese Weise lässt sich die Betriebszeit von Geräten erhöhen.

Dr. Cord Stähler: *„Mit der Einführung dieses digitalen Kosmos', in dessen Mittelpunkt DS Core steht, sowie von Services wie DS Core Create und DS Core Care und Lösungen wie Primeprint, stärken wir die Spitzenposition von Dentsply Sirona in der digitalen Zahnheilkunde. Am wichtigsten ist, dass wir Zahnärzten helfen, das volle Potenzial ihrer Arbeit auszuschöpfen, damit sie sich auf das konzentrieren können, was am wichtigsten ist: Patienten zu behandeln und ihnen ein gesundes Lächeln zu schenken."*

Primeprint Solution – das 3D-Drucksystem für Praxis und Labor

Primeprint Solution ist ein hochautomatisiertes, komplettes 3D-Drucksystem, das Ergebnisse in medizinischer Qualität liefert und Zahnärzte und Zahntechniker anspricht, die ihr Behandlungs- und Dienstleistungsangebot erweitern möchten. Es handelt sich um eine intelligente Hardware- und Softwarelösung, die für zahnmedizinische Anwendungen optimiert ist und den gesamten

Druckprozess einschließlich der Nachbearbeitung abbildet. Der hohe Automatisierungsgrad trägt dazu bei, die Bearbeitungszeiten zu verkürzen, einzelne Arbeitsschritte zu delegieren und die Produktivität zu maximieren.
Mit Primeprint Solution können Zahnärzte und Zahntechniker biokompatible Anwendungen mit reproduzierbaren und genauen Ergebnissen drucken. Herr Prof. Dr. Sven Reich präsentierte aufgrund Studienergebnissen sehr gute Werte der Druckergebnisse*. Der Druckprozess wurde in Übereinstimmung mit den FDA-Richt-linien für Additive Manufacturing (AM) Medizinprodukte entwickelt. Das Ergebnis sind Medizinprodukte für die Anwendung im Patientenmund.

Primeprint Solution: 3D-Drucker und Nachbearbeitungseinheit. © Dentsply Sirona

Dr. Mike Skramstad, Zahnarzt aus Orono (Minnesota, USA), sagte: *„Mit Primeprint hat der 3D-Druck gerade den nächsten Schritt nach vorn vollzogen. Mit der Kombination aus vollständiger Integration, geschlossenem, automatisiertem Workflow und einer Effizienz, die in der Branche neue Standards setzt, gibt Primeprint mir und vor allem meinen Mitarbeitern die Gewissheit, dass wir für unsere Patienten sehr gute und sichere 3D-gedruckte Applikationen herstellen können. Darüber hinaus sorgt die Automatisierung dafür, dass jede Anwendung, die wir drucken, nach einem sehr hohen Standard verarbeitet, gereinigt und ausgehärtet wird."*

Begeistert äußerte sich auch Dr. Gertrud Fabel, München, eine erfahrene CEREC Anwenderin über den 3D-Druck mit Primprint und DS Core Create für Ihre Praxis.
Aufgrund unterschiedlicher Zulassungs- und Registrierungsperioden sind nicht alle Produkte in allen Ländern direkt verfügbar. Um einen optimalen Kundenservice zu gewährleisten, wird DS Core in mehreren Phasen ausgerollt. ■

Quelle:

Virtuelle Präsentation/Pressemeldung Dentsply Sirona

* Reich S, Berndt S, Kühne C, Herstell H. Accuracy of 3D-Printed Occlusal Devices of Different Volumes Using a Digital Light Processing Printer. Applied Sciences. 2022; 12(3):1576.

3M Science. Applied to Life.™

3M™ Imprint™ 4 Vinyl Polysiloxan Abformmaterial
Selbsterwärmend und super schnell.

Das Gerät einschalten und wissen, dass es funktioniert

PD Dr. Dirk Schulze, DDZ Freiburg i. Br.

Der Zahnarzt und Arzt PD Dr. Dirk Schulze ist Mitbegründer und Geschäftsführer des Digitalen Diagnostikzentrums (DDZ) in Freiburg im Breisgau. Er befundet mit seinem Team DVT-Datensätze und Röntgenaufnahmen anderer Praxen und erstellt im Auftrag von Überweiserpraxen Diagnosen anhand eigener DVT-Aufnahmen. In einem Interview mit ihm schildert er, welche Anforderungen er als ausgewiesener Experte der bildgebenden Diagnostik an seine Digitalen Volumentomografen stellt.

Welche DVT-Geräte nutzen Sie im DDZ?

In den letzten 10 Jahren haben wir hier im Zentrum bestimmt 10 verschiedene DVT-Geräte betrieben. Aus meiner Tätigkeit an der Universität kommen noch die Erfahrungswerte mit 5 oder 6 weiteren dazu. Wir haben ein sehr großes Portfolio an Röntgeneinrichtungen eingesetzt und kennen die gesamte Bandbreite an Workflows bei der Durchführung von Aufnahmen. Wenn wir unsere Archivdaten analysieren, dann sind das inzwischen rund 22.000 Datensätze von insgesamt ca. 40 verschiedenen DVT-Geräten, da wir ja aus anderen Praxen auch viele Datensätze erhalten. Somit haben wir einen umfassenden Überblick über den deutschen sowie den Schweizer Markt und können uns durchaus erlauben, die Performance der Geräte und ihre praktische Anwendung zu beurteilen. Wir betreiben derzeit zwei eigene DVT-Systeme. Eines davon ist der Veraview X800 L Pan von Morita – ein absolut zuverlässiges Top-Gerät. Es bietet ein großes Spektrum an Volumina und erfüllt unsere sehr hohen Ansprüche auch bei komplexen Fragestellungen.

Was sind aus Ihrer Sicht die 3 wichtigsten Kriterien beim Kauf eines DVT?

Das oberste Gebot ist „Reliability". Das Wort kann man meiner Ansicht nach leider nur schlecht ins Deutsche übersetzen, am ehesten stimmt es wohl mit Zuverlässigkeit überein. Ich beschreibe es so: Stellen Sie sich vor, Sie gehen morgens in Ihre Praxis, schalten das Gerät ein und Sie wissen, dass es funktioniert. Das ist ganz essenziell. Und genau da ist der Veraview X800 von Morita ganz stark. Ich verrate Ihnen ein typisches Morita-Erlebnis zu diesem Thema: Wir haben vor einigen Jahren ein Gerät direkt von Morita aus Kyoto geliefert bekommen. Wir packen die Holzkiste aus, und auf dem beiliegenden Rechner ist bereits ein deutsches Windows vorinstalliert. Super! Und wenn das DVT-Gerät fertig installiert ist, dann läuft es einfach.

Womit wir zum 2. wichtigen Kriterium für den Kauf kommen: Wie sieht es mit dem Support aus? Morita arbeitet sowohl mit dem Dentalfachhandel als auch kleineren Dienstleistern mit IT-Schwerpunkt zusammen. Wir sind mit dem Dienstleister, der uns betreut, sehr zufrieden. Von dort werden wir schnell und unkompliziert mit Treibern, Software und Firmware versorgt, sodass das System immer auf dem neuesten Stand gehalten wird. Eines ist klar: Bei uns im Diagnostikzentrum wird so ein Gerät ausgereizt. Das DVT-System muss permanent laufen. Bei einem Ausfall brauchen wir also einen Techniker, der innerhalb von maximal 48 Stunden bei uns auf der Matte steht. Allerdings haben wir das während des Betriebes unseres Veraview X800 in den letzten 3 Jahren noch nicht benötigt, weil einfach noch nie etwas kaputtgegangen ist.

Jetzt haben wir Reliability und Service. Gibt es noch ein drittes wichtiges Kriterium?

Das 3. Entscheidungskriterium für den Kauf eines DVT-Geräts ist der Workflow. Mit anderen Worten: Wie wird eine Aufnahme praktisch durchgeführt? Wie einfach sind die einzelnen Schritte, und was muss man wissen, um diese durchführen zu können? Der Riesenvorteil der Morita-Systeme sind die Vorschau- oder Scout-Aufnahmen, in denen das gewünschte Aufnahmevolumen für die spätere Datenakquisition genau platziert werden kann. Man verfährt mit dem markierten Aufnahmevolumen so lange in der Vorschau, bis das Volumen präzise all das umschließt, was aufgenommen werden muss. Diese im Vorfeld ermittelte Position wird dann exakt an das Gerät übertragen. Dieses Vorgehen stellt sicher, dass man eine perfekte Aufnahme erzeugen kann und nicht am Ziel „vorbeischießt". Das ist ein absolut relevanter Vorteil, denn diese Funktion bieten nicht viele Hersteller.

Mit dem Veraview X800 von Morita lassen sich verschiedenste Bereiche der dentomaxillofazialen Diagnostik abdecken: Chirurgie und Implantologie, CMD, Endo, KFO und Paro. Wofür nutzen Sie das Gerät am liebsten – und warum?

Am liebsten nutze ich das Gerät zur Fokussuche, d.h. bei unklaren Befunden und unklar definierten Beschwerden. Ob kleines Volumen oder Ober- plus Unterkiefer: Wenn es darum geht, einen derzeit nicht bekannten Entzündungsherd zu erkennen, ist der Veraview X800 für uns das Gerät der Wahl. Es hat einfach eine überragende Bildqualität.

Das Veraview X800 L Pan

Was halten Sie von den Softwareangeboten, z.B. Funktionen, die das Bild im Nachgang „schärfen" oder von Störfaktoren bereinigen?
Das sehe ich durchaus kritisch. Denn was dann schöner aussieht, ist diagnostisch oft nicht mehr von großem Wert. Da bin ich sehr konservativ. Das Post-Processing, beispielsweise das Herausrechnen von Metallartefakten nach der Aufnahme, war für mich immer eher ein Marketingargument. Ich persönlich positioniere den Patienten lieber gleich so, dass Artefakte keine große Rolle spielen. Man muss wissen, dass die Bildnachbearbeitung Konsequenzen hat. Derzeit ist das noch eine Riesenbaustelle, denn je nach verwendetem Algorithmus kann dieser das gesamte Bild aufweichen. Trotzdem bietet das fast jeder Hersteller an, aber was wir dazu sehen, überzeugt uns derzeit nicht. Die Lösung von Morita finde ich da viel besser. Anstatt der üblichen Möglichkeiten zur Metallartefakt-Reduktion verarbeiten wir beim Einsatz des Veraview X800 „echte" unverfälschte Datensätze.

Was ist die wichtigste Innovation beim Veraview für Sie?
Die Möglichkeit, verschiedene Umlaufbahnen zu nutzen – entweder isozentrisch oder auf einer Reuleaux-Bahn – sowie der Wechsel zwischen einem 180° – und einem 360°-Umlauf. Beim 360°-Umlauf ergibt sich außerdem die Möglichkeit, fehlerhafte Teilabschnitte der Aufnahme von der Rekonstruktion auszuschließen. Das ist besonders relevant, wenn es Bewegungsartefakte gibt. Mit der Bildbearbeitungssoftware i-Dixel kann ich den Rohdatensatz der Untersuchung im Nachhinein als Einzelbildfolge wie einen Film anschauen und den Untersuchungsabschnitt, in dem die Patientenbewegungen aufgetreten sind, identifizieren. Die Software berechnet dann aus den artefaktfreien 180°-Rohdaten einen neuen Datensatz, ohne dass der Patient noch einmal untersucht werden muss oder Bilddaten durch einen Algorithmus modifiziert werden. Das ist ein Benefit für alle – für den Patienten und den Zahnarzt. Und diese Funktionalität gibt es nur bei Morita.

Bildqualität und Dosis sind ein untrennbares Paar, wenn man das ALARA-Prinzip befolgt – möglichst wenig Strahlendosis für ein möglichst aussagekräftiges Bild. Ist es so einfach?
Eigentlich ist es weniger ein Paar aus Bildqualität und Dosis als vielmehr eine Dreiecksbeziehung, denn auch die Auflösung gehört dazu. Je niedriger die Auflösung, desto besser wird das Bild aussehen – ganz einfach deshalb, weil weniger Bildrauschen enthalten ist. Wer eine hohe Auflösung braucht, muss das Signal auf mehr Bildpunkte verteilen. Pro Bildpunkt haben Sie dann aber weniger Information und das führt zu Bildrauschen. Die Eingangsfrage muss also immer sein: Was wollen wir sehen und wissen? Bei einer Fragestellung, die eine sehr hohe Auflösung verlangt, kann man nur ein sehr begrenztes Volumen nutzen. Das verstehen aber viele nicht und glauben nach wie vor: alle Regler nach oben bedeutet eine hohe Bildqualität. Um bei all unseren Fragestellungen ein sehr gutes Ergebnis bei möglichst geringer Strahlendosis zu erreichen, schöpfen wir die große Bandbreite an Funktionen, Aufnahmevolumina und Modi des Veraview aus.

Der Veraview X800 bietet bis zu 11 verschiedene Fields of View. Braucht man diese große Volumenauswahl wirklich?
Ja, denn man sollte nicht mehr aufnehmen als nötig bzw. das Volumen auf das erforderliche Maß reduzieren. Daher akquirieren wir gerne auch nur einen Kiefer, wenn wir nur diesen beurteilen müssen. Und weil die Physiologie des Menschen so unterschiedlich ist, finde ich auch das beim Veraview X800 mögliche Variieren der Höhe zwischen 4 und 5 cm sehr wichtig. Prinzipiell bevorzugen wir runde Volumen. Das heißt, uns sind echte, isozentrische Rotationen um den Patienten am liebsten, weil diese qualitativ am besten sind. Wenn wir aber wissen, dass wir ein Aufnahmevolumen mit der Grundfläche eines Reuleaux-Dreiecks brauchen, um z.B. die Weisheitszähne abzubilden, dann nutzen wir das sehr gerne. Eines der herausragenden Features am Veraview 800 überhaupt ist jedoch die problemlose Änderung des Volumens nach der Scout-Aufnahme. Das ist extrem wichtig, da man manchmal erst im Vorschuss sieht, ob man mit der Positionierung des Volumens richtig liegt. Leider gilt für viele andere Geräte, dass man bei der Wahl des falschen Volumens den gesamten Untersuchungsvorgang abbrechen und noch einmal komplett von vorne anfangen muss.

Der Veraview X800 hat den iF Gold Award gewonnen. Wie wichtig ist für Sie das Design Ihrer Geräte?
Das Design ist für mich durchaus sehr wichtig. Denn gutes Design heißt ja auch, eine kluge Anordnung der Dinge. Beim Veraview X800 merkt man die japanische Handschrift, die klare Formensprache, wenig Details, die man als Anwender anfassen muss, ein verständliches Display. Man sieht den Geräten an, dass sie mit viel Sinn und Verstand gestaltet wurden. Ein Detail, das besonders ins Gewicht fällt, ist der Abstand zwischen Röhre und Detektor, die sogenannte C-Bogen-Öffnung. Die ist beim Veraview X800 besonders groß, und das führt dazu, dass Patienten mit Einschränkungen wesentlich einfacher untersucht werden können. Das merken wir täglich mehrmals. Und auch hier hat Morita ein Alleinstellungsmerkmal auf dem Markt.

Wie ist Ihr abschließendes Fazit?
„Das beste DVT-Gerät" gibt es für mich nicht. Es kommt immer darauf an, was man damit macht. In Bezug auf den Veraview X800 glaube ich, dass viele Zahnärzte in Deutschland noch gar nicht wissen, wie gut dieses DVT-System ist.

Herr Dr. Schulze, vielen Dank für das interessante Gespräch

Quelle: J. MORITA EUROPE GMBH, www.morita.de

© BalanceFormCreative/AdobeStock

Der Umgang mit „schwierigen Patienten“

Kenntnisse typgerechter Kommunikation

Der schwierige Patient – jeder Psychologe, Therapeut und (Zahn-)Mediziner kennt ihn: Liest man den ein oder anderen Namen im Terminbuch, entweicht einem schon mal ein tiefer Schnaufer, ein gedehntes Stöhnen und man denkt „nicht der schon wieder – das wird wieder ein Drama“. Dabei ist die Lösung im Umgang mit „anspruchsvollen Persönlichkeiten“ einfacher als zunächst gedacht, wie Experte Dr. Marc Elstner der BiMaCon, München, nachfolgend informiert.

Unterschiedliche Menschen haben unterschiedliche Ansprüche. Dennoch kostet es bei manchen Persönlichkeitstypen extrem viel Kraft und Energie, immer relaxt und freundlich zu reagieren. Weshalb ist das so? Wie können wir mit als „schwierig“ empfundenen Zeitgenossen erfolgreich und souverän kommunizieren?

Der Schlüssel hierfür liegt in der Empathiefähigkeit des Behandlers: Der schwierige Patient ist im Wesentlichen ein Interaktionsphänomen, das Achtsamkeit und Aufmerksamkeit einfordert. Motive, Verhaltensweisen und Überzeugen indizieren, dass der Zahnarzt auf unterschiedliche Persönlichkeitstypen unterschiedlich eingehen sollte: Erfolg versprechen kann daher eine zielgerichtete Ansprache und Kommunikation mit dem jeweiligen „Schwerenöter“.

Dominante Persönlichkeiten

Diese Menschen sind beispielsweise gewohnt, ihren Willen zu bekommen und sich durchzusetzen. Das führt dazu, dass sie über Behandlungsmethoden entscheiden wollen oder auch unbedingt ihren Wunschtermin notiert wissen möchten. Natürlich sind Sie der dentale Experte, nicht der Patient; und natürlich gibt es eine dichte Arbeitstaktung in der Praxis, was bedeutet, dass nicht jeder Terminwunsch erfüllt werden kann.

Zum erfolgreichen Umgang mit dominanten Menschen kann beitragen, wenn Optionen und Wahlmöglichkeiten angeboten werden – und zwar sowohl bei den Terminen als auch bei den Behandlungsalternativen. Im Sinne der „Patientenführung“ geben Sie dabei allerdings vorab selektierte und erwogene Alternativen vor – Sie sitzen letztlich am längeren Hebel.

Dennoch beziehen Sie mit dieser empathischen Vorgehensweise den Patienten aktiv in die Entscheidungsfindung ein und vermitteln ihm somit das Gefühl, auszuwählen und entscheiden zu dürfen. Ein weiterer Tipp: Achten Sie insbesondere bei dominanten Persönlichkeiten darauf, Wartezeiten und Terminverzögerungen zu minimieren. Vermeiden Sie derartige Fallstricke, bleiben solche Patienten meist recht „handzahm“.

Initiative Persönlichkeiten

Dies sind Menschen, die in regelmäßigen Abständen zu spät kommen und somit den Praxisalltag kräftig durcheinanderwirbeln. Ihre Spontanität und Extrovertiertheit führt öfter auch mal dazu, dass die gesamte Praxis (inklusive der Patienten im Warte-

zimmer) deren Ankunft wahrnimmt. Solche Patienten, die gerne im Mittelpunkt stehen – und das tun Sie definitiv durch ihr Zuspätkommen –, genießen die Aufmerksamkeit und den Small Talk. Und genau hier ist der Ansatzpunkt, um eine verbesserte Pünktlichkeit zu erreichen. Sprechen Sie direkt an, wo der „Schuh" drückt, seien Sie ehrlich und kommunizieren Sie auf der Gefühlsebene. Sie dürfen einer initiativen Person einigermaßen unverblümt sagen, dass es bei Ihnen, beim Praxispersonal oder auch bei anderen Patienten zu Frust und Ärger führt, wenn „das Zuspätkommen" die Regel wird. Bleiben Sie dabei im Tonfall aber immer höflich und jovial. Bei einer Verspätung von 15 bis 20 Minuten sollte ein neuer Termin vereinbart werden. Und sollten alle Stricke reißen, ist über ein Ausfallhonorar nachzudenken. Einige Menschen verändern ihr Verhalten in die gewünschte Richtung, wenn negative Auswirkungen auf die Geldbörse zu erwarten sind.

Die Gewissenhaften

Bei gewissenhaften Persönlichkeiten können andere Probleme auftreten: Sie achten auf Präzision, Genauigkeit und haben sich zumeist schon vorab mittels „Dr. Google" über mögliche Diagnosen und Behandlungsabläufe informiert. Es ist ziemlich realistisch, dass die Labels „Besserwisser" oder „Nörgler" gut zu diesem Persönlichkeitstyp passen. Wenig hilfreich ist es nun, die Bedenken und Recherche-Ergebnisse des Patienten nicht ernst zu nehmen. Ein Satz wie „im Internet steht auch jede Menge Quatsch" führt erst recht dazu, dass sich der „Gewissenhafte" herausgefordert fühlt und in eine zeitraubende Faktendiskussion einsteigen möchte.

Um hier erfolgreich zu kommunizieren und zum gewünschten Behandlungserfolg zu gelangen, empfiehlt es sich, Wertschätzung für die erbrachte, akribische Recherche auszusprechen. Ein Lob ist oftmals der „Türöffner", um den gewissenhaften Menschen für sich zu gewinnen. Achten Sie darauf, seine Einwände ernst zu nehmen. Im Arzt-Patienten-Gespräch argumentieren Sie am besten mit wissenschaftlichen Daten und Fakten, z.B.: „Ich kann Ihre Skepsis verstehen. Inzwischen existieren jedoch zahlreiche Studien, die den Erfolg der vorgeschlagenen Behandlung belegen; sie ist anderen Methoden deutlich überlegen."

Die stetigen Menschen

Gemächliche und wenig entscheidungsfreudige Menschen sind dem „stetigen Typ" zuzuordnen. Sie sind häufig freundlich und höflich, manchmal jedoch sehr unsicher und wenig entscheidungsfreudig. Hier besteht die Gefahr, dass Sie viel Zeit in die Patientenaufklärung stecken und letztlich eine Behandlungsmaßnahme nicht durchgeführt wird, obwohl sie sinnvoll oder gar notwendig ist.

Hier gilt der Tipp: Seien Sie sympathisch. Bleiben Sie geduldig und erklären Sie Ihrem Patienten den Behandlungsablauf. Dieser Persönlichkeitstyp benötigt Ihre Hilfe und Unterstützung. Im Sinne der „Patientenführung" entscheiden Sie als zahnmedizinischer Experte über die „Best-Practice-Behandlung". Erklären Sie Ihrem Gegenüber dabei jedoch die Behandlung ausführlich und klar, step by step und überrumpeln Sie ihn nicht. Geben Sie ihm einen angemessenen Zeitraum für die Entscheidungsfindung. Danach muss die Entscheidung jedoch stehen.

Fazit

Zusammenfassend wird deutlich, dass jeder Persönlichkeitstyp eine individuelle Ansprache und spezifische Kommunikationsmuster benötigt, damit der Umgang mit „schwierigen" Patienten leichter fällt. Ganz allgemein empfiehlt es sich, im Gespräch folgende Grundregeln zu beachten:

- Klären Sie die Interessen Ihres Patienten ab und suchen Sie gemeinsam eine Win-win-Lösung.
- Versetzen Sie sich in die Lage Ihres Patienten und versuchen Sie, seine Bedürfnisse zu verstehen. Zeigen Sie dem Patienten, dass Sie Verständnis für ihn haben.
- Machen Sie die gemeinsame Interaktion zum Thema: Ermutigen Sie Ihre Patienten zu einem offenen und wertschätzenden Gespräch. Äußern Sie sich positiv über dessen erwarteten Ausgang.
- Witz und Humor können schwierigen Situationen und Gespräche die Schärfe nehmen. Achten Sie dabei darauf, das Anliegen Ihres Gesprächspartners weiterhin ernst zu nehmen.
- Vorbereitung ist die Hälfte der Miete: Halten Sie beim Besuch von vermeintlich schwierigen Patienten profunde Argumente bereit und überzeugen Sie durch Ausstrahlung, Glaubwürdigkeit und Kompetenz.
- Das Wichtigste – auch wenn es nicht immer einfach ist: Bleiben Sie in jeder Situation gelassen, freundlich, souverän und konstruktiv. Das sollte selbstverständlich für das gesamte Praxisteam gelten. ■

Wer zu diesem Thema weitere Informationen möchte oder ein Praxisteam-Coaching für sinnvoll erachtet, kann auf professionelle Unterstützung zurückgreifen. Dr. Marc Elstner, Inhaber von BiMaCon, einem auf das Gesundheitswesen spezialisierten Beratungs- und Bildungsunternehmen, bietet hierfür Schulungen vor Ort in Ihrer Praxis an. Alternativ kann an einem Online-Workshop – bequem von Zuhause via MS Teams – teilgenommen werden.

Der nächste Seminartermin zum Thema „Souveräner Umgang mit schwierigen Patienten" ist am:
16. November 2022

Details und Anmeldung
https://bimacon.eu/offene_seminare.php

Dr. Marc Elstner
BiMaCon – BildungsManagement & Consulting
Bechsteinstraße 4 , 80804 München
Tel.: 089 92 77 96 30, Fax: 089 92 77 96 31
Mobil: 0177 47 32 71 9
Marc.Elstner@bimacon.eu
info@bimacon.eu
www.bimacon.eu

In der Praxis Kohnke werden Patientinnen und Patienten von einem warmen, harmonischen Farbkonzept und liebevollen Details empfangen.

Die eigene Zahnarztpraxis macht glücklich

Wie heißt es so schön: „Es kommt immer anders, als man denkt": Dieses Sprichwort beschreibt die Praxisgründung von Dr. Sabrina Kohnke ziemlich genau. Denn im September 2021 hat die 41-Jährige in Schwanewede bei Bremen ihre eigene Zahnarztpraxis eröffnet. Dabei sah ihr ursprünglicher Lebensplan ein wenig anders aus.

Selbstständig arbeiten wollte die gebürtige Magdeburgerin schon immer: „In meiner Assistenzzeit habe ich bereits gemerkt, dass ich mich in eine eigene Praxis einbringen möchte – jedoch nicht allein, denn ich mag den kollegialen Austausch." Doch es kam anders. Zweimal war Dr. Sabrina Kohnke kurz davor, in den Zahnarztpraxen einzusteigen, in denen sie bereits als angestellte Zahnärztin tätig war. Beide Male kam es nicht dazu – letztendlich hat es einfach nicht perfekt gepasst. Deshalb ergriff die Mutter zweier Kinder die Initiative und entschied sich für die Gründung ihrer eigenen Zahnarztpraxis.

Glücklich in eigener Praxis

Heute ist sie froh, diesen Schritt gewagt zu haben. „Es gestaltet sich so angenehm, wie ich es mir nie erhofft hätte. Ich schätze es sehr, dass ich heute so selbstbestimmt arbeiten kann. Dass ich unabhängig bin und dass ich die Eigenverantwortlichkeit voll ausleben kann. Das macht schon glücklich", schwärmt die Zahnärztin von der Arbeit in ihrer eigenen Praxis.

Den letzten Anstoß zum Start des Gründungsprojektes gab eine leerstehende Immobilie im familiären Umfeld. „Es kam hinzu, dass ich Rückenstärkung durch meine Familie und Freunde erhielt, sodass ich das Projekt starten konnte. Durch die persönliche Empfehlung meines besten Studienfreundes nahm ich dann auch einen starken Partner wie NWD an meine Seite. Alleine hätte ich das wahrscheinlich nie hingekriegt. Man braucht einfach den Background und vor allem Menschen, die unterstützen – sowohl aus dem familiären wie auch professionellen Kreis", ist sich Dr. Sabrina Kohnke sicher.

Sie habe sich zuerst ganz unverbindlich von NWD Praxisstart-Experte Johannes Knabel beraten lassen, wie man so ein Projekt angeht und wie die Schrittfolge aussehen könnte. „Dann haben wir die Praxis in der leerstehenden Immobilie konkret geplant. Letztlich hat das Bauamt den Antrag nicht genehmigt. Worüber ich heute sehr froh bin." Denn danach wurde ihre heutige Immobilie als Mietobjekt angeboten – es kam wieder einmal anders als gedacht.

Für die Patientinnen und Patienten vor Ort

Ihre Zahnarztpraxis liegt nun sehr zentral mitten in Schwanewede. Sie ist für alle Patientinnen und Patienten, auch für gehbehinderte Personen mit Rollstuhl oder Rollator, gut und komfortabel erreichbar. Öffentliche Verkehrsmittel halten direkt vor der Tür. Einen Parkplatz gibt es ebenfalls. Die Patientennähe ist auch das Konzept der Praxis von Dr. Sabrina Kohnke. „Mit unserem Team

betreuen wir Familien, vom Baby im Maxi-Cosi bis hin zum Uropa. In Verbindung mit unserer modernen Zahnheilkunde holen wir unsere Patientinnen und Patienten mit dem ab, was sie benötigen. Wir sind einfach eine Familienpraxis", erzählt die Praxisgründerin. Bei der Planung ihrer Zahnarztpraxis war es ihr besonders wichtig, in den nächsten Jahren sicher und regelkonform arbeiten zu können. Hier habe sie die Erfahrung gemacht, dass dies mit in die Jahre gekommener EDV und älterer Technik nicht immer einwandfrei funktioniere. Eine weitere Herzensangelegenheit war die Volldigitalisierung. Denn Listen und Zettel seien nicht praktikabel. „Es ist heutzutage alles möglich, wenn die Komponenten zueinander passen. Und dann kann niemand mehr irgendeinen Bestellzettel vergessen, erläutert die Gründerin.

Materialverwaltung im Handumdrehen

Deshalb hat sie in ihrer Zahnarztpraxis auch ausgeklügelte Lagermodule einbauen lassen und arbeitet mit dem Warenwirtschaftssystem my:WaWi. Zusammen mit einem Tischler wurden alle Lagerschränke passgenau angefertigt, sodass jede Ecke und jeder Winkel perfekt ausgenutzt sind. „Das Lagermodulsystem von ScanModul wurde mir von NWD empfohlen und es funktioniert optimal. Es ist sehr übersichtlich und super erreichbar, weil alles an einer zentralen Stelle gelagert wird. Und unsere Lagerschränke grenzen auch gleich an den Steri an, also unseren Aufbereitungsraum, sodass nicht nur Materialien, sondern auch Sterilgut übersichtlich und regelkonform gelagert werden kann", berichtet die engagierte Zahnärztin.

Dank passgenauer Anfertigung und ausgeklügelter Lagermodule wird der vorhandene Platz für Material perfekt ausgenutzt.

Digitale Okklusionsprüfung.

990,-€
UVP zzgl. MwSt
www.occlusense-shop.de
oder im Dentalfachhandel

Setzen auch Sie ab sofort auf das preisgekrönte OccluSense®-System:

- Erkennen Sie Frühkontakte bei okklusalen Anpassungen
- Vermeiden Sie Malokklusion bei Suprakonstruktionen auf Implantaten
- Verhindern Sie Kiefergelenkserkrankungen durch balancierte Kaudruckverteilung
- Prüfen Sie die Funktionalität dynamischer Okklusion auf Schienen
- Verbessern Sie die Kommunikation mit Ihren Patienten
- 60µ dünne, flexible Einweg-Drucksensoren erfassen statische sowie dynamische Okklusion
- Rote Farbschicht markiert zusätzlich die Kontaktpunkte auf den Zähnen
- Datenübertragung an OccluSense®-iPad-App per WLAN-Netzwerk

OccluSense® by Bausch

www.occlusense.com

Dr. Jean Bausch GmbH & Co. KG
Oskar-Schindler-Str. 4 | 50769 Köln
Tel.: 0221-709360 | Fax: 0221-70936-66
info@occlusense.com

Über die Software my:WaWi könne man ein Material ganz einfach suchen und weiß, nach wenigen Klicks, in welchem Schrank es liegt. Und wenn dann ein Produkt entnommen werde, scanne man es einfach und es wird im Computer dokumentiert, sodass man dann auch einen Hinweis erhält, wenn der Bestand zur Neige geht. „Das ist schon ziemlich ausgetüftelt und funktioniert richtig gut. Und bei der Lieferung wird unser Material durch das Scannen gleich komplett erfasst, dadurch entfällt viel Sortierarbeit. Das macht die Materialverwaltung sehr viel einfacher."

So schön wie im Wohnzimmer

Ein weiterer wesentlicher Aspekt bei der Praxisplanung war für Dr. Sabrina Kohnke das Wohlfühlambiente. „Mir ist es wichtig, dass man nicht das Gefühl hat, man kommt in eine Praxis, die nach Zahnarztpraxis riecht und nicht einladend aussieht. Durch die Gestaltung möchte ich meinen Patienten ein bisschen die Angst nehmen", erklärt sie.

Und das ist ihr gelungen. Über einen Windfang gelangt man in die Praxis und wird dann direkt von einem warmen, harmonischen Farbkonzept und liebevollen Details empfangen. „Die Patienten fühlen sich wahnsinnig wohl und gut aufgehoben. Ich habe jetzt schon ein paar Mal gehört: Das ist ja so schön wie im Wohnzimmer", lacht Dr. Sabrina Kohnke.

Eine Besonderheit ihrer neuen Zahnarztpraxis: Es gibt zwei Etagen. Während das Erdgeschoss den öffentlichen Bereich mit Empfang, Wartezimmer, Behandlungszimmern, Aufbereitungsraum und Röntgen umfasst, sind im ersten Stock private Bereiche wie etwa der Sozialraum untergebracht. „So haben wir das Maximum auf den vorhandenen Quadratmetern rausgeholt. Da haben wir schon getüftelt, dass wir das optimale Ergebnis erzielen, kurze Wege zwischen den Räumen haben und alles gut erreichbar ist", erzählt Praxisplanerin Siegrun Eckart von NWD.

CEREC als Eyecatcher

Ins Auge sticht auch die CEREC-Schleifmaschine, die im Empfangsbereich direkt neben dem Wartezimmer in einer schalldichten Vitrine steht. „Meine CEREC-Schleifmaschine nutze ich auch als Marketinginstrument. Wie oft ich jetzt schon von technisch begeisterten Patienten angesprochen worden bin, die gefragt haben: Was ist denn das da vorne? Wenn dort also gefräst wird, stehen die Leute auf, gehen aus dem Wartezimmer und schauen sich das an. Es ist einfach schön, die Patienten mitzunehmen und ihnen zu zeigen, was moderne Zahnheilkunde kann", freut sich die Praxisgründerin über die Resonanz ihrer Patienten.

Sehr positive Rückmeldungen erhält die Zahnärztin auch zu ihren Behandlungseinheiten. Die Stühle seien so bequem wie ein Relaxsessel. Dabei waren ihr die Behandlungsstühle und Röntgengeräte des finnischen Herstellers Planmeca zunächst gar nicht präsent: „Ich war eigentlich immer mit meiner Uralt-M1 von Sirona unterwegs, die es in der Praxis gab, in der ich vorher gearbeitet hatte. Und deshalb war für mich immer klar, es gibt Sirona und KaVo und fertig." Doch es kam wieder einmal anders. Beim Besuch in der NWD-Ausstellung lernte sie die Geräte von Planmeca kennen und war ganz schnell überzeugt: „Planmeca ist in vielen Punkten einfach besser." Ihre neue Behandlungseinheit ermögliche viel ergonomischeres Arbeiten und das Schwingbügelsystem mit den Instrumenten über dem Tray sei sehr angenehm. Auch dass sie um den ganzen Stuhl herumfahren könne, extrem viel Beinfreiheit habe und sie und ihre Assistenz super gemeinsam am Stuhl arbeiten können, sei total toll. Und vor allen Dingen das weiche Polster, das auch die Patienten sehr loben. Deshalb habe sie gar nicht mehr lange hin und her überlegt. „Was das Preis-Leistungs-Verhältnis angeht, ist Planmeca nicht zu toppen. Da hat Johannes Knabel, mein Ansprechpartner bei NWD, mich wirklich super beraten", freut sich Dr. Sabrina Kohnke.

Patientinnen und Patienten loben besonders das weiche Polster der Behandlungseinheiten von Planmeca.

Es läuft von Anfang an

Zwei Wochen Zeit für Schulungen hat sie sich mit ihrem Team vor der Eröffnung ihrer Zahnarztpraxis genommen, damit sie gemeinsam die Geräte in Ruhe ohne Patientenbetrieb kennenlernen konnten. Der Praxisstart verlief dann wie geplant: „Dadurch, dass ein paar Mitarbeiterinnen aus der alten Praxis mitgekommen sind, hatte ich natürlich einen sehr guten Start, jeder wusste sofort, was zu tun ist, sie kannten sich untereinander und damit ist natürlich unheimlich schnell eine Eigendynamik in der Praxis entstanden."

Bei der Gründung einer Zahnarztpraxis könne man vielleicht vieles auch in Eigenregie machen, aber das empfiehlt die Gründerin auf keinen Fall: „Ich glaube, wir haben mit starken Partnern an der Seite alles richtiggemacht. Hätte ich das alles allein organisiert, hätte es auf jeden Fall deutlich länger gedauert. Und darum geht es ja am Ende: dass man so schnell wie möglich Patienten behandeln kann." ■

Bilder: © Dr. Kohnke

Dr. Sabrina Kohnke
Blumenthaler Straße 2, 28790 Schwanewede
www.zahnarztpraxis-kohnke.de

Mit TrioClear™ Zahnengstand im OK und UK beheben

Mit TrioClear™ bietet das Unternehmen Permadental den Zahnarzt- und KFO-Praxen ein universelles Behandlungstool für maßgeschneiderte Therapien an. So konnte z.B. bei einer Patientin in nur 54 Wochen Behandlungszeit eine Zahnkorrektur durchgeführt werden. Ein perfekt strahlendes Lächeln war das Ergebnis, wie das nachfolgende Fallbeispiel zeigt.

Die 36-jährige Patientin Daisy Beatens aus Belgien kam für eine Zweitmeinung in die Praxis von Dr. Tomas Mortier. Die Engstände ihrer Zähne im OK und UK sollten behoben werden. Sie wollte ferner – entgegen dem Vorhaben ihres Erstbehandlers – ihre 4 Prämolaren nicht einer Extraktion opfern.

Der Befund des erfahrenen Aligner-Anwenders Dr. Mortier zeigte, dass die Planung und Behandlung der ausgeprägten Engstände in beiden Zahnbögen und des Kreuzbisses durchaus eine Herausforderung darstellen. Der belgische Zahnarzt und seine hoch motivierte Patientin gingen die Therapie gemeinsam mit TrioClear an. Die Behandlung erstreckte sich über 54 Wochen. Es wurden 18 Sets, 3 IPR (Intraoral Pressuredependent Registration) und 4 Attachments benötigt. Dies zeigt auf, dass erfahrenere TrioClear-Anwender auch aufwendige Fälle lösen können", so Frank Rolf, Zahntechnikermeister und Produktmanager Aligner bei Permadental.

Dieses Fallbeispiel macht deutlich, dass mit dem dreistufigen Aligner-System komplexe Fehlstellungen sanft und zuverlässig reguliert werden können. „Nicht ohne Grund ist TrioClear™ eines der weltweit beliebtesten Aligner-Systeme geworden und mit erstaunlich günstigen Paketpreisen wird die effektive Umsetzung von Patientenwünschen häufig erst möglich. Wir beliefern ausschließlich Zahnarzt- und kieferorthopädische Praxen", so die Worte von Aligner-Experte Rolf.

Mit TrioClear™ bieten die Modern Dental Group und Permadental zahnmedizinischen und KFO-Praxen ein überzeugendes Behandlungstool für maßgeschneiderte Therapien. Den perfekten Einsatz von Scans, CAD und 3D-Druck schätzt auch Dr. Mortier, der seit 2 Jahren im digitalen Workflow engagiert ist.

Ein optimal ästhetisches Ergebnis

„Ohne Zahnextraktion konnten wir diese anspruchsvolle Behandlung so bewältigen, dass selbst ein Refinement nicht notwendig war", erklärt Mortier. Die Freude ihres Zahnarztes und den Stolz über das Behandlungsergebnis teilt die Patientin: „Ich bin absolut zufrieden mit der gesamten Behandlung und vor allem mit dem wunderschönen Ergebnis. Es war nie unangenehm und es ging vor allem erstaunlich schnell. Ich kann die Behandlung mit fast unsichtbaren Schienen jedem empfehlen – besonders auch Erwachsenen." ■

Detaillierte Informationen zum TrioClear™ Fallbeispiel gibt es über den QR-Code.

Permadental GmbH
Geschäftsstelle Deutschland
Marie-Curie-Straße 1, 46446 Emmerich
Tel.: 028 22 1 00 65; Fax: 028 22 1 00 84
www.permadental.de

Dr. Tomas Mortier
Beeringstraße 68
BE 3190 Boortmeerbeek
www.taboortmeerbeek.be

NSK erweckt eigene animierte Filmwelt zum Leben

NSK hat die neue Kampagne NSK-Studio ins Leben gerufen. Zusammen mit Atsushi Makino, einem der besten japanischen Animationskünstler, wurden mehrere 3D Animationsfilme produziert, die innerhalb der Kampagne veröffentlicht werden. Ziel dieser Kampagne ist, auf unterhaltsame Weise zu zeigen, dass die NSK-Produkte dazu da sind, die Zähne gesund zu erhalten und darauf aufmerksam zu machen, dass für das Unternehmen der Schutz der Umwelt im Fokus steht.
Eine Zahnärztin, die Besuch von eher ungewöhnlichen Patienten bekommt, ist der Hauptcharakter der Animationsserie: Ein Vampir und ein Hai lassen sich behandeln und zeigen, wie gut ihnen NSK-Produkte tun.
Die Kernbotschaft der Filmreihe lautet „Schutz unserer schönen Zähne und unseres Planeten für eine gesündere Zukunft", und diese Botschaft richtet sich durch den unterhaltsamen Charakter der Kampagne auch an ein Publikum außerhalb der Zahnmedizin.

Weitere Informationen unter
www.nsk-europe.de

dentaltrade feiert Jubiläum mit attraktiven Angeboten für Kunden

Im Jahr 2002 gegründet, fertigt das Bremer Unternehmen im eigenen TÜV-zertifizierten Meisterlabor in China erstklassigen Zahnersatz und verbindet die Preisvorteile globaler Märkte mit höchsten Standards.
Zahnärzte können hochwertige Prothetik zu überzeugenden Preisen anbieten, mehr Heil- und Kostenpläne umsetzen und damit eine höhere Rendite, Praxisauslastung und verbesserte Marktposition erreichen. Patienten sparen mit dentaltrade-Lösungen bis zu 90% am Eigenanteil.
Im Jubiläumsjahr bietet das Unternehmen den Intraoralscanner Medit i700 zu Vorzugskonditionen an. Das dentaltrade IOS Kundencenter verarbeitet die Daten des Medit i700 genauso wie die Daten aller gängigen Intraoralscanner (IOS).

Als Angebot erhalten Kunden hier ab sofort einen Preisnachlass von 20% für die Verarbeitung ihrer Scannerdaten. Auf Neukunden warten Rabatte von 20% auf Kronen und 22% auf Brücken.

Weitere Informationen und Jubiläumsangebote unter
www.dentaltrade.de und https://dentaltrade-depot.de/

Der Kuraray Noritake-Award 2022/23 für Azubis und Jungzahntechniker/innen

Unter dem Motto „Wir suchen die Besten unter Euch!" wird im Jahr 2022 zum 4. Mal der etablierte Kuraray Noritake-Award ausgerufen. Erstmals können sich auch Jung-Zahntechniker/innen (1. und 2. Gesellenjahr) für die Teilnahme am Award bewerben.

Der Kuraray Noritake-Award folgt dem digitalen Workflow. Nach erfolgter Anmeldung erhält jeder Teilnehmende die STL-Datensätze (Wettbewerbsmodelle) und Informationen zur Wettbewerbsarbeit (z.B. Zahnfarbe). Anhand der Modelldatensätze werden monolithische Kronen (Prämolar, Molar) konstruiert und an das angegebene Partner-Fräszentrum versendet. Die gefrästen Kronen in KATANA Zirconia STML werden dem Teilnehmenden zugestellt, der sich anschließend der Charakterisierung der Kronen mit Malfarben und Glasurmasse widmet. Es wird eine Fotodokumentation erstellt und diese der Fachjury eingereicht.
Die 10 Bestplatzierten erhalten eine Einladung zum Live-Kurs mit ZTM Jochen Peters (Februar 2023) nach Klein-Winternheim. In dieser finalen Runde werden die Gewinner basierend auf ihren Arbeitsergebnissen gekürt. Der Bewerbungsschluss ist der **30. September 2022**, der Einsendeschluss der Fotodokumentation der **31.12.2022**. Die Zahl der Teilnehmenden ist auf 50 limitiert.
Bewerbung zum Kuraray Noritake-Award 2022/23 per E-Mail an **award@kuraray.com** oder über das Formular auf **https://pages.kuraraynoritake.eu/azubi-Award**

© freepik

Weitere Informationen unter
www.kuraraynoritake.eu

Panasil® feiert 40. Geburtstag

Seit 40 Jahren überzeugt das Präzisions-Abformmaterial von Kettenbach Dental seine Anwender in Deutschland und der Welt und steht für hohe Präzision, dauerhafte Qualität und höchste Zuverlässigkeit. Derzeit bietet das Unternehmen 13 verschiedene Abformmaterialien unter der Marke Panasil® an. Alle Produkte werden fortwährend geprüft und an moderne Anforderungen und Bedingungen angepasst. Kettenbach Dental ist dafür bekannt, in seiner eigenen Forschungs- & Entwicklungsabteilung immer auf die Belange der Anwender einzugehen und seine Produkte auch in der Produktion zu optimieren. Der Siegeszug von Qualität, Sicherheit und Präzision mit Panasil® geht weiter. Der 40. Geburtstag wird jetzt mit geeigneten Kommunikationsmaßnahmen auf allen Kanälen umfassend gefeiert.

Weitere Informationen unter
www.kettenbach-dental.de

VistaScan Ultra View zum 3. Mal ausgezeichnet

Der Speicherfolienscanner VistaScan Ultra von Dürr Dental wurde nun auch mit dem renommierten „Red Dot Product-Design-Award" ausgezeichnet. Das Unternehmen freut sich über die Prämierung dieses Awards sowie über die vorausgegangenen Auszeichnungen „good design award" und „iF Design Award". Der Speicherfolienscanner VistaScan Ultra View besitzt ein elegantes Design mit hochglänzenden sowie matten Flächen in einem hellen Farbschema. Der Scanner präsentiert das charakteristische Dürr Dental Corporate Produktdesign konsequent und erweitert die bisherige Formensprache zu diesem State-of-the-Art Design.
Für eine komfortable und intuitive Bedienbarkeit des Geräts mittels eines 7"Touch-Glas-Display steht das „Easy-Zuführungskonzept" zum schnellen Einscannen mehrerer Folien zur Verfügung. Zusätzlich zur PCS-Technologie für optimale Bildqualität verfügt der Ultra View über zwei Slots, um zwei Speicherfolien gleichzeitig zu digitalisieren. Der ScanManager zeigt die jeweiligen Aufträge auf dem hochauflösenden 7" Touch Display aus Glas an.
In Kombination mit VistaScan Speicherfolien IQ und der Imaging Software VistaSoft, bietet der Ultra View AI-gestützte Funktionen, wie die automatische Speicherfolienqualitätsprüfung, um eine dauerhaft bestmögliche Bildqualität zu gewährleisten. Ein weiteres Feature ersetzt die zeitintensive manuelle Korrektur der Orientierung intraoraler Röntgenbilder anhand der dargestellten Anatomie.

DÜRR DENTAL SE
www.duerrdental.com

Exocad führt Shop für DentalCAD-Anwender ein

Im neuen Onlineshop können Inhaber aktueller Dauer-Lizenzen für DentalCAD ab sofort Upgrades oder Add-on-Module erwerben und erhalten technischen Support bei der Installation und Konfiguration. Dieser zusätzliche Service, der für alle Kunden teilnehmender exocad-Vertriebspartner verfügbar ist, soll Kunden und Vertriebspartnern mehr Flexibilität und Auswahlmöglichkeiten bei Einkauf und Support bieten. Wer bei der Wahl der geeigneten Software im Onlineshop Unterstützung benötigt, kann zunächst den CAD Configurator* von exocad nutzen. Das Online-Tool unterstützt anhand gezielter Fragen bei der Auswahl der passenden Software und macht individuelle Vorschläge.

* Der exocad CAD Configurator ist verfügbar unter https://exocad.com/de/exocad-fuer-sie/cadconfigurator

Weitere Informationen unter
shop.exocad.com

Beiträge dieser Rubrik beruhen auf Herstellerangaben und geben nicht die Meinung der Redaktion wieder. Bilddaten, wenn nicht anders vermerkt, von den Herstellern.

Nachhaltigkeit in aller Munde

Viele Zahnarztpraxen handeln und behandeln zunehmend nachhaltiger, um umweltbewusster und ressourcenschonender zu arbeiten. Auch Johnson & Johnson engagiert sich hier mit seiner „Healthy Lives Mission" bereits seit Jahren und so tragen auch die Listerine Produkte aus dem Hause Johnson & Johnson dem Nachhaltigkeitsanspruch Rechnung: Seit Oktober 2021 bestehen die Flaschen zu 50% aus recyceltem Plastik und bereits seit Mai 2021 sind sie zu 100% recyclebar. Überdies ist die Formel der neuesten Variante, LISTERINE® NATURALS Zahnfleisch-Schutz, zu 96% natürlichen Ursprungs und biologisch abbaubar – ohne dabei Kompromisse bei der Wirksamkeit einzugehen. Die Mundspüllösung mit ätherischen Ölen wirkt antibakteriell und entfernt bis zu 97% der nach dem Zähneputzen verbliebenen Bakterien im Mundraum. Zusätzlich zur mechanischen Zahnreinigung angewendet, bietet LISTERINE® NATURALS Zahnfleisch-Schutz allen Patienten eine effiziente Unterstützung bei der Plaquereduktion und Gesunderhaltung des Zahnfleischs.

Mehr zur Johnson & Johnson GmbH unter
www.jnjgermany.de

und Aktuelles zu Listerine unter
www.listerine.de

Neu: VSP Folienscanner von Vatech

Der kompakte und leichte (3,3 kg) High End Folienscanner von orangedental zeichnet sich durch seine exzellenten technischen Fähigkeiten aus.
Für gestochen scharfe Aufnahmen mit einer hohen Auflösung von 20 lp/mm steht der neuartige MPPC (Multi-Pixel-Photon-Counter)-Sensor, der einen störungsfreien Betrieb ermöglicht, da er weitgehend unempfindlich gegen Magnetfelder, Umgebungslicht oder mechanische Stöße ist. Die Speicherfolien werden im VSP Folienscanner durch ein innovatives Magnetschienensystem transportiert, das verschleiß- und vibrationsarm arbeitet. Durch das Vorschaubild auf dem 4 Zoll Touchscreen kann sofort beurteilt werden, ob die Aufnahme korrekt erfolgte oder wiederholt werden muss. In dem internen Speicher werden bis zu 500 Aufnahmen abgespeichert, wodurch sichergestellt ist, dass bei technischen Problemen keine Aufnahme verloren geht. Der VSP verarbeitet Speicherfolien der Größe 0, 1, 2 und 3.

orangedental GmbH & Co. KG
Tel.: 07351 47499-0
info@orangedental.de
www.orangedental.de

Beiträge dieser Rubrik beruhen auf Herstellerangaben und geben nicht die Meinung der Redaktion wieder. Bilddaten, wenn nicht anders vermerkt, von den Herstellern.

whiteSKY Implantatsystem durch Alveo Line ergänzt

Das whiteSKY Tissue Line ist ein schmales Implantat, das dem Hart- und Weichgewebe viel Platz bietet. Die leicht taillierte Form im Sulkusbereich des whiteSKY Tissue Line lässt eine sehr ansprechende Ästhetik gerade im Bereich des Übergangs von Gingiva zur Implantatkrone zu. Das whiteSKY Alveo Line füllt bei der Sofortimplantation die Extraktionsalveole auf. Es gibt dem Behandelnden zugleich die Möglichkeit, das Implantat entsprechend der Anforderungen des klinischen Falles zu individualisieren. Beide Formen bieten durch ihre Sulkusoberfläche optimale Bedingungen für die Anlagerung von Weichgewebe. Die aus gehiptem Zirkon gefertigten einteiligen whiteSKY-Implantate haben eine sehr hohe mechanische Stabilität. Dank des verbesserten Gewindedesigns und eines knochenqualitätsorientierten, chirurgischen Protokolls wird über jeden Behandlungsfall hinweg eine hohe Primärstabilität erzielt. Dadurch eignen sich beide Linien der whiteSKY-Implantate ideal für die Sofortversorgung.

Weitere Informationen unter
https://bit.ly/3w8BQqK.

Für eine klinisch verlässliche Versiegelung: VDW.1Seal Biokeramischer Sealer

Das neue Produkt im Endodontie-Portfolio von VDW ist ein Sealer auf Kalziumsilikat-Basis (biokeramische Sealer) zur Wurzelkanalbehandlung: Trikalziumsilikat setzt im Zusammenspiel mit Körperflüssigkeiten Kalzium- und Hydroxidionen frei, die durch Bildung von Hydroxylapatit (HA) die Heilungsreaktion fördern. Dank eines hohen pH-Werts (≥ 12) wirkt der VDW1.Seal Biokeramische Sealer nachweislich antimikrobiell [1]. Zudem bindet er in nur 2 bis 4 Stunden vorhersagbar ab, mit geringer Löslichkeit, ohne Schrumpfung oder Ausdehnung, für berechenbare Resultate in der klinischen Praxis. Mit diesen für einen Sealer zentralen Eigenschaften füllt er auch schwer zugängliche Bereiche wie akzessorische Kanäle, Isthmen und andere Unregelmäßigkeiten im Dentin und weist eine sehr hohe Röntgenopazität auf.
VDW1.Seal Biokeramischer Sealer ist für alle gängigen Obturationstechniken geeignet und in Deutschland bereits erhältlich.

Literatur:

[1] Holt DM, et al. The anti-microbial effect against enterococcus faecalis and the compressive strength of two types of mineral trioxide aggregate mixed with sterile water or 2% chlorhexidine liquid. J Endod. 2007; 33 (7): 844-7.

Weitere Informationen unter
www.vdw-dental.com/1seal.

Beiträge dieser Rubrik beruhen auf Herstellerangaben und geben nicht die Meinung der Redaktion wieder. Bilddaten, wenn nicht anders vermerkt, von den Herstellern.

DentalMonitoring: Meilenstein digitaler dentaler Behandlung

Die vollständig skalierbare, KI-gestützte Fernüberwachungslösung ermöglicht Behandelnden remote den nötigen Einblick für eine moderne kieferorthopädische und zahnärztliche Versorgung. Mit DentalMonitoring erhalten Anwender durch digitale End-to-End-Lösungen direkt eine virtuelle Praxis. Zum Einsatz kommen die Produkte SmileMate und ScanBox Pro. Mit dem SmileMate Tool, das der unverbindlichen Einschätzung im Vorfeld des 1. Praxisbesuchs dient, kann der Dentalmediziner bereits vorab optimale Behandlungsoptionen sowie entsprechende Kosten mit potenziellen Patienten einsehen. Er sieht, wo akuter Handlungsbedarf besteht und Notfälle zu priorisieren sind. Darüber hinaus analysiert das Tool mittels künstlicher Intelligenz Smartphone-Aufnahmen der bestehenden oralen Situation des Patienten und ermöglicht dem Behandler die Erzeugung einer realistischen Vorschau des zukünftigen Lächelns des Patienten. Im 2. Schritt versetzt die patentierte ScanBox Pro Patienten in die Lage, mit ihren Smartphones von jedem Ort aus qualitativ hochwertige orale Scans zu erstellen. Sie umfasst zudem automatische Bildauswertungsfunktionen und vorgefertigte Protokolle sowie ein „Ziel"-Feature, mit dem Ärzte ihre klinischen Ziele für alle ihre Patienten festlegen und überwachen können. Erstellte Scans werden mittels Patienten-App an den jeweiligen Behandler gesendet, die Aufnahmen durch den KI-Algorithmus analysiert. Möglich ist dabei sowohl die Kommunikation zwischen Arzt und Patient, wie z.B. das Versenden von Anweisungen und kommentierten Bildern, und auch die direkte Terminplanung. Die ScanBox Pro besteht aus 2 Komponenten: einem Wangenhalterrohr, das die Wangen und Lippen während des Scan-Vorgangs von den bukkalen und labialen Oberflächen der Zähne und des Zahnfleisches fernhält, sowie einer speziell konzipierten Smartphone-Halterung. Patienten können mit dieser Ausstattung ganz einfach regelmäßige Scans für eine präzise Kontrolle des Behandlungsfortschritts aufnehmen. Bedient wird dabei die ganze dentale Klaviatur: Aligner, Zahnspangen und Retainer aller Marken. Behandler profitieren von den ausgezeichneten okklusalen und lateralen Ansichten, einschließlich Molarenokklusionen.

Weitere Informationen unter
www.dental-monitoring.com

3M und pritidenta legen Patentstreit bei

3M Deutschland GmbH und pritidenta GmbH gaben im April bekannt, dass sie eine Patentverletzungsklage von 3M gegen pritidenta vor dem Landgericht Mannheim gütlich beigelegt haben. Die Klage bezog sich auf die patentierte Technologie von 3M für ein System, das einen mehrfarbigen Zahnrohling und einen dazugehörigen Farbschlüssel umfasst, der Zahnersatz ermöglicht, der an die Schattierung natürlicher Zähne angepasst ist. Als Ergebnis des Vergleichs wird pritidenta diese patentierte Technologie von 3M bis zum Ende des Patentschutzes lizenzieren. Außerdem wird pritidenta eine Nichtigkeitsklage gegen das 3M-Patent vor dem Deutschen Patentgericht in München und eine Klage gegen 3M Deutschland in Düsseldorf wegen unlauteren Wettbewerbs zurückziehen.

www.3M.com
www.pritidenta.com

Beiträge dieser Rubrik beruhen auf Herstellerangaben und geben nicht die Meinung der Redaktion wieder. Bilddaten, wenn nicht anders vermerkt, von den Herstellern.

Neue Formel: meridol® Mundspülung überzeugt klinisch

CP GABA modernisiert eines seiner etabliertesten Produkte und setzt dabei auf eine neue Wirkstoffkombination aus Zinklaktat in Verbindung mit Aminfluorid. Das Ergebnis überzeugt mit dem höchsten Evidenzlevel: In einer 6-monatigen klinischen Studie wurde eine nahezu 7-mal höhere Plaquereduktion gegen eine fluoridhaltige Mundspülung nachgewiesen [1]. Das Zinklaktat bindet sich an die Mundschleimhaut und bildet einen langanhaltenden antibakteriellen Schutzschild. Das Zink dringt tief in den Biofilm ein, zerstört seine Struktur und beugt dessen Neubildung vor.

Die neue meridol® Mundspülung hemmt bakterielles Wachstum für bis zu 12 Stunden [2]. Das auch in der bisherigen Formel verwendete Aminfluorid sorgt zudem für einen sofortigen antibakteriellen Effekt. Bei 9 von 10 Gingivitispatienten unterstützt die neue Formel die natürliche Zahnfleischregeneration [1,3].

Der angenehme Geschmack und das erfrischende Gefühl im Mund fördern die Adhärenz. Die neue meridol® Mundspülung wird ab sofort an den Handel geliefert und ist im Laufe der nächsten Wochen verfügbar.

Quellen:

[1] 6 Monate nach kontinuierlicher Anwendung vs fluoridierte Mundspülung (250 ppm F als NaF), Montesani, Dec 2021, data on file, Vorstellung der Studiendaten im Rahmen der EuroPerio, Juni 2022.

[2] Daep, Jan 2022, data on file, Vorstellung der Studiendaten im Rahmen der EuroPerio, Juni 2022.

[3] Zahnfleischgesundheit (Gingiva Index ≤1), mit kontinuierlicher Anwendung nach 6 Monaten

Weitere Informationen unter
www.cpgabaprofessional.de

SOPIRA® – das Komplettsortiment Lokalanästhesie

SOPIRA Citocartin ist das Articain von Kulzer. Der Wirkstoff Articain ist erforscht und seine Wirksamkeit in klinischen Studien belegt, so das Unternehmen.

Das Lokalanästhetikum ist in den bekannten Konzentrationen 1:100.000 (blau) und 1:200.000 (grün) erhältlich. Seit mittlerweile 5 Jahren in Folge ist es auf unverändert stabilem Preisniveau und das günstigste* Articain im deutschen Dentalmarkt.

Für die intraligamentäre Anästhesie sind die punktgenauen SOPIRA Citoject Spritzen und die SOPIRA Carpule Kanülen mit Kurzschliff genau aufeinander abgestimmt und machen die Injektion noch sanfter. Die gewebeschonenden SOPIRA Carpule Kanülen gibt es passend für jede weitere dentale Anästhesietechnik. Die intuitive Regenbogen-Farbcodierung erleichtert die Auswahl der passenden Kanülen zwischen 8 mm und 38 mm Länge. Der spezielle Kurzschliff der Nadeln für die ILA wird mit einem schmaleren Querstreifen auf der Banderole in der entsprechenden Farbe gekennzeichnet.

Speziell für eine angenehme und präzise Infiltrations- und Leitungsanästhesie wurden die SOPIRA Ject Spritzen mit besonders ergonomischem Design und seitlich abklappbarem Ampullenhalter entwickelt. Unter **www.kulzer.de/sopira-aktionen** finden Interessierte attraktive Angebote zu Spritzen und Nadeln.

* Aktueller Preisvergleich der verfügbaren Anästhetika auf www.aera-online.de

Kulzer GmbH
Tel.: 0800 43723368 (kostenlos)
www.kulzer.de/sopira-aktionen

Beiträge dieser Rubrik beruhen auf Herstellerangaben und geben nicht die Meinung der Redaktion wieder. Bilddaten, wenn nicht anders vermerkt, von den Herstellern.

Nichts wie ab nach Bremerhaven

Von Bremerhaven aus einmal um die Welt reisen? Kein Problem. Es ist weder teuer noch braucht man dafür Monate oder gar Jahre. Zudem geht es nicht rechts- oder linksherum um den Globus nach Lust und Laune, sondern ab und bis Bahnhof Bremerhaven. Und zwar zu Fuß senkrecht den Globus entlang des 8. Längengrades, an dem nämlich Bremerhaven liegt. Sie finden das merkwürdig? Nein, ist es überhaupt nicht. Es ist auch kein Scherz.

Doch als wir zunächst mit dem Zug am Bahnhof Bremerhaven ankommen, fahren wir erst einmal mit dem Taxi zum Hotel „The Liberty". Es ist ein zauberhaftes, erst 2018 gebautes 4-Sterne superior Designhotel in der Stadt an der Nordsee, liegt im Neuen Hafen direkt an der Kaje, wie man in Bremerhafen einen Kai, also ein befestigtes Ufer nennt und begeistert schon von außen. Auf allen 5 Etagen umzieht eine beste Aussicht versprechende Balkongalerie das Gebäude. Beim Einchecken fällt der Blick von der Rezeption in elegantem Design über den benachbarten freundlichen, hellen Frühstücksraum und das daneben liegende elegante Restaurant, das eine erlesene Küche ahnen lässt (was sich später bestätigt). Aus beiden Bereichen schweift der Blick durch deckenhohe Fenster über die Kaje und auch den Yachthafen. Die Steigerung erleben wir in unserem schönen Zimmer mit einer 3-türigen Fensterwand.

Koffer abstellen, Fenstertür öffnen, hinaustreten, tief einatmen und mit einem „Ahhh" den 180°-Blick genießen: Gleich unter uns das lange Hafenbecken mit den teils antiken Schiffen wie dem alten Dampfeisbrecher „Wal". Rechts daneben das Segelschulschiff „Deutschland", das erst Ende August 2021 hierher verlegt wurde von Bremen-Vegesack. Links – etwas irritierend – scheint sich eine kleinere Fata Morgana von Dubai in den Himmel zu erheben als hoher, segelartiger Glasbau direkt am Wasser. Quer davor schwingt sich ein Gebäude wie eine silberfarbene, lang gezogene, wellige Auster. Geradeaus schweift der Blick weit über die Wesermündung bis zur Nordsee. Einfach spektakulär.

Im Klimahaus einmal um die Welt

Magisch zieht es uns zum nur wenige Schritte vom „The Liberty" entfernten Klimahaus – es ist die wellige Auster –, um nun unsere Wanderung entlang des 8. Längengrades Ost anzutreten. Groß über dem Eingang steht ein kluges Wort von Alexander von Humboldt: „Die gefährlichste Weltanschauung ist die Weltanschauung derer, die die Welt nie angeschaut haben". Nun beginnt die Reise tatsächlich auf den Schienen am „Bahnhof Bremerhaven", die man Richtung Süden entlangläuft. Bald schon sind wir in der Schweiz, hören Kuhglocken, steigen über Berge, erleben auf der Insel Sardinien bei „normalen" Temperaturen Land und Leute, um gleich darauf die glühende Hitze am Niger in Afrika zu spüren. Menschen winken uns (von der Leinwand) fröhlich entgegen. In Kamerun staunen wir über die üppigen Pflanzen, über die Tiere, hören die Geräusche des Regenwaldes, schnuppern die Gerüche. Wieder erzählen Menschen aus ihrem Leben, wie sie sich anpassen müssen durch das sich verändernde Klima. „Einblicke" durch Gucklöcher zeigen lokales Leben oder Besonderheiten. Vor Hütten aus Bambus wachen Götter- und Schutzfiguren. In Herbarien kriechen uns Urtiere wie Echsen entgegen. Wild ist der Atlantik, der ins Südpolarmeer übergeht, Wellen überschlagen sich. Und schon laufen wir durch Schnee entlang des Packeises der Antarktis. Ein eisiger Wind weht uns um die Nase. Aus einem von innen beleuchteten Zelt heraus hört man Polarforscher vor Kälte stöhnen. Ab hier – nun wieder nordwärts über die Weltkugel entlang des 8. Breitengrades – können wir

Hotel The Liberty an der Kaje von Bremerhafen.

Hotelzimmer Hafenview mit Terrasse.

Blick von der Zimmerterrasse des Hotels The Liberty – links das Klimahaus, die wellige Auster.

uns nur noch am Sandstrand von Samoa erholen und über die bunten Fische zwischen Korallen staunen. Sonst gibt es tatsächlich weiter nichts als unendlichen Ozean. Bis weit über den Nordpol hinaus. Das muss man sich erst einmal klar machen.

Im Themenhotel „The Liberty" ist New York allseits präsent

Wieder angelangt in „Bremerhaven", reiben wir uns erst einmal die Augen, laufen die wenigen Schritte hinüber zu unserem Hotel-Paradies „The Liberty", lassen uns oben im Penthouse in der „Bar New York" von Barchef Ron de Preter einen besonderen Drink „für tagsüber" ohne Alkohol mixen. Er nennt ihn „Wake Up Call". Uns fallen die alten Fotografien an den Wänden auf: Szenen bekannter Viertel in New York – wie eigentlich überall im Haus und auch in jedem der Zimmer und Suiten. Das Hotel „The Liberty" wurde 2018 bewusst als Themenhotel und Pendant konzipiert zum benachbarten „Deutschen Auswandererhaus". Den Drink genießen wir draußen auf der Terrasse der Bar mit Blick auf die bunte Szenerie unter uns an der Kaje und lassen ihn schweifen über die Nordsee in der Ferne, wohin die Auswanderer sich sehnten. Im Neuen Hafen an der Seebäderkaje steht ein anrührendes Denkmal. Danach besichtigen wir das „Schulschiff Deutschland", das erst Ende August 2021 von Bremen-Vegesack hierher an die Kaje verlegt wurde, fast vor die Haustür unseres Hotels. Spartanisch sind die Unterkünfte für die Kadetten, elegant der Salon für die Offiziere. Imponierend ist der Blick vom großen Ruder aus hoch hinauf in die Masten, in die die Kadetten bei peitschendem Regen und Sturm aufentern mussten. Danach laufen wir noch über das Deck des daneben liegenden Dampfeisbrechers „Wal". Jetzt gönnen wir uns eine wohltuende Massage und ausgiebigen Saunagenuss in der obersten Etage des „The Liberty". Danach genießen wir ein köstliches Abendessen unten im Restaurant „Mulberry Street" mit Blick auf das Treiben an der Kaje, fallen nach einem Drink in der „New York Bar" – diesmal mit Alkohol – in tiefen, erquickenden Schlaf bei weit geöffneter Fenstertür.

Barchef Ron de Preter mixt erlesene Drinks.

Sehnsuchtsort Amerika – vom Bremerhaven aus in eine bessere Zukunft

Ein wahres Gourmet-Frühstück gibt uns die Kraft, nun nebenan das „Deutsche Auswandererhaus" zu besuchen. Unser Hotel „The Liberty", benannt nach der Freiheitsstatue im Hafen von New York – Sehnsuchtort der über 7,2 Millionen meist deutscher Emigranten. Genau hier von Bremerhaven aus verließen sie Deutschland auf kleinen und großen Dampfern, auf eine wirtschaftlich bessere Zukunft in Amerika oder Australien hoffend. Jeder Besucher bekommt als Eintrittskarte den Chip mit der Biografie eines Auswanderers und damit die Möglichkeit, an verschiedenen Stationen dessen Biografie zu verfolgen. 4 Stunden sind schnell vergangen. Wir sehen die auf den Unterdecks zusammen gepferchten Passagiere, das Luxusleben in der First Class, gestapeltes Gepäck, Waschräume und Toiletten, sehen durch Bullaugen das tobende Meer und kommen schließlich staunend in New York an bei der Immigration-Behörde. In einem neuen Anbau wird logischerweise in spannenden Interaktionen nun Deutschland als Einwanderungsland dargestellt und diskutiert, um die Sorgen und Nöte der Flüchtlinge besser zu verstehen, die meist aus Kriegsgebieten in unserem Land Schutz suchen.

Erlebnis- und Wissenswelten locken zahlreiche Besucher an

Danach ist nun gegenüber am Segelhafen ein Bier und ein großes Matjesbrötchen fällig – dazu noch ein knuspriger „Seemannsknoten". Gleich nebenan laufen wir ein Stück auf dem Deich entlang, atmen tief die frische Seeluft ein. Und nun? Die Auswahl an Unternehmungen ist groß. Einer der absoluten Höhepunkte in Bremerhaven ist die Fahrt mit dem RIB – einem stabilen Festrumpfschlauchboot. Vorbei geht die sausende Fahrt am Kreuzfahrtterminal, an dem fast zum Greifen nah eines der großen Kreuzfahrtschiffe liegt, weiter entlang des riesigen Containerterminals auf die offene See bis zum Leuchtturm. Die Gischt spritzt uns, wasserfest eingepackt, um die Ohren. Was für ein Erlebnis. Wem das zu feucht oder zu schnell ist, erlebt bei einer „trockenen" Fahrt mit dem doppelstöckigen Hafenbus vorbei an den vielen spannenden Gebäu-

Blick vom Bus in die Arbeiten der verbotenen Stadt im Hafen. © bremenports GmbH & Co. KG

Blick in ein Trockendock bei der Rundfahrt mit dem Hafenbus.

den und dem kleinen Zoo ebenfalls ein imponierendes Bremerhaven mit sehr guten Erklärungen durch die begleitende Gästeführerin. Das absolute Highlight ist hier die Fahrt durch die „Verbotene Stadt", wo die „dicken Pötte", also Containerschiffe aus aller Welt liegen. Hier darf nicht fotografiert werden. Man staunt über die gewaltigen Dimensionen z.B. eines Autocontainers und wie bis zu 10.000 Wagen in seinem riesigen Rachen verschwinden. Die Betreibergesellschaft „Erlebnis Bremerhaven GmbH" scheut keine Anstrengungen, mit immer wieder neuen Ideen Gäste aus nah und fern zu begeistern. Denn auch in dem weltweit modernsten Kreuzfahrtterminal, dem Columbus Cruise Center, starten und enden immer mehr Schiffe in die große weite Welt – oder auch nur „um die Ecke und zurück". Kreuzfahrer nehmen gern die Chance wahr, vor oder nach der Reise einige Tage die außergewöhnliche Erlebniswelt Bremerhaven zu genießen. An unser geplantes verlängertes Wochenende hängen wir noch 2 Tage an. Schließlich kann auch noch ein echtes U-Boot besichtigt werden, wir müssen noch den kleinen Zoo besuchen und einen Abstecher machen zum „Schaufenster Fischereihafen". Wo früher die Fische verpackt wurden, reihen sich kleine Restaurants aneinander, Buden mit frischem Matjes, urige Kneipen. Nicht zuletzt haben 1959 genau hier die ersten Fischstäbchen ihre Reise in die Mägen ihrer Fans angetreten. Heute sind es pro Jahr 2.7 Milliarden gepresste Fische.

Es lohnt die weiteste Anreise nach Bremerhaven, in die Erlebnisstadt sondergleichen an der Nordsee – in der man „Moin" statt „Guten Tag" zu sagen pflegt. ■

Text u. Bilder: Dr. phil. Renate V. Scheiper

GEWINNSPIELFRAGE:

Zu welcher Hotelgruppe gehört das „The Liberty"?

Einsendungen mit dem Stichwort Liberty sind bis zum 21.06.2022 einzureichen.

Zu gewinnen gibt es 3 Übernachtungen mit Frühstück für 2 Personen im 4-Sterne Superior Hotel „The Liberty". Die Betreibergesellschaft Bremerhaven schenkt großzügig noch eine RIB-Bootfahrt für 2 Personen im Wert von 165 Euro/Person und eine Fahrt mit dem Hafenbus für 2 Personen im Wert von 13 Euro/Person.

Für die Teilnahme am Gewinnspiel ist eine Angabe von personenbezogenen Daten erforderlich. Der Gewinner erklärt sich ausdrücklich damit einverstanden, dass die von ihm übermittelten Daten für die Durchführung und Abwicklung des Gewinnspiels erhoben und verarbeitet werden. Der Rechtsweg ist ausgeschlossen.

Informationen:

Das 4-Sterne superior Hotel „The Liberty" gehört zur kleinen, gediegenen Hotelgruppe der Raphael Hotels; Columbusstr. 67, 27568 Bremerhaven, Tel. 0471 902240. E-Mail: info@liberty-bremerhaven. com, www.raphaelhotels.de oder www.liberty-bremerhaven.com.

93 Zimmer, davon 60 „Water-view"-Zimmer sowie 5 Suiten und Juniorsuiten mit Terrasse. DZ ab 158, EZ ab 128 Euro mit opulentem Frühstück. Tagungen bis zu 30 Personen sind im Konferenzraum mit Terrasse möglich. Im benachbarten Auswandererhaus stehen Räume bis 60 bzw. 130 Personen zur Verfügung.

Weitere Informationen unter www.bremerhaven-tourismus.de, Tel. 0471 414141;
www.bremerhaven.de/ribsafari; www.klimahaus-bremerhaven.de;
Auswandererhaus: www.dah-bremerhaven.de.

Nachhaltiges Wirtschaften in Südtirol

Schwäne und Enten scheinen sich nicht an der übermäßigen Aufmerksamkeit zu stören, die ihnen Wanderer um den Pragser Wildsee schenken. Schließlich fällt hin und wieder ein Rest des mitgebrachten Jausenbrotes für sie ab. Alle genießen die Aussicht auf eine beeindruckende Bergwelt, die sie bei ihrem Rundgang begleitet. Das Pustertal gehört zu einem der schönsten Alpentäler. Es verläuft von Brixen in Südtirol bis über die Staatsgrenze nach Lienz ins österreichische Osttirol.

Die mächtigen Dreitausender der Zillertaler Alpen begrenzen das Pustertal nördlich, und im Süden sind es Felstürme der Dolomiten, darunter die weltberühmten Drei Zinnen. Dem Tal entlang reihen sich sehenswerte Dörfer und Städtchen. Auch der idyllisch gelegene Pragser Wildsee im Naturpark Fanes-Sennes-Prags ist eine gefragte Touristenattraktion. Da kommt nicht ohne Grund der Gedanke, die Besucheranzahl zu beschränken. Schließlich handelt es sich hier um geschützte Landschaften.

Auszeichnung: World Travel Award

Schon Ende des 19. Jahrhunderts galt Toblach im Hochpustertal, seit dem Bau der Eisenbahn, als beliebte Sommerfrische. In den Sommermonaten von 1908 bis 1910 verbrachte der berühmte Komponist Gustav Mahler erholsame Tage im Gebirge. Jährlich stattfindende „Gustav-Mahler-Wochen" erinnern an diese Persönlichkeit. Übrigens verläuft die Wasserscheide zwischen Adria und Schwarzem Meer in der Nähe von Toblach. Hier entspringen die Rienz, welche westwärts zum Eisack fließt, und die nach Osten zur Donau strebende Drau.

Das Wetter zeigt sich bei unserem Besuch von seiner unschönen Seite. Es bläst ein kalter Wind, dann fängt es auch noch an zu regnen. Dies alles scheint die Besucher nicht zu stören, welche den interessanten Ausführungen Stephan Mühlmanns folgen, der ihnen die Funktionsweise seines Holz-Heizwerks erklärt. Als Junior-Chef des Naturhotels Leitlhof in Innichen will er den Anforderungen eines modernen Hotelbetriebes gerecht werden, gleichzeitig aber auch die Kosten im Gleichgewicht halten. Dazu kommt der Wille, mit praktizierter Nachhaltigkeit seinen Teil zum Klimaschutz beizutragen. „Aktuell liegt der CO_2-Ausstoß pro Gast und Nacht bei nur 12,2 Kilogramm", erklärt er den Besuchern. „Die Kosten für die Heizung des Außenpools waren einfach zu hoch. Da mussten wir uns was einfallen lassen." Das Holz stammt aus dem eigenen Wald. Die effektive Verbrennungsanlage – Mühlmanns eigene Idee. „Am Anfang schlief ich hier in der Halle, damit ich hörte, ob die Maschine richtig arbeitet", gesteht er lachend. Ob er schon Nachahmer gefunden hätte. Ja, es kämen viele Anfragen, aber jedes Hotel ist wieder anders. Individuelle Anfertigungen solcher Anlagen sind teuer. Für ihren Beitrag zum Klimaschutz wurden Stephan und sein Vater Robert schon zweimal mit dem World Travel Award ausgezeichnet. Beachtliche 90% weniger CO_2-Verbrauch haben sie schon geschafft. Für die letzten unvermeidbaren Prozente lässt Stephan Bäume in Indien pflanzen.

Ausstellung im Naturkundemuseum

In der Nähe des Bahnhofes von Toblach erstreckt sich ein weitläufiger Park. Eingebettet ist ein stattliches Gebäude. Das einstige Grand Hotel beherbergt das Naturparkhaus „Drei Zinnen". In anschaulichen Reliefs wird die Entstehungsgeschichte der Sextner Dolomiten aufgezeigt. Ausgestopfte Tiere der Region lassen sich ganz nah bestaunen. Moderne Darstellungen zeigen in einem Kurzvideo auch die Kontinentaldrift, ausgehend vom Urkontinent bis zur heutigen Lage. Dazu gibt es Informationen über das UNESCO-Welterbe. Direkt hinter dem Museum beginnen Wanderwege. Plötzlich öffnet sich das Tal und eine Wasseroberfläche schimmert zwischen den Tannen. Beschaulich wandert es sich um den Toblacher See, der sich auf 1.259 Meter im Höhlensteintal befindet. Von dort führt ein Übergang nach Cortina. Die ursprüngliche Ufervegetation bietet Schutz und Nistmöglichkei-

Das Antholzer Tal erstreckt sich bis zur österreichischen Grenze.

Am oberen Talschluss liegt der Antholzer See auf 1643 Meter.

ten für zahlreiche Wasservögel. Der Naturpark gehört zum Dolomiten UNESCO-Welterbe. Südwinde wehen gerade über die Gipfel und warmes Sonnenlicht bricht durch Wolkenfetzen. Nur das Rauschen der Äste und schnatternde Enten sind zu hören.

Slow-Food-Bewegung auch in Kärnten

Nach Norden, Richtung Alpenhauptkamm zur österreichischen Grenze, erstreckt sich das Antholzer Tal. Weite Wiesen ziehen sich am Talboden rund um das Hotel Vierbrunnenhof. Ein eigener Bauernhof liefert Lebensmittel für die Gastronomie. Auch hier begleitet ein passionierter Wanderführer, während der Woche nahezu täglich, Gäste auf verschiedenen Touren in der Bergwelt.

Bei einer Wanderfahrt mit der Gruppe bringt uns ein Kleinbus hinab ins Tal in Richtung Toblach und dann rechts ab nach Süden zur Verzweigung Pragser Tal. Eine Mautstraße führt hinauf zum Parkplatz

Die drei Zinnen flößen Respekt ein.

Ein beliebtes Ausflugsziel ist das Fischleintal unterhalb der drei Zinnen.

Eckart Mandler in seinem Kräutergarten.

Platzwiese in 2.000 Meter Höhe. Immer wieder zeigen Murenabgänge, unweit der Straße, wie wolkenbruchartige Regenfälle am Gebirge nagen. Es dauert nur etwa 90 Minuten, bis die lohnende Aussicht vom 2.307 Meter hohen Strudelkopf auf die „Drei Zinnen" erreicht ist. Über 100 Jahre alte Zirbelkiefern und schon im herbstlichen Gelb strahlende Lärchen stehen einzeln auf den Hochweiden.

In der Kochwerkstatt im Kräuterdorf Irschen wird eifrig gewerkelt: Gemüse gewaschen, Kräuter gehackt, auf dem Herd kochen Kartoffeln, Zwiebeln braten in einer Pfanne. Dorfbewohner, aber auch Besucher, dürfen hier nicht nur einen Blick in Kochtöpfe und Backröhren werfen. Sie kosten auch gerne die fertigen Gerichte.

„Die Vielfalt des Geschmacks von Lebensmitteln erfahren, die aus guter und sauberer Erzeugung aus nächster Umgebung kommen, sowie traditionelle Zubereitung, soll an die junge Generation weitergegeben werden." So definiert Eckart Mandler das Zustandekommen der „Slow-Food"-Kochwerkstatt. Er selbst ist Projektleiter der Slow-Food-Bewegung in Kärnten und hat für seine Bemühungen, den ländlichen Raum mit zahlreichen Kleinunternehmen in ein Tourismuskonzept einzubinden, den Ehrenpreis 2021 von der Vereinigung Deutscher Reisejournalisten (VDRJ) erhalten.

Eine Oase der Ruhe findet der Besucher im Kräutergarten, aber auch Informationen über allerlei Gewürzpflanzen. „Seht ihr die Beete neben der Schule?" Eckart Mandler deutet auf den kleinen Garten neben dem Gebäude. Jede Klasse bearbeitet ein Stückchen Erde. Im Sommer wachsen hier Karotten, Radieschen und andere Leckereien. Frisch geerntet werden sie gleich verspeist.

Die Idee ist nicht neu. Schon vor über 30 Jahren gründete der Italiener Carlo Petrini die Slow-Food-Bewegung als Gegenstück zur Fast-Food-Industrie. Mittlerweile praktizieren bereits in Kärnten 10 Dörfer dieses Gedankengut. „Hätte nicht gedacht, dass das „Grünzeug" so lecker schmeckt", stellt eine der Köchinnen lachend fest. Sie und die anderen der Gruppe genießen nach getaner Arbeit die spektakuläre Aussicht. ■

Text: Monika Hamberger
Bilder: Rainer Hamberger

Informationen

Mehrere Hotels entlang des Pustertales in Südtirol und im benachbarten Osttirol haben sich nachhaltiger Bewirtschaftung verpflichtet:
Naturhotel Leitlhof www.leitlhof.com,
Berghotel Sexten www.berghotel.com, Hotel Vierbrunnenhof www.vierbrunnenhof.com, Naturhotel Outside www.hotel-outside.com, Landhof Irschen www.landhof-irschen.at.
Weitere Destinationen finden sich unter www.wanderhotels.com

© Schuh/Hahnisch

ZAHNMEDIZIN

Weichgewebsmanagement in der ästhetischen Zone

Der Ersatz eines fehlenden Zahnes in der Oberkieferfront stellt insbesondere unter ästhetischen Gesichtspunkten oftmals eine Herausforderung an das gesamte behandelnde Team, bestehend aus Chirurgen, Prothetikern und Zahntechniker, dar. Anhand eines Fallbeispiels wird ein für den Patienten verhältnismäßig wenig belastendes Vorgehen mit einem stabilen und ästhetisch ansprechenden Ergebnis beschrieben.

© Nothdurft

MANAGEMENT

Herausforderung: Kommunikation mit hörbehinderten/gehörlosen Patienten

In der momentanen Zeit der Pandemie ist eine erfolgreiche Kommunikation eine echte Herausforderung für beide Seiten – sowohl für hörbehinderte und gehörlose Patienten als auch für die Praxismitarbeiter. Judit Nothdurft hat sich auf die Kommunikation mit diesem Personenkreis spezialisiert und gibt ihr Wissen an Arzt- und Zahnarztpraxen weiter.

© Scheiper

FREIZEIT

Santorin – die Interessanteste aller griechischen Inseln

Die typische Sichelform der einst runden Insel Santorin geht zurück auf einen verheerenden Vulkanausbruch vor etwa 3.600 Jahren. Scheinbar konserviert durch eine meterhohe Ascheschicht, gehört der sensationelle Fund einer kompletten Stadt in Akrotiri zu den bedeutendsten Ausgrabungsstätten Santorins. Abseits des Massentourismus gibt es ausreichend Gelegenheit, die Schönheit der Insel zu erleben und zu erkunden.

Impressum

»ZMK«, Zahnheilkunde · Management · Kultur
ZMK online: www.zmk-aktuell.de

Spitta GmbH
Ammonitenstraße 1, 72336 Balingen
Postfach 10 09 63, 72309 Balingen
Telefon 07433 952-0, Telefax 07433 952-111
E-Mail: info@spitta.de

Chefredaktion
Prof. Dr. Claus-Peter Ernst
E-Mail: Claus-Peter.Ernst@spitta.de

Redaktion
Karin Ude, Tel.: 07433 952-438, Fax: 07433 952-442
E-Mail: Redaktion@spitta.de

Ständige Mitarbeiter
Dr. Simona Sorkalla, Dagmar Kromer-Busch,
Dr. Antje Kronenberg, Ingrid Ahnert, Halil Recber

Redaktionsbeirat
M. Altenhein, PD Dr. O. Ahlers, Prof. Dr. F. Beske,
PD Dr. Dr. K. Bieniek, Prof. Dr. H. Börkircher, Dr. R. Briant,
Prof. Dr. B. Briseno, Prof. Dr. R. Buchmann, Dr. J.-F. Dehner,
Prof. Dr. E. Deutsch, Dr. V. Ehlers, Prof. Dr. Dr. W. Engelke,
Dr. C. Erbe, PD Dr. Dr. F. Halling, Dr. D. Hellmann,
U. Krueger-Janson, Prof. Dr. H.-P. Jöhren, PD Dr. A. Kasaj,
Prof. Dr. K.-H. Kunzelmann, Prof. Dr. F. Lampert,
Prof. Dr. N. Linden, PD Dr. M. Naumann, Dr. H. v. Grabowiecki,
Univ.-Prof. Dr. H. Küpper, Prof. Dr. Dr. W. Olivier (M.Sc.),
Prof. Dr. Peter Pospiech, Dr. R. Ruhleder, Prof. Dr. B. Schott,
S. Schröder, Univ. Prof. a. D. Dr. H. Spranger,
Dr. Dr. R. Streckbein, PD Dr. Dr. C. Walter,
Prof. Dr. Th. Weischer, Dr. C. Zirkel

Anzeigenleitung
Josefa Seydler, Tel.: 07433 952-171,
E-Mail: Josefa.Seydler@spitta.de

Anzeigenservice
Melanie Zeng, Tel.: 07433 952-184
Melanie.Zeng@spitta.de

Bezugspreis
Einzelheft € 8,00 + Versandkosten, Abonnement Inland € 62,00, ermäßigter Preis € 37,00 für Studenten (alle Abonnementpreise verstehen sich einschließlich Versandkosten)

Aboverwaltung
adresspflege@spitta.de

Druckauflage
38.000 Exemplare, 10 Ausgaben jährlich; ISSN 1862-0914
Zurzeit gilt die Anzeigenpreisliste Nr. 32/17

Satz
F&W Druck- und Mediencenter GmbH, 83361 Kienberg, www.fw-medien.de

Sollte die Fachzeitschrift aus Gründen, die nicht vom Verlag zu vertreten sind, nicht geliefert werden können, besteht kein Anspruch auf Nachlieferung oder Erstattung vorausbezahlter Bezugsgelder.

Leserhinweis/Datenschutz
Ihre dem Verlag vorliegenden Adressdaten werden unter strikter Einhaltung der Datenschutzvorschriften gespeichert, zur internen Weiterverarbeitung und für verlagseigene Werbezwecke genutzt. Fremdunternehmen werden Ihre Adressdaten zur Aussendung interessanter Informationen zur Verfügung gestellt. Sofern Sie die Speicherung und/oder Weitergabe Ihrer Adressdaten nicht wünschen, so teilen Sie uns dies bitte telefonisch (Tel.: 07433 952-0), schriftlich an die Verlagsadresse oder per E-Mail an „datenschutz@spitta.de“ mit.

Urheber und Verlagsrecht
Für unverlangt eingesendete Manuskripte, Abbildungen und Bücher übernimmt die Redaktion keine Haftung. Mit Annahme eines eingereichten Manuskriptes gehen das Recht der Veröffentlichung sowie die Rechte zur Übersetzung, zur Vergabe von Nachdruckrechten, zur elektronischen Speicherung in Datenbanken oder Internet, zur Herstellung von Sonderdrucken, Fotokopien und Mikrokopien an den Verlag über. Jede Verwertung außerhalb der durch das Urheberrechtsgesetz festgelegten Grenzen ist ohne Zustimmung des Verlages unzulässig. Alle in dieser Veröffentlichung enthaltenen Angaben, Ergebnissen usw. wurden von den Autoren nach bestem Wissen erstellt und von ihnen und dem Verlag mit größtmöglicher Sorgfalt überprüft. Gleichwohl sind inhaltliche Fehler nicht vollständig auszuschließen. Daher erfolgen alle Angaben ohne jegliche Verpflichtung oder Garantie des Verlages oder der Autoren. Sie garantieren oder haften nicht für etwaige inhaltliche Unrichtigkeiten (Produkthaftungsausschluss).
Mit anderen als redaktionseigenen Signa oder mit Verfassernamen gezeichnete Beiträge geben die Auffassung der Verfasser wieder, die der Meinung der Redaktion nicht zu entsprechen braucht. Gekennzeichnete Sonderteile liegen außerhalb der Verantwortung der Redaktion.

Redaktioneller Hinweis
Unter der Rubrik „Dental aktuell“ veröffentlichte Artikel wurden mit freundlicher Unterstützung der Dentalindustrie erstellt; die Firmenbezeichnung ist im Beitrag ersichtlich. Die im Text genannten Präparate und Bezeichnungen sind zum Teil patent- und urheberrechtlich geschützt. Aus dem Fehlen eines besonderen Hinweises bzw. des Zeichens ® oder TM darf nicht geschlossen werden, dass kein Schutz besteht.

Aus Gründen der besseren Lesbarkeit wird auf eine geschlechtsneutrale Differenzierung (z.B. Mitarbeiterinnen/Mitarbeiter) verzichtet. Entsprechende Begriffe gelten im Sinne der Gleichbehandlung grundsätzlich für beide Geschlechter.

Copyright Spitta Verlag GmbH & Co. KG,
Gerichtsstand Stuttgart

Druck, Verarbeitung, Versand
Mayr Miesbach GmbH, Am Windfeld 15, 83714 Miesbach
www.mayrmiesbach.de

WISSEN, WAS ZÄHLT
Geprüfte Auflage
Klare Basis für den Werbemarkt

Diese Zeitschrift ist der IVW-Informationsgemeinschaft zur Feststellung der Verbreitung von Werbeträgern e.V. angeschlossen.

COOOL

PANASIL® WIRD 40!

PRÄZISIONSABFORMUNG **Panasil®**, das 1A-Silikon, hat Geburtstag. Der Siegeszug von Qualität, Sicherheit und Präzision geht weiter. Die **Panasil®**-Familie bietet Ihnen die passende Produktlösung für alle Abformtechniken und alle Indikationen. Mit ausgezeichneter Hydrophilie für zeichenscharfe Präparationsgrenzen.

Wenn das keine Gründe zum Feiern sind!

PANASIL®
IDENTIUM®
FUTAR®
SILGINAT®

KETTENBACH DENTAL
Simply intelligent

VISALYS® CEMCORE
VISALYS® CORE
VISALYS® TEMP

CEREC Tessera™

Advanced Lithium Disilicate

Der Dreiklang von Festigkeit, Schnelligkeit und Ästhetik – in einem Material. CEREC Tessera ermöglicht nicht nur eine für Glaskeramik beispiellose Kombination von Festigkeit und Ästhetik, sondern auch eine signifikante Verkürzung des gesamten Verarbeitungsprozesses.

dentsplysirona.com/cerectessera

THE DENTAL SOLUTIONS COMPANY™

Dentsply Sirona