www.zmk-aktuell.de

ZMK

ZAHNHEILKUNDE | MANAGEMENT | KULTUR

3
März 2018

34. Jahrgang
ISSN 1862-0914
E12169

8,- Euro

ZAHNMEDIZIN

Implantatprothetik –
Tipps für den Praxisalltag

ZAHNMEDIZIN

Update zur klinischen
Farbbestimmung

MANAGEMENT

Das Potenzial
von Dr. Google

spitta

Stirb an keinem anderen Tag:
System-Hygiene gegen Viren, Bakterien und Pilze.

Ein Profi arbeitet mit System. Denn ein wirksames und umfangreiches Produktportfolio für alle Bereiche der Praxishygiene erhöht sowohl die Effizienz als auch die Sicherheit. Die Profi-Präparate der Dürr System-Hygiene bieten allesamt ein breites Wirkungsspektrum, schnelle Einwirkzeiten und vor allem einen sicheren Infektionsschutz für das Praxisteam. **Mehr unter www.duerrdental.com**

DÜRR DENTAL

DAS BESTE HAT SYSTEM

Stern-Stunden der Geschichten ...

Man merkt doch, dass gerade nicht so viel Spektakuläres passiert im Lande: GroKo: abgehakt, Olympia: vorbei ..., Trump: auch nichts unerwartet Neues. Da muss man sich in der Boulevard-Presse halt neue Schurken suchen.

Diesmal haben die Enthüllungsjournalisten des *Stern* mit dem Titelbild vom 8.2.2018 „Die teuren Tricks der Zahnärzte" ganze Arbeit geleistet und ganz schlimme Zeitgenossen als solche entlarvt, von denen wir immer gedacht haben, sie gehörten eigentlich zu den Gutmenschen: Kieferorthopäden! Dass Implantologen, Endodontologen und Prothetiker die allerübelsten Abzocker sind, wissen wir ja schon aus vorangegangenen ähnlichen Berichten – aber ausgerechnet Kieferorthopäden? Da macht es Sinn, den Beitrag im Stern vom 8.2. mal genau zu lesen, um sich auch fachlich fundiert mitentrüsten zu können.

Zuerst kommen allerdings die üblichen prothetischen Überversorgungskonzepte: ganz übel für eine Patientin, die ihrem Zahnarzt eine Art „Blankoscheck" unterschrieben hatte und der dann für sieben Keramikkronen und ein Implantat 22.213 € Honorar haben wollte. Sicherlich ist hier die GOZ maximalst „rauf und runter" und wahrscheinlich überzogen abgearbeitet worden – aber ganz ehrlich: Welcher vernünftige Mensch lässt sich denn so umfangreiche Versorgungen ganz ohne Kostenvoranschlag wirklich machen? Heute fragen viele Patienten ja sogar nach einem KV für eine PZR und für jede MKV-Füllung.

Leider wird auch Professor Staehle (Warum verzichten *Focus* und *Stern* in ihren Heften eigentlich immer auf Titel? – sozialistischer Einheitsgedanke oder einfach nur der Neid, als Autor selbst keinen zu haben?) in dem Beitrag dahingehend instrumentalisiert, dass sein Beispiel einer Patientin mit vorhandenen Backenzahnlücken, die er seit Jahren im engmaschigen Recall beobachtet und bei der er über die Zeit eine stabile Okklusion ohne Zahnwanderung und Kippung dokumentieren kann, dafür herangezogen wird, um aufzuzeigen, dass Seitenzahnlücken besser gar nicht als teuer versorgt werden sollten. Sicherlich gibt es Fälle, in denen bei Vorliegen einer stabilen Okklusion kein Lückenschluss notwendig ist – derartige Fälle kann man aber im Praxisjahr an einer Hand abzählen. Viel häufiger sind wir mit den Folgen einer über Jahre versäumten Lückenversorgung konfrontiert: gekippte UK-Molaren, gedrehte OK-Molaren, elongierte Antagonisten – mit den Konsequenzen wie Fehlbelastung, Okklusionsstörungen und parodontalen Problemen. Folgekosten bei der Versorgung 10 Jahre nach Zahnextraktion? Wahrscheinlich das Doppelte. Es nervt, dass von selbsternannten Fachjournalisten ohne jegliches gnathologisches, parodontologisches und prothetisches Fachwissen durch spektakuläre Einzelfälle bewährte Gesamtkonzepte infrage gestellt werden. Auch nett: komplett unbelegte Behauptungen wie z.B., dass jedes 5. Implantat eine schwere Periimplantitis verursacht und dass sich unter minimalinvasive Füllungen rasch Kariesbakterien fressen und jene schnell durch größere Füllungen und später durch Kronen ersetzt werden müssen. Wann haben Sie dies in einer wissenschaftlichen Publikationen gelesen?

Vielleicht habe ich diese nur übersehen – aber das ist eben bester Revolverjournalismus à la Twitter-Trump: wild behaupten ohne Belege; in der Hoffnung, dass solche „alternativen Fakten" unreflektiert aufgesogen, geglaubt und weiterverbreitet werden. Und preiset den Stern, dass er das öffentlich gemacht hat! Auch unbewiesener Tobak: Die Behauptung, dass *„gewissenlose Berufskollegen Krankheiten erfinden, die schlimmste Gesundheitsvernichtung betreiben"*. Ebenso ein starkes Stück, dass die CMD, die ja nun wirklich viele Patienten massiv beeinträchtigt, unter dem Titel „Trends, Moden und fauler Zauber" aufgeführt wird.

Aber jetzt zu den Kieferorthopäden: Hier lernen wir, dass herausnehmbare Spangen gänzlich ineffizient sind. Sicherlich kann man mit festsitzenden Apparaturen mehr erreichen – aber auch gilt, wie beim Lückenschluss, halt die richtige Indikationsstellung. Auch hier wird angeblich gezeigt und angeprangert, dass in Deutschland viel zu viel, viel zu lang und dann auch noch falsch kieferorthopädisch behandelt wird. Nur im Nebensatz der Hinweis, dass auch sehr schöne kieferorthopädische Behandlungsergebnisse möglich sind (aber halt nur festsitzend) – und: dass auch eine „psychosoziale Indikation" wünschenswert wäre. Dies ist fast der einzige Aspekt in dem Beitrag, dem Zahnärzte und auch Kieferorthopäden uneingeschränkt zustimmen würden.

Müssen Sie sich jetzt Sogen machen? Nein – ich bin mir ganz sicher, dass auch Sie keine der gescholtenen Überversorgungen anbieten – wohl aber ordentliche und damit auch oft aufwendige prothetische Gesamtkonzepte, die dazu führen, was im ersten Satz des *Stern*-Beitrages genannt wird: dass nämlich die Deutschen „noch nie so gesunde Zähne wie heute" hatten!

Es grüßt Sie herzlich

Ihr

Prof. Dr. Claus-Peter Ernst

Interessierte lesen den Stern-Artikel auf https://www.stern.de/gesundheit/zahnaerzte--so-werden-patienten-mit-teuren-behandlungen-abgezockt-6553426.html

Macht Pulverstrahlen zum reinsten Vergnügen.
Das neue, universelle KaVo PROPHYflex 4.

Patientenvorbereitung | Scaling | Pulverstrahlen | Polieren | Diagnose

Erleben Sie strahlende Freude in ihrer schönsten Form: Das neue Pulverstrahlgerät KaVo PROPHYflex 4 ist das Universalgenie für supra- und subgingivale Anwendungen. Die perfekte Ergonomie mit zwei unterschiedlich langen Griffhülsen, die drei im Handumdrehen einstellbaren Reinigungsstufen und der fokussierte Pulverstrahl, mit dem störender Pulvernebel vermieden wird, sind auch bei längeren Behandlungen ein Grund zum Strahlen – für Sie und Ihre Patienten.

Erfahren Sie mehr auf **www.kavo.com/de/PROPHYflex4**

KaVo Dental GmbH | Bismarckring 39 | 88400 Biberach | Deutschland
KerrHawe SA | Via Strecce 4 | 6934 Bioggio | Switzerland

KAVO Kerr

KV_06_18_0018_REVO © Copyright KaVo Dental GmbH

ZAHNMEDIZIN

108 Totalprothese 2.0 – Totalprothetik heute
Dr. Florian Klaunzer et al.

120 Implantatprothetik – Tipps für den Praxisalltag
Dr. Falk Nagel,
Dr. Stephan T. Jacoby,
Holm Preußler

129 Sportzahnmedizin – Eine neue Fachdisziplin etabliert sich
Dr. Florian Göttfert

138 Update zur klinischen Zahnfarbbestimmung
Prof. Dr. Alexander Hassel

144 SDR wird bunt
Prof. Dr. Claus-Peter Ernst

PRODUKTHIGHLIGHT

155 Die Kunst des Klebens

DENTALFORUM

157 Teilmatrizensystem für zuverlässige Klasse-II-Restaurationen
Dr. Christian Ehrensberger

160 Perfekte Hohlkehle dank innovativer Werkzeugspitze
Dr. E. Andabili,
E. Giannakoudis,
N. Papgrigoricou

INTERVIEW

162 Polymerbohrer – eine Alternative zum Hartmetallbohrer

165 Das Beste hat System – Prophylaxe mit Lunos®

MANAGEMENT

168 Förderbeiträge bei der Anbindung an die Telematikinfrastruktur

167 Mehr Möglichkeiten im zahnärztlichen Werberecht
Dr. Tobias Witte

170 Social Media – Haftung für's Verlinken, Einbetten und Teilen
Dr. Thomas Schwenke

175 Das Potenzial von Dr. Google
Claudia Haschke,
Marion Grote-Westrick,
Uwe Schwenk

KULTUR/FREIZEIT

190 Natur und Kultur – In der Normandie auf der „Seine Comtesse"
Dr. Renate V. Scheiper

RUBRIKEN

003 Editorial
181 Produktinformationen
188 Termine
192 Vorschau/Impressum

@ Titelmotiv:
Gerd Kemmerling; www.gerdkemmerling.de

Totalprothese 2.0
– Totalprothetik heute

Wie so vieles in unserem Alltag wird auch die Zahnmedizin immer mehr digitalisiert. In einigen Bereichen unseres Berufes sind die digitalen Hilfestellungen und Verfahren nicht mehr wegzudenken. Das Konzept der Totalprothesenherstellung ist seit Langem unverändert geblieben, doch in den letzten Jahren schritt die Digitalisierung auch in diesen Bereich der Zahnmedizin vor und brachte seit Jahrzehnten wieder erste Veränderungen in die Totalprothetik. Neue Herstellungsverfahren und Materialien sollen die Anfertigung abnehmbarer Prothetik vereinfachen und verbessern. Im Folgenden wird anhand eines Patientenfalles detailliert das Herstellungsprotokoll der CAD/CAM-gefertigten Totalprothese beschrieben und im Einzelnen auf die Arbeitsschritte des Zahntechnikers eingegangen.

Mit den konventionellen Protokollen ist die Herstellung des Zahnersatzes in fünf Sitzungen möglich, wobei sich die unterschiedlichen Konzepte nur wenig voneinander unterscheiden. CAD/CAM, also die computerunterstützte Planung und Fertigung, gibt es in der festsitzenden Prothetik nun schon seit einigen Jahren. Seit Kurzem ist auch die computerunterstützte Herstellung von abnehmbarem Zahnersatz möglich. CAD/CAM-gefertigte Totalprothesen sind bereits von mehreren Anbietern erhältlich, wobei sich die Herstellungsprotokolle teilweise stark unterscheiden. Einige der neuen CAD/CAM-Systeme ermöglichen die Übergabe der fertigen Prothesen bereits in der zweiten Sitzung. Durch die industrielle Fertigung des Prothesenrohlings konnten auch die Materialeigenschaften verbessert werden. Erste Studien zeigen gute Ergebnisse bei der Anwendung der CAD/CAM-Systeme und im Alltagseinsatz durch die Patienten.

Konventionelle Totalprothetik

Die konventionelle Totalprothesenherstellung hat sich in den letzten Jahren wenig verändert, daher soll hier auch nur kurz darauf eingegangen werden. Mit dem Innsbrucker Totalprothetikkonzept ist die Herstellung von Totalprothesen in fünf Sitzungen möglich [1]. Beim ersten Termin erfolgt die anatomische Abformung mit konfektionierten Löffeln für Unbezahnte und einem Alginat-Abformmaterial. Im Labor folgt die Herstellung der anatomischen Gipsmodelle, anhand derer individuelle Löffel gefertigt werden. Diese individuellen Löffel werden in der zweiten Sitzung am Patienten mit thermoplastischem Compositionsmaterial (Stangen-Kerr) angepasst, um die Funktionsränder zu optimieren. Anschließend erfolgt mit den Löffeln und einem Polysulfidabformmaterial die Funktionsabformung. Durch aktive und passive Bewegungen werden die Funktionsränder und Bändchenpassagen angepasst. Zusätzlich kann auch eine provisorische Kieferrelationsbestimmung mittels Ivotray-Löffel und anatomischem Transferbogen durchgeführt werden. Hierdurch kann, nach Herstellung der Meistermodelle, das Oberkiefermodell bereits definitiv und das Unterkiefermodell provisorisch einartikuliert werden. Der Zahntechniker fertigt auf den Meistermodellen Bissschablonen mit Wachswällen an, die durch die provisorische Bissnahme bereits patientenspezifisch angepasst werden können. Beim dritten Termin erfolgt die Anpassung der Wachswälle am Patienten. Bei der Einstellung der Wachswälle wird auf eine ästhetische Lippenfülle, eine an die Bipupillarebene und Camper-Ebene angepasste Okklusionsebene, eine korrekte vertikale Dimension und ein Gleichgewicht zwischen Wangen- und Zungenmuskulatur zueinander geachtet. Die phonetische Kontrolle durch Sprechproben bestätigt die passende Höhe der Wachswälle und begünstigt eine optimale Positionierung der Zähne. Zur Bestimmung der zentrischen Kieferrelation wird, mittels Registrierbesteck nach Gerber, ein Pfeilwinkelregistrat durchgeführt. Nach der definitiven Zuordnung der Meistermodelle können nun im Labor die Zähne aufgestellt werden. In Innsbruck wird eine Aufstellung mit Höcker-Gruben-Beziehung, lingualisierter Okklusion und Front-Eckzahnführung bevorzugt. In der vierten Sitzung kann die Wachsaufstellung einprobiert werden. Dabei können die Okklusion, Funktion, Ästhetik und Phonetik kontrolliert werden. Nach letzten Anpassungen erfolgt die Fertigstellung der Totalprothesen durch den Zahntechniker. Nach der Polymerisation ist das Reokkludieren der Prothesen unumgänglich. Es dient dazu, Abweichungen durch die Polymerisationsschrumpfung auszugleichen und die ursprüngliche Bisshöhe, Zentrik und Exzentrik wiederherzustellen. Nach der Ausarbeitung durch das Labor können die fertigen Totalprothesen beim fünften Termin eingegliedert werden. Abschließend werden noch Prothesenhalt, die Bändchenpassagen, Okklusion, Ästhetik, Phonetik und Funktion überprüft. Einen Tag nach der Eingliederung der Prothesen sollte eine erste Druckstellenkontrolle durchgeführt werden. Weitere Nachsorgetermine erfolgen je nach Bedarf. Eine nach 7–10 Tagen durchgeführte Remontage zur Anpassung der Prothesen an die individuelle Schleimhautresi-lienz des Patienten ist unumgänglich, um eine optimale Okklusion zu garantieren.

CAD/CAM-Systeme

Mit den in den letzten Jahren vorgestellten CAD/CAM-Systemen für die Herstellung von abnehmbarem Zahnersatz ist die Übergabe der Totalprothesen teilweise sogar schon in der zweiten Sitzung möglich. Wir haben Patienten mit Systemen von vier der führenden Hersteller von CAD/CAM-gefertigten Totalprothesen versorgt und stellten fest, dass die Herstellungsprotokolle der einzelnen Anbieter teilweise stark variieren. Zum Einsatz kamen AvaDent Digital Dentures (Global Dental Science), Baltic Denture System (Merz Dental), Wieland Digital Denture (Ivoclar Vivadent) und Whole You Nexteeth. **Tabelle 1** zeigt einen Überblick und die Unterschiede der verschiedenen Behandlungsprotokolle der einzelnen Hersteller [2–4]. Das Baltic Denture-System hat es

Konventinonelle Totalprothesen-herstellung	Wieland Digital Denture	AvaDent Digital Dentures + Whole You Nexteeth	Baltic Denture System
Anatomische Abformung	Anatomische Abformung	Abformung, Kieferrelations-bestimmung	Abformung, Kieferrelations-bestimmung
Funktionsabformung	Funktionsabfromung, Kieferrelations-bestimmung	Einprobe (fakultativ)	Eingliederung
Kieferrelations-bestimmung	Einprobe (fakultativ)	Eingliederung	
Wachsprobe	Eingliederung		
Eingliederung			

Tab. 1: Überblick über die Systeme.

durch eine Reduktion der erhältlichen Zahnaufstellungen geschafft, die Sitzungszahl auf ein Minimum zu reduzieren. Durch die Bereitstellung eines Sets an Zahnbögen kann das voraussichtliche Endergebnis bereits in der ersten Sitzung visualisiert werden. Die Zahnbögen mit reduzierter Prothesenbasis werden in unterschiedlichen Größen und Zahnbogenbreiten angeboten und dienen sowohl zur Abformung als auch zur Bissnahme. Durch die Vereinigung aller Anpassungsschritte in der ersten Sitzung und der möglichen Visualisierung können die fertigen Totalprothesen bereits beim zweiten Termin übergeben werden. AvaDent Digital Dentures und Whole You Nexteeth bieten Systeme mit zwei bis drei Herstellungsschritten an. Bei beiden Systemen beinhaltet die erste Sitzung bereits alle Anpassungsschritte, der zweite, optionale Termin dient der Einprobe. Beide Hersteller bieten spezielle Materialsets zur Abformung und Kieferrelationsbestimmung während des ersten Termins an. Die Einprobe erfolgt mit gefrästen Monoblockprothesen, mit denen bereits die Okklusion, Funktion, Ästhetik, Phonetik und der Prothesenhalt überprüft werden können. Die fertigen Prothesen können in der zweiten oder dritten Sitzung eingegliedert werden.

Abb. 1: Ausgangssituation frontal.

Abb. 2: Ausgangssituation seitlich.

Abb. 3: Ausgangssituation intraoral.

Abb. 4: Stark atrophierter Unterkiefer mit Einbiss.

Die CAD/CAM-Totalprothesenherstellung wird im Folgenden anhand eines Patientenfalles, der mit dem Wieland Digital Dentures-System versorgt wurde, beschrieben. Das System von Ivoclar Vivadent orientiert sich trotz einiger Änderungen stark an der konventionellen Totalprothesenherstellung. Im Vergleich zu den anderen Anbietern wird bei diesem System in einem zusätzlichen Termin eine Funktionsabformung mit individuellen Löffeln durchgeführt. Nach Durchführung der empfohlenen Einprobe kann der fertige Zahnersatz in der vierten Sitzung eingegliedert werden.

Patientenversorgung mit CAD/CAM-Totalprothesen

Ausgangssituation

Die 52-jährige Patientin wurde in der Abteilung für Zahnersatz und Zahnerhaltung der Medizinischen Universität Innsbruck aufgrund der mehrmaligen insuffizienten Versorgung mit Ober- und Unterkiefertotalprothesen mit dem Wunsch nach einer zufriedenstellenden Lösung vorstellig **(Abb. 1 bis 3)**. Beim Beratungstermin trug die Patientin eine alte Oberkiefertotalprothese mit mäßigem Halt. Im Unterkiefer hatte sie gar keinen Zahnersatz, da sie mit keiner der bisherigen Lösungen zurechtkam. Klinisch zeigte sich im Oberkiefer eine gute Ausgangssituation mit nur mäßig atrophiertem Alveolarkamm. Im Unterkiefer war der Alveolarkamm jedoch stark resorbiert. Zusätzlich zeigte sich lingual in Regio 31/41 bereits eine Einbissstelle des Oberkiefers **(Abb. 4)**. Aufgrund der finanziellen Situation der Patientin und der starken Unterkieferatrophie kamen Implantate nicht infrage. Die Indikation für schleimhautgetragene Totalprothesen war somit klar, wenn auch mit zu erwartenden Schwierigkeiten beim Prothesenhalt im Unterkiefer.

1. Sitzung

Nach Auswahl eines passenden konfektionierten Abformlöffels für Unbezahnte erfolgt beim Ersttermin die anatomische Abformung von Ober- und Unterkiefer nach den üblichen Anforderungen der konventionellen Totalprothetik. Als Abformmaterial wird in Innsbruck Polyvinylsiloxan aufgrund der Lagerfähigkeit und des dadurch möglichen Versandes verwendet **(Abb. 5)**. Mit einem speziellen Löffel, dem Centric Tray®, erfolgt eine provisorische Bissnahme und eine erste Bestimmung der vertikalen Dimension. Nach Festlegung der korrekten Untergesichtshöhe, bestimmt anhand der bestehenden Prothesen oder der Ruheschwebe minus 2 mm, wird der Centric Tray® mit Abformmaterial, in unserem Fall wieder mit Polyvinysiloxan, befüllt **(Abb. 6)**. Nach Einbringen des Löffels in den Patientenmund und Ausrichtung im Oberkiefer schließt der Patientin bis zuvor festgelegten Vertikalen **(Abb. 7 und 8)**. Über eine Steckverbindung wird ein spezielles Okklusionom, das UTS CAD®, befestigt. Nach Ausrichtung des UTS CAD®, parallel zur Bipupillarebene und der Camper-Ebene, ist es möglich, eventuell erforderliche Korrekturwerte für die Okklusionsebene an einer analogen Gradanzeige abzulesen **(Abb. 9 und 10)**. Die abgelesenen Korrekturwerte werden von der Designsoftware übernommen und gewährleisten eine optimale Ausrichtung der Okklusionsebene.

Abb. 5: Anatomische Abformungen.

Abb. 6: Centric Tray.

Mit einem Papillameter erfolgt eine erste Festlegung der Lippenlänge. Die anatomischen Abformungen, der Centric Tray® und die Informationen über die Korrekturwerte der Ebenen und die Lippenlänge werden per Post an den Zahntechniker versandt. Alternativ besteht die Möglichkeit, die Abformungen selbst einzuscannen und die Daten digital zu übermitteln.

Arbeit des Zahntechnikers

Im Labor werden mit einem Laborscanner und der passenden Software die analogen Daten digitalisiert **(Abb. 11 und 12)**. Anschließend beginnt der Zahntechniker mit der Planung der 3D Bite Plates®, also spezieller individueller Löffel kombiniert mit Bisswällen, mit denen in der nächsten Sitzung die definitive Bissnahme erfolgt. Die Okklusionsebene kann über zwei verschiedene Varianten festgelegt werden: entweder arbiträr über eine Ebene durch die Mitte der retromolaren Dreiecke und die im Verhältnis 60:40 zugunsten des Oberkiefers geteilte intervestibuläre Distanz oder individuell über eine mit den Korrekturwerten des UTS CAD® eingestellte Ebene. Zusätzlich können noch die

Abb. 7: Bestimmung der vertikalen Dimension.

Abb. 8: Ausrichtung des Centric Tray®.

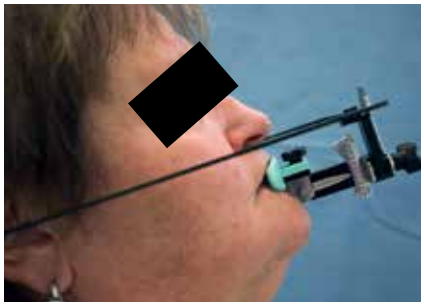

Abb. 9: Anpassung an die Camper-Ebene.

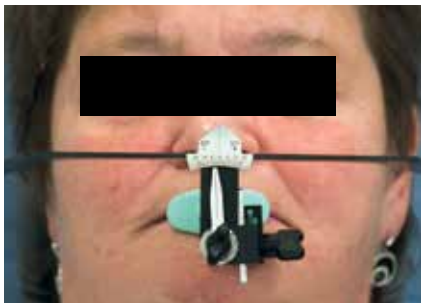

Abb. 10: Anpassung an die Bipupillarebene.

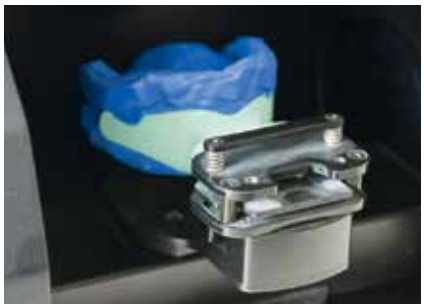

Abb. 11: Scanvorgang.

Abb. 12: Gescannter Centric Tray®.

DIE RICHTIGE BEFESTIGUNG

für jede klinische Situation

Ideal für IPS e.max®

Ihr Duo für die täglichen Befestigungsaufgaben:

Variolink® Esthetic – hochästhetische Restaurationen einfach befestigen
SpeedCEM® Plus – Zirkoniumoxid-Restaurationen effizient befestigen

ivoclar vivadent®
passion vision innovation

www.ivoclarvivadent.de
Ivoclar Vivadent GmbH
Dr. Adolf-Schneider-Str. 2 | D-73479 Ellwangen, Jagst | Tel. +49 7961 889 0 | Fax +49 7961 6326

mit dem Papillameter erhobenen Werte für die Lippenlänge eingegeben werden. Nach Eingabe aller Informationen erscheint ein Designvorschlag der 3D Bite Plates®. Möglicherweise ist noch eine Ausrichtung der Bisswälle notwendig, welche möglichst über dem Kieferkamm stehen und eine anatomische Lippenstütze bieten sollen. Nach Abschluss des Designprozesses und nach Auswahl eines geeigneten Rohlings erfolgt die Fertigung der 3D Bite Plates® mittels Fünf-Achs-Fräseinheit **(Abb. 13)**.

2. Sitzung

Nach Erhalt der 3D Bite Plates® werden diese zunächst im Patientenmund einprobiert. Die Registrierschablonen sollen nicht drücken und parallel schließen **(Abb. 14)**. Nach dem Auftragen eines entsprechenden Adhäsivs erfolgt die Ausformung der Funktionsränder mittels Heavybody Polyvinylsiloxan-Abformaterial nach dem Vorbild der konventionellen Funktionsabformung. Für die Abformung der Basis wird mit niedrigvisköser Silikonmasse erneut funktionell abgeformt. Anschließend wird der Halt der beiden Registrierschablonen überprüft. Auch Sprechproben zur Kontrolle der vertikalen Dimension sind empfehlenswert. Die Lippenfülle und der bukkale Korridor können durch Auf- und Abtragen von Wachs oder Silikon adaptiert werden. Mit einer Bissgabel und dem UTS CAD® können erneut die Ausrichtung der Okklusionsebene geprüft und gegebenenfalls Korrekturwerte notiert werden.
Für die definitive Bissnahme wird ein spezielles Registrierbesteck, das Gnathometer CAD®, in die 3D Bite Plates® eingeklickt **(Abb. 15)**. Mittels Stützstift wird die Vertikale eingestellt und mit Wachs fixiert. Zur Bestimmung der Zentrik wird mit dem Gnathometer CAD® ein Pfeilwinkelregistrat durchgeführt. Durch Protrusions- und Laterotrusionsbewegung der Patientin wird auf der angefärbten Schreibplatte ein Pfeil, angelehnt an einen gotischen Bogen, gezeichnet **(Abb. 16)**. Anschließend wird der Adduktionspunkt ermittelt, welcher sich in der Regel an der Spitze des aufgezeichneten Pfeils befindet. Die zentrische Kieferrelation wird mittels eines perforierten Plexiglasplättchens fixiert. Die Patientin soll jetzt ungehindert in dieser festgelegten Position schließen können. Die 3D Bite Plates® werden nun in dieser Relation verschlüsselt. Am Ende werden auf den verschlüsselten Abformungen noch die Mittellinie, Eckzahnlinie, Lachlinie und Lippenlänge markiert **(Abb. 17)**. Die Zahnauswahl erfolgt konventionell mit einem Alameter. Auch bei den CAD/CAM-Systemen können die vom Behandler bevorzugten Abstimmungen, wie in unserem Fall eine Höcker-Gruben-Beziehung, eine lingualisierte Okklusion und eine Front-Eckzahnführung, berücksichtigt werden. Der Zahntechniker erhält nach der zweiten Sitzung die verschlüsselten 3D Bite Plates® mit den eingezeichneten Ästhetiklinien, eventuelle Korrekturwerte für Bipupillar- und Camper-Ebene und Informationen über Zahnform und -farbe **(Abb. 18)**.

Arbeit des Zahntechnikers

Im Labor wird mit der Digitalisierung der Funktionsabformungen mit den 3D Bite Plates® gestartet. Vor dem Scannen werden die eingezeichneten Ästhetiklinien mit einem feinen Rosenbohrer nachgezogen, um sie nach der Digitalisierung sichtbar darzustellen. Ober- und Unterkieferabformung werden anhand von Referenzpunkten durch die Software zusammengeführt und in der registrierten zentrischen Relationsposition zusammengestellt

Abb. 13: 3D Bite Plates®.

Abb. 14: Kontrolle der 3D Bite Plates® im Mund.

Abb. 15: 3D Bite Plates® mit eingeklicktem Gnathometer CAD®.

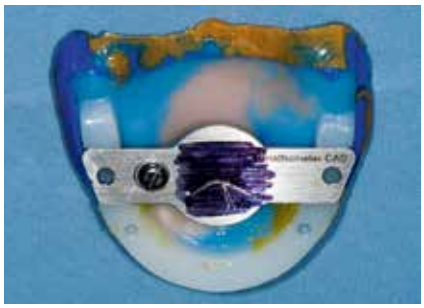

Abb. 16: Pfeilwinkelregistrat.

Abb. 17: Markierung der Ästhetiklinien.

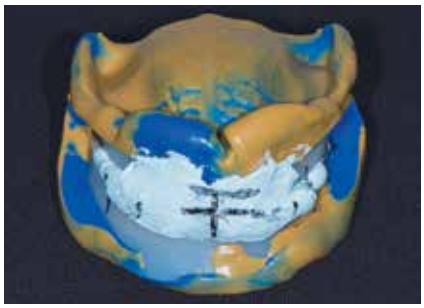

Abb. 18: Verschlüsseltes Bissregistrat mit eingezeichneten Ästhetiklinien.

KETTENBACH®
Simply intelligent

Futar® Cut & Trim Fast – vielseitig und blitzschnell!

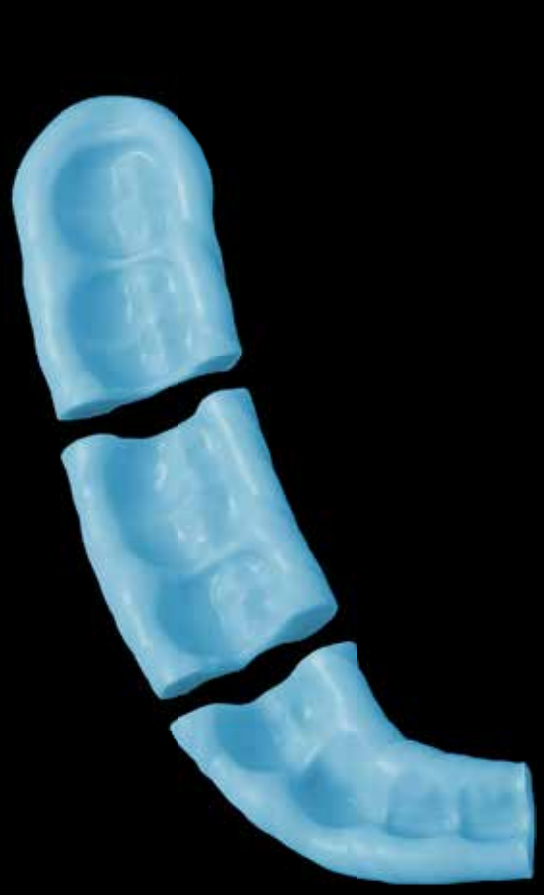

Extrem effizient
durch den gelben **kurzen** und **dünnen** Mischer!

Das erfolgreiche Team der Futar® Bissregistriermaterialien stellt sein neuestes Mitglied vor:
Futar® Cut & Trim Fast

- extrem effizient durch die Verwendung des gelben, kurzen Mischers.
- blitzschnell dank seiner schnellen Abbindecharakteristik.
- vielseitig aufgrund der einfachen Bearbeitung mit Fräse oder Skalpell.
- scanfähig für die Verwendung im CAD/CAM-Prozess.

Mit Futar® Cut & Trim Fast arbeiten Sie jetzt noch effizienter in der Praxis. Jetzt kennenlernen!
Rufen Sie an: 02774 70599.
www.kettenbach.de

012134_0718

(Abb. 19). Gegebenenfalls muss die Okklusionsebene mit den Korrekturwerten für die Bipupillar- und Camper-Ebene des UTS CAD® angepasst werden. Anschließend erfolgt die Festlegung der Prothesenrandausdehnung. Dabei soll auf genügend Freiraum für Lippen- und Wangenbändchen geachtet werden. Nach Eingabe der ausgesuchten Zahnlinie, -form und -farbe erscheint ein erster Designvorschlag, der weiter individualisiert werden kann **(Abb. 20)**. Durch die Änderung der Okklusionsebene, des Overjets oder des Overbites können Zahngruppen bzw. ganze Zahnbögen verändert werden **(Abb. 21)**. Zusätzlich ist es möglich, jeden einzelnen Zahn in allen Ebenen zu verschieben. Das System führt nach Abschluss des Designs eine Überprüfung der Zahnaufstellung durch. Im nächsten Schritt erfolgt die Zahnfleischgestaltung, bei der eine Mindestmaterialstärke von 2 mm nicht unterschritten werden darf. Mit verschiedenen virtuellen Werkzeugen kann die Ausarbeitung individuell gestaltet werden, wobei besonderes Augenmerk auf eine ausreichende Freilegung der Lippen- und Wangenbändchen und eine muskelgriffige Gestaltung der Basis gelegt werden soll. An den fertig gefrästen Monoblockprothesen werden vom Zahntechniker die Haltestege manuell abgetrennt und die Ränder verschliffen. Für eine bessere Visualisierung kann der weiße Kunststoff im Zahnfleischbereich zusätzlich noch mit rosa Wachs abgedeckt werden **(Abb. 22)**.

3. Sitzung

Nach Erhalt der gefrästen Monoblockprothesen erfolgt die Einprobe im Patientenmund. Mit den Probeprothesen können bereits Okklusion, Halt, Funktion, Phonetik und Ästhetik überprüft werden **(Abb. 23 und 24)**. Da die Zähne nicht wie bei einer konventionellen Wachsprobe einfach umgestellt werden können, müssen notwendige Änderungen dem Zahntechniker schriftlich oder mündlich mitgeteilt werden. Änderungen, wie z.B. eine Kürzung der Frontzahnlänge oder eine Mittellinienverschiebung, können direkt auf den Probeprothesen eingezeichnet und dem Labor anhand von Fotos übermittelt werden. Ist der Halt der Monoblockprothesen unzureichend, ist es möglich, eine erneute Funktionsabformung mit den Probeprothesen als individuelle Löffel durchzuführen. Sind Patient und Behandler mit der Einprobe zufrieden, kann die endgültige Prothese in Auftrag gegeben werden.

Arbeit des Zahntechnikers

Im Labor werden eventuell gewünschte Änderungen in der Software umgesetzt. In unserem Fall haben wir uns für konfektionierte Prothesenzähne entschieden. Dabei wird die Prothesenbasis durch die Fräseinheit hergestellt; anschließend werden die Prothesenzähne in gefräste Sockel eingeklebt. Ragen Zähne durch die Basis, werden die überstehenden Anteile in einem erneuten Fräsvorgang mukosaseitig abgetragen. Schleimhautseitig werden die Prothesen von der Fräseinheit endbearbeitet **(Abb. 25)**. Die Außenseite erfordert eine manuelle Ausarbeitung durch den Zahntechniker, analog der konventionellen Totalprothesenherstellung **(Abb. 26)**.

4. Sitzung

Die Übergabe der CAD/CAM-Prothesen erfolgt beim vierten Termin **(Abb. 27 bis 29)**. Eine erneute Kontrolle von Okklusion, Halt, Funktion, Phonetik und Ästhetik wird durchgeführt **(Abb. 30 bis 32)**. Zusätzlich sollte besonders auf eine patientenfreundliche Ausarbeitung der Bändchenpassagen geachtet werden.

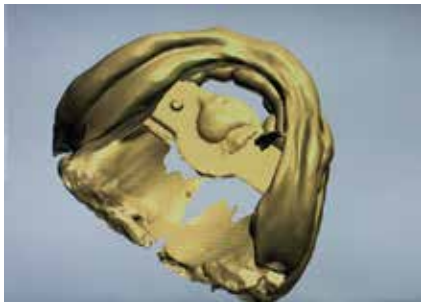

Abb. 19: Gescanntes Bissregistrat.

Abb. 20: Designvorschlag der Zahnaufstellung.

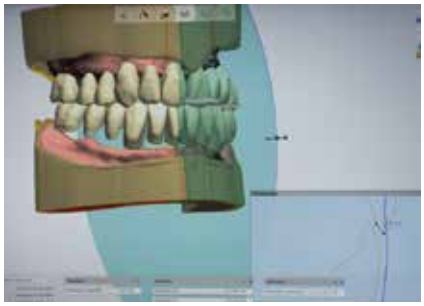

Abb. 21: Anpassung von Overjet und Overbite.

Abb. 22: Monoblock-Probeprothesen.

Abb. 23 u. 24: Einprobe der Monoblock-Probeprothesen.

Starten Sie durch!

Zeit für den ersten Schritt. Mit CEREC.

Machen Sie sich und Ihre Praxis fit für die Zukunft.
Mit Ihrem Besuch bei einer CEREC-Demo machen Sie den ersten Schritt. Denn von der digitalen Abformung bis zum Vollsystem ist CEREC auf allen neuen Wegen Ihr zuverlässiger Partner.

Jetzt anmelden unter CERECKampagne@dentsplysirona.com

THE DENTAL
SOLUTIONS
COMPANY™

Dentsply Sirona

Eine nicht fachgerechte Gestaltung dieser Bereiche kann schnell zu Druckstellen führen. Trotz der bei gefrästen Prothesen ausgezeichneten Passung und der damit einhergehenden Reduktion von Druckstellen sollte nach wenigen Tagen eine Kontrolle durchgeführt werden. Eine Remontage scheint derzeit auch bei CAD/CAM-gefertigten Totalprothesen unumgänglich und sollte bei okklusaler Instabilität auf jeden Fall durchgeführt werden.

Behandlungsergebnis

Wie alle anderen bisher an unserer Abteilung mit CAD/CAM-Totalprothesen versorgten Patienten ist auch diese Patientin mit ihrem neuen Zahnersatz sehr zufrieden. Überrascht hat die Patientin besonders, dass die Unterkieferprothese auch ohne Prothesenhaftcreme guten Halt zeigt. Die Patientin trägt die Prothesen nun schon seit mehreren Wochen. Bis jetzt mussten lediglich das Lippenbändchen in der Oberkieferfront etwas ausgeschliffen und der Rand der Unterkieferprothese etwas gekürzt werden. Außerdem wurde eine Remontage zur Optimierung der Okklusion durchgeführt. Teile dieses Artikels wurden bereits im Zahntechnikmagazin veröffentlicht [5] (nachzulesen auf www.ztm-aktuell.de/klaunzer).

Abb. 25: Nachgefräste Prothesenbasis.

Abb. 26: Definitive Prothesen.

CAD/CAM-Materialien

Einer der größten, wenn nicht der größte Vorteil der CAD/CAM-Systeme ist die industrielle Fertigung der Prothesenrohlinge. Die dadurch entfallende Polymerisationsschrumpfung macht es möglich, passgenauen Zahnersatz herzustellen. Eine optimale Passung der Prothese bringt nicht nur Vorteile für den Patienten, wie z.B. ausgezeichneten Halt und weniger Druckstellen. Für den Behandler bedeutet eine Verringerung der Druckstellen auch weniger Nachsorgetermine und dadurch auch zufriedene Patienten. Für die Prothesenbasis werden von allen Herstellern Polymethylmetacrylatrohlinge verwendet, die unter hohem Druck und Hitze gefertigt und von einer Fünf-Achs-Fräseinheit bearbeitet werden. Durch die industriell gefertigten Rohlinge ist es möglich, dünneren und leichteren Zahnersatz herzustellen, der damit auch einen höheren Tragekomfort bietet. Ob sich die dünn ausgearbeiteten Prothesen auch im Dauereinsatz bewähren, wird sich zeigen. Die von den Herstellern beworbene und erhoffte Reduktion des Restmonomergehaltes konnte in ersten Studien nicht bestätigt werden [6]. Zwar ist der Restmonomergehalt sehr niedrig, jedoch nicht

Abb. 27–29: Eingliederung der definitiven Prothese.

Abb. 30 u. 31: Kontrolle der Exzentrik bei Laterotrusion.

Abb. 32: Kontrolle der Exzentrik bei Protrusion.

Beachten Sie unsere aktuellen Angebote!*

DER ERSTE GEBÜNDELTE WURZELSTIFT

Rebilda Post GT system

- Aus einzelnen dünnen Strängen zusammengefasster Wurzelstift
- Optimale Anpassung an alle Wurzelkanalmorphologien
- Sehr gut geeignet für Wurzelkanäle, die maschinell aufbereitet wurden
- Verstärkung des Stumpfaufbaus und des Befestigungscomposites
- Alle Materialien im Set aufeinander abgestimmt

MADE IN GERMANY 100%

*Alle aktuellen Angebote finden Sie unter www.voco.dental oder sprechen Sie bitte Ihren VOCO-Außendienstmitarbeiter an.

VOCO
DIE DENTALISTEN

VOCO GmbH · Anton-Flettner-Straße 1-3 · 27472 Cuxhaven · Freecall 00 800 44 444 555 · www.voco.dental

geringer als bei konventionellen Totalprothesen. Für die Einarbeitung der Prothesenzähne gibt es verschiedene Herangehensweisen. Bei den meisten Anbietern werden konventionelle Prothesenzähne in gefräste Sockel eingeklebt. Beim Baltic Denture-System werden die Zahnkränze während der Herstellung der Prothesenbasis einpolymerisiert. Zusätzlich werden bei den Systemen von AvaDent Digital Dentures und Wieland Digital Denture individuell gefräste Zähne angeboten. Die Ausarbeitung der CAD/CAM-Totalprothesen erfolgt mukosaseitig durch die Fräseinheit. Die Außenseite wird wie bei konventionellem Zahnersatz vom Techniker endbearbeitet.

CAD/CAM vs. konventionelle Totalprothesenherstellung

Als großer Vorteil der CAD/CAM-Systeme zeigt sich die deutliche Reduktion der Behandlungszeiten. Nicht nur die Sitzungszahl konnte reduziert werden, sondern zum Teil auch die Dauer der einzelnen Termine. So ist es möglich, CAD/CAM-gefertigte Prothesen im Vergleich zu konventionellen Herstellungsprotokollen in weniger als der Hälfte der Zeit zu übergeben. Mit zunehmender Erfahrung ist sicherlich noch eine weitere Reduktion der Behandlungszeit möglich. Durch die Reduktion der Behandlungssitzungen auf ein Minimum steigt automatisch der Aufwand pro Sitzung. Das bedeutet, dass bei den Zwei- und Drei-Schritt-Protokollen alle Anpassungsschritte, von der Funktionsabformung bis zur Bissnahme, in der ersten Behandlungssitzung durchgeführt werden müssen. Der zweite Behandlungstermin ist fakultativ und dient der Einprobe. Ist man die konventionelle Wachsprobe gewohnt, sind die Möglichkeiten, bei der Einprobe der CAD/CAM-gefertigten Monoblockprothese Änderungen vorzunehmen, vergleichsweise gering.

Diskussion

Die spürbarsten Vorteile der Totalprothesenherstellung mit CAD/CAM-Systemen sind die ausgezeichnete Passung durch die computerunterstützte Herstellung und die Reduktion der Behandlungsdauer. Die verringerte Arbeitszeit reduziert auch die Kosten für den Behandler, die erste Anpassungssitzung wird aber aufwendiger. Vergleicht man das Innsbrucker Totalprothetikkonzept mit den Herstellungsprotokollen der Systeme von AvaDent Digital Dentures, Wieland Digital Denture und Whole You Nexteeth, fällt auf, dass sich das Grundprinzip wenig verändert hat. Die größte Umstellung für den Zahnarzt beim Umstieg auf ein CAD/CAM-System erfordert das Baltic Denture System. Die größten Veränderungen bringen die CAD/CAM-Systeme allerdings für die Dentallabore mit sich. Die bis dahin überwiegend manuelle Tätigkeit des Zahntechnikers geht zu einem vorwiegend digitalen Schwerpunkt über. Nur die Endbearbeitung der Prothesen bleibt unverändert und erfordert das handwerkliche Geschick des Zahntechnikers. Ansonsten sind bei der CAD/CAM-Totalprothesenherstellung durch das Labor zahntechnisches Wissen, Erfahrung und der Umgang mit digitalen Medien gefragt. Die verschiedenen Anbieter arbeiten unter Hochdruck an der Weiterentwicklung ihrer Systeme und bei den meisten Firmen werden bereits andere Anwendungsgebiete abgedeckt. Die Möglichkeit der Herstellung von Hybridprothesen und Immediatprothesen erweitern die Systeme um wichtige Einsatzgebiete. Das Angebot von Duplikatprothesen stößt bei einigen Patienten auf großes Interesse und ist nicht nur bei großen Reparaturen eine Option. Die ersten Meldungen der Anbieter, CAD/CAM-gefertigte Teilprothesen herstellen zu können, werden mit Zuversicht erwartet. Darin liegt sicher noch großes Potenzial für die CAD/CAM-Systeme verborgen. Genaue Preisangaben sind noch nicht möglich. Der CAD/CAM-Zahnersatz soll aber günstiger angeboten werden als konventionelle Totalprothesen.

Fazit

An den Grundprinzipen der Totalprothesenherstellung hat sich auch mit den CAD/CAM-Systemen wenig geändert und je nach Anbieter ist eine Umstellung auf ein CAD/CAM-System für den Zahnarzt relativ mühelos möglich. Die ersten Anwendungen der CAD/CAM-Systeme zur Totalprothesenherstellung zeigen zusätzlich zur Reduktion der Behandlungszeit auch sehr gute Ergebnisse bei der Patientenversorgung und sind dem konventionellen Zahnersatz zum Teil in einigen relevanten Punkten überlegen. Mit einer fortschreitenden Entwicklung durch die Anbieter darf auf weitere Anwendungsgebiete und zusätzliche Verbesserungen der Systeme gehofft werden. Der Weg zur effizienten Patientenversorgung führt aber auch mit CAD/CAM-Systemen nicht an einer angemessenen Lernkurve vorbei. Ausreichende Erfahrung und Fachwissen können auch durch Computerunterstützung „noch" nicht ersetzt werden. ■

Autoren: Florian Klaunzer, Patricia Steinmaßl, Lukas Ruech, Wolfgang Stöckl, Florian Fleischer, Otto Steinmaßl, Herbert Dumfahrt, Ingrid Grunert

Literaturliste unter www.zmk-aktuell.de/literaturlisten

Interessierte finden zu dieser Thematik von Dr. Klaunzner den ausführlichen zahntechnischen Part auf www.ztm-aktuell.de/klaunzer

Ass. Dr. Florian Klaunzer
Assistenzarzt der Universitätsklinik für Zahnersatz und Zahnerhaltung
Medizinische Universität Innsbruck
Anichstraße 35
A-6020 Innsbruck
florian.klaunzer@i-med.ac.at

NEU

HELFEN SIE IHREN PATIENTEN AUF DEM WEG ZU GESUNDEM ZAHNFLEISCH

DIE NEUE PARODONTAX COMPLETE PROTECTION: VERBESSERTER GESCHMACK MIT 8 VORTEILEN FÜR GESÜNDERES ZAHNFLEISCH UND STÄRKERE ZÄHNE

Signifikant effektivere Plaqueentfernung nach 6 Monaten bei zweimal täglicher Anwendung*

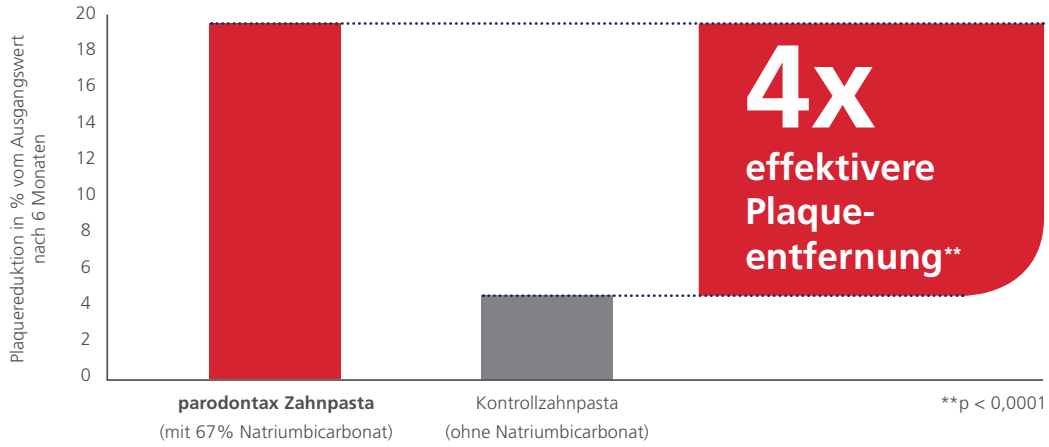

Empfehlen Sie Ihren Patienten parodontax

CHDE/CHPAD/0012/18 20180126

Marken sind Eigentum der GSK Unternehmensgruppe oder an diese lizenziert.

*Entfernt mehr Plaque als eine herkömmliche Zahnpasta nach einer professionellen Zahnreinigung und bei zweimal täglicher Anwendung. Data on file, GSK, RH02434, January 2015

GlaxoSmithKline Consumer Healthcare GmbH & Co. KG, Barthstraße 4, 80339 München

© 2018 GSK oder Lizenzgeber

Implantatprothetik – Tipps für den Praxisalltag

Teil 1: Festsitzender implantatgetragener Zahnersatz

Zementieren oder verschrauben, besser ein individuelles oder ein Standardabutment wählen? Was ist eigentlich beim provisorischen Eingliedern zu beachten? Die Autoren des folgenden Beitrags haben praktische Fragen der Implantatprothetik zusammengetragen und diese für Kollegen beantwortet, die das Gesamtspektrum der Zahnheilkunde allgemeinzahnärztlich betreuen. Teil 1 des zweiteiligen Beitrags fokussiert Abutmentwahl, Verbindungsmodi und Materialwahl bei festsitzendem implantatgetragenem Zahnersatz.

Seit längerer Zeit können Patienten mittels implantologischer Konzepte in der Zahnheilkunde erfolgreich therapiert werden Motor für die Entwicklung der modernen Implantologie waren unbefriedigende konventionelle prothetische Lösungen in den Indikationsklassen „zahnloser Kiefer" und „stark reduziertes Lückengebiss". Die Anzahl verloren gegangener Zähne nimmt dank vielfältiger Maßnahmen jedoch stetig ab [1-4].

Die häufigsten Indikationen für implantatgetragenen Zahnersatz stellen derzeit Einzelzahnlücken und Schaltlücken dar [5]. Durch implantologische Therapiemaßnahmen kann eine nachhaltige Schonung der Nachbarzähne erreicht und damit das weitere Voranschreiten von Zahnschädigung und Zahnverlust gebremst werden. Das Prinzip der strategischen Pfeilervermehrung kann im stark reduzierten Lückengebiss zur Stabilisierung von abnehmbarem Zahnersatz unter Schonung der verbliebenen natürlichen Verankerungszähne und zur Kieferstrukturprophylaxe bei geringem chirurgischem Aufwand effektiv angewendet werden [6-7]. Seit vielen Jahren existieren zudem Vorschläge für implantologische Therapieoptionen seitens der Fachgesellschaften und Berufsverbände. Sie zeigen einen Behandlungskorridor implantologischer Konzepte auf – gerade im Hinblick auf die Anzahl von Implantaten in bestimmten Lückengebisssituationen [8].
Neben der medizinisch begründeten Abwägung der Behandlungsoptionen ist aus Sicht der Autoren für den weniger häufig implantologisch Tätigen insbesondere das Stellen der zahntechnischen Weichen eine Herausforderung. Man denke an die Wahl des Abutments, des Verbindungsmodus und des geeigneten Materials. Vielfach sind es die praktischen Fallstricke in der prothetischen Phase, die Misserfolge provozieren. Daneben sollte der Zahnarzt selbstverständlich auch die Frage nach dem zu wählenden Konzept und einer ausreichenden chirurgischen Routine adäquat beantworten können. Nicht zuletzt beeinflussen der sichere Umgang mit vertrauten implantologischen Techniken und die Festlegung des persönlichen Kompetenzkreises den Workflow und damit den therapeutischen und wirtschaftlichen Erfolg.

Indikationsklassen

Für eine strukturierte und effiziente Planung empfiehlt es sich, die jeweilige implantologische Indikationsklasse des Lückengebisses zu ermitteln. Dafür – wie auch aus forensischer Sicht – sollten die Vorschläge der Konsensuskonferenz für Implantologie bekannt sein [8]. Sie zeigen in komprimierter Form Therapiekorridore auf, bezogen auf eine Implantatanzahl bei entsprechender Lückensituation. Allerdings liefern die Ausführungen der Konsensuskonferenz nur rudimentäre Informationen und Empfehlungen zur konkreten Wahl der prothetischen Versorgungsform. Um diese Lücke zu schließen, wurden die einzelnen Indikationsklassen den möglichen prothetischen Versorgungen gegenübergestellt **(Tab. 1)**.

Indikation	Prothetischer Therapievorschlag
Einzel- und Schaltlücken	festsitzender Kronen- und Brückenzahnersatz
Freiendsituationen	festsitzender Kronen- und Brückenzahnersatz (optional Prinzip der verkürzten Zahnreihe, 1. Molarenokklusion, Prämolarenokklusion)
reduzierter Restzahnbestand	strategische Pfeilervermehrung mittels Doppelkronenversorgungen (Teleskopprothesen)
zahnloser Kiefer	abnehmbarer Zahnersatz bei 2 bis 4 Implantaten (Stege, Doppelkronen, Locatoren)
	festsitzende Versorgungen ab 6 bis 8 Implantaten (CAVE: hohe Expertise – Ausgleich der vertikalen Kieferdefizite)

Tab.1: Prothetische Therapievorschläge bei entsprechender Indikationsklasse.

Festsitzender implantatgetragener Zahnersatz

Freilegung

Freilegungen sollten minimalinvasiv erfolgen und in erster Linie das Gewebe verdrängen, um eine möglichst breite befestigte Gingiva für die spätere prothetische Versorgung zu erhalten. Von Stanzungen oder subtraktiven elektrochirurgischen Maßnahmen sollte im Normalfall abgesehen werden, auch wenn die biologische Umformung der leicht aufgeworfenen Gingiva etwas mehr Zeit in Anspruch nimmt **(Abb. 1 und 2)**.

Je nach Implantathersteller stehen Gingivaformer mit unterschiedlichen Durchmessern für ein und denselben Implantatdurchmesser zur Verfügung. In der täglichen Praxis wird zu selten von dieser Möglichkeit Gebrauch gemacht, die Diskrepanz zwischen dem schmalen Diameter der Implantatschulter und dem breiteren physiologischen Durchtrittsprofil einer Molarenkrone bereits bei der Freilegung zu überbrücken.

Zementieren vs. direktes Verschrauben

Das Einzelimplantat anstelle einer konventionellen Brücke hat sich bewährt, da so weiterer Substanzverlust an Nachbarzähnen vermieden werden kann. Die prothetischen Komponenten bestehen bei vielen Systemen aus einem verschraubbaren Abutment und einer zementierten Krone oder aus einer direkt verschraubten Abutment-Kroneneinheit.

Zementieren

Das Fügen des Abutments mit einer Kroneneinheit wird überwiegend durch semipermanente oder dauerhafte Zemente auf Zinkoxid-Phosphat-, Carboxylat- oder Glasionomerbasis bzw. durch Komposite gewährleistet. Studien bestätigen dieses Vorgehen, und es entspricht darüber hinaus im Wesentlichen dem gewohnten Vorgehen in der konventionellen Prothetik [9].

Ein Vorteil des Zementierens liegt darin, dass ein singuläres Abutment ohne Berühren der Nachbarzähne mit dem definierten Drehmoment so befestigt werden kann, dass die Schraube danach mit der erforderlichen Spannung form- und kraftschlüssig im Innengewinde des Implantates sitzt. Etwa 10 Minuten nach dem ersten Festziehen mit der Drehmomentratsche sollte erneut nachgezogen werden, da die Vorspannung der Schraube minimal abnimmt und ein erneutes Anziehen mit dem gleichen Drehmoment diese Spannung wieder aufbaut – auch wenn dies für den Behandler nicht immer spürbar und sichtbar ist. Die Abutmentschraube kann auf unterschiedliche Weise abgedeckt werden; unsinnig ist allerdings die Annahme, dass eine Kunststoffabdeckung den Schraubenkopf maßgeblich stabilisiere. Das Einbringen eines Teflonbandes hingegen kann sinnvoll sein, wie unten ausgeführt wird. Schließlich sollte nur eine punktuelle Menge Befestigungszement Verwendung finden **(Abb. 3 und 4)**.

Abb. 1 u. 2: Freilegen mittels Stichinzision und Verdrängen der Schleimhaut unter Verwendung breiter Gingivaformer.

Abb. 3 u. 4: Abdeckung des Schraubenkanals mit Kunststoff, reduzierte Menge definierten Befestigungszementes (Zinkoxid-Phosphat).

Direktes Verschrauben
Bei zementierten Kronen oder Brücken wird eine mögliche Entzündungsreaktion diskutiert, die durch tief in den Sulkus verpresste und nicht entfernte Zementreste entsteht [10-12]. Diese könne zum vorzeitigen Knochenabbau führen. Direkt verschraubte Kronen oder Brücken bieten hier einen Vorteil, da kein Befestigungszement benötigt wird. Ein zusätzlicher positiver Aspekt der verschraubten Krone sind geringere Kosten im Vergleich zum individuellen Abutment mit zementierter Krone.
Im Falle direkt verschraubter Kronen und Brücken kann bei Schraubenlockerungen leichter interveniert werden. Dies sollte jedoch kein alleiniges Entscheidungskriterium für oder gegen die Wahl von direkt verschraubten Versorgungen sein. Zum einen sind Schraubenlockerungen bei sachgerechter Befestigung mit entsprechender Drehmomenteinstellung unter Berücksichtigung okklusaler Hebelfaktoren bei aktuellen Systemen selten zu beobachten. Zum anderen können auch bei zementierten Kronen Schraubenlockerungen durch fachgerechtes Trepanieren der Kronen wieder behoben werden – ggf. ist ein DVT für die Abwinklung der Implantat-Kronenachse hilfreich.

Hinsichtlich des Einsetzens punktet eher die zementierte Krone: Das Verschrauben gestaltet sich komplexer als das Einsetzen zementierbarer Kronen. Sind bei direktem Verschrauben die approximalen Kontaktpunkte nur etwas zu straff, erreicht die Ratsche das vom Hersteller vorgegebene Drehmoment bereits, bevor Kronenbasis und Implantatschulter bündig aufeinanderliegen. Da die Krone zwischen den Nachbarzähnen „klemmt", werden diese in den nächsten Tagen und Wochen „kieferorthopädisch" verdrängt. Dadurch kommt es zur Schraubenlockerung der Implantatkrone. Hier empfiehlt es sich, den Schraubenkanal zunächst mit Teflonband auszulegen und den Patienten nach 2 bis 4 Tagen wieder einzubestellen, um noch einmal mit definiertem Drehmoment nachzuziehen.
Teflonband eignet sich hervorragend zum Ausblocken des Schraubenkanals. Es weist nach dem Verdichten kaum Porositäten auf und ist auch nach Jahren unproblematisch zu entfernen **(Abb. 5 und 6)**. In der Regel ist der Verschluss des Schraubenkanals mit einem Komposit völlig ausreichend.
Direkt verschraubte Kronen und Brücken weisen technisch bedingt weitere Nachteile gegenüber zementierten Konstruktionen auf. So ist die Darstellung von approximalen oder okklusalen Vorkontakten besonders im Molarenbereich klinisch erschwert und kann ein zeitaufwendiges wiederholtes Ein- und Ausdrehen der gesamten Restauration erfordern. Schwierig ist ebenso die Umarbeitung der bereits gefügten Krone bei Mängeln in der farblichen Gestaltung bzw. bei ungenügenden approximalen Kontakten. Insbesondere die Materialkombination Titanklebebasis mit monolithischer Lithiumdisilikatkrone sei hier erwähnt. Eine Einprobe ohne Fixierung beider Komponenten macht zur Kontrolle der approximalen und okklusalen Kontaktpunkte wenig Sinn, da die Krone so nicht in die exakte Position gebracht werden kann. Ist jedoch bereits geklebt, können nachfolgende Brände im Labor nicht mehr erfolgen, da die Komposit-Klebefuge beschädigt würde. Als Kompromiss bietet sich in diesem Fall eine Einprobe der Krone mit einem kleinen Punkt Cyanoacrylat zur Fixierung auf der Klebebasis an. Diese Verbindung kann im Ultraschallbad des zahntechnischen Labors wieder kontrolliert rückgängig gemacht werden ohne die Restauration zu beschädigen.
Ein wesentlicher Vorteil und damit ein wichtiger Einsatzbereich direkt verschraubter Konstruktionen besteht in Situationen mit geringer Abutment-/Kronenhöhe (Retentionsmanschette unter 3,5 mm) oder bei ungenügenden Platzverhältnissen, die eine Zementfuge nicht ermöglichen [13].
Eine Sonderform der verschraubten Versorgungen stellen Abutments mit abgewinkelten Schraubenkanälen dar. Dabei wird auf Implantatniveau verschraubt, jedoch der Austritt des Schraubenkanals auf einen prothetisch und ästhetisch günstigen Bereich wie die Palatinalflächen der Frontzähne oder die Okklusalfläche

Abb. 5 u. 6: Ein Teflonband wurde in den Schraubenkanal einer direkt verschraubten Krone eingebracht.

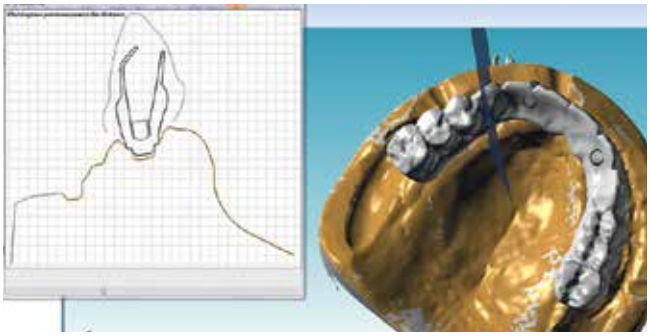

Abb. 7: Schnittbild und virtuelle Ansicht für abgewinkelten Schraubenkanal bei Implantat 13.

UNTER DER SCHIRMHERRSCHAFT DER

Osteology Foundation

20%
auf einen WORKSHOP oder PRAKTIKERFORUM
(solange verfügbar)

OSTEOLOGY-THEMA 2018: REGENERATION 360°

6. NATIONALES SYMPOSIUM

OSTEOLOGY FRANKFURT

20.–21. April 2018

WWW.OSTEOLOGY-FRANKFURT.ORG

Organisation, Registrierung und Information:
Geistlich Biomaterials Vertriebsgesellschaft mbH
Schneidweg 5 | 76534 Baden-Baden
Tel. 07223 9624-0 | Fax 07223 9624-10
info@geistlich.de | www.geistlich.de

Kongressort:
Kap Europa | Osloer Straße 5
60327 Frankfurt am Main

Kongresssprache: deutsch

Organisiert unter der Schirmherrschaft der
Osteology Foundation | Landenbergstraße 35
6002 Luzern | Schweiz | www.osteology.org

Anmeldung unter:
www.osteology-frankfurt.org

Wissenschaftlicher Vorsitz:
Prof. Dr. Dr. Dr. Robert Sader | Prof. Dr. Frank Schwarz

Referenten Wissenschaftliches Programm:
Prof. Dr. Dr. Bilal Al-Nawas | PD Dr. Stefan Fickl | Prof. Dr. Dr. Dr. Shahram Ghanaati
PD Dr. Gerhard Iglhaut | Prof. Dr. Dr. Franz-Josef Kramer | Prof. Dr. Katja Nelson
Prof. Dr. Dr. Dr. Robert Sader | Dr. Dr. Keyvan Sagheb | PD Dr. Dr. Markus Schlee
Prof. Dr. Frank Schwarz | Prof. Dr. Dr. Hendrik Terheyden | PD Dr. Daniel S. Thoma
Dr. Paul Weigl | PD Dr. Dietmar Weng

Referenten – Workshops, Wissenschaftsforum und Praktikerforum:
Dr. Karl-Ludwig Ackermann | Prof. Dr. Michael Amling | PD Dr. Dr. Ronald Bucher
Dr. Torsten S. Conrad | Prof. Dr. Dr. Dr. Shahram Ghanaati | Prof. Dr. Dr. Knut Grötz
Dr. Jonas Lorenz | Dr. Ilja Mihatovic | Dr. Puria Parvini | Prof. Dr. Thomas Ratajczak, RA
Prof. Dr. Ralf Roessler | Prof. Dr. Dr. Dr. Robert Sader | PD Dr. Birgit Schäfer
PD Dr. Dr. Markus Schlee | Prof. Dr. Dr. Rainer Schmelzeisen | Prof. Dr. Frank Schwarz
Prof. Dr. Anton Sculean | PD Dr. Dr. Andres Stricker | Prof. Dr. Dr. Wilfried Wagner
PD Dr. Dietmar Weng

der Seitenzähne projiziert. Hierfür ist der Platzbedarf zu berücksichtigen, der für das „Einfädeln" der Okklusalschraube benötigt wird **(Abb. 7)**.

Ob eine implantatgetragene Krone zementiert oder verschraubt werden soll, sorgt weiterhin für Diskussionsstoff. Die Tatsache, dass beide Systeme klinisch gut funktionieren, lässt mutmaßen, dass es keinen alleinigen Königsweg gibt. Beide Varianten haben sowohl Vor- als auch Nachteile.

Abformung

Die konventionelle Abformung mit Abformlöffel und Silikon oder Polyether ist noch immer die gängigste Methode. Für Einzelzahnlücken oder kleine Schaltlücken hat sich ein konfektionierter Löffel für die geschlossene Abformung etabliert **(Abb. 8 und 9).** Bei mehrgliedrigen, weitspannigen verschraubten Versorgungen empfiehlt es sich, offen abzuformen, da durch das Verbleiben der Abformpfosten im Abformmaterial eine Fehlerquelle für Passungenauigkeiten vermieden wird (Zurücksetzen der Abformpfosten im Labor, Verzug des Materials bei stark angulierten Pfosten). Hierfür wird ein individueller Abformlöffel mit Perforationen benötigt. Klinisch bedeutsam ist ein zeitlich ausreichendes Ruhen individueller Abformlöffel nach Lichtpolymerisation. Besonders im Eigenlabor wird im klinischen Alltag kurz vor dem Abformtermin „noch schnell" ein individueller Löffel hergestellt. Davon ist dringend abzuraten. Denn der Kunststoff benötigt nach der Polymerisation im Lichtofen noch mehrere Stunden, ehe er dreidimensional formstabil ist. Wird er zu frühzeitig für die Abformung verwendet, verzieht sich der Löffel mit der bereits abgebundenen Abformmasse ein wenig und Suprakonstruktionen auf verblockten Implantaten haben keine Chance, passiv zu passen.

Neben konventionellen Abformtechniken stehen nunmehr auch vermehrt digitale Möglichkeiten der dreidimensionalen Implantaterfassung zur Verfügung **(Abb. 10–13)**. Um Implantate abzuscannen, wird ein Scanbody (passend für Implantatgröße und

Abb. 8 und 9: Abformpfosten für geschlossene Abformung in situ, Abformungen mit Polyether links und Gegenkiefer mittels Alginat.

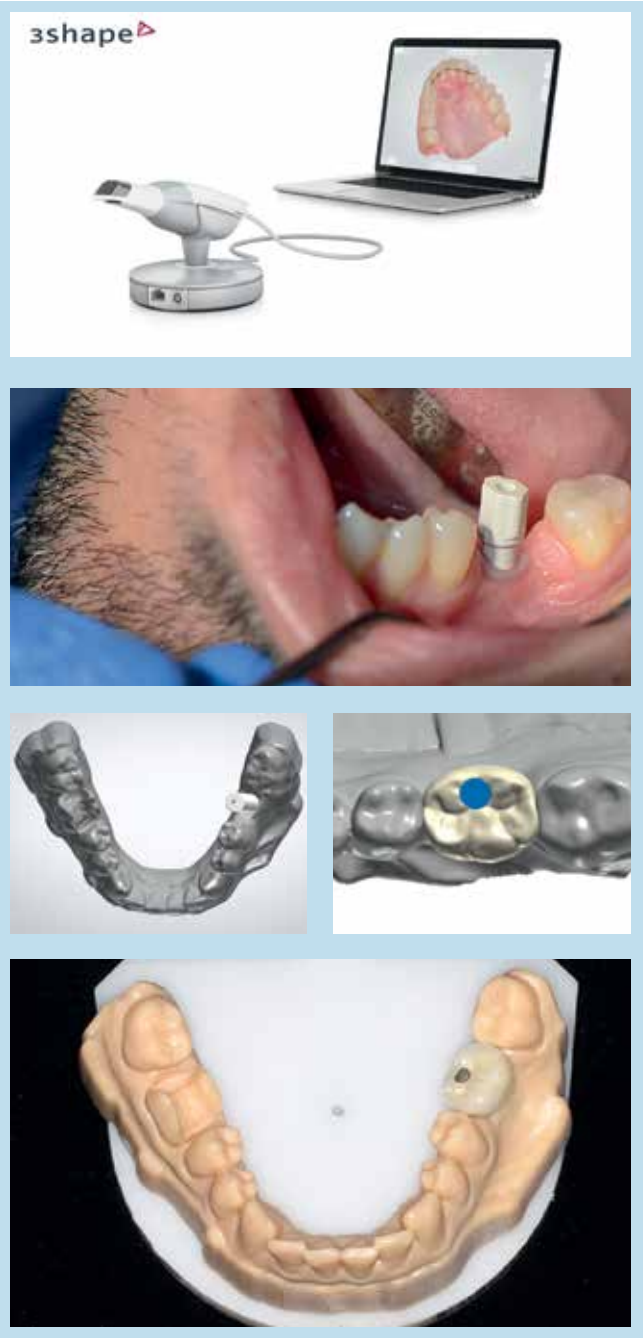

Abb. 10-13: Unter Verwendung des Scanners Trios von 3 Shape (www.3shape.com) CAD der Krone und fertige einteilige Krone auf dem 3D-Druck-Modell.

Hyperion X5: airgonomics

3D MULTIFOV
System, das die Strahlenbelastungen und den Aufnahmebereich auf die Größe des Patienten und die Diagnoseanforderung abstimmt. Acht verfügbare FOVs. Intelligente MultiFOV-Kollimation vom gesamten Gebiss (10x10cm) bis zu einem kleinen Ausschnitt (6x6cm).

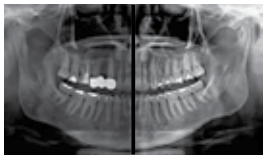

(Patentiert)

2D FOCUS FREE
One-Click-PAN-Untersuchung mit MRT-Technologie (Morphology Recognition Technology) und automatischem Auswahlsystem der besten Fokussierung, mit 2D PiE-Filtern (Panoramic Image Enhancer) für eine auf automatische und selektive Weise optimierte 2D-Bildwiedergabe.

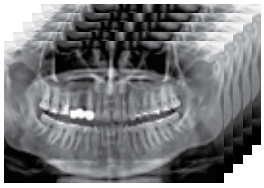

MULTIPAN
Funktion, mit der sich mit einem einzigen Scanvorgang 5 verschiedene Panoramaaufnahmen extrahieren und analysieren lassen, um diejenige auszuwählen, in der die klinische Fragestellung am besten hervorgehoben wird.

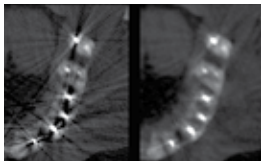

3D SMART
(Streak Metal Artifacts Reduction Technology) Die 3D SMART-Funktion reduziert typische Metallartefakte effizient aus 3D-Aufnahmen, sodass Schatten und Streifen in den Volumenaufnahmen verringert werden können.



IMPLANTATSIMULATION
Intuitive Bildverarbeitung für eine erleichtere Auswahl und Positionierung der in den vorgeladenen und/oder personalisierten Bibliotheken enthaltenen Implantate mit hochentwickelten Funktionen für die Bewertung der Knochenqualität (MISCH-Skala).

INNOVATIV
Kompaktes Design – Ergonomische Wandaufhängung

ZUVERLÄSSIG
Der ideale Partner, der Ihren Erwartungen voll gerecht wird

HOCHENTWICKELT
3D und 2D in einem einzigen Gerät

Anton Gerl GmbH Aachen - Berlin - Dresden - Essen - Hagen - Hannover - Kiel - Köln - Krefeld - Leipzig - München - Plauen - Rosenheim - Stuttgart - Viernau - Würzburg - **Anton Kern GmbH** Aschaffenburg - Erlangen - Frankfurt am Main - Fulda - Hirschaid - Würzburg - **Bauer & Reif Dental** Augsburg - Jena - Neuss - München - **Bonath Dental E.K.** Cadolzburg - **Dental Eggert GmbH** Ansbach - Rottweil - **Dental 2000 GmbH & Co.KG** Berlin - Hamburg - Jena - Leipzig - **Deppe Dental GmbH** Hannover - **Frommhagen-Dental GmbH & Co. KG** Arendsee/Altmark - **Lakodent GmbH** Ludwigshafen am Rhein - **MeDent GmbH Sachsen** Chemnitz - **Medrodent e.K.** Weiden - **Multident Dental GmbH** Berlin - Göttingen - Oldenburg - Paderborn - Steinbach-Hallenberg - **Ortloff & Co. Gmbh** Bollendorf - **Pohl & Schneider** - Bleicherode

Weitere Info unter: www.my-ray.com

den jeweiligen Hersteller) benötigt. Zu beachten ist, dass nicht alle Scanbodys röntgenopak sind und somit ein exakter Sitz im Röntgenbild nicht immer zu verifizieren ist. Mittels eines Modellprogramms und Spezial-Laboranalogen wird ein entsprechendes Modell im 3D-Drucker erstellt.
Parallel kann schon mit dem Abutmentdesign begonnen werden. Dabei ist es unerheblich, ob es sich um eine verschraubte oder zementierte Versorgung handelt. Mehrgliedrige verschraubte Arbeiten sollten mit einer Schlüsselprobe geprüft werden, um Spannungen auszuschließen. Die Limitation des Scanverfahrens liegt im Aneinanderfügen vieler Einzelbilder. Das Risiko für Dimensionsabweichungen steigt somit mit der Größe bzw. Weitspannigkeit der geplanten Restauration.

Unabhängig, ob digital oder analog vorgegangen wird, ist bei der Einbringung der Abformpfosten bzw. Scanbodies darauf zu achten, dass diese sich nicht berühren oder die Nachbarzähne touchieren. Liegen Freilegung und Implantation zeitlich weit auseinander und wurde die Lücke nicht provisorisch versorgt, kann es zum Aufwandern der Nachbarzähne kommen **(Abb. 14–17)**. In diesem Fall ist es notwendig, die Abformpfosten zu beschleifen oder das Aufwandern kieferorthopädisch zu behandeln.
Cave: Veränderungen an den Okklusalflächen durch provisorische Füllungen oder Kronen bei fehlendem Lückenersatz können zu Zahnbewegungen in die Lücke führen. Das Tragen eines nächtlichen Retainers in Form einer Miniplastschiene kann dies verhindern.

Abutmentauswahl und Kieferrelationsbestimmung

Individuelle Abutments erlauben ein physiologisch erscheinendes Emergenzprofil und das Entfernen von Zementüberschüssen weitgehend unter Sicht. Voraussetzung dafür ist die scallopierende Gestaltung der Präparationsgrenze im Approximalraum, die vom Molarenbereich in Richtung Frontzahnbereich immer weiter zunimmt. Individuelle Abutments entsprechen einer verkleinerten Zahnform und ermöglichen dem Zahntechniker somit ein zahnanaloges Vorgehen bei der Gestaltung der Gerüste und Verblendungen.
Monolithische Versorgungen aus Zirkoniumdioxid nehmen vermehrt Einzug in die Praxen. Bei der Materialkombination „Standardabutment und vollanatomische Zirkoniumdioxidkrone" werden im Molarenbereich Schichtstärken von 3 bis 4 mm erreicht. Das gewährleistet zwar sehr frakturresistente Werkstücke, stellt den Zahnarzt bei einer Kronentrennung im Falle einer Komplikation jedoch vor nicht unerhebliche Herausforderungen.
Je nach Material- und Befestigungskonzept empfiehlt sich besonders im Frontzahnbereich eine Abutmenteinprobe vor Kronenherstellung. Diese ist auch bei Auflösung der Okklusion im Seitenzahngebiet z.B. bei einer Freiendsituationen sinnvoll. Die Abutmenteinprobe lässt sich mit einer exakten Kieferrelationsbestimmung kombinieren. Die resultierenden Restaurationen bedürfen in der Regel nur noch minimaler okklusaler Korrekturen. Alternativ kann bei Freiendsituationen ohne zusätzliche Abutmenteinprobe die Registrierung auch mit Gingivaformern erfolgen, die mit einem Zweitsatz Gingivaformern identischer Höhe im Labor zur Artikulation Verwendung findet **(Abb. 18–20)**. Werden bei einer Arbeit mehrere Implantate versorgt, empfiehlt sich eine Markierung (Stellung im Zahnbogen und vestibulo-orale Ausrichtung) der einzelnen Abutments durch die Zahntechnik.

Provisorisches Tragen und Abnahme vollkeramischer Restaurationen

Aus verschiedenen Gründen kann ein provisorisches Eingliedern von festsitzenden Restaurationen sinnvoll sein, etwa zur okklusalen Feinjustierung, für ästhetische Anpassungen oder zur Kontrolle der Phonetik. Die Möglichkeit, bei provisorischer Eingliederung jederzeit leicht intervenieren zu können, die oftmals als Grund für dieses Vorgehen angegeben wird, gilt aber nur einge-

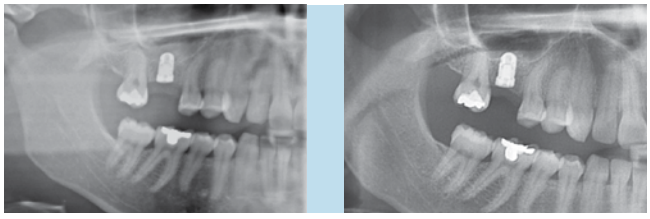

Abb. 14 u. 15: Minimales Aufwandern von Zahn 17 zum Implantat aufgrund des nicht getragenen Interimsersatzes.

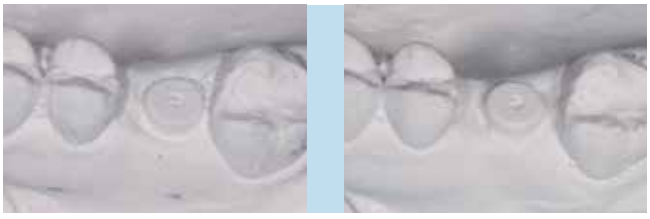

Abb. 16 u. 17: Zustand direkt nach Freilegung und 4 Wochen nach Distalisierung mittels Schiene.

Abb. 18–20: Bissregistrierung einer Freiendsituation mittels LuxaBite (DMG) auf Gingivaformern.

Bionik

BioHPP® elegance prefabs

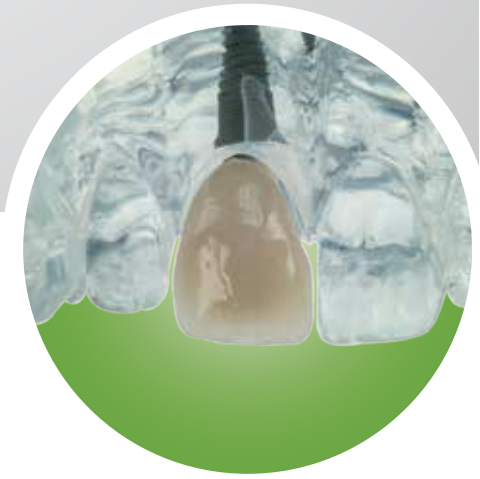

Physiologisches Hybridabutment für 14 Implantatsysteme - jetzt auch für die digitale Herstellung.

- **physiologisch** | das dämpfende BioHPP® schützt das Implantat
- **hygienisch** | klebe- und spaltfrei und im Autoklaven sterilisierbar
- **heilungsfördernd** | spontanes Anwachsen der Gingiva an BioHPP®, hervorragend für die One-Time Abutment Therapie, zum Schutz vor Infektionen und für eine gesunde Rot-Ästhetik.

BioHPP

Dental Therapy Systems · SCIENTIFICALLY PROVEN · Made in Germany

DENTAL INNOVATIONS
SINCE 1974

bredent group

bredent GmbH & Co. KG · Weissenhorner Str. 2 · 89250 Senden · Germany · T: +49 7309 872-22 · F: +49 7309 872-24 · www.bredent.com · @: info@bredent.com

schränkt. Denn Restaurationen auf Abutments sitzen auch nach der Befestigung mit provisorischem Zement sehr fest – kleine Präparationswinkel vorausgesetzt. Von der Entfernung mit punktuell eingebrachten Kräften (Hebelsonde o.ä.) ist abzuraten, da selbst bei optisch scheinbar unversehrten Werkstücken bereits Mikrorisse initiiert worden sind. Durch Modifikation der Zemente oder nur punktuelles Auftragen des Befestigungsmaterials lässt sich der benötigte Kraftaufwand bei der Entfernung reduzieren. Als Entfernungshilfe sind adhäsive Aufbisskissen (z.B. Gripit, Hager & Werken) zu empfehlen. Die Restauration wird dabei mit dem Antagonisten temporär verklebt, um durch ruckartiges Öffnen der Kiefer die provisorisch befestigte Restauration zu entfernen. Ein klinisches Problem stellt in diesem Zusammenhang die ungünstige Abzugsrichtung für Oberkieferfrontzahnkronen dar. Hier sollte mit dem Patienten zuvor „trocken" geübt werden. Ein engmaschiges Recall und die zeitliche Begrenzung der Trageperiode für provisorisch befestigte Restaurationen reduzieren das Risiko für einen spontanen Verlust der Versorgung.

Trotz aller Fallstricke lässt sich die Mehrzahl der Patienten mit festsitzendem implantatgetragenem Zahnersatz sehr gut versorgen. Voraussetzung ist, dass sich der restaurativ tätige Zahnarzt mit dem von ihm verwendeten System auseinandersetzt. Dem Zahnarzt obliegt die Verantwortung für Diagnostik, Entscheidungsfindung und Therapie. ■

Dr. Stephan T. Jacoby, M.Sc.

1999–2004 Studium der Zahnmedizin an der TU Dresden
2005–2006 Ausbildungsassistent in zahnärztlicher Praxis
2006–2013 wissenschaftlicher Mitarbeiter der Poliklinik für Zahnärztliche Prothetik am Universitätsklinikum Dresden
2010 Promotion
2012 „Master of Science" für Zahnmedizinische Prothetik an der Universität Greifswald.
2013 Niederlassung in Coswig; 2015 Gründung üBAG „Zahnärzte Jacoby" Coswig & Großenhain
2016 Vizepräsident der Deutsche Gesellschaft für Prothetische Zahnmedizin und Biomaterialien e.V. (DGPro)
Publikationen und diverse Fachvorträge

Holm Preußler

1988–1991 Ausbildung zum Zahntechniker in Dresden und Wiesbaden
Seit 1999 Laborleiter bei Dentallabor Lexmann in Dresden
1999–2002 Meisterschule in Dresden
Publikationen und diverse Fachvorträge zum Thema Implantatprothetik und 3D-Planung

Dr. Falk Nagel

1992–1997 Studium der Zahnmedizin in Heidelberg und Dresden
1998-2003 wiss. Mitarbeiter und Zahnarzt an der Poliklinik für Zahnärztliche Prothetik TU Dresden
2001 Promotion
2002 Förderpreis der Medizinischen Fakultät „Carl Gustav Carus" Dresden
2003–2005 privatzahnärztliche Tätigkeit in Irland
2006–2009 Weiterbildung für Oralchirurgie in Dresden
2009 Qualifiziert fortgebildeter Spezialist der DGZPW, heute DGPro
2012 eigene Niederlassung in Dresden
Spezialist für Prothetik (DGPro), Fachzahnarzt für Oralchirurgie
Publikationen und diverse Fachvorträge

Praxis für Oralchirurgie
Dr. Falk Nagel
Fetscherstraße 27, 01307 Dresden
falk.nagel@doktornagel.de
www.doktornagel.de

Der 2. Teil des Artikels befasst sich mit dem abnehmbaren implantatgetragenen Zahnersatz. Auch hier werden praktische Tipps vorgestellt.

Literaturverzeichnis unter www.zmk-aktuell.de/literaturlisten

Sportzahnmedizin – Eine neue Fachdisziplin etabliert sich

Teil I: Rehabilitation eines Frontzahntraumas nach funktionell-ästhetischen Gesichtspunkten

In Deutschland fristete die Sportzahnmedizin lange Zeit ein Schattendasein. Derzeit findet jedoch ein Umdenken statt: Eine Gesellschaft für SportZahnmedizin (DGSZM) wurde gegründet und diese bietet seit Kurzem eine Fortbildung für interessierte Zahnärzte zum Sportzahnmediziner („teamdentist") an. Welche besonderen Fähigkeiten und Kenntnisse für den Sportzahnmediziner bedeutend sind, beleuchtet der folgende Beitrag. Ein Patientenfall führt vor Augen, welche Anforderungen an einen teambetreuenden Zahnarzt im Akutfall gestellt werden.

Seit 30 Jahren organisiert die American Academy of Sports Dentistry (AASD) die Ausbildung von Zahnärzten für die Sportzahnmedizin in den USA. Die USA sind Vorreiter auf diesem Gebiet, das erst seit Kurzem in Deutschland Anerkennung findet. Die AASD zertifiziert in Kooperation mit amerikanischen Verbänden Zahnärzte zu sogenannten Teamzahnärzten. Die Kollegen müssen theoretische und praktische Workshops belegen und werden fundiert in den Bereichen Sportprophylaxe und Traumatologie ausgebildet, auch allgemeinmedizinische Zusammenhänge von Zähnen und Körper, metabolische Prozesse und die Themen Mundschutz und Ernährung sind Inhalte dieser Qualifikation. Auch die interdisziplinäre Zusammenarbeit funktioniert in den USA außerordentlich gut; Sportmediziner und Sportzahnmediziner betreuen ihre Spieler im Schulterschluss. Eine optimale interdisziplinäre Zusammenarbeit ist in Deutschland hingegen eher die Ausnahme denn die Regel.

Praktisch findet der Sportzahnmediziner in den USA ein breites Einsatzfeld: Profi- und Collegeteams müssen an Spieltagen von Zahnärzten betreut werden und diese sind aus den medizinischen Teams nicht wegzudenken. Besonders interessant ist, dass bereits Jugendmannschaften von „dental volunteers" betreut werden, um dadurch speziell in Kontaktsportarten Spätfolgen („concussions") zu vermeiden und die Basis für die individuelle Mundgesundheit zu legen. Vereine und deren Management erkennen die Wichtigkeit der Mundgesundheit an.

Mundgesundheit und Sport ist ein relevantes Thema – gerade deshalb, da Sportler im Durchschnitt eine eher schlechte Mundgesundheit aufweisen. Eine in den Jahren 2010 bis 2016 in Frankreich durchgeführte Anwenderstudie mit 237 Profifußballspielern als Probanden im Durchschnittsalter von 27 Jahren zeigt einen hohen akuten Behandlungsbedarf auf **(Abb. 1)**. Bemerkenswert ist auch, dass wissenschaftliche Studien die Zusammenhänge zwischen Karies/Parodontitis und Muskel- und Sehnenverletzungen schon lange belegen [1]. Auch direkte Zusammenhänge zwischen Craniomandibulärer Dysfunktion (CMD) und Temporomandibulärer Dysfunktion (TMD) und Körperfehlhaltungen sind untersucht [2,3].

In Deutschland steht ein hoher Bedarf an zahnmedizinischer Betreuung von Sportlern einer sehr geringen Zahl ausgebildeter Sportzahnmediziner gegenüber. Nur wenige deutsche Zahnärzte, die die Wichtigkeit einer fundierten zahnmedizinischen Betreuung ihrer Sportler erkannt haben, ließen sich bis dato von der AASD in Übersee zertifizieren.

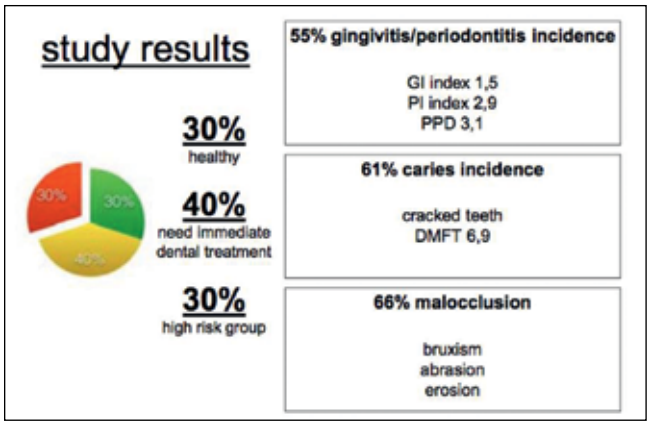

Abb. 1: Bei 55% der Spieler lagen Gingivitis und Parodontitis vor, 61% der Profis hatten Karies und 66% der Spieler zeigten Symptome einer craniomandibulären Dysfunktion.

Erfreulicherweise können Zahnärzte nun auch in Deutschland eine Fortbildung zum Sportzahnmediziner absolvieren. Die 2016 gegründete Deutsche Gesellschaft für SportZahnmedizin (DGSZM) lehnt sich in ihrem APW-Curriculum an die Schwerpunkte der AASD (American Association of Sports Dentistry) an.
Das Curriculum in 5 Modulen beinhaltet eine Einführung in die Sportzahnmedizin, Traumatologie im Sport und allgemeinmedizinische Zusammenhänge sowie die Themen funktionelle Analyse und Therapie und mögliche Leistungsoptimierung. Nach erfolgreicher Abschlussprüfung ist der Absolvent berechtigt, den Titel „teamdentist" zu tragen. Die DGSM nutzt Synergieeffekte mit renommierten deutschen Komitees im Spitzensport und strebt ein flächendeckendes zahnmedizinisches Netzwerk an, um den Erfolg des deutschen Profisports zu unterstützen.

Patientenfall

Funktionelle, ästhetische Frontzahnversorgungen stellen für sich genommen bereits eine Herausforderung für den Zahnarzt dar. Frontzahntraumata erschweren bzw. verzögern einen ästhetischen Behandlungserfolg. Grundsätzlich spielt in der sportzahnmedizinischen Betreuung die unverzügliche Diagnostik eine große Rolle: Gibt es Anzeichen einer Konkussion, kann der Sportler direkt wieder auf das Spielfeld, sind Frakturen auszuschließen, wie lautet die individuelle Prognose einzelner Zähne, wie zügig ist die Therapie anzuschließen und wann ist mit dem Return-on-the-Field (Wiedereinsatzfähigkeit) zu rechnen? Dies sind sportzahnmedizinisch zu beantwortende Fragen. Durch eine rechtzeitige und fundierte Therapie können längerfristige Ausfälle vermieden werden, die für den Verein teuer werden könnten. So wie in unserem vorgestellten Patientenfall.

© skeeze pixabay

Kurz vor Ende des 3. Drittels in einem entscheidenden Eishockey-DEL-Playoff-Spiels. In einer unübersichtlichen Spielsituation fällt ein Spieler nach einem Stockschlag auf das Eis und hält sich die Hand vor den blutenden Mund. Das Spiel wird unterbrochen. Der Spieler wird vom Mannschaftsarzt und Physiotherapeuten versorgt. Sportlich und zahnmedizinisch zählt nun jede Minute und eine exakte Differenzialdiagnostik ist gefragt.

Vorabdiagnostik und Einsatzfähigkeit

Das Frontzahntrauma **(Abb. 2 und 3)** in unserem Patientenfall wurde durch den Schlag eines Eishockeyschlägers verursacht, kurz vor Ende des 3. Drittels in einem entscheidenden Eishockeyspiel (DEL-Playoff). Sowohl aus sportlicher als auch aus zahnmedizinischer Sicht war eine exakte und schnelle Differenzialdiagnostik gefragt. In interdisziplinärer Zusammenarbeit konnten wichtige erste Befunde erhoben werden. Frakturen und großflächige Weichgewebsverletzungen wurden ausgeschlossen.
Das Eishockeyspiel lief unterdessen in Verlängerung – für voraussichtlich weitere 20 Minuten, sodass der Trainer direkt fragte, ob der Spieler wieder aufs Eis könne. Der Spieler fühlte erstaunlicherweise keinen Schmerz angesichts der erlittenen Verletzung – 2 Kronenfrakturen an den Zähnen 12 und 21 mit Pulpeneröffnung und eine laterale Dislokation von Zahn 11 nach palatinal. Der Spieler gab an, den Mund normal schließen zu können, was sich später als nicht korrekt herausstellte.

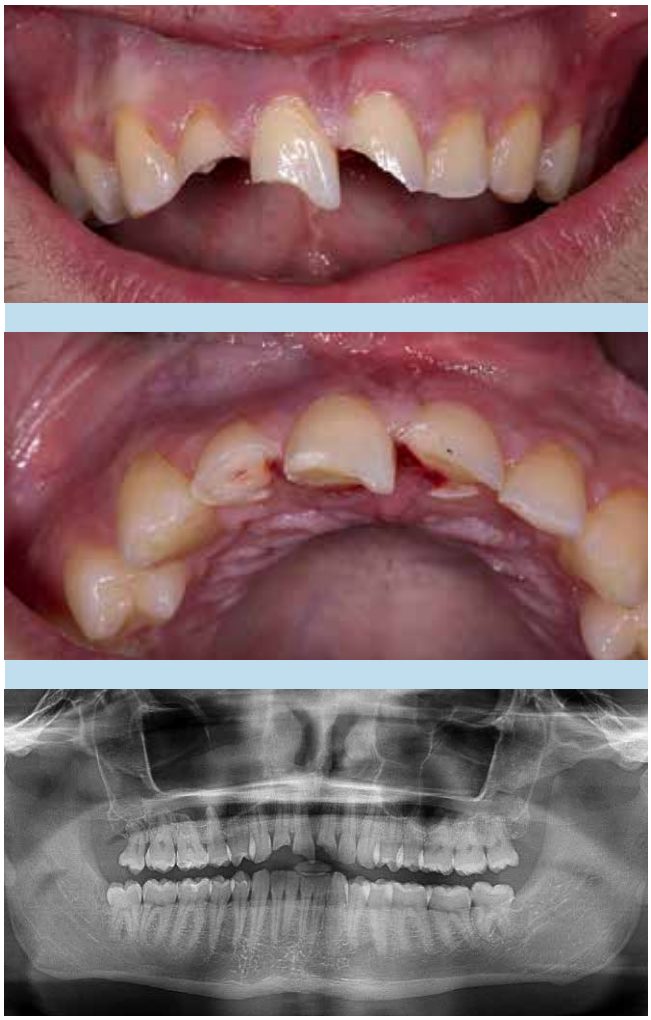

Abb. 2-4: Frontzahntrauma nach Schlag mit Eishockeyschläger: 2 Kronenfrakturen an den Zähnen 12 und 21 mit Pulpeneröffnung und eine laterale Dislokation Zahn 11 nach palatinal.

Kritisch musste die Vitalerhaltung des Zahnes 11 abgewogen werden. Die Dislokation nach palatinal ging über das kritische Ausmaß von 1 mm hinaus, die als Richtwert für eine gelingende Vitalerhaltung der Pulpa gilt. Auch eine sofortige Reposition war indiziert. Daher hätte der Spieler aus zahnmedizinischer Sicht das Spiel abbrechen müssen, doch er spielte weiter, da er die Wichtigkeit der Partie sah. Dem Sudden-Death-Spielmodus geschuldet, endete die Partie allerdings 4 Minuten nach Wiederanpfiff.

Therapie in 3 Phasen

Bereits 45 Minuten nach dem Unfall – um 23 Uhr – befand sich der Spieler in der Praxis. Zahnarzt, Helferin und Zahntechniker waren vor Ort, die Vorbereitungen waren bereits getroffen. Wichtig war nun, eine fundierte Diagnostik vorzunehmen und eine Therapie nach traumatologischen, funktionellen und ästhetischen Parametern einzuleiten. Die Kombination aus diesen 3 Fachdisziplinen gewährte in diesem Fall das ideale ästhetische Outcome.

Nach intraoraler Befundung und kritischer Beurteilung des Orthopantomogramms **(Abb. 4)** wurde die Behandlung in 3 Behandlungsphasen eingeteilt. In der initialen Phase wurde die konservierende Notfallversorgung durchgeführt. In Phase 2 sollte die definitive restaurative Behandlung der Front- und Seitenzähne mittels individuell geschichteter Veneers e-max cut back und Schichtung erfolgen sowie eine funktionelle posttherapeutische Schienentherapie begonnen werden. Phase 3 besteht aus Re-evaluation und Erhaltungstherapie.

Phase 1

In Phase 1 wurde zunächst eine endodontische Notfallversorgung an Zahn 12 durchgeführt. Die Arbeitslänge wurde auf 19 mm bestimmt. Der Wurzelkanal wurde mit einer Reciproc-Feile (VDW) ISO 40/04 maschinell aufbereitet. Die Wurzelkanalfüllung erfolgte mit Guttapercha in vertikaler Kondensationstechnik unter Verwendung von BC Sealer. Der Zahn wurde mit Glasfaserstift und Aufbaufüllung aus Komposit versorgt. Eine Fraktur im Wurzelbereich konnte ausgeschlossen werden. Zahn 21 wurde analog behandelt und mit einer Reciproc-Feile ISO 50/04 auf eine Arbeitslänge von 22 mm aufbereitet. Die Wurzelfüllung erfolgte wiederum mit Guttapercha, mit BC Sealer und vertikaler Kondensationstechnik. **(Abb. 5 und 6)**.

Des Weiteren wurde das Dislokationstrauma nach palatinal an Zahn 11 versorgt. Es lag weder Eröffnung der Pulpa noch eine Alveolarfortsatz-Fraktur vor. Somit konnte der Zahn vorsichtig repositioniert und präpariert werden. Die Zähne 12 und 21 wurden ebenfalls präpariert.

Nach Alginatabdruck und Herstellung einer Tiefziehschiene für Wax-up im Labor erfolgte eine starre Schienung des Zahnes 11 durch ein Brückenprovisorium von 12 bis 21 als Langzeitprovisorium. Zwischenzeitlich wurde ein Schmelzsegment an Zahn 21 palatinal entfernt **(Abb. 7 bis 9)**. Bei der Erstversorgung wurde Amoxicillin 1.000 mg (1-1-1/7 Tage) verordnet. Der Overbite und Overjet betrugen 1,5 mm. Daraus folgte eine Disklusion der Seitenzähne bei Protrusion. Bei Laterotrusion herrschte eine Tendenz zur Gruppenführung vor.

Phase 2

In Phase 2 der Behandlung wurde nach Präparation die definitive Restauration der Frontzähne eingegliedert. Als Restauration wurden individuell geschichtete Veneers (IPS e.max, Ivoclar Vivadent) befestigt **(Abb. 10)**.

Eine regelmäßige Überprüfung der Vitalität und röntgenologische Kontrolle erfolgten in folgenden Abständen: 1, 2, 4, 10 und 20 Wochen nach dem Unfall **(Abb. 11)**.

Phase 3

In Phase 3 „Reevaluation und Erhaltungstherapie“ konnte die Frage nach validen prothetischen Behandlungsoptionen negativ beantwortet werden. Die gewählte Therapie erscheint hinsichtlich des funktionell-ästhetischen Behandlungsergebnisses alternativlos **(Abb. 13 und 14)**.

Miele

Starke Leistung für höchste Sicherheit und Qualität.

Miele Professional. Immer Besser.

Miele Thermodesinfektoren der Generation PG 85 überzeugen durch hervorragende Reinigungsleistung bei hohem Chargendurchsatz. Unsere PG85-Serie steht zudem für ein Höchstmaß an Hygiene und Sicherheit während der Aufbereitung.

- **Leistungsstarke Spültechnik** durch Einsatz einer drehzahlvariablen Pumpe und eines optimierten Korbsystems zur Aufbereitung von Hand- und Winkelstücken
- **Komfortable Bedienbarkeit** durch anwendungsspezifische Programme und automatischer Türöffnung und -schließung
- **Hohe Prozesssicherheit** durch umfassende, serienmäßige Überwachungsfunktionen

Vorteile, die sich täglich auszahlen.
Telefon 0800 22 44 644 |
www.miele-professional.de

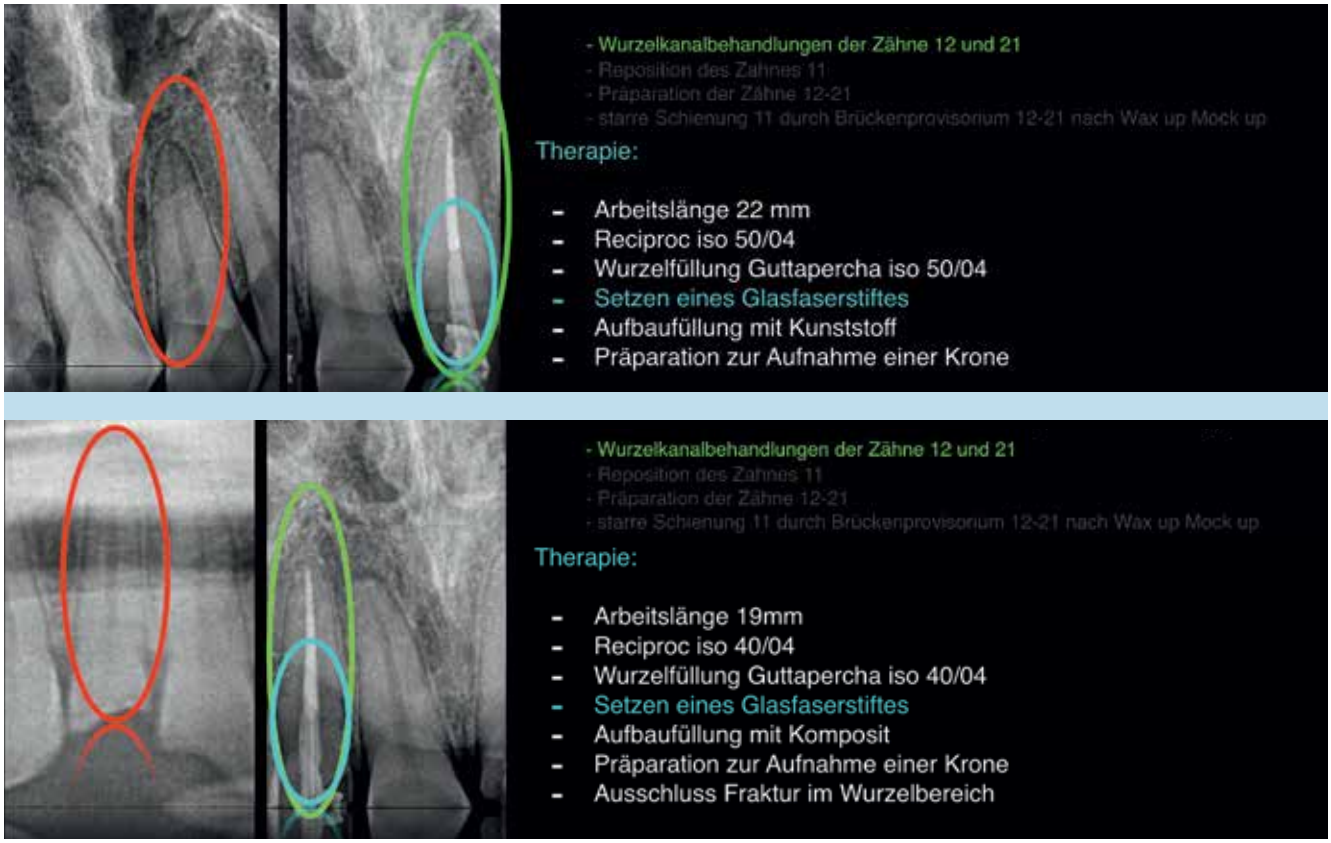

Abb. 5 u. 6: Behandlung der Kronenfraktur mit Pulpenbeteiliung, Zahn 12 und 21.

Abb. 7: Entfernung des Schmelzfragmentes Zahn 21.

Abb. 8: WK-Behandlung der Zähne 12 und 21.

elmex®
SENSITIVE PROFESSIONAL™

Schmerzempfindliche Zähne? Empfehlen Sie sofortige und lang anhaltende Schmerzlinderung

elmex® SENSITIVE PROFESSIONAL™ Zahnpasta hilft Ihren Patienten mit schmerzempfindlichen Zähnen, das Leben ohne Einschränkungen zu genießen

- ✔ Lang anhaltende Schmerzlinderung ab der ersten Anwendung*,[1,2]
- ✔ Sofortige Schmerzlinderung*,[2]
- ✔ Die klinisch bestätigte Pro-Argin®-Technologie repariert sensible Zahnbereiche[3]
- ✔ 1450 ppm Fluoridanteil zum Schutz vor Karies, angenehmer Geschmack

GABA GmbH

*Für sofortige Schmerzlinderung bis zu 2x täglich mit der Fingerspitze auf den empfindlichen Zahn auftragen und für 1 Minute sanft einmassieren.
1 Hamlin D, et al. Am J Dent. 2012;25:146–152. | 2 Nathoo S, et al. J Clin Dent. 2009; 20(Spec Iss): 123–130. | 3 Petrou I, et al. J Clin Dent. 2009; 20 (Spec Iss): 23–31.

Abb. 9: Präparation der Zähne 12 und 21 sowie starre Schienung Zahn 11 durch Brückenprovisorium nach Wax-up, Mock-up.

Abb. 10: Funktionskontrolle.

Die funktionell-ästhetische Beratung war intensiv und erfolgte nach Richtlinien der DGSZM und DGÄZ. Eine instrumentelle Funktionsanalyse (mit JMAnalyzer, zebris) und eine umfangreiche ästhetische Analyse (Gesichts- und Displayanalyse, Wax-up, Mock-up) waren durchgeführt worden. Der Sportler wurde posttherapeutisch mit einer Nachtschiene (Michiganschiene für UK mit reziproker Führung) ausgestattet, um Laterotrusions- und Balancekontakte zu vermeiden. Eine Extraktion der 8er und konservierende Versorgungen wurden angeraten und terminiert. Über das funktionell-ästhetisch optimierte Ergebnis mittels Veneertherapie 22, Eckzahnchips 13 und 23 und Harmonisierung des Gingivaverlaufs wurde der Patient aufgeklärt, entschied sich allerdings für eine rein defektbezogene Rekonstruktion.

Zahn 11 konnte trotz verzögerter Reposition in die Alveole und großem Dislokationsausmaß vital erhalten werden. Die Zähne 12 und 21 wurden endodontisch lege artis behandelt. Alternativ, aber prognostisch fraglich, wäre ein Reattachment der Zahnfragmente (wenn vorhanden) gewesen. Auch eine partielle Pulpotomie oder sogar eine direkte Überkappung wären bis 2 Stunden nach dem Unfallvorgang möglich gewesen.

Abb. 11: Posttherapeutische Röntgendiagnostik.

Abb. 13 u. 14: Schlussbisssituation nach Eingliederung der vollkeramischen Restaurationen und ein strahlender Sportler.

Kontrolle

Die röntgenologische Nachkontrolle erwies sich 4 Wochen nach Therapie als unauffällig, Prognostisch sind alle therapierten Zähne als gut einzustufen. Zahn 11 muss weiterhin in regelmäßigen Abständen röntgenologisch nachuntersucht werden, um apikale Prozesse bzw. Resorptionen frühzeitig zu erkennen. Der Patient trägt heute einen individuellen, nach DGSZM-Richtlinien hergestellten Performance-Mundschutz und die Performance-Trainingsschiene.

Fazit

Sportzahnmedizin ist kein bloßer „Trend", sondern ein Muss für den Profisport. Bereits etabliert in nationalen Gesellschaften, werden die Weichen nun dahingehend gestellt, dass Sportzahnärzte in naher Zukunft offiziell Teil von Profimannschaften und Verbänden in Deutschland werden und somit dem Vorbild internationaler Verbände folgen. Das sportzahnmedizinische Aufgabenfeld ist groß und beschränkt sich nicht nur auf die Behandlung von Traumafällen. Ein funktionell-ästhetisches Therapiekonzept kann hierbei nicht nur die Return-on-the-Field-Zeit verkürzen und das ästhetische Behandlungsergebnis optimieren, sondern auch durch das Wissen um orale Störfelder, Okklusion und die absteigende Kette die Verletzungsprophylaxe verbessern, Regeneration fördern und sogar in einzelnen Disziplinen zusätzlich leistungsfähiger machen. Ein spannender Tätigkeitsschwerpunkt mit Alleinstellungsmerkmal in der Zahnheilkunde steht in den Startlöchern. ■

Literaturverzeichnis unter
www.zmk-aktuell.de/literaturlisten

➥ *Mehr über den Autor dieses Beitrags auf der folgenden Seite*

Dr. Florian Göttfert

2003–2009 Studium der Zahnmedizin an der Friedrich-Alexander-Universität Erlangen/Nürnberg
Seit 2012 Praxispartner bei edel&weiss Nürnberg Zahnarztpraxis & Prophylaxelounge
Seit 2012 Partner des Fortbildungsinstituts 2N Fortbildungen
Offiziell zertifizierter Teamdentist durch die International Academy of Sports Dentistry (IASD);
Zertifizierter Spezialist für ästhetische Zahnheilkunde und Funktion durch die deutsche Gesellschaft für ästhetische Zahnheilkunde (DGÄZ) und die European Dental Association (EDA); Mitglied der DGÄZ, DGSZM, DGFDT, DGZMK und DGL
Generalsekretär der deutschen Gesellschaft für Sportzahnmedizin (DGSZM)
Mitbegründer von www.sportzahnaerzte.de
Wissenschaftliche Tätigkeit beim Komitee der IASD und DGSZM sowie Autor verschiedener Fachartikel
Tätigkeitsschwerpunkte: restaurative Zahnheilkunde, Endodontie, Lasers in dentistry
Profisportbetreuung der Thomas Sabo Icetigers und der deutschen Taekwondo-Nationalmannschaft, von Rodel-Olympiasieger Wendl/Arlt, Weltmeister-Bobteam Lochner, Sebastian Steudtner sowie einigen deutschen Triathleten

Der Teil II des Artikels befasst sich mit den Aspekten der ganzheitlichen Zahnmedizin.

Dr. Florian Göttfert
edel&weiss, Zahnärzte am Ludwigsplatz
Zahnärztliche Gemeinschaftspraxis
Dres. Schwenk, Striegel, Göttfert
Ludwigsplatz 1a, 90403 Nürnberg
www.edelweiss-praxis.de

Auf dem Weg zum **„Team-Zahnarzt der Sportzahnmedizin“**

3. und 4. Curriculum in 2019 – Reservierungen bereits möglich

Um die zielorientierte Behandlung und Betreuung von Profi- und Leistungssportlern geht es in dem Curriculum „Sportzahnmedizin“. 30 Zahnärztinnen und Zahnärzte nahmen z.B. an der ersten Kursreihe im Januar 2018 teil, darunter namentlich bekannte Zahnärzte aus ganz Deutschland. Das 2. Curriculum ist schon ausgebucht; für 2019 können jedoch Reservierungen vorgenommen werden.
Die Inhalte des gesamten Curriculums befassen sich sowohl mit den Grundlagen der Sportzahnmedizin, allgemeinmedizinischen Hintergründen, der Traumatologie als auch der gezielten Leistungssteigerung bei Spitzensportlern. Aufgebaut wird ein Curriculum in vier aufeinanderfolgenden zweitägigen Modulen. An den Wochenenden referieren Sportzahnmediziner, Physiotherapeuten, Traumatologen und Sportmediziner über den Stellenwert der oralen Gesundheit und deren Einfluss auf das sportliche Leistungsniveau. Das erfolgreich abgeschlossene Curriculum befähigt die Teilnehmer nach absolvierter Prüfung und der Vorstellung ausgewählter Fälle, als zertifizierter „Team-Zahnarzt der Sportzahnmedizin“ in ihrer Praxis zu agieren.
Das Curriculum „Sportzahnmedizin“ findet in Zusammenarbeit mit der APW/DGZMK statt. Die deutsche Gesellschaft für Sportzahnmedizin ist ein Zusammenschluss von Zahnärzten, Orthopäden, Physiotherapeuten und Technikern, die bereits Erfahrung mit der Behandlung und Betreuung von Profi- und Leistungssportlern haben.

Weitere Infos und die Termine unter
www.dgszm.de
Anmeldungen an:
info@dgszm.de.

VITAPAN EXCELL® – Ein neuer Maßstab!

Brillante Lebendigkeit in Form, Farbe und Lichtspiel!

Jetzt #Formvollendung bestellen!

#Formvollendung

„Besonders schön finde ich an VITAPAN EXCELL, dass der Zahn so körperhaft und lebendig wirkt"

ZT Benjamin Strasser

3553D/1

www.vita-zahnfabrik.com facebook.com/vita.zahnfabrik **VITA – perfect match.**

VITA

© red pixel, fotolia

Update zur klinischen **Zahnfarbbestimmung**

Die Zahnfarbbestimmung ist ein in der Praxis sehr häufig durchgeführter Arbeitsschritt, sowohl in der restaurativen als auch in der prothetischen Rehabilitation der Patienten. Sie ist ein entscheidender Schritt für den Erfolg einer Restauration, da der Patient das Behandlungsergebnis im Hinblick auf die Zahnfarbe gut beurteilen kann. Nachfolgend geht der Autor auf die verschiedenen Methoden der Zahnfarbbestimmung ein und gibt Tipps, worauf bei den Messungen zu achten ist.

Der Zahnfarbbestimmung wird in der Zahnarztpraxis häufig nicht die nötige Aufmerksamkeit geschenkt. „Passt" die ausgewählte Farbe der Restauration bei der Anprobe nicht, bedeutet das oft einen neuen, zusätzlichen Termin, mit einem nicht unerheblichen ökonomischen Verlust und einem womöglich verärgerten Patienten. Auch für die zahntechnischen Labore, die oft zur Zahnfarbbestimmung als Serviceleistung hinzugezogen werden, stellen diese Farbbestimmungstermine und die Nachbesserungen an der Zahnfarbe einen erheblichen ökonomischen Verlust dar. Nach einer Pilotuntersuchung im Jahr 2013 beläuft sich der wirtschaftliche Schaden für die Labore in Deutschland insgesamt auf einen mehrstelligen Millionenbetrag pro Jahr [1]. Grund genug, um sich mit dem Thema Farbe auf wissenschaftlicher Basis zu beschäftigen und daraus die richtigen Schlüsse und Strategien für die Praxis abzuleiten.

Dreidimensionales Farbkoordinatensystem

Um die Zahnfarbe visuell mit Zahnfarbmusterstäbchen exakt bestimmen zu können, gilt es, den Zahnfarbraum und seine Komponenten zu verstehen. Alle Farben lassen sich mathematisch genau im Farbraum definieren und bestimmen. Farben ergeben sich dabei aus den drei Farbkomponenten Helligkeit, Chroma und dem eigentlichen Farbton. Die Helligkeit beschreibt, wie hell oder dunkel ein Objekt erscheint, und erstreckt sich von Weiß bis Schwarz. Das Chroma bestimmt die Leuchtkraft, also die Intensität einer Farbe. Der Farbton ist zu guter Letzt das, was wir als Farbe wahrnehmen und dann als beispielsweise Rot oder Gelb bezeichnen. Ein dreidimensionales Koordinatensystem aus diesen drei Komponenten ergibt den Farbraum, in dem alle Farben beschrieben werden können. Der Zahnfarbraum erstreckt sich dabei bananenförmig in diesem dreidimensionalen Farbraum und befindet sich vornehmlich im hellen, ungesättigten und gelblichen Bereich **(Abb. 1)**.

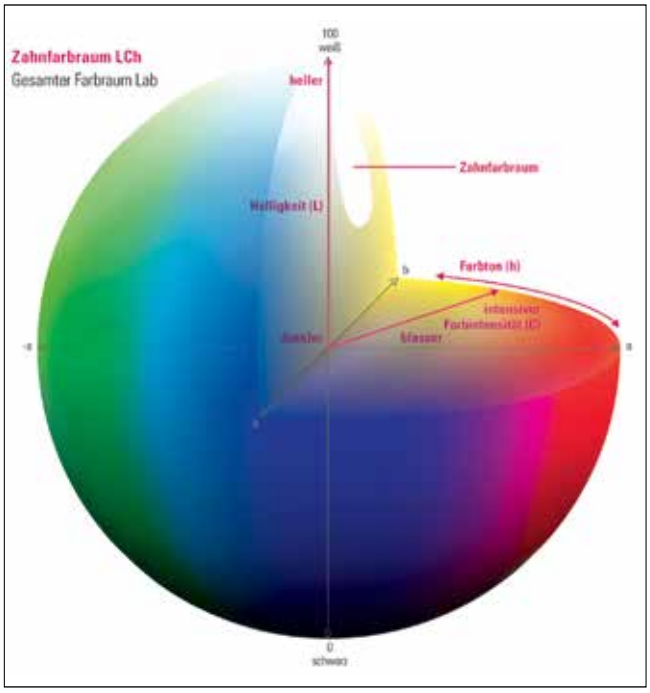

Abb. 1: Im gesamten dreidimensionalen Farbraum befindet sich der Zahnfarbraum vornehmlich im hellen, ungesättigten und gelblichen Bereich.

Klassische visuelle Zahnfarbbestimmung

Die visuelle Zahnfarbbestimmung wird seit jeher mit Farbmusterstäbchen durchgeführt. Dabei reduziert man die vorkommenden natürlichen Zahnfarben auf wenige Muster, die dann zur Reproduktion als Kommunikationsmittel zwischen Zahnarzt und Zahntechniker verwendet werden. Am weitesten verbreitet in der Praxis und in der Lehre ist hier die VITA classical-Farbskala (VITA Zahnfabrik, Bad Säckingen) [2,3] **(Abb. 2)**. Bei dieser repräsentiert die A-Gruppe die rötlich-bräunlichen, die B-Gruppe die rötlich-gelblichen, die C-Gruppe die gräulichen und die D-Gruppe die rötlich-gräulichen Farbtöne. Die Systematik des Zahnfarbraums findet sich innerhalb jeder Farbmusterstäbchengruppe wieder, indem die Helligkeit ab- und die Farbsättigung zunimmt. Innerhalb der Farbtonreihe geht es also von hellen und weniger gesättigten zu dunklen und gesättigteren Zahnfarbtönen. Beim Farbabgleich sollte deswegen hier erst die richtige Farbtongruppe (A bis D) verifiziert und dann innerhalb der Gruppe das Farbmusterstäbchen mit der korrekten Helligkeit und Farbsättigung bestimmt werden. Da die classical-Farbskala sich allerdings an den empirisch am häufigsten auftretenden Zahnfarben orientiert, kommt es im Zentrum des Zahnfarbraums zu einer Anhäufung von Mustern. Hier ist die Abdeckung der Zahnfarben sehr gut. Die sehr hellen sowie die sehr dunklen und gesättigten Randbereiche sind dadurch allerdings automatisch weniger abgedeckt.

Abb. 2: Der VITA classical A1–D4.

Dreidimensionale visuelle Zahnfarbbestimmung

Eine lückenlosere Zahnfarbbestimmung ermöglicht dagegen der VITA 3D-MASTER **(Abb. 3)**. Hier wurde auf mathematischer Basis der natürliche Zahnfarbraum mit Farbmusterstäbchen abgedeckt. Diese visuelle Zahnfarbbestimmung richtet sich dabei nach der wissenschaftlichen Systematik des definierten dreidimensionalen Zahnfarbraums. Zuerst wird anhand von fünf verschiedenen Hauptgruppen die Helligkeit bestimmt. Innerhalb einer Helligkeitsgruppe sind die Farbmuster also alle gleich hell, weisen aber unterschiedliche Farbintensitäten und -töne auf. Die Intensität der Farbe nimmt nach unten hin zu, was in einem zweiten Schritt abgeglichen wird. Bei der abschließenden Farbtonbestimmung kann zwischen gelblich (l), neutral (m) oder rötlich (r) ausgewählt werden. Außerdem können zwischen zwei benachbarten Farbmustern Zwischenfarben bestimmt werden. Mit dieser Systematik und der erhöhten Anzahl an Farbmustern liegt die Abdeckung von natürlichen Zahnfarben beim 3D-MASTER höher als beim classical [4].

hypo-A
Premium Orthomolekularia

CAM Award 2013
Parodontitis-Studie mit Itis-Protect I-IV
aMMP-9 Laborparameter zur Entzündungshemmung

Optimieren Sie Ihre Parodontitis-Therapie!
55% Reduktion der Entzündungsaktivität in 4 Wochen!
60% entzündungsfrei in 4 Monaten
durch ergänzende bilanzierte Diät
• Stabilisiert orale Schleimhäute!
• Beschleunigt die Wundheilung!
• Schützt vor Implantatverlust!
Studien-geprüft!

Itis-Protect I-IV
Zur diätetischen Behandlung von Parodontitis

Info-Anforderung für Fachkreise
Fax: +49 (0)451 30 41 79 oder E-Mail: info@hypo-a.de

Name / Vorname
Str. / Nr.
PLZ / Ort
Tel.
E-Mail
IT-ZMK 3.2018

hypo-A GmbH, Kücknitzer Hauptstr. 53, D-23569 Lübeck
hypoallergene Nahrungsergänzung ohne Zusatzstoffe
www.hypo-a.de | info@hypo-a.de | Tel. +49 (0)451 3072121

shop.hypo-a.de

Abb. 3: VITA Toothguide 3D-MASTER basiert auf dem VITA SYSTEM 3D-MASTER.

Das ideale Set-up für die visuelle Zahnfarbbestimmung

Um eine möglichst exakte visuelle Abmusterung zu gewährleisten, müssen bestimmte Rahmenbedingungen erfüllt sein. Die Zahnfarbbestimmung sollte demnach vor der Präparation erfolgen, um eine Austrocknung der Zähne und damit eine Aufhellung der Zahnhartsubstanz zu vermeiden. Dieser Effekt ist vor allem bei absoluter Trockenlegung mit Kofferdam extrem. Eigene Untersuchungen zeigen aber auch bei einer relativen Trockenlegung, dass schon ab 2 Minuten 20% und ab 15 Minuten bereits 40% der bestimmten Farben nicht mehr zu einem akzeptablen Ergebnis führen würden. Darüber hinaus braucht ein Zahn Stunden zur Rehydrierung, um seine ursprüngliche Zahnfarbe wieder anzunehmen. Die Nachbarzähne sollten vor der Messung gereinigt, grelle Umgebungsfarben ausgeschlossen werden. Farbintensive Kleidung sollte ebenfalls mit einer grauen Schürze abgedeckt und Make-up und Lippenstift sollten entfernt werden. Für die Bestimmung ist das Stuhllicht meist zu intensiv und sollte nicht verwendet werden. Eine farbneutrale, graue Umgebung mit Tageslichtleuchte (5500 K) bietet ideale Bedingungen für die visuelle Zahnfarbbestimmung. Für die korrekte Anwendung von Farbskalen ist es wichtig, zu verstehen, dass die Farbmusterzähne nach dem Vorbild natürlicher Zähne gefertigt sind. Das bedeutet, dass die auf dem Stäbchen angegebene Farbe ausschließlich durch das Zentrum des Farbmusterzahns repräsentiert ist. Hals und Schneide weisen wie beim natürlichen Zahn andere Farben auf. Das Farbmusterstäbchen sollte 5 bis 7 Sekunden in 30 cm Entfernung beurteilt werden, um ein Ermüden des Auges zu vermeiden. Der erste Eindruck ist dabei ohnehin meist der richtige.

Digitale Zahnfarbbestimmung

Eine visuelle Zahnfarbbestimmung ist und bleibt immer subjektiv und zahlreiche Studien belegen eine deutliche Unsicherheit des Verfahrens [5,6]. Dabei ist nur ein Faktor, dass gerade bei Männern eine Farbsehschwäche durchaus vorkommen kann und natürlich können auch Zahnärzte und Studierende eine Farbsehschwäche aufweisen, was die visuelle Zahnfarbbestimmung zusätzlich erschwert [7]. Optoelektronische Farbmessgeräte wie das VITA Easyshade sollen dabei helfen, die Zahnfarbe umgebungsunabhängig und ohne interpretative Spielräume zu bestimmen [8,9] **(Abb. 4)**. Definiertes weißes Licht wird dabei in den Zahn geleitet und das reflektierte Licht analysiert. Beim Easyshade wird in ca. 1 mm Tiefe, am Dentinkern, der für die Grundzahnfarbe verantwortlich ist, ein spezifischer Teil des eingeleiteten Lichts reflektiert. Dieses reflektierte Licht wird von einer Messsonde in das Gerät geleitet und dort durch Spektralfilter in die einzelnen Wellenlängen aufgeteilt. Ein neuronales Netz ermittelt aus diesem Remissionsspektrum die zugehörige Zahnfarbe. Studien konnten bereits belegen, dass die optoelektronischen Verfahren eine sehr hohe Reliabilität aufweisen; sie können also sehr sicher ihr Messergebnis reproduzieren. Die Reliabilität sagt aber nichts darüber aus, ob das Ergebnis auch valide ist, ob also tatsächlich die richtige Farbe bestimmt wurde. Im Rahmen einer internationalen Multicenterstudie wurden der classical, der 3D-MASTER und das Easyshade (Advance) bei standardisierter und doppelblinder Durchführung gegeneinander getestet. Alle Verfahren kamen zu gleich guten Ergebnissen, was die Validität der Farbbestimmung betrifft. Allerdings schnitt die elektronische Zahnfarbbestimmung in puncto Schnelligkeit mit Abstand am besten ab und benötigte im Gegensatz zur visuellen Bestimmung keine aufwendige Standardisierung mit unbunter Umgebung und Tageslichtlampe. Neben dem Easyshade existiert als Flächenmessinstrument mit eingebauter Kamera noch der SpectroShade Micro (MHT). Dieses Gerät ermöglicht die Farbanalyse des ganzen Zahnes, ist aber auf Grund der Größe auf den Frontzahnbereich beschränkt.

Farbbestimmung – Konzept zum klinischen Vorgehen mit digitalen Hilfen

Die Zahnfarbbestimmung besteht aus zwei Schritten. Der erste Schritt ist die Bestimmung der Grundfarbe eines Zahnes, der zweite Schritt ist die Kommunikation der (Farb-)Effekte zum Labor. Die Grundfarbe kann mit einem optoelektronischen Farbbestimmungsgerät entweder an einer Stelle oder in ästhetisch relevanteren Bereichen an drei Punkten am Zahn bestimmt werden. Die Messung erfolgt am gereinigten Zahn vor Beginn der eigentlichen Behandlung. Bei der Einpunktbestimmung wird in dem Bereich gemessen, wo man das meiste Dentin vermutet (mittleres Drittel, leicht nach zervikal). Bei der Dreipunktmessung wird am Zahnhals, der Zahnmitte und dem inzisalen Drittel gemessen. Bei der Zahnhalsmessung ist darauf zu achten, nicht zu dicht an die Gingiva zu kommen; bei der Inzisalmessung können sehr transparente Inzisalkanten zu Messfehlern oder Fehlinterpretationen des Messwertes führen. Eine visuelle Gegenabmusterung sollte allerdings immer in Kombination zur digitalen Messung stattfin-

Abb. 4: Mit dem VITA Easyshade V lässt sich die Zahnfarbe umgebungsunabhängig bestimmen.

den, nicht zuletzt auch, um dem Patienten eine Möglichkeit zu geben, das ausgewählte Muster zu bestätigen.
Im dokumentierten Patientenfall sollte Zahn 45 mit einer Krone versorgt werden **(Abb. 5 u. 6)**. Durch die kleine Messsonde des VITA Easyshade V ist es möglich, auch im Seitenzahnbereich einfach Messungen durchzuführen, in diesem Fall eine Einpunktmessung am Dentinkern **(Abb. 7)**. Neben der Information zur Grundzahnfarbe benötigt der Zahntechniker zur Reproduktion aber auch Informationen zu (Farb-)Effekten am Zahn. Dies können Effekte und Charakteristika wie White Spots, verfärbte Risse, verfärbte initialkariöse Läsionen, aber auch besonders hoch oder wenig transluzente Areale am Zahn sein. Ohne diese Informationen ist eine gute Reproduktion der Farbwirkung des Zahnes nicht möglich. Die Übermittlung dieser Informationen kann heute sehr

Abb. 5 u. 6: Der präparierte Stumpf an 45 soll mit einer vollkeramischen Krone versorgt werden.

Abb. 7: Dank der zierlichen Messsonde kann auch im Seitenzahnbereich von vestibulär gemessen werden.

Berufliche Ziele: Machen Sie mit Ihrer Praxis einen Schritt in die Zukunft

Invisalign Go ist eine Behandlung zur Zahnbegradigung, die speziell für Zahnärzte entwickelt wurde. Werden Sie **Invisalign Go**-Anwender und entwickeln Sie Ihre Fachkompetenz weiter. Erlernen Sie neue Verfahren und Technologien, mit umfassendem Training und Support bei jedem Schritt. Machen Sie heute noch einen Schritt nach vorne und werden Sie ein **Invisalign Go**-Anwender.

Besuchen Sie www.invisalign-go.de oder wählen Sie die Rufnummer 0800 72 37 740

invisalign® | made to move

Align Technology BV
Arlandaweg 161
1043HS Amsterdam
Niederlande
Deutschland: 0800 72 37 740
Österreich: 0800 29 22 11
Schweiz: 0800 56 38 64
Sonstige (Englisch): +31 (0)20 586 3615

©2018 Align Technology (BV). Alle Rechte vorbehalten. Invisalign®, ClinCheck® und SmartTrack® sowie weitere Bezeichnungen sind Marken bzw. Dienstleistungsmarken von Align Technology, Inc. oder von Tochtergesellschaften bzw. verbundenen Unternehmen; eventuell sind diese Marken bzw. Dienstleistungsmarken in den USA und/oder anderen Ländern eingetragen. 202153 Rev A

Abb. 8: Die Gegenabmusterung mit dem Farbmuster.

Abb. 9: Die fertige vollkeramische Krone.

Abb. 10: Nach der Verifizierung der richtigen Zahnfarbe war die vollkeramische Krone bereit, eingesetzt zu werden.

Abb. 11: Die eingegliederte Krone an 45 integrierte sich harmonisch in die Restbezahnung.

einfach durch eine digitale Fotografie vonstattengehen. Ist eine aufwendige Kameratechnik mit Seit- oder Ringblitz nicht verfügbar, so ist selbst das Versenden eines einfachen Handyfotos zum Labor besser, als keine Information zu geben. Es ist zudem durchaus sinnvoll, das ausgewählte Farbmuster mit auf ein Foto zu nehmen **(Abb. 8)**. Dies dient weniger dem Farbabgleich, der über ein Foto nur sehr schwer möglich ist, als vielmehr der Einordnung des Transluzenzverlaufs am Zahn im Vergleich zum Zahnfarbmuster. Die letzte benötigte Information über die Beschaffenheit der Oberfläche des Zahnes kann sich der Zahntechniker natürlich vom Meistermodell ableiten. Sowohl die Grundfarbbestimmung via digitale Zahnfarbbestimmung als auch ein Foto benötigen nur wenige Minuten und können schnell auf digitalem Wege das Labor erreichen. Erst anhand der gesammelten Informationen in der Praxis ist es dem Zahntechniker dann möglich, die Restauration patientenindividuell zu reproduzieren **(Abb. 9)**. Das gilt gerade dann, wenn im Rahmen der Behandlung kein direkter Kontakt zwischen Zahntechniker und Patient besteht. Im Labor kann die Zahnfarbe abschließend ebenfalls mit dem Easyshade gegengeprüft werden **(Abb. 10)**. Nachdem sich in diesem Fall die erwünschte Zahnfarbe bestätigte, konnte die Einzelkrone eingegliedert werden. Nach der adhäsiven Zementierung integrierte sich die vollkeramische Krone an 45 harmonisch in die Restbezahnung **(Abb. 11)**.

Fazit und Einordnung

Egal mit welcher Methode die Zahnfarbe bestimmt wird, es muss schnell und sicher ein akzeptables Ergebnis erzielt werden, um wirtschaftlich zu arbeiten und die Patienten zufriedenzustellen. Die vorgestellte Methodik zeigt ein modernes, schnelles und sicheres Prozedere für ein vorhersagbares Ergebnis. Der Anteil an Nacharbeiten kann dadurch deutlich reduziert werden, auch wenn es keine 100%ige Trefferquote bei der Bestimmung der Zahnfarbe gibt. Dies liegt nicht zuletzt daran, dass unsere Farbmuster und Keramiken im Gegensatz zu den vorkommenden natürlichen Zahnfarben begrenzt sind und dass Farbempfinden letztlich immer individuell ist.

Moderne Farbsysteme wie das VITA SYSTEM 3D-MASTER bieten eine breite Abdeckung der natürlichen Zahnfarben und sind systematisch aufgebaut. Die digitale Zahnfarbbestimmung kann schnell und überall durchgeführt werden, ohne irgendwelche Rahmenbedingungen schaffen zu müssen. Sie bietet zudem aufgrund der Technologie gegenüber dem Patienten einen gewissen „moment of excellence" durch ein modernes Verfahren, das der Patient vielleicht noch nicht kennt, und ist als Laborposition abrechenbar. Sie macht verschiedene Farbsysteme nutzbar, auch wenn man diese sonst nicht klinisch verwendet. ■

Literaturverzeichnis unter
www.zmk-aktuell.de/literaturlisten

Prof. Dr. Alexander Hassel
Spezialist für zahnärztliche Prothetik
Zahnmedizinische Praxisklinik Mannheim
Prof. Dr. A. Hassel – Dr. A. Hunecke
Augustaanlage 24, 68165 Mannheim
Tel.: 0621 4329769-0, Fax: 0621 4329769-1
hassel@hassel-hunecke.de, www.hassel-hunecke.de

Sicherheit im Praxisalltag

Ausfallschutz, Liquidität und administrative Entlastung

Mit den **Deutschen Zahnärztlichen Rechenzentren (DZR)** haben Sie immer ein starkes Abrechnungszentrum für Ausfallschutz, Liquidität und administrative Entlastung an Ihrer Seite. Seit mehr als 40 Jahren arbeiten wir mit Vertrauen, Einfühlungsvermögen und einer größtmöglichen Kulanz Hand in Hand mit unseren Kunden. Und mit unseren PerformancePro-Modulen können Sie durch BenchmarkPro, ErstattungsPortal, ArgumentationsProfi, DanPro Abrechnungsnetzwerk, DokumentenPool und Performance-Coaching einfach und nachhaltig den Erfolg Ihrer Praxis steigern. Für ein persönliches Gespräch stehen wir Ihnen jederzeit unter Tel. 0711 96000-240 zur Verfügung.

www.dzr.de

DZR Deutsche Zahnärztliche Rechenzentren

SDR wird bunt

Entwickelt auf Basis der bewährten SDR-Technologie, präsentierte Dentsply Sirona zur IDS 2017 das fließfähige Bulkfill-Komposit SDR flow+ mit neuer Formulierung. Neben der Verfügbarkeit in drei zusätzlichen Farben A1, A2 und A3 überzeugt die „bunte" Alternative durch bessere Polierbarkeit und höhere Röntgenopazität, geht jedoch zugleich mit einer höheren Polymerisationszeit gegenüber der transzulenten Variante SDR flow+ U einher. Im vorliegenden Beitrag setzt sich Prof. Claus-Peter Ernst zunächst kritisch mit bisher publizierten Studienergebnissen zu Bulkfill- und speziell Bulk-Flow-Kompositen auseinander und zeigt anschließend anhand von mehreren Patientenfällen das erweiterte Indikationsspektrum von SDR flow+ in Farben.

Bulkfill-Komposite erfreuen sich steigender Beliebtheit: Verwendeten nach einer eigenen Umfrage 2013 37% aller im Rhein-Main-Gebiet befragten Kollegen bereits Bulkfill-Komposite, so waren es gemäß einer GfK-Ermittlung 2 Jahre später bereits 40%. Komplett neu ist eine Bulkfill-Philosophie nicht: Bereits 2003 führte Dentsply damals QuiXfil ein, das erste lichthärtende Bulkfill-Komposit für den Seitenzahnbereich. Anfangs extrem kritisch betrachtet, konnte es über die Jahre beweisen, dass es den Vergleich mit konventionell geschichteten Füllungskompositen nicht zu scheuen braucht: Manhart et al. [35] publizierten bereits 2010 die 4-Jahres-Ergebnisse einer klinischen prospektiven randomisierten Vergleichsstudie zwischen QuiXfil in Kombination mit dem selbstkonditionierenden Zweikomponenten-Adhäsiv Xeno III und geschichteten Tetric-Ceram-Füllungen in Kombination mit Syntac. Insgesamt wurden 89,2% der QuiXfil- und 97,8% der Tetric-Ceram-Füllungen als klinisch ausgezeichnet oder einwandfrei bewertet. Vier QuiXfil-Restaurationen versagten aufgrund von Bulkfrakturen, Teilfrakturen der Zähne (n = 2) oder postoperativen Beschwerden. Eine Tetric-Ceram-Restauration ging bedingt durch Probleme mit der Zahnintegrität verloren.
Zwischen den beiden Materialien konnten nach 4 Jahren keine signifikanten Unterschiede für irgendeines der untersuchten klinischen Kriterien festgestellt werden. Beide Materialkombinationen zeigten somit nach 4 Jahren gute klinische Resultate. Weitere „Me too"-Produkte desselben Indikationsspektrums folgten mit x-tra fil (Voco) und InTen-S (Ivoclar Vivadent).

Nachdem es dann eher wieder ruhig um die Thematik wurde, stellte Dentsply 2010 mit SDR das erste Bulk-Flow-Komposit als „Dentinersatz" und zum Auffüllen approximaler Kavitäten bis zu 4 mm vor. Die Markteinführung machte enorm Furore, stellte sie doch einen starken Paradigmenwechsel dar: Wenn die meisten der jetzigen Kollegen damals in ihrer Staatsexamensprüfung gesagt hätten, dass sie im approximalen Kasten 4 mm Flow-Komposit auf einen Schlag für 20 Sekunden härten würden – diese bräuchten heute keine zahnmedizinischen Fachartikel lesen, denn sie hätten niemals das Staatsexamen bestanden und wären nie Zahnärzte bzw. Zahnärztinnen geworden.

Kritische Betrachtung von Bulkfill- und speziell von Bulk-Flow-Kompositen in der Literatur

Aufgrund der krassen Diskrepanz zwischen etablierten Lehrmeinungen und dem beworbenen Indikationsspektrum des Herstellers stürzte sich die wissenschaftliche Zahnmedizin sofort auf diese Produktinnovation, um nachzuweisen, dass hinsichtlich Randintegration aufgrund der entstehenden Schrumpfungskräfte ein Bulk-Flow-Komposit klassischen Schichttechniken unterlegen sein muss – und scheiterte. SDR ist inzwischen das in vitro und in vivo am besten untersuchte Bulkfill-Komposit: Unzählige In-vitro- und zwei klinische Studien sind inzwischen publiziert worden, von denen keine ein schlechteres Abschneiden der Füllungen, in denen SDR als Bulk-Flow-Material angewendet worden war, nachweisen konnte.

Untersuchungen der Schrumpfungskraft

SDR wies in drei In-vitro-Studien die geringsten Schrumpfungskräfte auf [24,30,37], Lediglich drei Low-shrinkage-stress-Komposite zeigten in einer eigenen spannungsoptischen Untersuchung zu Schrumpfungskräften nochmals niedrigere Schrumpfungskräfte als SDR; die meisten pastösen Komposite wie Filtek Supreme (3M), GrandioSO (Voco), Tetric EvoCeram und Tetric EvoCeram Bulkfill (Ivoclar Vivadent) bewirkten hingegen signifikant höhere Schrumpfungskräfte [50]. Grundsätzlich beobachtet man bei Bulkfill-Materialien weniger Schrumpfungsstress als bei konventionellen Kompositen und bei den niedrigviskösen weniger Schrumpfungskräfte als bei den hochviskösen Bulkfill-Materialien [12,17,25,29,50]; SDR nimmt hier aber immer eine Sonderstellung mit einer überdurchschnittlich geringeren Schrumpfungskraft ein.

Untersuchungen zur Durchhärtung

Eine sehr breite Datenbasis zu Bulkfill- und speziell zu Bulk-Flow-Kompositen gibt es zu deren Durchhärtung. Die beste wissenschaftliche Übersichtsarbeit hierzu wurde gerade von der Leuvener Arbeitsgruppe publiziert [59]: Zehn zwischen 2012 und 2017 hochgradige, in Peer-reviewed Journals veröffentlichte Studien attestieren Bulk-Flow-Kompositen im Allgemeinen eine bessere Durchhärtung als pastösen Bulkfill-Kompositen [15,17, 19,20,25,38, 45,55,61].

Es gibt aber auch in dieser Gruppe signifikante Unterschiede: In der Untersuchung von Al Shaafi et al. [2] ergab sich im Vergleich der Durchhärtung der Bulkfill-Materialien SDR (Dentsply Sirona), x-tra fil (Voco), Tetric EvoCeram Bulk Fill (Ivoclar Vivadent) und SonicFill (Kerr Dental) nur für SDR und x-tra fil bei den 4 mm Proben eine relative Oberflächenhärte > 80%. Polymerisiert wurde mit einer Bluephase 20i im „High power"-Modus. Mit Ausnahme von SDR ergab sich bei allen anderen Materialien ein signifikanter Unterschied in der Oberflächenhärte an der Unterseite der 2 und 4 mm dicken Proben. Die Autoren konnten somit deutliche materialindividuelle Unterschiede zwischen den einzelnen Bulkfill-Materialien feststellen. Sie betonen, dass sich gerade zwischen 3,5 und 4,5 mm dicken Kompositinkrementen klinisch relevante Unterschiede im Aushärtungsergebnis ergeben können. Sie fordern somit absolut richtig, dass der Behandler ein Augenmerk darauf richten sollte, solche Inkrementstärken-Unterschiede auch klinisch feststellen zu können. Das heißt in Folge, dass bei der adhäsiven Füllungstherapie zur Detektion einer 3,5-mm-Grenze im approximalen Kasten am besten eine WHO-Sonde mit auf das Tray gehört.

Untersuchungen zum Randschluss

Hinsichtlich des Randschlusses existieren ebenso zahlreiche In-vitro-Studien zu Bulkfill-Kompositen. Vierzehn Studien konnten im Vergleich zu konventionell geschichteten Kompositen keine signifikante Veränderung hinsichtlich der Randqualität feststellen, wenn Bulkfill-Komposite (pastöse als auch Bulk-Flow-Materialien) verwendet worden waren [1,3,4,9,17,18,21,26,28,32,43,46,53, 54]. Vier In-vitro-Studien zeigten signifikant bessere Ergebnisse, wenn Bulk-Flow-Komposite involviert worden waren [22,28,40,41]; lediglich eine Studie ergab schlechtere Randintegrationsergebnisse mit einem pastösen Bulkfill-Material im Vergleich zu einer inkrementell geschichteten Variante [44].

Klinische Studien zu Bulk-Flow-Kompositen

Von besonderem Interesse sind natürlich die klinischen Studienergebnisse: Van Dijken und Pallesen publizierten gerade ihre 6-Jahres-Daten zu einer prospektiven, randomisierten, klinisch kontrollierten Vergleichsstudie zu SDR/Ceram•X mono [58]: Es wurden 15 Klasse-I- und 38 Klasse-II-Füllungspärchen bei 38 Patienten im Altersmittel von 55,3 Jahren gelegt. In der veröffentlichten 6-Jahres-Kontrolle konnten 98 der 106 ursprünglich gelegten Restaurationen nachuntersucht werden. Sechs Klasse-II-Restaurationen versagten im Beobachtungszeitraum; drei in jeder Gruppe. Somit ergab sich kein klinischer Unterschied zwischen den beiden Versorgungsvarianten 4 mm Bulkflow + konventionelles Komposit versus komplett inkrementell geschichtetes Komposit. Die mittlere jährliche Verlustrate lag mit 1,4% in der Klasse II und 0% in der Klasse I deutlich unter der magischen Marke von 2,5% [36].

Eine zweite Studie [57] ist vergleichbar aufgebaut: Anstelle von Xeno V wurde Xeno V+ und anstelle von Ceram•X mono wurde Ceram•X mono+ verwendet. In diesem Fall wurden 38 Klasse-I- und 62 Klasse-II-Füllungspärchen bei 86 Patienten (44 männl., 42 weibl., Altersmittel: 52,4 Jahre) gelegt. Wiederum wurde mindestens ein Füllungspärchen/Patient bei vergleichbarer Kavitätengröße gelegt. Nach 5 Jahren konnten 183 der eingangs gelegten 200 Füllungen nachuntersucht werden. Zehn Klasse-II-Füllungen versagten: 4× SDR/Ceram•X, 7× Ceram•X. Die Versagensursachen waren an erster Stelle Zahnfraktur, gefolgt von Karies und Füllungsfraktur. Die mittlere jährliche Verlustrate (AFR) bei der Poolung aller Klasse-I- und -II-Füllungen lag bei 1,1% für die Bulkfill- und bei 1,3% für die Inkrementtechnik. Bei isolierter Betrachtung der Klasse-II-Füllungen ergab sich eine mittlere jährliche Verlustrate von 1,4% für die Bulkfill- und von 2,1% bei der Inkrementtechnik.

Ganz aktuell erschienen sind ferner die 3-Jahres-Nachuntersuchungsergebnisse zu x-tra base (Voco) in 4 mm Bulkfill-Applikation, überschichtet mit GrandioSO, im Vergleich zur Applikation von 2 mm aus einem konventionellen Flow-Komposit (Aelite Flow, Bisco) in Kombination mit geschichteten GrandioSO-Restaurationen [27]. Das Besondere an dieser Studie: Hier wurden ausschließlich wurzelkanalbehandelte Zähne versorgt. Nach drei Jahren konnten 33 der 47 gelegten zweiflächigen Kompositrestaurationen nachuntersucht werden, was einer gerade noch akzeptablen Recall-Rate von 70% entspricht. Leider wurden Patienten mit schlechter Mundhygiene und Parafunktionen ausgeschlossen. Auch in dieser Studie ergab sich im Beobachtungszeitraum kein signifikanter Unterschied zwischen den beiden Restaurationsverfahren.

Eine im Journal of Dental Research veröffentlichte Metaanalyse zu direkten Seitenzahnkompositversorgungen [52] attestiert konventionellen und Bulkfill-Kompositen die beste Eignung, wenn vorrangig die Überlebensrate der Restaurationen betrachtet wird.

Weiterentwicklung von SDR

Seit der IDS mutierte SDR zu SDR flow+. Neben der Namensänderung gibt es jetzt ergänzend zur bisher angebotenen Universalfarbe „U" zusätzlich die Farben A1, A2 und A3. Der bedeutendste klinische Unterschied ist die Verdoppelung der erforderlichen Polymerisationszeit von 20 auf 40 Sekunden, falls das Material in 4 mm ausgehärtet werden soll. Dies darf im klinischen Alltag auf keinen Fall in Vergessenheit geraten. Eine insuffiziente Lichthärtung stellt heute immer noch eines der größten Probleme bei direkten adhäsiven Seitenzahnrestaurationen dar und kann durchaus als der entscheidende Parameter zur Langlebigkeit der Restauration bzw. für einen Misserfolg angesehen werden [39]. SDR-Anwendern dürfte die bessere Polierbarkeit als auch die höhere Röntgenopazität gegenüber dem Vorgängermaterial aufgefallen sein. Diese beiden verbesserten Materialparameter in Kombination mit der besseren Ästhetik eröffnen nun einige neue Indikationsbereiche, welche aus ästhetischen oder oberflächenbearbeitenden Gründen beim Vorgängermaterial eher als kritisch gesehen werden konnten.

Fallbeispiele

Fall 1
Klassische SDR-Indikation: Bulk-Flow approximal + pastöses Material okklusal

Bei dem 57-jährigen Patienten imponierte in der Routine-Bissflügelaufnahme eine Sekundärkaries an dem mit einem Gold-inlay versorgten Zahn 14 **(Abb. 1)**. Der vitale und symptomfreie Zahn zeigte lediglich radiologisch **(Abb. 2)** einen Randdefekt distal sowie den Verdacht auf Karies unter dem Befestigungs- bzw. Unterfüllungszement. Nach Entfernung des Goldinlays ergab sich der Verdacht auf eine Pulpaeröffnung **(Abb. 3)**. Klinisch war keine Blutung feststellbar, was allerdings durch die Lokalanästhesie kaschiert sein konnte. Aufgrund der Symptomlosigkeit des Zahnes und fehlender Anzeichen einer Pulpitis (fehlende Blutung) sowie einer Nekrose (erhaltene Vitalität) fiel die Entscheidung zugunsten einer Vitalerhaltung unter Beibehaltung eines engmaschigen Recalls mit Vitalitätsproben. Die Überkappung der Eröffnungsstellen erfolgte als Alternative zu Calciumhydroxid [8] mit einem Portlandzement enthaltenden Flowkomposit mit hohem pH-Wert [7,51] (TheraCal LC, Bisco, **Abb. 4**). Obwohl dieses Produkt hinsichtlich seiner Effektivität und Zelltoxizität nicht an ProRoot MTA (Dentsply Sirona) und Biodentine (Septodont) [42] herankommt [5,11], ist es hinsichtlich seiner Praktikabilität und der Möglichkeit des sofortigen, zügigen Weiterarbeitens konkurrenzlos. Ein vergleichbares Produkt gibt es z.B. bei Ultradent (UltraBlend Plus).

Die Weiterversorgung erfolgte nach adhäsiver Vorbehandlung mit einem approximal eingebrachten 4-mm-Inkrement SDR flow+ (Dentsply Sirona) in der Farbe A3, klassisch überschichtet mit ceram.x universal in der Farbe A3,5. Die Wahl auf ein Bulk-Flow-Komposit approximal fiel aufgrund der optimalen selbstnivellierenden Adhäsion zum Adhäsiv und somit zur Reduktion potenzieller Fehlerquellen in der Schichttechnik, die Wahl zugunsten des eingefärbten SDR flow+ in der Farbe A3 entgegen der transluzenten Universalfarbe U aufgrund der im Approximalraum dunkel erscheinenden Gold-Restauration am Nachbarzahn. Dies ergab in der Vergangenheit bei Verwendung von SDR flow+ U oft ein unschönes „grau-transluzent" erscheinendes Bild der Kompositrestauration im Approximalraum. Ästhetisch störte dies meist nur bedingt, suggerierte aber immer die latente Möglichkeit einer Approximalkaries. Durch die Verwendung der Farbe A3 bei SDR flow+ war ein derartiges grau-transluzentes Erscheinungsbild nicht mehr gegeben; die Restauration erscheint homogener **(Abb. 5)**. Die **Abbildung 6** zeigt die Röntgenkontrollaufnahme nach einem Jahr, die **Abbildung 7** die klinische Situation: Der Zahn ist weiterhin vital, symptomlos und beschwerdefrei. Direkte Kompositrestaurationen stellen heute gerade bei vorangegangenen Gold-

Abb. 1: Klinisch unauffälliges Goldinlay an Zahn 14.

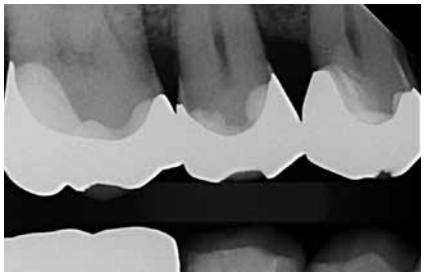

Abb. 2: An Zahn 14 ist ein Randdefekt distal festzustellen. Zudem besteht der Verdacht auf Karies unter dem Befestigungs- bzw. Unterfüllungszement.

Abb. 3: Verdacht auf Verbindung zur Pulpa.

Abb. 4: Überkappung der Eröffnungsstellen mit einem Portlandzement enthaltenden Flowkomposit mit hohem pH-Wert.

Abb. 5: Geschichtete direkte Kompositrestauration aus einem Bulk-Flow-Komposit approximal und einer Überschichtung aus einem konventionellen Komposit direkt nach Ausarbeitung und Politur.

Abb. 6: Röntgenkontrolle des symptomfreien und vitalen Zahnes nach einem Jahr.

Abb. 7: Klinische Situation nach einem Jahr.

Die Abrechnungsintelligenz
an Ihrer Seite: Hēa Ratio.
Hēa
Ratio
www.hea-ratio.jetzt
Health AG

inlay-Kavitäten die suffizienteste Sekundärversorgung dar: Der vorhandene Federrand kann belassen werden und muss nicht in eine plane Stufe einer Keramikrestauration umpräpariert werden.
Im Röntgenbild ist kein Unterschied in der Röntgenopazität zwischen SDR flow+ und ceram.x universal auszumachen, obwohl 2/3 der approximalen Kavitätentiefe von SDR flow+ ausgefüllt wird. Da hinsichtlich ihres Indikationsspektrums direkte Kompositrestaurationen eine ideale Alternative zu Inlayversorgungen darstellen und zudem substanzschonender sowie kosteneffizienter sind, bleibt heute kaum mehr eine wahre Indikation für Inlayversorgungen. Klinisch bewährt hat sich die direkte Kompositversorgung gerade bei dem Austausch kleinerer Goldinlays [13,14].

Fall 2
Präendodontische Aufbaufüllung an Zahn 15

Bei der 55-jährigen Patientin imponierte eine okklusal penetrierte Sekundärkaries an dem Goldinlay an Zahn 15 **(Abb. 8)**. Nach Aussage der Patientin war der Zahn seit ein paar Wochen aufbissempfindlich; die Vitalität war gegenüber Zahn 14 und 16 reduziert. Hieraus ergab sich die Behandlungsindikation zur Entfernung des Inlays und zur Vorbereitung einer endodontologischen Therapie. Nach der Entfernung des Inlays imponierte ein massiver Kariesbefall im gesamten Kavitätenbodenbereich **(Abb. 9)**. Nach der Exkavation zeigten sich eine Verbindung zur Pulpa als auch diverse Infraktionslinien **(Abb. 10)**. Die Verbindung zur Pulpa wurde interimsmäßig überkappt (TheraCal LC, **Abb. 11**); die Trepanation des Zahnes wurde dem Endodontologen überlassen. Vor einer endodontologischen Behandlung ist eine dichte adhäsive präendodontologische Aufbaufüllung essenziell. SDR flow+ hat die Indikation zur Aufbaufüllung in seinem Indikationsspektrum.
Der Aufbau eines solchen Zahnes mit einem Bulk-Flow-Komposit in zwei horizontalen Inkrementen (Kavitätentiefe deutlich > 4 mm) erleichtert und verkürzt selbst bei zwei Polymerisationszyklen die Gesamtversorgungsdauer im Vergleich zu einem dualhärtenden Aufbaukomposit. Hinzu kommt, dass alle dualhärtenden Aufbaukomposite keine definitiven Füllungsmaterialien sind und später entweder wieder entfernt oder komplett von einer indirekten Restauration eingefasst sein müssen. Das Bulk-Flow-Komposit hingegen ist ein definitives Füllungsmaterial, welches später – nach der endodontologischen Versorgung – als Kavitätenbodenelevation [16,23,31,34,47,60] verbleiben kann. Somit schont man mit Sicherheit Zahnhartsubstanz, wenn eine komplette Entfernung von Komposit gerade in den Tiefen des approximalen Kastens vermieden werden kann. Die **Abbildung 12** zeigt den in zwei Inkrementen SDR flow+ in der Farbe A3 aufgebauten Zahn 15. Der Zahn ist so für den Endodontologen optimal vorbereitet. Die **Abbildung 13** zeigt einen Ausschnitt aus der endodontologischen Diagnostik-Aufnahme und verdeutlicht die sehr gute Röntgenopazität sowie das sehr gute approximale Adaptationsverhalten.

Abb. 8: Okklusal penetrierte Sekundärkaries an dem Goldinlay an Zahn 15.

Abb. 9: Nach der Entfernung des Inlays imponierte ein massiver Kariesbefall im gesamten Kavitätenbodenbereich.

Abb. 10: Nach der Exkavation zeigte sich eine Verbindung zur Pulpa als auch diverse Infraktionslinien.

Abb. 11: Die Verbindung zur Pulpa wurde interimsmäßig überkappt.

Abb. 12: Dichte, adhäsive präendodontologische Aufbaufüllung aus zwei horizontalen Inkrementen eines Bulk-Flow-Komposites.

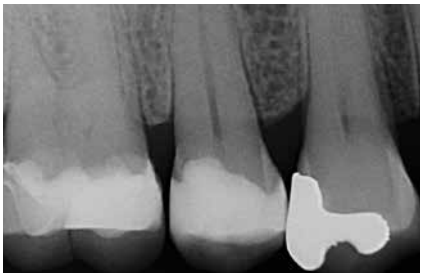

Abb. 13: Ausschnitt aus der endodontologischen Diagnostik-Aufnahme: Es zeigt sich eine sehr gute Röntgenopazität sowie ein sehr gutes approximales Adaptationsverhalten.

Fall 3

Minimalinvasive Versorgung einer okklusalen Kavität an Zahn 36

Der Zahn 36 des 17-jährigen Patienten beeindruckte durch eine sehr tiefe okklusale Karies des ansonsten kariesfreien Gebisses. In der **Abbildung 14** ist die exkavierte und mit Kofferdam isolierte Kavität dargestellt; die **Abbildung 15** zeigt die komplett mit SDR flow+ in der Farbe A1 versorgte Kavität. Die Klasse I stellt hinsichtlich des C-Faktors die komplizierteste zu versorgende Kavität dar: Wenig freie Flächen bei vielen gebundenen Flächen ergeben hohe, den Verbund belastende Schrumpfungskräfte im Komposit. Ein Komposit mit extrem niedrigen Schrumpfungskräften ist hier sicherlich von Vorteil. Die Wahl fiel deswegen auf SDR flow+, da die vorangegangene Literaturrecherche für SDR die niedrigsten Schrumpfkraftwerte aller Bulk-Flow-Komposite ergab. Die Flow-Konsistenz und somit die hervorragende Adaptation an das Adhäsiv waren der zweite Grund für die Wahl dieses Bulk-Flow-Materials. Da die Okklusalfläche des Zahnes 36 durchaus im ästhetisch beeinträchtigenden Bereich liegt, konnte mit der Wahl der Farbe A1 ein zu transluzentes und damit unästhetisches Erscheinungsbild vermieden werden. Zu beachten ist allerdings, dass der Hersteller die Indikation für derartige Komplettversorgungen mit dem Bulk-Flow-Material nur für nicht kaudruckbelastete Füllungen freigibt. Die im Vergleich zu klassischen Kompositen reduzierte Biegebruchfestigkeit und Abrasionsstabilität dürfte bei so kleinen Kavitäten klinisch nicht ins Gewicht fallen; viel wichtiger erschien hier die Berücksichtigung von einer geringen Schrumpfungskraft, einer guten Adaptation und einer suffizienten Durchhärtung.

Abb. 14: Exkavierte Kavität des Zahnes 36 mit tiefer okklusaler Karies.

Abb. 15: Die komplett mit SDR flow + in der Farbe A1 versorgte Kavität.

Fall 4

Minimalinvasive Slot-Versorgung im Approximalraum von 2 Prämolaren

Die Zähne 24 und 25 des 51-jährigen Tierarztes wiesen diskrete, aber behandlungsbedürftige Approximalläsionen auf – gut erkennbar an der Transluzenzänderung der Randleisten in **Abbildung 16**. Die **Abbildung 17** zeigt die exkavierten und mit FACE-Light-Kontrolle [6] als kariesfrei eingestuften Kavitäten, bereits mit Teilmatrizen und einem Spannring (Palodent V3, Dentsply Sirona) isoliert. Bei Verwendung dünner Teilmatrizen können durchaus zwei benachbarte Kavitäten gleichzeitig versorgt werden. Die noch vorhandene Schmelzlamelle zu dem Goldinlay an Zahn 25 berechtigt den Verbleib des klinisch ansonsten intakten Goldinlays. Die **Abbildung 18** zeigt die Situation nach der adhäsiven Versiegelung mit einem Universaladhäsiv (Prime&Bond active, Dentsply Sirona) nach vorangegangener Schmelzätzung, die **Abbildung 19** die ausgearbeiteten und polierten minimalinvasiven Slot-Füllungen – ausschließlich aus SDR flow+ in der Farbe A2. Die Polymerisation erfolgte für 40 Sekunden aus okklusaler Richtung, gefolgt von einem weiteren Polymerisationszyklus von 20 Sekunden über die bukkale Flanke. Durch die gewählte Versorgungsform ist mit Sicherheit die am wenigsten invasive und

3M Science. Applied to Life.™

Selbstadhäsiver Composite-Befestigungszement

3M™ RelyX™ Unicem 2

Zement

3m.de/oralcare

auch die für den Patienten wirtschaftlichste Versorgungsvariante gewählt worden, da ein Austausch des Goldinlays vermeidbar war. Die **Abbildung 20** verdeutlicht dieselbe Situation nach einem Jahr – es zeigt sich keinerlei Veränderung gegenüber der Ausgangssituation. In der routinemäßig angefertigten Bissflügel-Röntgenaufnahme **(Abb. 21)** lassen sich die beiden minimal-invasiven Slot-Kavitäten gut am oberen linken Bildrand erkennen – auch die verbliebene, intakte Schmelzlamelle zum Goldinlay an Zahn 25.

Abb. 16: Zähne 24 und 25 mit diskreten, aber behandlungsbedürftigen Approximalläsionen.

Abb. 17: Die exkavierten und mit FACE-Light-Kontrolle als kariesfrei eingestuften Kavitäten, bereits mit Teilmatrizen und einem Spannring isoliert.

Abb. 18: Situation nach der adhäsiven Versiegelung mit einem Universaladhäsiv nach vorangegangener Schmelzätzung.

Abb. 19: Die ausgearbeiteten und polierten minimalinvasiven Slot-Füllungen – ausschließlich mit einem Bulk-Flow-Komposit in der Farbe A2; unter Erhalt des Goldinlays an Zahn 25.

Abb. 20: Dieselbe Situation nach einem Jahr – es zeigt sich keinerlei Veränderung gegenüber der Ausgangssituation.

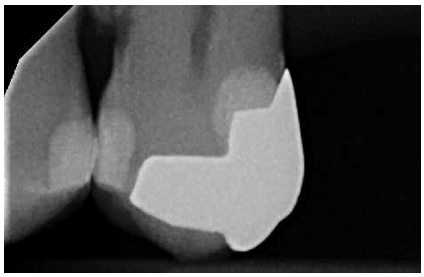

Abb. 21: Ein Ausschnitt der im Rahmen einer Routineuntersuchung angefertigte Bissflügel-Röntgenaufnahme nach einem Jahr lässt die beiden minimalinvasiven Slot-Kavitäten gut erkennen – auch die verbliebene, intakte Schmelzlamelle zum Goldinlay an Zahn 25.

Fall 5
Minimalinvasive Slot-Versorgung an Zähnen 13 und 14

Die Zähne 13 und 14 des 19-jährigen Patienten zeigten aktive Primärläsionen, die Anzeichen der hohen Kariesaktivität des jungen Patienten waren **(Abb. 22)**. Beide Kavitäten wurden mit dem Komet Mikropräparationsinstrument 8830M.314012 präpariert und die approximalen Flanken mithilfe eines diamantierten, wabenförmigen Feinkornfinierstreifens WS 25F (Komet Dental) geglättet. Die **Abbildung 23** zeigt die beiden präparierten Kavitäten mit bereits angelegten Palodent V3-Spannringen

Abb. 22: Die Zähne 13 und 14 des 19-jährigen Patienten zeigten aktive Primärläsionen.

Abb. 23: Die beiden präparierten Kavitäten, bereits mit angelegten Spannringen und Teilmatrizenfolien.

Abb. 24: Abgeschlossene Versorgung mit SDR flow+ in der Farbe A2.

und Teilmatrizenfolien. Der distal gelegene Spannring wurde von seinem Ringdurchmesser nach distal orientiert, um eine bessere Zugänglichkeit zu den beiden Kavitäten zu gewährleisten. Gerade im Prämolarenbereich ist dieses Vorgehen oftmals sehr hilfreich. Die **Abbildung 24** zeigt die fertige Versorgung mit SDR flow+ in der Farbe A2 nach adhäsiver Vorbehandlung mit Prime&Bond active nach Schmelzkonditionierung mit Phosphorsäuregel. Generell ist bei den Universaladhäsiven der selbstkonditionierenden Vorbehandlung des Dentins der Vorzug zu geben. Eine selektive Schmelzätzung bei so schmalen und kleinen Kavitäten ist aber nicht so einfach umzusetzen. Ein Pluspunkt bei allen Universaladhäsiven ist deren Toleranz auf eine vorangegangene Ätzung des Dentins mit Phosphorsäuregel: Diese „Etch&Rinse"-Anwendung hat keinen negativen Einfluss auf die Randintegration und die Haftung. Eine Metaanalyse zu Universaladhäsiven attestiert den milden Universaladhäsiven sehr gute Haftwerte auf Dentin im selbstkonditionierenden Modus [48]. Eine zusätzliche Phosphorsäurekonditionierung ergibt hier keine Vorteile, da die Dentin-Haftwerte sich im selbstkonditionierenden und „Etch&Rinse"- Modus nicht unterscheiden [10,56], aber auch keine Nachteile. Auch dieses Beispiel zeigt die gute Farbadaptation und Randintegration des Bulk-Flow-Komposits.

Fall 6
Minimalinvasive Behandlung von tiefen Approximalläsionen an Zähnen 14 und 15

Bei dem 26-jährigen, frisch approbierten Zahnarzt imponierte eine untypisch hohe Kariesaktivität mit etlichen, teils sehr tiefen Approximalläsionen, die einer therapeutisch-restaurativen Intervention bedurften. An den Zähnen 14 und 15 zeigte sich eine auffällige Transluzenzänderung des Zahnschmelzes, was immer ein untrügerisches Zeichen für eine darunterliegende, bereits in das Dentin penetrierte Karies darstellt **(Abb. 25)**. Die **Abbildung 26** verdeutlicht – noch während der Exkavation – das Ausmaß des vorgefundenen Defektes. In der **Abbildung 27** sind die vollständigen Kavitäten, bereits mit Teilmatrizen und einem Palodent V3-Spannring isoliert, erkennbar. Durch den hervorragenden Separationsdruck dieser Art von Spannringen können benachbarte Approxi-

Abb. 25: Auffällige Transluzenzänderung des Zahnschmelzes an den Zähnen 14 und 15 im Bereich der Randleisten.

Abb. 26: Die umfangreichen kariösen Läsionen – noch während der Exkavation.

Abb. 27: Die nun vollständig exkavierten Kavitäten – bereits mit Teilmatrizen und einem Palodent V3-Spannring isoliert.

3M Science. Applied to Life.™

Adhäsives Befestigungscomposite

3M™ RelyX™ Ultimate

Zement

3m.de/oralcare

malläsionen in der Regel problemlos zeitgleich versorgt werden. Nach der adhäsiven Vorbehandlung – im vorliegenden Fall mit einem klassischen Mehrflaschen-Etch&Rinse-Adhäsiv **(Abb. 28)** – erfolgte die Versorgung mit SDR flow+ in der Farbe A3 in zwei horizontalen Inkrementen. Beide Inkremente, die eine Dicke von ca. 3 mm aufwiesen, wurden für je 40 Sekunden gemäß Herstellerangaben polymerisiert. Eine gemeinsame abschließende Polymerisation für 20 Sekunden nach Entfernen der Matrizen ergänzte das Aushärtungsprotokoll. Die **Abbildung 29** zeigt die Situation direkt nach Ausarbeitung und Politur, die **Abbildung 30** bei einer weiteren Nachkontrolle nach drei Monaten. Es zeigte sich nach der Rehydrierung der Strukturen eine deutlich bessere Farbadaptation als initial, unmittelbar nach dem Legen.

Abb. 28: Adhäsiv versiegelte Kavitäten.

Abb. 29: Fertige Restaurationen – ausschließlich aus dem Bulk-Flow-Komposit SDR flow+ in der Farbe A3 in zwei horizontalen Inkrementen – direkt nach Ausarbeitung und Politur.

Abb. 30: Die klinische Situation bei einer weiteren Nachkontrolle nach drei Monaten.

Fall 7
Weiterbehandlung der Zähne 24 und 25

Derselbe Patient wie im vorangegangenen Fall war nun stark sensibilisiert und bereit, sich auch seine weiteren Approximalraumdefekte **(Abb. 31)** behandeln zu lassen. Klinisch war hier sogar eine noch weiter reichende Karies zu erwarten als bei den beiden zuvor behandelten Zähnen. Dies bestätigte sich auch im weiteren Prozedere: Die **Abbildung 32** zeigt eine Situationsaufnahme während der Exkavation des weichen, hochgradig infizierten Dentins (stete Kontrolle mittels FACE [6]), die **Abbildung 33** die kurz darauf eröffnete Pulpa an Zahn 25. Da der Kollege bereits im Vorfeld um eine direkte Überkappung gebeten hatte, falls es zu einer Pulpaeröffnung kommen sollte, wurde diese auch entsprechend dem Patientenwunsch und entgegen dem sinnvollen Rat zur endodontologischen Folgetherapie umgesetzt (TheraCal LC, **Abb. 34**).

Die Abbildung 34 zeigt ferner die angelegten Teilmatrizen mit zwei gegenläufig ausgerichteten Palodent V3-Spannringen. Im Folgenden kam auch hier ein klassisches Mehrflaschen Etch&Rinse-Adhäsiv zur Anwendung. In der **Abbildung 35** sind die fertigen Kompositrestaurationen erkennbar. Obwohl die Notwendigkeit einer endodontologischen Therapie an Zahn 25 sehr wahrscheinlich ist, sollte dennoch eine optimale und dichte Kompositrestauration gelegt werden: Bleibt die Situation wider Erwarten symptomfrei, hätte man eine optimale definitive Restauration; käme es zur endodontologischen Behandlung, hätte der Endodontologe die perfekte Prä-Endo-Aufbaufüllung, deren zervikaler Anteil später bei der postendodontologischen Versorgung sogar belassen werden könnte. Der Zahn 25 wurde im zervikalen Anteil 4 mm mit SDR flow+ in der Farbe A2 aufgebaut; an Zahn 24 war die zervikale Flow-Schicht desselben Materials lediglich 1 bis 2 mm dick. Der weitere Aufbau erfolgte im vorliegenden Fall mit einem pastösen Bulkfill-Komposit (Filtek One, 3M). Die **Abbildung 36** zeigt die abschließende Röntgenkontrolle: Beide Restaurationen sind approximal dicht; durch die hervorragende Adaptation von SDR flow+ konnte

Abb. 31: Weitere Approximalraumläsionen bei demselben Patienten wie in Abbildung 23 – hier an den Zähnen 24 und 25.

Abb. 32: Situationsaufnahme während der Exkavation.

Abb. 33: Eröffnete Pulpa an Zahn 25.

Abb. 34: Direkte Überkappung des Zahnes. Gut erkennbar die angelegten Teilmatrizen, mit zwei gegenläufig ausgerichteten Palodent V3-Spannringen.

Abb. 35: Die fertigen Kompositrestaurationen.

ein homogener zervikaler Abschluss erzielt werden. Durch die Verwendung anatomisch geformter Teilmatrizen (Contact Matrix Ultra thin flex, Danville) war eine korrekte anatomische Formgebung möglich. Die Palodent-Spannringe garantierten durch ihren Separationsdruck einen suffizienten, straffen Approximalkontakt. Obwohl Filtek One eine klinisch-radiologisch völlig ausreichende Röntgenopazität aufweist, können im Röntgenbild trotzdem beide Restaurationsmaterialen hinsichtlich ihrer Ausdehnung differenziert werden.

Abb. 36: Abschließende Röntgenkontrolle: Beide Restaurationen sind approximal dicht; durch die Verwendung anatomisch geformter Teilmatrizen war eine korrekte anatomische Formgebung möglich. Es zeigt sich ein diskreter Unterschied in der Röntgenopazität des niedrig- und des hochviskösen Restaurationsmaterials.

Fall 8
Multiple Läsionen an Zähnen 26 und 25

Bei dem 37-jährigen Patienten imponierte eine Approximalraumkaries mesial an Zahn 26 und distal an Zahn 25. Zudem waren okklusal und okklusal-palatinal (getrennt durch den Transversalgrad) zwei kleinere, randundichte ältere Amalgamfüllungen vorhanden, die ausgetauscht werden sollten. Der Patient hatte zunächst die Empfehlung einer Teilkronenversorgung erhalten; aufgrund der Situation nach der Exkavation und der noch sehr umfangreich vorhandenen Restzahnhartsubstanz erschien eine direkte, minimalinvasive Versorgung mit Komposit angebrachter. Die **Abbildung 37** zeigt die bereits präparierten und mit Teilmatrizen (Contact Matrix Ultra thin flex, Danville, Spannring: Palodent V3, Dentsply Sirona) versehenen Kavitäten, die **Abbildung 38** die Situation nach der adhäsiven Versiegelung mit einem klassischen Mehrflaschenadhäsiv (Optibond FL, Kerr). Auch hier war aufgrund der guten Compliance und der suffizienten

Abb. 37: Multiple okklusale, palatinale und approximale Läsionen an den Zähnen 25 und 26 – hier bereits mit Teilmatrizen versehen.

Abb. 38: Situation nach der adhäsiven Versiegelung mit einem klassischen Mehrflaschenadhäsiv.

3M Science. Applied to Life.™
Kunststoffmodifizierter Glasionomer-Befestigungszement
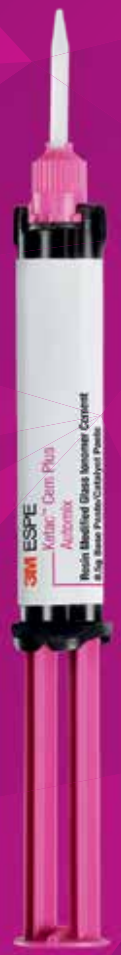
3M™ Ketac™ Cem Plus
Zement
3m.de/oralcare

zervikalen Abdichtung über die Matrize ein Arbeiten unter relativer Trockenlegung sehr gut möglich. Die **Abbildung 39** zeigt das Behandlungsergebnis bei einem Kontrolltermin nach zwei Wochen. Die beiden approximalen Kavitäten wurden ausschließlich mit SDR flow+ in der Farbe A2 versorgt, die okklusal-palatinale und die separate okklusale Kavität hingegen mit einem konventionellem Komposit (ceram.x universal, Dentsply Sirona). Die Wahl fiel hier auf das pastöse Material, da mit diesem die Ausmodellation der Fissur einfacher gestaltet werden konnte. Die in der Abbildung erkennbare, approximal nicht kavitierte Initialläsion distal an Zahn 24 wird durch regelmäßige Intensivfluoridierung über eine Remineralisation therapiert und halbjährig gemonitort.

Abb. 39: Minimalinvasives Behandlungsergebnis bei einem Kontrolltermin nach zwei Wochen.

Schlussbetrachtung

Ein alleiniges Auffüllen eines approximalen Slots mit einem niedrigviskösen Bulkfill-Material ist sicherlich eine deutliche Vereinfachung des Behandlungsablaufes, da hierdurch Fehlerquellen reduziert werden können. Zudem ist es auch nicht ganz so einfach, in schmalen Slot-Bereichen kleinste Inkremente aus klassischen pastösen Kompositen darüber zu modellieren. Auf der anderen Seite gibt es keine klinischen Studienergebnisse, die bislang ein solches therapeutisches Vorgehen stützen, auch wenn der Hersteller (in diesem Falle Dentsply Sirona) das Material auch für kleine, nicht kaulasttragende Restaurationen freigibt.

Bei einer möglichen Risikobetrachtung müssen folgende Aspekte Berücksichtigung finden: Hinsichtlich Durchhärtungspotenzial und den generierten, den adhäsiven Verbund beeinträchtigenden Schrumpfungskräften dürften die vorgestellten Anwendungsbeispiele unproblematisch sein. Hier kann sicherlich auf die umfangreiche Literatur zum Vorgängermaterial SDR flow+ U zurückgegriffen werden. Der einzige verbleibende Risikofaktor ist die mechanische Belastbarkeit solcher Restaurationen: Hinsichtlich Biegebruchfestigkeit und Abrasionsresistenz kann SDR flow+ sicherlich nicht mit etablierten, klassischen, pastösen Restaurationsmaterialen gleichziehen. Das mögliche Belastungsszenario ist allerdings in solch kleinflächigen Restaurationen überschaubar: Eine etwas erhöhte Abrasion stellt mit Sicherheit keine klinische Problematik dar; lediglich bei einer extrem ungünstigen Belastung, z.B. dem punktuellen Aufbeißen auf ein kleines Körnchen exakt im Bereich der Randleiste, könnte eventuell zu einem früheren mechanischen Versagen wie einem Randleisten-Chipping führen. Dieses Risiko erscheint jedoch überschaubar, da es in keinem Fall zu einem katastrophalen Versagen kommen dürfte und die Restauration mit Sicherheit reparabel wäre.

Somit mag es durchaus Sinn machen, in ausgewählten Indikationen, in denen sich eine Anwendungsproblematik bei Verwendung klassischer Komposit-Konzepte in Inkrementtechnik oder in der Kombination aus Bulk-Flow- und überschichtetem pastösem Material ergeben könnte, diese Alternative zu berücksichtigen. Unbedingt berücksichtigt werden muss die verdoppelte Polymerisationszeit von 20 auf 40 Sekunden bei Verwendung des eingefärbten SDR flow+ in Inkrementen von 4 mm; bei der transluzenten Universalfarbe U bleibt es hingegen bei den bewährten 20 Sekunden Polymerisationszeit. Die Verwendung der „bunten" Alternativen in Bulkfill-Technik sollte man somit auf Indikationsbereiche beschränken, in denen ein zu transluzentes Material entweder zu ästhetischen Beeinträchtigungen führen würde oder eine spätere Diagnostik erschweren könnte. ■

Literaturverzeichnis unter www.zmk-aktuell.de/literaturlisten

Prof. Dr. Claus-Peter Ernst
Zahnärztliche Praxisklinik medi+
Haifa-Allee 20
55128 Mainz
Tel.: 06131 4908080
Ernst@mediplusmainz.de

Die Kunst des Klebens mit TOKUYAMA UNIVERSAL BOND

War es anfänglich in der Geschichte adhäsiver Befestigungen in der Tat noch eine hohe Kunst, dentale Werkstoffe an der Zahnhartsubstanz sicher zu verankern, so hat die Entwicklung der Bondingsysteme in den letzten Jahren rasant an Fahrt aufgenommen, die in den allseits beliebten Universal-Bondings mündete. Aber sind diese Universal-Bondings wirklich so universell wie sie dem Anwender glauben machen wollen?

TOKUYAMA DENTAL hat es sich bei der Entwicklung des UNIVERSAL BOND zur Aufgabe gemacht, die Anforderungen des international renommierten Fachblattes DENTAL ADVISOR an ein universelles Bonding vollumfänglich anzunehmen und umzusetzen. Somit erfüllt TOKUYAMA UNIVERSAL BOND alle drei Eigenschaften:

- Kompatibilität mit verschiedenen Ätztechniken: total-etch, self-etch und selective-etch
- Kompatibilität mit dual- und selbsthärtenden Kunststoffmaterialien OHNE einen zusätzlichen Aktivator
- Einsatzmöglichkeit als Primer für Zirkon, Metalle (edel und nicht edel) sowie glaskeramische Oberflächen

Zahlreiche im Markt befindliche Bondingsysteme nennen sich nichtsdestotrotz universell, auch wenn sie nur eine oder zwei Eigenschaften erfüllen. Somit fällt es selbst dem erfahrenen Anwender schwer, zu unterscheiden wie universell einsetzbar sein System denn nun ist. So universell wie postuliert sind leider die wenigsten Systeme, da in den meisten Fällen immer noch ein Aktivator oder ein Spezialprimer zur Unterstützung benötigt wird.

Sicherheit durch Zwei-Flaschen-System gewährleistet

Wie gelingt denn beim TOKUYAMA UNIVERSAL BOND dieser universelle Haftverbund? Das innovative Bondingmaterial enthält neben der inzwischen dritten Generation des patentierten sichselbst strukturstärkenden Schlüsselmonomers (3D-SR-Monomer) weitere spezielle Haftmonomere für alle Arten von restaurativen Oberflächen – ergänzt um das hochwirksame Haftmonomer 10-MDP. Durch die ausgeklügelte Zusammenstellung wird sichergestellt, dass für jedwede Oberfläche ein entsprechender Haftvermittler vorhanden ist.

Um sicherzustellen, dass auch auf glaskeramischen Oberflächen ein sicherer Haftverbund gelingt, sind die Inhaltsstoffe des UNIVERSAL BOND auf zwei Flaschen aufgeteilt worden. Dies mag auf den ersten Blick nachteilig erscheinen, bringt aber ein erforderliches Maß an Sicherheit bei der Befestigung eben jener glaskeramischer Flächen.

Neuere Studien der international anerkannten Universität im belgischen Leuven unter Führung von Prof. van Meerbeek (Effectiveness and stability of silane coupling agent incorporated in universal adhesives; van Meerbeek et al.)* legen nahe, dass bei Ein-Flaschen-Universaladhäsiven der Silanhaftvermittler durch die in der gleichen Flasche enthaltenen sauren Bestandteile angegriffen und zersetzt wird. Somit ist immer weniger Silanhaftvermittler in der Flasche enthalten, je älter das Bondingmaterial ist, und somit kann auch kein zuverlässiger Haftverbund in diesem Fall gewährleistet werden. Daher ergibt sich als Schlussfolgerung aus der Studie, dass bei glas-keramischen Oberflächen entweder ein separater Silanprimer oder frisch mit dem Adhäsiv angemischtes Silan zum Einsatz kommen sollte. Dieser Studienlage trägt TOKUYAMA DENTAL mit dem UNIVERSAL BOND als Zwei-Flaschen-System Rechnung.

Haftverbund durch Studien nachgewiesen

Dass dieser Mehraufwand von 2 Flaschen nicht nachteilig hinsichtlich der Handhabung sein muss, beweist das TOKUYAMA UNIVERSAL BOND ebenso eindrucksvoll. Das Material zeigt sich technikunempfindlich und verträgt auch Schwankungen beim Mischungsverhältnis, sodass auf allen Materialien immer ein sicherer Haftverbund gelingt. Dies ist inzwischen in zahlreichen Studien nachgewiesen, die auf Anfrage beim Hersteller erhältlich sind.

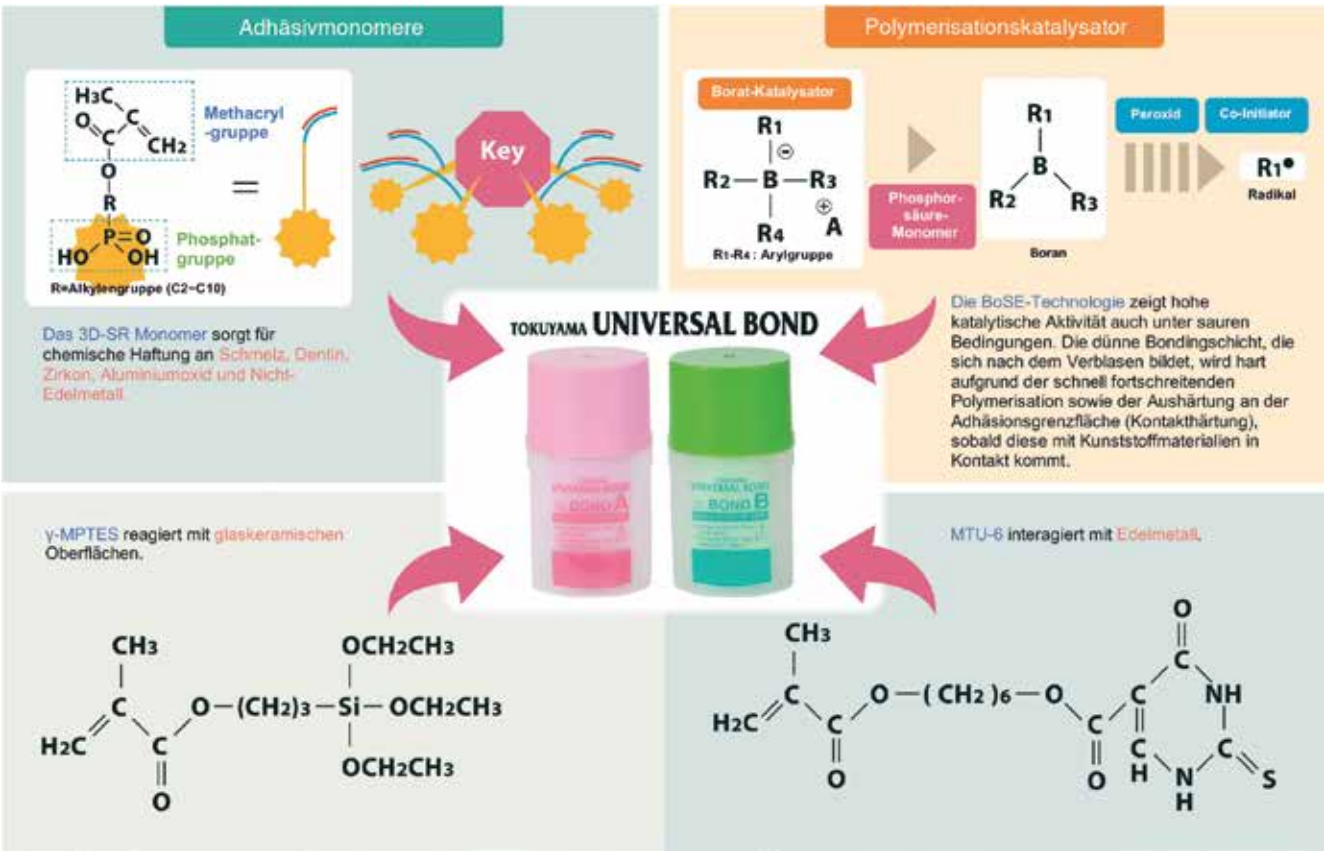

Die zudem im System integrierte BoSE-Katalysator-Technologie leistet einen weiteren entscheidenden Beitrag zur anwenderfreundlichen Handhabung. Durch eine hochreaktive Vernetzungsreaktion, auch unter sauren Bedingungen, findet eine schnelle Aushärtung statt. An den jeweiligen Grenzflächen setzt eine sofortige Kontakthärtung ein, die zum sicheren Haftverbund beiträgt. Somit erübrigt sich auch eine Einwirkzeit beim TOKUYAMA UNIVERSAL BOND. Egal, ob das Bonding sofort verblasen wird oder ob eine Einwirkzeit von 60 Sekunden abgewartet wird, die Stärke des Haftverbundes ändert sich nicht signifikant. Darüber hinaus macht die BoSE-Technologie eine standardmäßige Lichthärtung obsolet. Daher gilt beim TOKUYAMA UNIVERSAL BOND: einfach auftragen, verblasen, fertig!

Der Einsatzbereich von UNIVERSAL BOND ist ebenso breit wie universell, sei es bei der direkten Befestigung von Kompositmaterialien, bei Stumpfaufbauten, bei indirekten Befestigungen jeglicher Art mit dem ergänzenden Befestigungszement ESTECEM II oder einfach bei der Reparatur abgeplatzter Verblendkeramiken. Alles gelingt spielend einfach und sicher, sodass die Kunst des Klebens ganz einfach zu erlangen ist mit TOKUYAMA UNIVERSAL BOND. ■

TOKUYAMA UNIVERSAL BOND wird in Deutschland von der Kaniedenta GmbH & Co KG (Herford) vertrieben.

* DENTAL MATERIAL S (2015) Elsevier.

Weitere Informationen sowie Testmuster sind beim Hersteller erhältlich.

Tokuyama Dental Deutschland GmbH
Am Landwehrbach 5, 48341 Altenberge
www.tokuyama-dental.de
info@tokuyama-dental.de
Tel.: 02505 938513

Abb. 1: Einsatz des Palodent V3-Teilmatrizensystem zur guten Abdichtung des gingival-axialen Bereichs; hier der NiTi-Ring Universal in der Matrizengröße 6,5 mm (Foto: Reis).

Teilmatrizensystem **für zuverlässige Klasse-II-Restaurationen**

Eine Füllungstherapie ist zahnärztliche Routine und Herausforderung zugleich – gerade bei der Gestaltung von Kontaktpunkten. Nach dem Stand der Technik bieten Teilmatrizen hier eine wirkungsvolle Unterstützung, was von Anwendern des Palodent V3-Matrizensystem bestätigt wird.

Die Gestaltung von Kontaktpunkten in der Füllungstherapie gilt im Allgemeinen als Herausforderung. So geben z.B. 70% der Zahnärzte an, die Kontaktpunktgestaltung sei der schwierigste Teil einer Klasse-II-Restauration [1]. Unerlässlich ist dabei nicht nur die Erstellung eines anatomisch korrekten Kontaktpunktes, sondern auch ein interproximaler Schutz während der Präparation, um eine Verletzung des Nachbarzahnes zu verhindern. In verschiedenen Studien wurde festgehalten, dass bei der Präparation von Klasse-II-Kavitäten oder von Zähnen für die Aufnahme von Kronen 70 bis 100% aller Nachbarzähne beschädigt werden [2–4]. Nach einer konventionellen Klasse-II-Kastenpräparation zeigten sich sogar 100% der Nachbarzähne angeschliffen; häufig wurden tiefe Dentinschichten freigelegt [5].
Bei der Kontaktpunktgestaltung handelt es sich um einen erfolgsentscheidenden Schritt für langlebige Füllungen. Schließlich bergen offene oder nicht gemäß der natürlichen Kontur gearbeitete Approximalkontakte gleich mehrere Risiken. Dazu zählen ein Festsetzen von Speiseresten, Frakturen bzw. Sekundärkaries und Zahnfleischentzündungen. Daher ist über die anatomisch korrekte Gestaltung der Kontaktpunkte hinaus auch eine dichte gingivale Versiegelung von entscheidender Bedeutung.
Einen hohen Schwierigkeitsgrad stellen nach wie vor Prämolaren mit ausgeprägter Rundung dar, denn hier lässt es sich kaum von einer Approximalfläche sprechen; eher handelt es sich um einen fast punktförmigen Approximalkontakt. Auch nahe am Nachbarzahn gelegene marginale Stufen im gingival-axialen Bereich können Probleme bereiten. Um die Herausforderungen zu meistern, stehen heute verschiedene Möglichkeiten offen.

Komposit applizieren, Kontaktpunkt gestalten: die Optionen

Eine typische Ausgangssituation könnte so aussehen: Ein Patient erscheint mit einer insuffizienten disto-okklusalen Kompositfüllung der Klasse II bei einem unteren Molaren. Nach röntgenologischer und klinischer Untersuchung werden unter lokaler Anästhesie die alte, frakturierte Füllung sowie die kariöse Läsion entfernt. Anschließend kommt es darauf an, einen sicheren adhäsiven Haftverbund unter Vermeidung von postoperativen Hypersensibilitäten zu erzielen, das Füllungskomposit ohne Fehlstellen gut an die Kavitätenwände zu adaptieren und den Kontaktpunkt wiederherzustellen.
Eine klassische Option stellen dabei Vollmatrizen dar, die den gesamten zu restaurierenden Zahn umfassen [6]. Beispiele hierfür sind das Tofflemire-System mit separatem Matrizenspanner (Kerr Hawe) oder das halterlose Automatrix-System (Dentsply Sirona Restorative).
So mancher Zahnarzt wird jedoch schon im Studentenkurs festgestellt haben, dass die forcierte Separation durch Holzkeile bei Vollmatrizensystemen von Patienten oft als schmerzhaft empfunden wird und zudem die Gefahr von Gingivaverletzungen

Die Anwendung: Matrize anlegen, Keil anlegen, mit dem Ring fixieren und schließlich mit Komposit füllen (Fotos: Dao).

birgt. Bei Teilmatrizen umfasst ein anatomisch vorgeformtes Metallband nur einen Teil des Zahnhartgewebes. Im Zusammenspiel mit atraumatisch separierenden Ringen lässt sich damit eine bessere Anpassung an die Konturen eines natürlichen Zahnes erreichen.

Zusätzliche Vorteile bieten weiche Keile, die sich den Konturen der Wurzel wie auch der Gingiva und des Knochens anpassen und auf diese Weise für eine sichere Adaptation der Matrize an die Kavitätenwände (z.B. Palodent V3, Dentsply Sirona Restorative) sorgen. Eine noch größere Sicherheit bieten Ringe mit V-förmigen Kunststofffüßen, die eine präzise Fixierung der Keile zwischen den Zähnen ermöglichen. So werden Überschüsse und der damit verbundene Zusatzaufwand bei ihrer Entfernung und beim Finieren vermieden. Letztlich kommt es hier auf das Zusammenwirken aufeinander abgestimmter Komponenten an (Ringe, Keile, V-förmige Füße), das in der Summe zu einer ganzen Reihe von Vorzügen führt.

Das Teilmatrizensystem Palodent V3 im Anwenderurteil

Die eigentliche Separation erfolgt ausschließlich über die NiTi-Ringe. Diesen attestieren Anwender eine Reihe von Vorteilen [7]: „Der Ring zeigt eine exzellente Federkraft und Rückstellung. Die V-förmigen Füße halten den Keil verlässlicher an Ort und Stelle als ältere Ausführungen mit Fixierung auf lediglich einer Seite des Keils oder auch oben auf dem Keil. Die Keile drücken ihrerseits die Matrize unter Schonung des umgebenden Gewebes gegen den gingivalen Rand – für eine gute Abdichtung der Kavität am gingivalen Boden. Da quillt kein Füllungsmaterial heraus, und eine spätere Überschussentfernung wird fast oder sogar gänzlich überflüssig. Vor allem jedoch können mit diesem Teilmatrizensystem (Palodent V3, Dentsply Sirona Restorative) routinemäßig gute Kontakte und anatomisch korrekte Konturen geschaffen werden. Es bietet genau die Reproduzierbarkeit, die vielen anderen Systemen fehlt, und ermöglicht nun endlich verlässlich anatomisch einwandfreie Füllungen mit optimalen Kontakten."

Diese Einschätzung wird durch das Gesamturteil auf Grundlage dreier klinischer Fallstudien untermauert [8]: „Die Behandlung approximaler kariöser Läsionen ist zwar Alltag in einer Zahnarztpraxis, aber noch immer schwierig. Anatomisch bzw. morphologisch korrekte Approximalwände und Randleisten, enge Kontaktpunkte, die Herstellung reinigungsfähiger, auch ‚zahnseidegeeigneter' Verhältnisse und die Vermeidung von Kompositüberschüssen etc. – es gilt, viele Ziele gleichzeitig zu erreichen. Die anatomisch geformten Matrizen des Palodent V3-Systems ermöglichen die einfache und sichere Wiederherstellung der Zahnmorphologie, und die Keile sorgen für eine gute Abdichtung im apikalen Bereich praktisch ohne Überschüsse."

Eine besondere Erwähnung finden eine spezielle Applikationszange und eine Spezialpinzette [9]: „Die Ringe lassen sich mit der Applikationszange sicher am Zahn applizieren. Die Pinzette erlaubt ein leichtes und ergonomisches Anbringen der Matrizen."

Dieses Urteil bestätigt sich auch an anderer Stelle [7]: „Mit dieser einzigartigen Pinzette lassen sich die Matrizen, die Keile und die WedgeGuards an den verschiedenen Ösen gut festhalten und so nicht nur leicht anbringen, sondern auch wieder entfernen."

Nach der Präparation kann man den Schild der WedgeGuards entfernen, der Rest verbleibt in Position und kann als Keil weiterverwendet werden.

Speziell weisen Anwender auch auf die gute Kombinierbarkeit von Teilmatrizensystemen mit Bulkfill-Komposit (SDR flow+, Dentsply Sirona Restorative) hin [9] und sprechen dabei von einem „integrierten Komplettsystem im interdentalen Workflow adhäsiver Restaurationen" [10]: „Die intelligente Konstruktion der WedgeGuards, die Spezialpinzette zum einfachen Platzieren und Entfernen von WedgeGuards, Matrizen und Keilen, die anatomisch

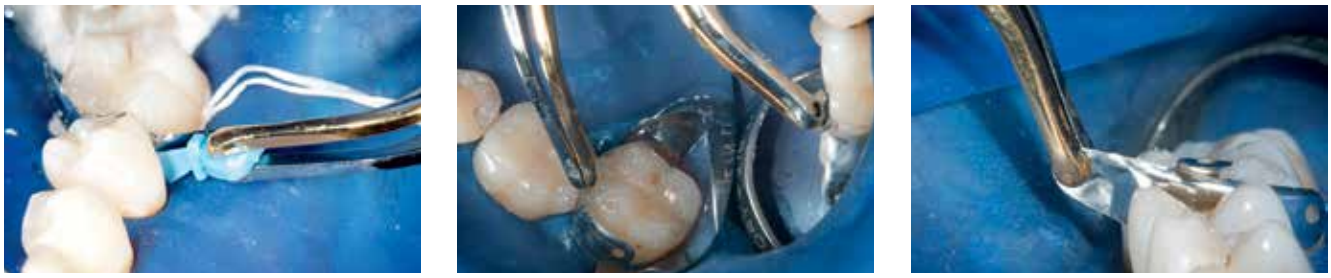

Großer Zustimmung erfreuen sich nicht zuletzt die „kleinen Helfer" – hier: Entfernung eines Keils und einer Matrize mit der Spezialpinzette des Teilmatrizensystems. (Fotos: Dao).

Aufeinander abgestimmte Produkte, wie hier für die Behandlung von Klasse-II-Kavitäten, optimieren das Behandlungsergebnis. (Foto: Dentsply Sirona Restorative).

vorgeformten Matrizen mit Randleisten und gingivaler Schürze, atraumatische Keile mit V-Wellenform sowie die innovativen Nickel-Titan-Ringe mit glasfaserverstärkten Kunststofffüßen zeichnen es aus. Die Kombination des neuen Teilmatrizensystems von Dentsply Sirona mit SDR flow+ bietet eine anwenderfreundliche, zuverlässige Versorgung von Defekten der Klasse II mit dichten Kavitätenrändern."

Ergänzt man das erwähnte Teilmatrizensystem und das Bulkfill-Komposit um ein geeignetes Adhäsiv und ein ästhetisches Komposit, so erhält man ein umfassendes Konzept für die Klasse-II-Füllung (Class II Solution, Dentsply Sirona Restorative). Hier hat der Hersteller den Gedanken des „integrierten Komplettsystems" weitergedacht, sodass das heutige Niveau schon wieder einen großen Schritt über den Stand zum Zeitpunkt des zitierten Fallberichts [7] hinausgeht.

Eindeutiges Fazit: die modernste Alternative

Wie sieht nun eine Kontaktpunktgestaltung gemäß dem State of the Art heute aus? Die klassische Vollmatrize zeigt ihre Vorteile bei sehr großen Kavitäten, bei denen mehr als eine Wand fehlt, und hat daher nach wie vor ihre Berechtigung. Allerdings bedeutet diese Technik für den Patienten einen geringen Komfort während der Behandlung. Speziell das Tofflemire-System beansprucht viel Platz im Mund für die Spannvorrichtung. Aus Behandlersicht führt das auch zu Problemen mit den Kofferdam-Klammern. Und der Kontaktpunkt bleibt stets „dünn".

Zahnärzte finden bei der Bewertung oft klare Worte. Das Spektrum der Aussagen reicht bis hin zu „kämpferisch" scharfen Statements [7]: „Mit Tofflemire-Matrizen lässt sich bei modernen zahnfarbenen Füllungsmaterialien die anatomische Form und Kontur des Zahnes nicht korrekt wiederherstellen. [...] Eine gute Kontrolle der Applikation und ein enger Kontakt zum Nachbarzahn sind nur schwer zu erzielen, und allein durch Verkeilen werden die Zähne für konstant einwandfreie Resultate nicht genügend separiert. Zudem liegt bei Tofflemire-Matrizen der Kontaktpunkt meist nahe der Okklusalfläche, sodass oft bei okklusalen Anpassungen der schwache, lockere Kontakt zerstört wird und dann ein offener Kontakt vorliegt. [...] Die modernste Alternative zur Tofflemire ist das Palodent V3-Teilmatrizensystem (Dentsply Sirona Restorative) – routinemäßig gute Kontakte, korrekte Konturen und genau die Reproduzierbarkeit, die vielen anderen Systemen fehlt. So entstehen anatomisch einwandfreie Füllungen mit optimalen Kontakten."

Darüber hinaus wird, durch Kombination mit weiteren Produkten auf dem Stand der Technik (Universaladhäsiv, Bulkfill-Komposit, ästhetisches Komposit), das Matrizensystem zur zentralen Komponente einer integrierten Lösung. Damit beherrscht der Zahnarzt die Klasse-II-Füllung noch sicherer und spart wertvolle Behandlungszeit. ■

Literaturverzeichnis unter www.zmk-aktuell.de/literaturlisten

Dr. Christian Ehrensberger
Holbeinstraße 20
60596 Frankfurt am Main

Der ERSTE Konnektor mit gematik-Zulassung: Die KoCoBox MED+ ist jetzt verfügbar!

HANDELN SIE JETZT!

Denn jetzt ist der ideale Zeitpunkt, um Ihre Praxis fit zu machen für die Telematikinfrastruktur.

Nutzen Sie das **„Alles aus einer Hand"-Konzept** der **CGM Dentalsysteme** und lehnen Sie sich einfach zurück.

Wir kümmern uns um den Rest:

- Ihre komplette Praxis-EDV
- Unsere Zahnarztinformationssysteme sind bereits TI-ready. Ihres auch?
- Datenübernahmen aus Alt-Systemen
- Alle technischen Dienstleistungen durch zertifiziertes praxiserprobtes Personal
- Maßgeschneiderte Security-Pakete zum Schutz vor Viren und Trojanern

Infos zur Telematikinfrastruktur: **cgm.com**/wissensvorsprung

Mehr Infos zu unseren Dienstleistungspaketen: **cgm-dentalsysteme.de**

CGMCOM-8766_DEN_0218_NCR

CGM CompuGroup Medical

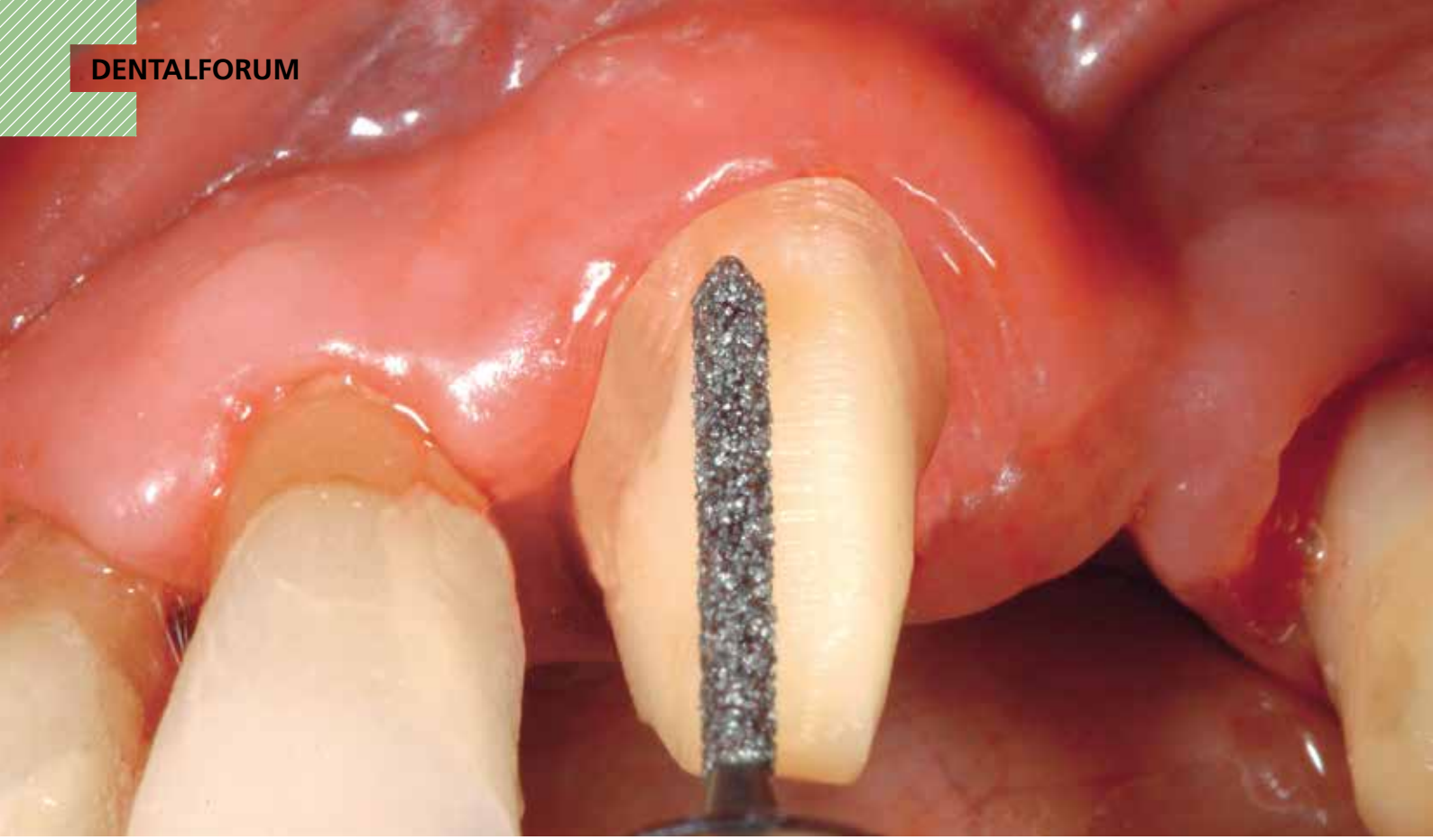

Perfekte Hohlkehle
dank innovativer Werkzeugspitze

Am zahnmedizinischen Zentrum 360° in Düsseldorf arbeiten zahlreiche Spezialisten aus allen Bereichen der Zahnmedizin, deren gemeinsames Ziel es ist, ihren Patienten die bestmögliche Behandlung zu bieten. Komplizierte Behandlungssituationen werden von den Experten unter Einsatz hochwertiger Materialien sicher und mit höchster Qualität gemeistert: Nachfolgend schildert ein Kollegenteam, dass der NTI-EasyChamfer für sie das geeignete Instrument für die Hohlkehlpräparation im Hinblick auf Funktionalität und Haltbarkeit darstellt.

Lange Suche nach dem perfekten Instrument

Die Hohlkehlpräparation ist für uns ein wichtiges Thema. Deshalb haben wir im Laufe der letzten Jahre zahlreiche innovative Instrumente getestet, die uns geeignet erschienen. Ob Instrumente mit verschiedenen Körnungen oder mit Pin am Zahnhals abgestützte Instrumente, keines wurde unseren Ansprüchen gerecht. Hinzu kam, dass bei den letztgenannten Instrumenten ein erhöhtes Verletzungsrisiko der Gingiva bestand.

So beließen wir es zunächst bei den herkömmlichen, an der Spitze durchbelegten, torpedoförmigen Instrumenten, die – wenn auch mit einem sehr hohen Zeitaufwand – zu recht guten Ergebnissen führten. Trotz zahlreichen Erfahrungen passierte es jedoch immer mal wieder, dass vor allem subgingival und in schlecht einsehbaren Bereichen unbeabsichtigt störende „Dachrinnen" oder „Dellen" in die Hohlkehle präpariert wurden, die anschließend mit einem erhöhten Arbeitsaufwand mühsam „repariert" werden mussten **(Abb. 1)**.

Beim Besuch der IDS im Jahr 2015 wurden wir auf die EasyChamfer-Präparationsdiamanten der NTI Kahla GmbH aufmerksam. Der Hersteller versprach bei sachgerechter Anwendung die Präparation perfekter Hohlkehlen aufgrund einer einzigartigen Geometrie der Instrumente. Eine Teilbelegung der Werkzeugspitze verhindert, das Dellen

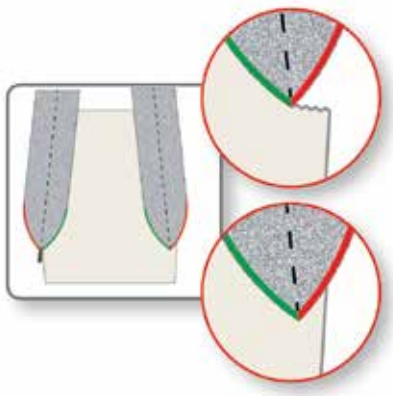

Abb. 1: Bei der Hohlkehlpräparation mit herkömmlichen, an der Spitze durchbelegten Instrumenten kommt es immer wieder zur Ausbildung von störenden „Dachrinnen" oder „Dellen".

und Negativrinnen entstehen. Wir bestellten also ein Test-Set – und tatsächlich, der normalerweise für die Ausformung von Dachrinnen verantwortliche störende Negativbereich existiert bei den EasyChamfer-Instrumenten dank der teilbelegten Werkzeugspitze nicht mehr. Durch die innovative Abstützung innerhalb der Hohlkehle kann man erstmals auch mit einem recht geringen Werkzeugdurchmesser von beispielweise 1,2 mm (ISO 012) eine sehr ausgeprägte Hohlkehle präparieren, ohne eine Negativrinne auszubilden.

Die Präparation step by step

Zu Beginn der Präparation werden wie üblich die Überhänge entfernt und der zu beschleifende Zahn okklusal eingekürzt. Nach der approximalen Separation und der tangentialen Vorpräparation beginnt man mit der Lagebestimmung der Präparationsgrenze und dem Anlegen der Hohlkehle **(Abb. 2)**.

Mit zunehmendem Abtrag läuft der Führungsbereich der EC-Instrumente auf der Hohlkehle auf **(Abb. 3)**. Dadurch wird das Instrument an der Spitze deaktiviert, was vom Behandler als deutlicher Widerstand wahrgenommen wird. So bewahrt das Instrument automatisch die perfekte Hohlkehlform. Wenn vom Behandler gewünscht, kann der Widerstand durch minimales Anheben des Instrumentes während der Schleifbewegung in Richtung okklusal **(Abb. 4)** aufgehoben und so die Hohlkehle problemlos beliebig vertieft und jeder Behandlungssituation frei angepasst werden. Dabei läuft man zu keiner Zeit Gefahr, die Präparation unbeabsichtigt selbst zu zerstören. Die Instrumente werden in zwei Formen mit verschiedenen Durchmessern, Arbeitsteillängen und jeweils in grober und feiner Körnung angeboten, sodass für jeden Einsatzbereich der ideale Präparationsdiamant zur Verfügung steht. Die Vorteile der EasyChamfer-Präparationsdiamanten haben uns überzeugt, sodass wir diese nunmehr seit 2 Jahren im Praxiseinsatz haben. ■

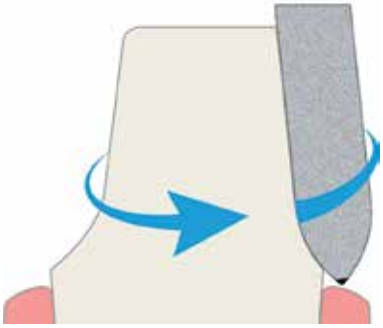

Abb. 2: Nach approximaler Separation und tangentialer Vorpräparation wird die Lage der Präparationsgrenze bestimmt und die Hohlkehle angelegt.

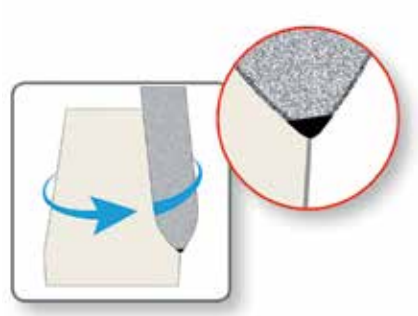

Abb. 3: Mit zunehmendem Abtrag läuft der Führungsbereich der EasyChamfer-Instrumente automatisch auf der Hohlkehle auf, wodurch das Instrument an der Spitze deaktiviert wird.

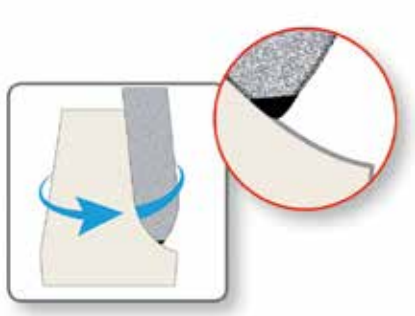

Abb. 4: Der Widerstand kann durch minimales Anheben des Instrumentes aufgehoben und so die Hohlkehle problemlos beliebig vertieft und jeder Behandlungssituation frei angepasst werden.

N. Papagrigoriou

E. Giannakoudis

Dr. E. Andabili

360°zahn - Medizinisches Versorgungszentrum für Zahnheilkunde, Kinder- und Jugendzahnheilkunde und Kieferorthopädie
Werdener Straße 6
40227 Düsseldorf
www.360gradzahn.de

Interessierte können auf YouTube unter dem Suchbegriff „EasyChamfer" die Anwendungsweise des Instruments verfolgen bzw. weitere Informationen beim Hersteller erhalten:

NTI-Kahla GmbH
Rotary Dental Instruments
Im Camisch 3, 07768 Kahla
Tel.: 036424.573.38
Fax: 036424.573.29
www.nti.de

Polymerbohrer – **eine Alternative zum Hartmetallbohrer**

PolyBur P1: Studie und Praxisrealität

Die Schneiden des Polymerbohrers PolyBur P1 von Komet Dental verrunden auf hartem, demineralisiertem Dentin. Er verbiegt sich außerdem bei zu hoher Anpresskraft im Halsbereich. Diesem selbstlimitierenden Effekt widmete Dr. Lidija Wellisch u.a. ihre Dissertation. In einem Interview wollten wir über ihre Studienergebnisse mehr erfahren und welche Erkenntnissen sie für ihre eigene Praxistätigkeit gewonnen hat.

Dr. Lidija Wellisch

Von 2006 bis 2012 Studium der Zahnmedizin an der LMU München
Nach zweijähriger Assistenzzeit 2015 in eigener Praxis in Holzkirchen niedergelassen
2017 Promotion zum Thema „Exkavation mit konventionellen und selbstlimitierenden Verfahren"

Frau Dr. Wellisch, im Dezember 2017 haben Sie unter dem Titel „Exkavation mit konventionellen und selbstlimitierenden Verfahren" Ihre Dissertation abgeschlossen. Was veranlasste Sie, dieses Thema aufzugreifen?
Dr. Wellisch: Als in meinem Studium an der Universität München das selbstlimitierende Exkavieren thematisch aufgegriffen wurde, war ich ganz Ohr. Denn als sehr traumatisch habe ich als Kind die zahnärztlichen Behandlungen in Erinnerung – speziell die Bohrgeräusche. Mit dem PolyBur P1 sah ich die Chance und Möglichkeit, Kindern (und Erwachsenen) derartige Ängste zu ersparen. Ich trat an Prof. Kunzelmann heran, der im Jahr 2011 die Entwicklung des PolyBur P1 (Komet Dental) federführend vorangetrieben hat und damit ein entscheidendes Thema in der konservierenden Zahnheilkunde neu aufrollte.

Zu welchem Kernergebnis sind Sie in Ihrer Studienarbeit gekommen?
Meine Studienergebnisse haben die Ausgangshypothese unterstützt, dass speziell bei der Kariesentfernung im Dentin die neuen, schonenderen Methoden (mittels PolyBur P1, Biosolv oder Carisolv) eine ernst zu nehmende Alternative zum konventionellen Exkavieren mittels Hartmetallbohrer darstellen. Ich konnte die erheblichen Vorteile der selbstlimitierenden Verfahren erneut belegen.

Sie gehören einer jungen Zahnarztgeneration an und sind von der universitäten Lehre geprägt. Was sagen Sie älteren Kollegen, die in ihrem Studium den weißen Kavitätenboden und den „cri dentaire*" als Ziel vermittelt bekamen?
Prof. Kunzelmann hat mir das Exkavieren persönlich beigebracht. Nun arbeite ich seit zwei Jahren in eigener Praxis in Holzkirchen. Mein Zahnarztkollege, der zeitgleich mit mir an der Universität München, jedoch unter einem anderen Dozenten studierte, sprach mich anfangs einmal darauf an, ob ich versehentlich die Karies im Zahn belassen hätte. Somit sprechen wir also nicht von einem Generationenproblem, sondern von unterschiedlichen, personenabhängigen Lehrmeinungen. Für meinen Kollegen war diese moderne Form des Exkavierens ganz neu.
Ich empfahl ihm, sich bei pulpanahen Dentinläsionen nicht an der Farbe zu orientieren und nicht nach Weiß zu streben. Dentin ist dunkler als Schmelz, ganz abgesehen von den diversen Verfärbungen, die ein Zahn ohnehin haben kann. Und die Schicht, die der PolyBur P1 am Kavitätenboden hinterlässt, würde definitiv weicher sein als das, was er mit dem Hartmetallbohrer gewöhnt sei. In meiner Studie konnte ich aber belegen: Die erhaltene Substanz ist durchgehend mineralisierbar und damit erhaltenswert, und sie bietet eine gute Grundlage für die anschließende Versorgung der Kavitäten mit Füllungen. Fühlt sich also das Dentin mit der Sonde hart an, sodass es nicht mehr eingeritzt werden kann, ist dies ein klarer Fall von Überexkavation.

Welche Reihenfolge schlagen Sie also in der Instrumentierung vor?
Zuerst muss ich klarstellen: Der P1 ersetzt nicht den herkömmlichen Rosenbohrer, sondern ergänzt ihn beim Exkavieren pulpanaher Dentinläsionen.

Er ist indiziert bei klinisch symptomlosen Milch- und bleibenden Zähnen, erfordert kariesfreie Zahnhartsubstanzränder und eine abschließende, randdichte adhäsive Versorgung. Dunkel verfärbtes Dentin, hartes remineralisierbares Dentin oder Karies entlang der Schmelz-Dentin-Grenze sind typische Kontraindikationen. Ich eröffne also die Kavität eingangs mit einem Diamantbohrer. An den peripheren Anteilen der Kavität an der Schmelz-Dentin-Grenze greife ich zum Hartmetallbohrer. Danach arbeite ich dann ziemlich punktuell von zentral nach peripher mit dem PolyBur P1. Und das ganz ohne Druck auf das Instrument. Ich setze das Arbeitsteil nicht mit der Spitze, sondern seitlich an. Dann können die Schneiden greifen und das Material effektiv abtransportieren.

In Ihrer Studie werden nicht nur der PolyBur, sondern auch chemomechanische und biochemische Präparationsverfahren vorgestellt. Welche Kombination führt zum besten Ergebnis?
Wenn aufgrund der röntgenologischen Diagnostik klar ist, dass ich pulpennah exkavieren muss, lasse ich Carisolv einwirken und exkaviere dann mit dem PolyBur P1. Ich informiere den Patienten, dass eventuell eine Wurzelbehandlung folgen könnte, ich dies jedoch zu vermeiden versuche. Ist die Karies tatsächlich weit fortgeschritten, also tief im Dentin, kann es natürlich der Fall sein, dass ich mit PolyBur P1 die Pulpa eröffne.

Der PolyBur P1 schafft Sicherheit durch Reproduzierbarkeit. Wie argumentieren Sie hierzu in Ihrer Studie?
Hartmetallbohrer können problemlos auch gesundes Dentin abtragen. Daher wird häufig überexkaviert. Dieses Vorgehen birgt ein erhöhtes Risiko der Pulpaeröffnung. Der therapeutische Endpunkt ist in diesen Fällen abhängig von der subjektiven Einschätzung des Zahnarztes, basierend auf der Taktilitätsprüfung. Mit dem PolyBur P1 ist ein Überexkavieren unmöglich, er ist ein selbstlimitierendes Einweginstrument. Da kann sich der Behandler absolut sicher sein.

Wie beurteilen Sie die Oberflächenbeschaffenheit nach Exkavation mit dem PolyBur P1 im Vergleich zu herkömmlichen Rosenbohrern?
Das konnte ich mit einer rasterelektronischen Aufnahme schön aufzeigen: In Kombination mit Biosolv oder Carisolv liefert der PolyBur P1 eine Oberfläche ganz ohne Schmierschicht, in die die haftvermittelnden Stoffe für eine adhäsive Füllung sehr gut eindringen können. Damit ist eine sehr gute Prognose für einen

dichten Verschluss gegeben. Biosolv ist allerdings ein rein experimentelles proteolytisches Enzym und nicht kommerziell verfügbar.

Wie sehen Sie den PolyBur P1 in der Kinderzahnheilkunde indiziert?
Wunderbar – keine Spritze, keine lauten Bohrgeräusche, nur ein blauer Kunststoffbohrer, dessen Harmlosigkeit ich manchmal für die Kleinen am Fingernagel demonstriere. Bekanntlich halten Füllungen bei Kindern nicht so gut und so lange. Hinzu kommt auch, dass die Pulpa im Milchzahngebiss recht groß ist. Würde ich bei jeder Behandlung überexkavieren, wäre ich beim 2. oder 3. Mal schon am Nerv. Eine evtl. folgende langwierige und schmerzhafte Wurzelbehandlung hätte höchstwahrscheinlich vermieden werden können, wenn von Anfang an minimalinvasiv mit dem PolyBur P1 vorgegangen worden wäre.

Symptomloser Zahn 17 mit insuffizienter Krone.

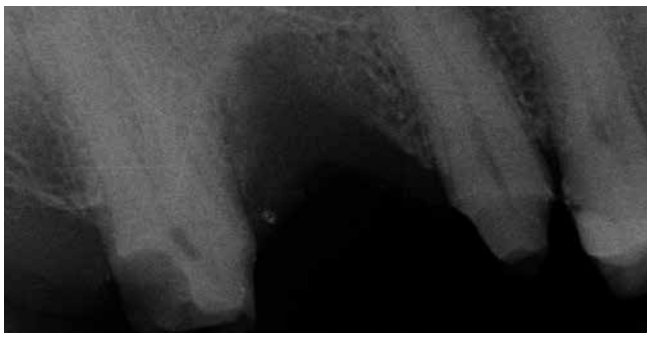

Nach Entfernen der Krone war klinisch distal, in Höhe des Kronenrandes, eine Karies diagnostiziert worden. Diese wurde mit Carisolv und dem PolyBur P1 entfernt. Nach Anwendung der selbstlimitierenden Therapie wurde ein Einzelzahn-Röntgenbild angefertigt, um die restliche Zahnhartsubstanz unmittelbar vor dem Nerv darzustellen.

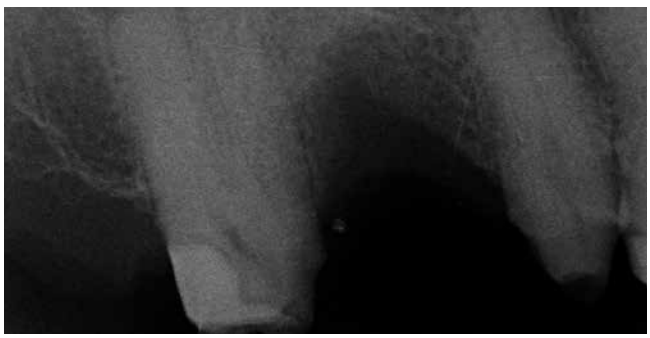

Der Zahn wurde mit einem adhäsiven bakteriendichten Verschluss versehen. Zahn 17 konnte anschließend prothetisch versorgt werden. Der Patient ist beschwerdefrei, eine Wurzelbehandlung war nicht notwendig.

Patienten wird leider nur selten eine Alternative zur konventionellen Exkavation angeboten. Warum?
Ja, das stimmt – Studien haben ergeben, dass 70% der Patienten eine Behandlung mit dem Polymerinstrument (in vielen Fällen auch ohne Anästhesie) einer Behandlung mit Hartmetallbohrer vorziehen würden [1]. Sicherlich deshalb, weil die selbstlimitierenden Methoden weniger schmerzhaft sind. In der Praxis erlebe ich große Erleichterung bei den Patienten, wenn ich zunächst minimalinvasiv behandle. Ich nehme den Patienten die Ängste und schaffe Entspannung – auch für weitere Behandlungstermine.
Übrigens werde ich in meiner Praxis aufgrund gewünschter Zweitmeinungen oft mit Kostenvoranschlägen von Patienten konfrontiert, die mir die überwiegend wirtschaftliche Motivation von Zahnarztkollegen vor Augen hält. Teilweise sollten Zähne gezogen werden, die sogar konservativ behandelt noch eine echte Chance hätten. Hier appelliere ich an die Berufsethik.
Sobald ich diese Patienten über eine schonende Methode aufkläre und diese so behandle, übernimmt der Patient die anfallenden Kosten und dankt es mir darüber hinaus mit einem gesteigerten Vertrauensverhältnis. Der Patient weiß, dass ich alles versuche, um den Zahn zu erhalten. Das verstehe ich unter ehrlicher Zahnheilkunde.
Meine Behandlungsweise spricht sich herum und ich gewinne hierdurch Neupatienten. Für mich zählt primär nicht der Monatsumsatz, sondern das Wissen, dass ich dem Patienten die Behandlung zukommen ließ, die ich für mich selbst auch gerne hätte.
Ich glaube, das selbstlimitierende Exkavieren ist eine Haltungsfrage des Zahnarztes. Meines Erachtens ist hierüber noch viel Aufklärungsarbeit notwendig. Den Kollegen kann man jedoch keinen Vorwurf machen; das Thema schafft es leider viel zu selten in die Fort- und Weiterbildungsforen.

Frau Dr. Wellisch, vielen Dank für das Gespräch. ■

[1] Mehr Informationen hierüber entnehmen Interessierte der Doktorarbeit von Dr. Lidija Wellisch https://edoc.ub.uni-muenchen.de/21436/

Dr. Lidija Wellisch
Tölzer Straße 14
83607 Holzkirchen
info@familien-zahnaerztin.de

Das Beste hat System – **Prophylaxe mit Lunos®**

Das Premium-Prophylaxe System Lunos® wurde auf den Dentalmessen im Herbst 2016 erstmals dem Fachpublikum vorgestellt. Es bildet einen geschlossenen Workflow in 6 Schritten ab: 1. die vorbereitenden Maßnahmen mit der Lunos® Mundspülung und dem Prophy-Kissen, 2. die supragingivale Reinigung mit Lunos® MyFlow und Lunos® Prophylaxepulver Gentle Clean, 3. die subgingivale Reinigung mit dem Prophylaxepulver Perio Combi, 4. die Politur mit der Polierpaste Two in One oder Super Soft, 5. die Fissurenversiegelung zum Kariesschutz und 6. die medikamentöse Therapie und begleitende Maßnahmen mittels Fluoridlack und Fluoridgel.
Seit dem genannten Zeitpunkt ist Lunos® erhältlich – Anlass genug, Herrn Marc Diederich, Leiter Produktmanagement Hygiene und Prophylaxe, zu fragen, was denn die Beweggründe von Dürr Dental waren, ein solches System einzuführen, und wie es von Zahnärzten und den Praxisteams angenommen wird.

Dürr Dental ist in der Dentalbranche bekannt für Kompressoren, Absauganlagen, Amalgamabscheider, Hygiene-, Reinigungs- und Desinfektionsmittel sowie bildgebende Verfahren. Was hat die Unternehmensleitung bewogen, eine Produktserie für die Prophylaxe zu entwickeln? Misst man in der Prophylaxe ein hohes Zukunftspotenzial bei?
Ja, das ist der Fall. Wir sehen in der Prophylaxe großes Zukunftspotenzial. Aber die endgültige Entscheidung, in diesen Markt einzutreten, wurde von zwei weiteren wichtigen Faktoren getragen. Erstens ist im Hause Dürr Dental bzw. bei der Tochtergesellschaft orochemie GmbH + Co KG das Know-how bereits vorhanden gewesen, chemisch basierte Prophylaxeprodukte entwickeln zu können. Die jahrelange Erfahrung mit der Entwicklung von hygienischen Produkten war diesbezüglich äußerst hilfreich. Zweitens haben wir im Markt der Prophylaxe eine Marktlücke erkannt, die auch häufig von Zahnärzten an uns herangetragen worden ist – ein System aus einer Hand anzubieten. Ein genereller Ansatz, den Dürr Dental seit vielen Jahren lebt. Keine Inselösungen, sondern Systeme werden angeboten. Ich möchte hier als Beispiel nur die Dürr System-Hygiene nennen.

Sie hatten bei der Entwicklung von Lunos® sicher Konkurrenzprodukte im Blick. Wo sahen Sie Defizite – was wollte man bei Dürr Dental „besser" oder zumindest anders machen?
Selbstverständlich haben wir uns auch die aktuellen Lösungen angeschaut, die bereits am Markt verfügbar waren. Unser Ansatz ist aber grundsätzlich ein anderer. Wir schauen nicht, was andere Hersteller noch nicht entwickelt haben, und werfen dann unsere Maschinen an. Wir fragen und diskutieren zunächst mit den Anwendern, die eines Tages die Produkte mit Freude und auch effektiv verwenden sollen. In offenen Gesprächen eruieren wir, was ihnen, also den Zahnärzten und Zahnarzthelferinnen, fehlt. Welche Produktlösungen wünschen sie sich und welche Lösungen gibt es noch nicht? In enger Kooperation mit einem engeren Kreise von Anwendern gehen wir dann in die Produktentwicklung, die immer wieder durch Ideen und Anmerkungen von den Anwendern beeinflusst wird. Das alles erfolgt in einem integrierten Prozess.

Marc Diederich

Leiter Produktmanagement, Hygiene und Prophylaxe

Gab es bei der Entwicklung Aspekte, die schwierig waren bzw. auf deren Bewältigung Sie nun stolz sind?
Sicher. Ich bin davon überzeugt, dass dies bei jedem Projekt der Fall ist. Umso motivierender ist es dann, wenn solche Hürden dann gemeinsam mit vielen Beteiligten gemeistert worden sind. Wir sind beispielweise sehr stolz darauf, ein Prophylaxepulver entwickelt zu haben, das eine außergewöhnliche Wasserlöslichkeit besitzt und gleichzeitig die Zahnoberflächen besonders schonend reinigt. Ein typischer „Trade-off".
Wenn Sie ein Leistungsmerkmal verbessern, verschlechtert sich nicht selten das andere Merkmal. In diesem Falle ist uns eine optimale Lösung gelungen. Nicht zu vergessen: Hier denken wir dann wieder in Systemen, die Wasserlöslichkeit des Pulvers kommt der Sauganlage besonders zugute. Ein wichtiger Faktor, den wir als Hersteller von Sauganlagen besonders hoch bewertet haben. Pulverrückstände können die Sauganlage vollständig zusetzen. Ein wasserlösliches Pulver ist somit sehr hilfreich, um dies zu verhindern.

Lunos® folgt, wie eingangs erwähnt, einem System-Gedanken. Nehmen die Kunden diesen auf, indem sie das gesamte System nutzen, oder werden eher Einzelprodukte geordert?
Genau das ist es, was uns aktuell so erfreut. Gemeinsam mit Anwendern haben wir die Marktlücke erkannt. Das war der erste

Schritt. Im zweiten Schritt haben wir die Produktlösungen nach den Vorgaben umgesetzt, um diese Lücke zu schließen. Bei der Markteinführung weiß allerdings dann immer noch niemand, ob der „Nerv der Zeit" getroffen worden ist. Erst im dritten Schritt, bei der Markteinführung, wissen Sie endgültig, ob der Anwender das System Lunos® tatsächlich annimmt. Und nun wissen wir, wir haben genau richtig gelegen. Genau der Systemgedanke trifft den Wunsch des Kunden und das schlägt sich in den Anfragen und dem Interesse zu unserem System nieder.

In den Lunos®-Prophylaxepulvern ist Trehalose enthalten. Es ist ein nichtkariogenes, wasserlösliches Disaccharid aus der Lebensmittelindustrie. Es dient als Abrasivkörper, weil man Probleme an dentalen Saugsystemen und Amalgamabscheidern vermeiden möchte. Hierdurch sollen sich die Sammelkassetten der Amalgamabscheider nicht so rasch mit Rückständen des Prophylaxepulvers füllen, und auch die für Geräte ungünstige Schaumbildung sollte wegfallen. Geht das Konzept auf?
Ja, das tut es. Das Pulver wird spätestens im Saugsystem durch Wasser aufgelöst. Eine Schaumbildung ist für das Saugsystem ein absolutes „no go". Und genau eine kritische Schaumbildung wird durch das Prophylaxe Pulver Lunos® Gentle Clean und Perio Combi verhindert.

Im Mittelpunkt des Systems steht das Pulver-Wasserstrahlhandstück Lunos® MyFlow. Welche Features haben sich hier besonders bewährt?
Die Anforderungen an die Aufbereitung von Medizinprodukten werden immer höher. Und das auch zu Recht. Nur so können Infektionen weiter eingeschränkt werden. Das Lunos® Handstück kann vollständig sterilisiert werden. Ein „Muss" für ein Medizinprodukt, das diesen Anwendungsbereich im Mundraum eines Patienten abdeckt. Zudem erhalten wir sehr positive Rückmeldungen zur Befüllung des Gerätes mit Pulver. Die Pulverkammern können extern, ohne dass sie an das Gerät angebunden sind, vorbereitet werden. Das lästige Befüllen der Kammer am Gerät entfällt somit. Wir machen es dem Anwender so viel einfacher.

Wann darf mit dem angekündigten Aufsatz für die subgingivale Behandlung für das Pulverstrahlhandstück MyFlow gerechnet werden?
Der Anwender steht in den Startlöchern und wir planen mit einer sehr kurzfristigen Einführung des Aufsatzes, um das System endgültig zu komplettieren. Der Anwender kann sich jetzt schon auf eine qualitativ hochwertige Lösung freuen.

Sind die Lunos®-Produkte erklärungsbedürftige Produkte? Und sind viele Maßnahmen notwendig, um die Zahnärzteschaft zu überzeugen? (Welche sind dies?)
Die Produkte sind so gestaltet, dass sie praktisch selbsterklärend sind. Niemand möchte gerne lange Gebrauchsanweisungen lesen. Zudem ist der Ausbildungsstand speziell in Deutschland so hoch, dass es schon fast eine Selbstverständlichkeit ist, mit dem Produkt umzugehen. Wir empfehlen jedoch immer, sich optimal mit dem Produkt vertraut zu machen, bevor es zur Anwendung kommt. Hier stehen wir immer gerne mit Rat und Tat zur Seite.

Gönnen die Zahnarztpraxen ihren Patienten tatsächlich den Luxus eines Prophy-Kissens und das Wellness-Tuch zum Abschluss der Prophylaxe-Behandlung? Oder ist das doch eher selten der Fall?
Der Wellness-Gedanke hat auch vor den Zahnarztpraxen keinen Halt gemacht. Der Patient hat den Anspruch, optimal behandelt zu werden und sich bei der Behandlung wohlzufühlen. Speziell diese beiden Produkte runden das System ab, auch wenn sie nicht unbedingt direkt Einfluss auf die eigentliche Behandlung haben. Aber der Patient schätzt es und nur das zählt.

Welche Rückmeldungen haben Sie zwischenzeitlich von Ihren Kunden auf Lunos® bekommen?
Uns erreichen vor allem positive Rückmeldungen zu dem durchdachten System. Die Ergonomie und das einfache Handling des Gerätes sind weitere positive Rückmeldungen, die wir häufig mitgeteilt bekommen. Und nicht zu vergessen: die äußerst schonende Behandlung der Zahnoberfläche und die Wasserlöslichkeit des Pulvers.

Ist ein weiterer Ausbau der Prophylaxe-Serie geplant?
Die Anforderungen der Zahnärzte werden sich weiter verändern. Hierauf möchten wir reagieren. Denn wie heißt es so schön: „Stillstand ist Rückschritt." Sie können von Dürr Dental weitere Produktlösungen für die Prophylaxe erwarten, soviel ist sicher. ■

Mehr Möglichkeiten im zahnärztlichen **Werberecht**

Zwei kürzlich erschienene Urteile zum zahnärztlichen Werberecht zeigen, dass die Tendenz zur weiteren Liberalisierung anhält. Während Ärzte und Zahnärzte vor gar nicht allzu langer Zeit noch in ihren Möglichkeiten, selber um Patienten zu werben, stark eingeschränkt wurden, nimmt das Thema Praxismarketing heute eine immer wichtigere Rolle ein. Hier stellen sich im Dschungel der neuen Möglichkeiten recht komplexe Rechtsfragen, die für den juristischen Laien gar nicht so leicht zu überblicken sind. Zwei Urteile bringen aber zumindest teilweise neue Klarheit:

Zahnärztliche Werbung für das Bleaching

Das Verwaltungsgericht Münster hat mit Urteil vom 22.11.2017 (Az.: 5 K 4424/17) entschieden, dass es sich bei der Werbung für verschiedene Bleaching-Angebote bei gleichzeitiger Angabe von Mindestpreisen nicht um berufsrechtswidrige Werbung handelt. In dem entschiedenen Fall hatte die Zahnärztekammer Westfalen-Lippe dem Kläger ein Ordnungsgeld in Höhe von 500 EUR aufgedrückt, weil dieser im Internet für das Bleaching warb.

Der klagende Zahnarzt erhielt unter anderem deshalb Recht, weil es sich aufgrund der Angabe, dass es sich um Leistungen „ab" 129 EUR bzw. bei den anderen Leistungspakten „ab" 199 EUR bzw. 349 EUR eben nicht um Pauschalpreise handele. Der Patient könne erkennen, dass es sich um *Mindestpreise* handele, die eben „ab" den genannten Summen beginnen, im Einzelfall aber auch teurer ausfallen können. Eine Irreführung, wie sie § 21 der Berufsordnung der Zahnärztekammer Westfalen-Lippe verbietet, scheide auch deshalb aus, weil der Zahnarzt darauf hingewiesen habe, dass es sich um *Preisbeispiele* handele.

Auch sei es, so das Gericht, nicht erforderlich, dass der Zahnarzt auf den vor Erbringung einer Leistung auf Verlangen nach § 1 Abs. 1 Satz 2 GOZ notwendig zu erstellenden Heil- und Kostenplan (§ 2 Abs. 3 Satz 1 GOZ) hinweist. Das Verwaltungsgericht Münster schreibt hier wörtlich, dass „Werbung naturgemäß nicht alle relevanten Umstände vorab umschreiben" könne (a. a. O., Rdnr. 54).

Im Ergebnis zeigt das Urteil, dass die teilweise immer noch vorherrschende Angst von Ärzten und Zahnärzten vor eigener Werbung und Marketingaktivitäten für die eigene Praxis jedenfalls teilweise unbegründet ist.

Werbung mit dem Begriff „Praxisklinik"

Das zweite Urteil stammt vom Landgericht Essen vom 08.11.2017 (Az.: 44 O 21/17). Hier war es die „Zentrale zur Bekämpfung des unlauteren Wettbewerbs Frankfurt am Main e. V.", die den Beklagten, einen Zahnarzt, der im Internet mit der Bezeichnung „Praxisklinik" wirbt, verklagt hatte.

Da es sich hier um eine wettbewerbsrechtliche Klage handelte, ging es allenfalls mittelbar um die zahnärztliche Berufsordnung. Doch auch hier hat das Landgericht entschieden, dass keine „Irreführung" durch die Verwendung des Begriffes „Praxisklinik" vorliege. Im Wesentlichen führte das Gericht dazu aus, dass der Begriff der Praxisklinik eine Zusammensetzung aus den Wörtern „Praxis" und „Klinik" sei. Wenngleich man bei dem Wort Klinik an stationäre Leistungen denken könne, so sei es für den durchschnittlichen Patienten doch offensichtlich, dass durch den vorangestellten Zusatz des Wortes „Praxis" klar werde, dass es sich um ambulante Leistungen handelt. Denn der werbende Zahnarzt hat in diesem Fall tatsächlich nur ambulante Leistungen angeboten.

Auch die Formulierung in § 115 SGB V, die rechtlich festlegt, was eine Praxisklinik eigentlich ist, zieht das Gericht heran. Denn dort werden Praxiskliniken wie folgt definiert:

„Einrichtungen, in denen die Versicherten durch Zusammenarbeit mehrerer Vertragsärzte ambulant und stationär versorgt werden."

Eine Praxisklinik kann nach dieser Lesart, so das Landgericht Essen, also entweder ambulant oder stationär (oder aber beides) behandeln. Könnte man dieses Urteil schlicht verallgemeinern, so dürfte nunmehr jeder Zahnarzt, der operative Eingriffe durchführt (beispielsweise oralchirurgische Implantatbehandlungen) mit dem Begriff der „Praxisklinik" werben. Hier ist jedoch Vorsicht geboten, da die klagende Verbraucherzentrale in Berufung gegangen ist. Das Urteil ist also noch nicht rechtskräftig.

Fazit

Wer seine Zahnarztpraxis heute wirtschaftlich führen will und die eigenen Potenziale ausschöpfen möchte, der muss werben. Hier ist weitaus mehr möglich, als es noch vor einigen Jahren der Fall war und als viele bis heute annehmen. Dies betrifft nicht nur die Werbung für privat zu zahlende Sonderleistungen, sondern auch in Grenzen Verlosungen, Preisausschreiben oder die Werbung mit einer eingetragenen Marke.

Auch wenn es hier einige Fallstricke gibt, die anwaltlicher Begleitung bedürfen, so kann jedem Praxisinhaber nur geraten werden, sich einmal rechtlich zu informieren und die eigenen Marketingmöglichkeiten auszuloten. ■

RA Dr. Tobias Witte
kwm - Kanzlei für Wirtschaft und Medizin
Partnerschaftsgesellschaft mbB
Albersloher Weg 10 c
48155 Münster
Tel.: 0251 53599-39
Fax: 0251 53599-10
http://www.kwm-rechtsanwaelte.de
witte@kwm-rechtsanwaelte.de

© XtravaganT/fotolia

Förderbeiträge bei der **Anbindung an die Telematikinfrastruktur**

Die Einführung der Telematikinfrastruktur ist beschlossene Sache und sicherlich jedem bekannt. Mit der Anbindung an die Telematikinfrastruktur entstehen den Praxen Kosten. In § 291 a SGB V hat der Gesetzgeber festgelegt, dass die Aufwände der TI von den Krankenkassen erstattet werden. Nachfolgend wird aufgezeigt, mit welchen Fördermitteln kalkuliert werden kann.

Anspruch auf die Kostenerstattung haben alle an der vertragszahnärztlichen Versorgung teilnehmenden Praxen. Der GKV-Spitzenverband (GKV-SV) und die Kassenzahnärztliche Bundesvereinigung (KZBV) haben eine Grundsatzfinanzierungsvereinbarung (GFinV) und eine Pauschalen-Vereinbarung beschlossen, die die Finanzierungsansprüche der Zahnarztpraxen festlegen. Jede Praxis erhält Pauschalen für ein Standard-Erstausstattungspaket und für ein Standard-Betriebspaket.
Die Pauschalen ergeben sich aus den bisherigen Marktkenntnissen (Angebot und Preisgestaltung). Es wird ausdrücklich darauf hingewiesen, dass, sofern sich neue Markterkenntnisse ergeben, KZBV und GKV-SV über eine Anpassung der Pauschalen verhandeln können.
Damit ist zu rechnen, da in den folgenden Monaten weitere zertifizierte Anbieter, Komponenten und Dienstleistungen auf dem Markt sein werden. Fest steht, dass die Höhe der Pauschalen in jedem Fall so kalkuliert wird, dass sie die günstigsten Kosten eines Standard-Erstausstattungspaketes sowie eines Standard-Betriebspaketes vollständig decken. Falls die Praxis die kostengünstigsten Komponenten und Dienste wählt, kann sie mit einer vollständigen Rückerstattung rechnen.

Standard-Erstausstattung

Das Standard-Erstausstattungspaket beinhaltet Pauschalbeträge für die notwendigen Komponenten (Konnektor, Ausweise, Kartenterminal, VPN), eine TI-Startpauschale und, sofern die hierzu erforderlichen Voraussetzungen erfüllt sind, ein mobiles Kartenterminal.

Die Höhe des Pauschalbetrages für den Konnektor ist zeitlich gestaffelt. In den drei Quartalen in 2018 wird die Pauschale für den Konnektor um jeweils 10% Prozent gesenkt. Hintergrund für die gestaffelte Pauschale ist die erwartete Marktentwicklung in diesem Bereich.

Die TI-Startpauschale umfasst Kosten für die Installation der Komponenten und Dienste
- inklusive Schulung der Praxis,
- die Ausfallzeiten der Vertragszahnarztpraxis aufgrund der Installation,
- eine einmalige Integration der Komponenten in das PVS sowie
- den zeitlichen Aufwand für die Einführung des VSDM in der Praxis.

Standard-Betriebspaket

Das Standard-Betriebspaket beinhaltet laufende Betriebskosten für
- die Wartung und notwendige Updates des Konnektors und VPN-Zugangsdienstes,
- den elektronischen Praxisausweis (SMC-B) sowie
- den elektronischen Heilberufeausweis (eHBA).

Zu beachten ist, dass die Höhe der Erstausstattungspauschale, die eine Praxis erhält, sich nach dem Zeitpunkt der Inbetriebnahme der neuen Technik richtet, nicht nach dem Bestell- oder Lieferdatum. Die einzelnen Pauschalen gestalten sich entsprechend der Anlage zur GFinV wie folgt:

Komponenten und Dienste	Standard-Erstausstattungs-pauschale	Standard-Betriebspaket monat-lich
Konnektor mit QES-Funktion inkl. Smartcard gSMC-K/ pro Standort	1. Quartal 2018 2.122 € 2. Quartal 2018 1.910 € ab 3. Quartal 2018 720 €	100 € ab 3. Quartal 2018 83 €
Stationäres E-Health-Kartenterminal inkl. Smartcard gSMC-KT	435 €	-
VPN-Zugangsdienst	-	-
Praxisausweis SMC-B	-	monatlich für 5 Jahre 8 €
TI-Startpauschale	900 €	-
Zahnarztausweis (eHBA)	-	als Einmalzahlung für 5 Jahre 233 €
Mobiles Kartenterminal (nur wenn Voraussetzungen nachgewiesen sind)	350 €	-

Anzahl der Erstattungspauschalen			
Komponenten und Dienste	**1–3 Zahnärzte***	**4–6 Zahnärzte**	**7 und mehr Zahnärzte**
Konnektor mit QES-Funktion inkl. Smartcard gSMC-K/ pro Standort	1	1	1
Stationäres E-Health-Kartenterminal inkl. Smartcard gSMC-KT	1	2	3
VPN-Zugangsdienst	1	1	1
Praxisausweis SMC-B	1	1	1
Zahnarztausweis (eHBA)	1 je Arzt	1	1

* Zahnärzte sind in diesem Sinne sowohl Vertragszahnärzte als auch angestellte Zahnärzte, welche bei einem Beschäftigungsumfang von mindestens 20 Stunden pro Woche vertragszahnärztliche Leistungen erbringen.

Die Kostenerstattung wird über die jeweilige Kassenzahnärztliche Vereinigung (KZV) abgewickelt. Hierfür werden entsprechende Formulare auf der Webseite der jeweiligen KZV zur Verfügung gestellt. Mit diesen Formularen können die Praxen dann alle Angaben machen, die für die Kostenerstattung notwendig sind. ■

EyeSpecial C-III

Fokus auf Zähne

So leicht,
so einfach, so präzise!

SHOFU

www.shofu.de

© Rawf8/Fotolia

Social Media
Haftung für's Verlinken, Einbetten und Teilen

Urheberrecht und Datenschutz

Das Setzen von Links gehört zum heutigen Alltag ebenso wie das Teilen von Beiträgen in sozialen Netzwerken oder das Einbetten von Videos auf den eigenen Webseiten. Daher ist es wichtig zu wissen, ob und wann mit diesen Handlungen teure Urheberrechtsverstöße begangen werden. Nachfolgend erläutert Rechtsanwalt Dr. Thomas Schwenke unter Berücksichtigung des Urheber- bzw. Datenschutzrechts, wann bei fremden Inhalten aufgepasst werden muss.

Zunächst gilt es drei Unterarten der Verlinkung zu unterscheiden: Dies sind 1. (Hyper-)Links zu anderen Webseiten oder Inhalten, 2. eingebettete Inhalte (z.B. ein YouTube-Video) in einer Webseite (engl.: Embedding) und 3. geteilte Inhalte (z.B. ein geteiltes Facebook-Posting oder ein Retweet; engl.: Sharing). Ihnen gemein ist, dass keine Dateien kopiert werden (Caching, z.B. im Browser, ist erlaubt) [1]. Wenn z.B. ein YouTube-Video eingebettet wird, dann bleibt die Originaldatei auf dem Server von YouTube. Dasselbe gilt für das Teilen.

Das Teilen von Inhalten in sozialen Netzwerken stellt im Regelfall eine Form der Einbettung dar. Das heißt, es ist egal, ob Sie ein bei YouTube oder Facebook gespeichertes Video in Ihre Website oder die Timeline Ihres Profils bei Facebook einbetten.

Bei Inhalten, die in sozialen Medien geteilt werden, handelt es sich praktisch um eine Form des Einbettens, denn derselbe Inhalt wird in unterschiedliche Timelines der Nutzer eingebunden. Nur die erste Person, die einen Inhalt hochlädt oder eine Bild- und Text-Vorschau aus einem Link generiert, erstellt eine Kopie.

Ein Link verweist lediglich auf die Quelle, ohne sie abzurufen. Während Links lediglich auf andere Quellen verweisen, werden geteilte, eingebettete Inhalte unmittelbar in Social-Media-Profilen oder auf Webseiten (z.B. YouTube-Videos) angezeigt. Der Europäische Gerichtshof (EuGH) behandelt Links oder eingebettete Inhalte dennoch weitestgehend gleich. Daher können Sie die in diesem Beitrag angesprochenen Prinzipien auf alle o.g. Formen der Verlinkung anwenden.

Die Nutzung von fremden Bildern, Videos oder Texten

Der Europäische Gerichtshof (EuGH) hat bestätigt bzw. beschlossen, dass es nicht verboten ist, Links auf fremde Inhalte zu setzen, sie zu teilen oder in eigene Webseiten einzubetten (EuGH, 08.09.2016 – C-160/15) [2].

Der EuGH hat entschieden, dass das Verlinken oder Einbetten von Inhalten grundsätzlich zulässig ist, wenn die Inhalte öffentlich zugänglich sind. Das heißt, es ist z.B. nicht erlaubt, Paywalls (Website nur nach Bezahlung nutzbar) zu umgehen. Im Internet frei verfügbare Inhalte sind dagegen öffentlich. Die Entscheidung des EuGH hat aber ein „Aber", das zumindest kommerziellen Linksetzern noch Kopfzerbrechen bereitet.

Keine Kopien: Die Entscheidung des EuGH gilt nur für verlinkte Inhalte, nicht für Kopien von Dateien (z.B. wenn Sie ein fremdes Bild auf Ihren Rechner herunterladen und auf Ihrer Facebook-Seite hochladen). Fremde Bilder, Texte oder Videos dürfen nur mit Zustimmung der Rechteinhaber vervielfältigt [3], d.h. kopiert werden (es sei denn, es liegt eine gesetzlich erlaubte Ausnahme vor, wie z.B. ein Text- oder Bildzitat); siehe dazu OLG Düsseldorf, 16.06.2015 – I-20 U 203/14 [4].

Die Nutzung von illegal ins Netz gelangten Inhalten

Wenn ein Inhalt ohne Willen des Urhebers veröffentlicht wurde, dann kann dessen Verlinkung, das Teilen oder Einbetten laut EuGH

einen Urheberrechtsverstoß darstellen. Es gibt Fälle, in denen Bilder, Videos oder Texte ohne Willen der Urheber ins Internet gelangt sind; hierbei hat der Uploader den Urheberrechtsverstoß begangen. Wenn Sie auf diese Inhalte verlinken, sie teilen oder einbetten, dann können Sie für den Rechtsverstoß des Uploaders unter Umständen haften.

Bei der Frage, ob Sie haften müssen, müssen Sie zwischen privater Linksetzung und solcher mit Gewinnerzielungsabsicht unterscheiden:

- Linksetzung mit Gewinnerzielungsabsicht: Eine Gewinnerzielungsabsicht wird schnell angenommen. Sie liegt bei Schaltung kommerzieller Banner, Blogs von Freiberuflern, professionellen Influencern und bei Unternehmen vor.
- Rein private Linksetzung: Wenn Sie Links ohne Gewinnerzielungsabsicht setzen, dann sind sie privat (z.B. in Ihrem privaten Facebook-Profil).

Eine Gewinnerzielungsabsicht kann sich schnell ergeben. Diese liegt bei Unternehmen vor, aber auch bei professionellen Influencern, Bloggern, Schaltung von Werbebannern etc.

Geringe Haftung bei privater Linksetzung

Privatpersonen haften nur, wenn es ihnen zumindest hätte auffallen müssen, dass die Inhalte, die sie verlinken, einbetten oder teilen, urheberrechtlich bedenklich sind. Angenommen, die Webseite, auf die Sie einen Link setzen, oder ein Bild, das Sie teilen, oder ein Video, das Sie im Blog einbinden, sind illegal ins Netz gelangt. Dann haften Sie als Privatperson nur in den folgenden Fällen:

- Sie haben Kenntnis von der Rechtsverletzung (z.B. wenn der Urheber Sie auf den Urheberrechtsverstoß hinweist)
- Sie hätten die Rechtsverletzung erkennen können (wenn Sie z.B. auf illegale Streamingportale mit aktuellen Kinofilmen verlinken)

Pflicht zur zumutbaren Nachforschung bei kommerzieller Linksetzung

Im Fall der kommerziellen Linksetzung wird es problematischer. Der EuGH stellt an Freiberufler, professionelle Blogger, Influencer oder Mitarbeiter eines Unternehmens höhere Anforderungen als an Privatpersonen (EuGH, 08.09.2016 – C-160/15) [5].

© Maksim Kabkou/Fotolia

Wenn Hyperlinks mit Gewinnerzielungsabsicht gesetzt werden, kann nach Ansicht des EuGH von demjenigen, der sie gesetzt hat, erwartet werden, dass er die erforderlichen Nachprüfungen vornimmt, um sich zu vergewissern, dass das betroffene Werk auf der Website, zu der die Hyperlinks führen, nicht unbefugt veröffentlicht wurde, sodass zu vermuten ist, dass ein solches Setzen von Hyperlinks in voller Kenntnis der Geschütztheit des Werkes und der etwaig fehlenden Erlaubnis der Urheberrechtsinhaber zu seiner Veröffentlichung im Internet vorgenommen wurde.
Das heißt, die Kenntnis der Rechtswidrigkeit der Inhalte an der Quelle wird Unternehmen unterstellt. Kommerzielle Linksetzer müssen nachweisen, die ihnen zumutbaren Nachforschungen angestellt zu haben. Praktisch heißt es, dass Sie vor jeder Linksetzung, vor jedem geteilten Tweet oder vor jeder Einbettung eines Videos an der Quelle nach rechtlicher Zulässigkeit der Inhalte fragen müssten. Das erscheint mir doch sehr anachronistisch und würde meines Erachtens die Funktionsfähigkeit des Internets und all seiner positiven Eigenschaften erheblich einschränken [6]. Es zeichnet sich jedoch eine Entspannung der Risikolage ab.

Wann ist eine Nachforschung zumutbar?

In mehreren aktuellen Urteilen zeigt sich, dass die Nachforschungspflicht in vielen Fällen unzumutbar sein dürfte, so z.B. für Google, weil Suchmaschinen der Allgemeinheit dienen (BGH, 21.09.2017 – I ZR 11/16) [7], oder für Affiliatelinks zu Amazon (LG Hamburg, 13.06.2017 – 310 O 117/17) [8]. Insbesondere stellte das LG Hamburg eine Reihe an Kriterien auf, die in vielen Fällen gegen eine Nachforschungspflicht sprechen werden. Dies sind:

- die Höhe des Zeitaufwands
- die Höhe des finanziellen Aufwands
- Erfolgsaussichten einer Nachfrage (d.h., ob mit einer Antwort zu rechnen ist).
- rechtlich bestehender Auskunftsanspruch (dieser dürfte meines Erachtens selten vorliegen, z.B. bei Händlern gegenüber Großhändlern)
- keine Gefahrneigung der Quelle (z.B. sollten Sie keine Links zu Webseiten setzen, die sonst kostenpflichtige Software kostenlos anbieten)
- automatische Linksetzungsverfahren und Möglichkeiten der Implementierung von Prüfmechanismen (z.B. bei automatisch gesetzten Affiliatelinks)
- Nutzen für die Allgemeinheit (z.B. im Fall von Google, meines Erachtens auch bei der Presse)
- keine Zueigenmachung (das Risiko wird erhöht, wenn Sie mit Links eigene Aussagen untermauern oder wenn eine Einbettung wie Ihr eigener Inhalt erscheint)

Zukunftsaussichten der Haftung für das Einbetten, Teilen und Verlinken

Es bleibt nun abzuwarten, wie Gerichte die o.g. Kriterien bewerten werden. Meines Erachtens spricht viel dafür, eine Linkhaftung für fremde Urheberrechtsverstöße auch im kommerziellen Bereich auf die Fälle zu beschränken, in denen die Rechtsverstöße hätten erkannt werden können oder in denen Inhalte eingebettet werden, ohne dass die Einbettung erkennbar ist und die Inhalte daher wie eigene Inhalte wirken (z.B. wenn fremde Bilder in die Website ohne Quellenangaben eingebettet werden). Ob die Gerichte auch dieser Ansicht sind, bleibt abzuwarten.

Zeitaufwand und Erfolgsaussichten:

Eine Nachforschung ist umständlich und damit zumindest für die Presse kaum zumutbar, meint Jörg Heidrich, der Justiziar des Heise Verlages. Nachdem das Landgericht Hamburg bei einem Linksetzer auf Grundlage des o.g. EuGH-Urteils einen Rechtsverstoß sah, bat Heidrich das LG Hamburg um eine Bestätigung der Rechtssicherheit der Inhalte auf den Gerichtsseiten zwecks Verlinkung auf die Gerichtsseiten im Rahmen der Berichterstattung. Die Antwort dauerte rund drei Tage und war alles andere als rechtsverbindlich.

Das Datenschutzproblem

Soziale Netzwerke sammeln häufig die Daten der Websitebesucher und können diese für Werbe- und Marketingzwecke einsetzen. Wenn Sie fremde Inhalte aus sozialen Netzwerken in Ihre Website einbetten, dann geschieht dies mithilfe eines Codes der Anbieter. Dieser Code wird beim Aufruf Ihrer Website ausgeführt und lädt den gewünschten Inhalt, z.B. ein Facebook-Video, vom Facebook-Server.
Das Problem dabei ist, dass die Anbieter diese Einbettungen nutzen, um die Daten Ihrer Websitebesucher für Werbe- und Marketingzwecke zu sammeln. Ob dies zulässig ist, müsste im Einzelfall geprüft werden. Derzeit wird z.B. gerichtlich verhandelt, ob man für die Einbindung von Social-Plugins (Like- oder Share-Button)

von Facebook (die auch das Einbetten von Beiträgen umfassen) haftet (EuGH – C-210/16) [9].

Datenschutzerklärung und Widerspruchsmöglichkeiten
Aus diesen Gründen sollten Sie in jedem Fall die Datenschutzerklärung um Hinweise auf die Einbindungsquellen ergänzen. Ich empfehle, hier auch auf deren Funktionsweise, d.h. die Erstellung von Profilen zu Werbezwecken, und die Möglichkeit des Widerspruchs (sog. Opt-Out) hinzuweisen, wobei ein Opt-Out sich leider nicht immer finden lassen wird. Das heißt, ein Risiko bleibt immer und es wäre von Vorteil, wenn soziale Netzwerke die Nutzung der Inhalte mit einer datensparsamen Einbettung oder eines Opt-Ins (Zustimmung) erlauben würden.
Denken Sie daran, die Datenschutzerklärung um die Hinweise auf die eingebetteten Beiträge aus sozialen Netzwerken, deren Anbieter und deren Datenverarbeitung zu ergänzen. Im Optimalfall hätten die eingebetteten Beiträge ein Opt-In, bevor sie Daten erheben. Ein Opt-In bietet derzeit jedoch praktisch kein Anbieter. Dennoch sollten Sie in der Datenschutzerklärung zumindest Links zu Opt-Out-Möglichkeiten (zur Ablehnung) aufnehmen.

Verzicht auf Linksetzung, Teilen und Einbetten?
Bei der Linksetzung sowie dem Teilen oder Einbinden von Inhalten sollte man sich nicht durch das Urheberrecht einschränken lassen.

Checkliste

Die folgende Checkliste gibt Ihnen einen schnellen Überblick über die mögliche Haftung für Links, geteilte oder eingebettete Inhalte.

1. Es ist erlaubt, fremde Inhalte (Bilder, Videos oder Texte) zu verlinken, zu teilen oder einzubetten (solange keine Zugangsschranken umgangen werden).
2. Besteht eine Haftung für fremde Urheberrechtsverstöße, falls verlinkte, geteilte, eingebettete Inhalte unerlaubterweise veröffentlicht wurden?
   - Bei Privatpersonen, nur wenn sie den Rechtsverstoß kannten oder er deutlich erkennbar war.
   - Bei Freiberuflern und Unternehmern wird die Kenntnis des Rechtsverstoßes vermutet. Sie müssen zur eigenen Entlastung eine Ihnen zumutbare Prüfung der Quelle nachweisen. Die Prüfung ist Ihnen vor allem zumutbar, wenn sie gefahrgeneigte Quellen nutzen, die Inhalte empfehlen oder die Quelle der Inhalte nicht erkennbar ist.
3. Wurden Einbettungen datenschutzrechtlich geprüft und in der Datenschutzerklärung erläutert?

NEU! Composi-Tight® 3D Fusion™
Sectional Matrix System

Das neue Composi-Tight® 3D Fusion™ Teilmatrizensystem bietet die Lösung für alle Klasse II Kavitäten.

- **Grüner Ring**
  bei fehlenden Höckern
- **Orangener Ring**
  bei großen Molaren oder sehr bauchigen Zähnen
- **Blauer Ring**
  bei kurzen und schiefstehenden Zähnen

FX-KFF-00 Starter Set
3x Composi-Tight® 3D Fusion™
(1x Ring kurz blau, 1x Ring lang orange,
1x Ring breit grün)
1x verbesserte Ringseparierzange,
80x Composi-Tight® 3D Fusion™ Matrizenbänder,
70x Composi-Tight® 3D Fusion™ Keile

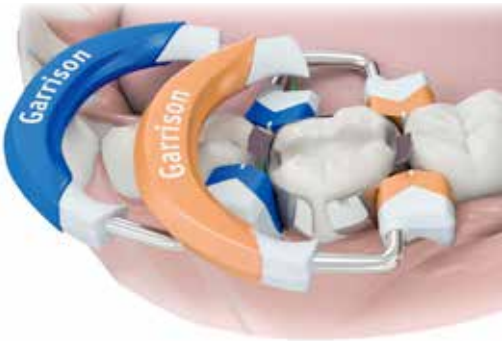

Preis: € 449,00*

Garrison
Dental Solutions

Tel.: +49 2451 971 409 • Fax: +49 2451 971 410
info@garrisondental.net • www.garrisondental.com

Testen ohne Risiko mit der 60-Tage-Geld-zurück-Garantie!

*Alle Preise sind unverbindliche Preisempfehlungen zzgl. MwSt.
Es gelten unsere AGB.

ADGM0418

THE LEADER IN MATRIX SYSTEMS

© 2018 Garrison Dental Solutions, LLC

Zum einen dürfte die Mehrzahl der Inhalte im Internet legal online sein. Zum anderen sollten gefahrgeneigte Quellen, wie Streaming-Portale, erkennbar sein. Dass fremde Inhalte nicht ohne Quellenangaben eingebunden werden sollten, sollte ebenfalls zum guten Ton gehören (bei geteilten Inhalten oder eingebundenen Videos und Beiträgen enthalten diese in der Regel Angaben zu Urhebern und Links zu der Quelle der Videos oder Beiträge).
Datenschutzrechtlich ist es schon problematischer. Hier stellt sich die Frage, ob z.B. aufgrund derzeit laufender Gerichtsverfahren das Einbinden von Facebook-Inhalten nicht besser vorerst ausgesetzt werden sollte. Letztendlich ist es jedoch eine Frage der individuellen Risikoabwägung und sollte bei Unternehmen vor allem geprüft und das Risiko hinreichend gemindert werden.

Die Rechtsfolgen, falls doch etwas passiert

Sollte der Fall eintreten, in dem ein Link, ein geteilter Beitrag oder ein eingebettetes Video zur Haftung führen, könnten Sie mit diesen Folgen abgemahnt werden:

- Sie müssen die Anwaltskosten im Schnitt von ca. 600 bis 900 Euro tragen.
- Sie müssen sich verpflichten, im Wiederholungsfall eine empfindliche Vertragsstrafe zu zahlen (kann bis zu 5.000 Euro betragen).
- Unter Umständen muss bei Urheberrechtsverstößen Schadensersatz bezahlt werden, der je nach Fall mehrere Hundert bis mehrere Tausend Euro betragen kann.

Ferner könnten die Datenschutzbehörden wegen der Einbettung der Inhalte aus sozialen Netzwerken eine Untersagung weiterer Nutzung der eingebetteten Inhalte fordern oder ein Bußgeld verhängen (bzw. ein Zwangsgeld bei Weigerung der Umsetzung der Untersagung).

Fazit

Die rechtliche Regelung der Linkhaftung bewegt sich meines Erachtens in eine Richtung, die dem „gesunden Menschenverstand" entspricht. Eine Haftung ist denjenigen zuzumuten, die wissen, dass die Inhalte der Quelle rechtswidrig sind, oder dies hätten erkennen müssen.
Es wäre natürlich vor allem für Unternehmer befriedigender zu wissen, wann genau zu haften ist. Es bleibt zu hoffen, dass die bisher nur vage formulierten Kriterien durch Gerichtsentscheidungen in eine linkfreundliche Richtung bestätigt werden. Eine Hoffnung gilt auch datenschutzkonformen Einbettungsmöglichkeiten seitens der Anbieter sozialer Netzwerke. ■

Quellen:

[1] https://www.gesetze-im-internet.de/urhg/__44a.html
[2] https://dejure.org/dienste/vernetzung/rechtsprechung?Text=C-160/15
[3] https://www.gesetze-im-internet.de/urhg/__16.html
[4] https://dejure.org/dienste/vernetzung/rechtsprechung?Text=20%20U%20203/14
[5] https://dejure.org/dienste/vernetzung/rechtsprechung?Text=C-160/15
[6] https://allfacebook.de/policy/adieu-freies-internet-gerichte-verschaerfen-haftung-fuer-links-sharing-vorschaubilder-und-embedding-faq
[7] https://dejure.org/dienste/vernetzung/rechtsprechung?Text=I%20ZR%2011/16
[8] https://dejure.org/dienste/vernetzung/rechtsprechung?Text=310%20O%20117/17
[9] https://dejure.org/dienste/vernetzung/rechtsprechung?Text=C-210/16

Rechtsanwalt
Dr. Thomas Schwenke

LL.M. (University of Auckland)
Dipl.FinWirt (FH);
Datenschutzbeauftragter TÜV Süd/
Zertifikat-Nr.: 1346#311657914;
Beim unabhängigen Landeszentrum
für Datenschutz Schleswig-Holstein
anerkannter Sachverständiger für
IT-Produkte (rechtlich)

Rechtsanwaltskanzlei
Dr. Thomas Schwenke
Paul-Lincke-Ufer 42/43
10999 Berlin
www.drschwenke.de

Das Potenzial von Dr. Google

Patienten auf der Suche nach Gesundheitsinformationen

Immer mehr Menschen suchen im Internet nach Gesundheitsinformationen. Zugleich wird das Angebot immer größer und vielfältiger. Anbieter von Gesundheitsinformationen sind Verlage, Krankenkassen und Versicherungen, Krankenhäuser, Selbsthilfegruppen, staatliche Institutionen, Stiftungen und auch Privatpersonen als Blogger, YouTuber oder Teilnehmer in Foren. Ein breites Spektrum bedient den Markt.

Vielfach wird behauptet, Medizin- und Gesundheitsinformationen im Internet seien schlecht oder von zweifelhafter Qualität, die Patienten seien damit überfordert, verirrten sich im Informationsdschungel oder würden gar zu Hypochondern. Nicht nur Verbraucherverbände äußern sich skeptisch – auch ärztliche Standesvertreter sind häufig nicht gut auf Gesundheitsinformationen aus dem Netz zu sprechen. Dennoch hat „Dr. Google" mehr Zulauf als je zuvor. Ist die geäußerte Kritik begründet?
In einer aktuellen Studie hat die Bertelsmann Stiftung untersucht, wie sich Patienten online über gesundheitliche Beschwerden und Krankheiten informieren. Vertrauen sie ihren Ärzten nicht oder zu wenig? Fakt ist, dass Patienten, die sich im Web informieren, dies zu 58% vor einem Arztbesuch und zu 62% im Nachhinein tun – daraus folgt, dass mindestens jeder Fünfte sogar vor- und nachher ins Internet geht.
Psychologen des Rheingold-Instituts haben im Auftrag der Bertelsmann Stiftung 36 Tiefeninterviews darüber geführt, wie Patienten nach Informationen im Netz suchen und diese dann nutzen. Ergänzt wird die qualitative Untersuchung durch eine repräsentative Bevölkerungsbefragung. Im Fokus beider Studien zum Gesundheitsinformationsverhalten standen folgende Fragen: Was und warum suchen Patienten bei Dr. Google? Wie zufrieden sind sie mit den Suchergebnissen? Welche Quellen nutzen Patienten, welche halten sie für vertrauenswürdig? Wirkt sich die Zufriedenheit mit dem Arzt auf die Eigenrecherche aus? Welche Reaktionen nehmen Patienten, die sich vorab selbst informiert haben, bei ihren Ärzten wahr?
Die Ergebnisse beider Analysen zeigen, dass die meisten Patienten im Internet finden, was sie suchen. Das Online-Informationsverhalten und das Arzt-Patienten-Verhältnis beeinflussen sich dabei wechselseitig. Sowohl bei Ärzten als auch bei Patienten ist Unzufriedenheit festzustellen. Das Zusammenspiel von Dr. med. und Dr. Google scheint verbesserungsbedürftig zu sein.

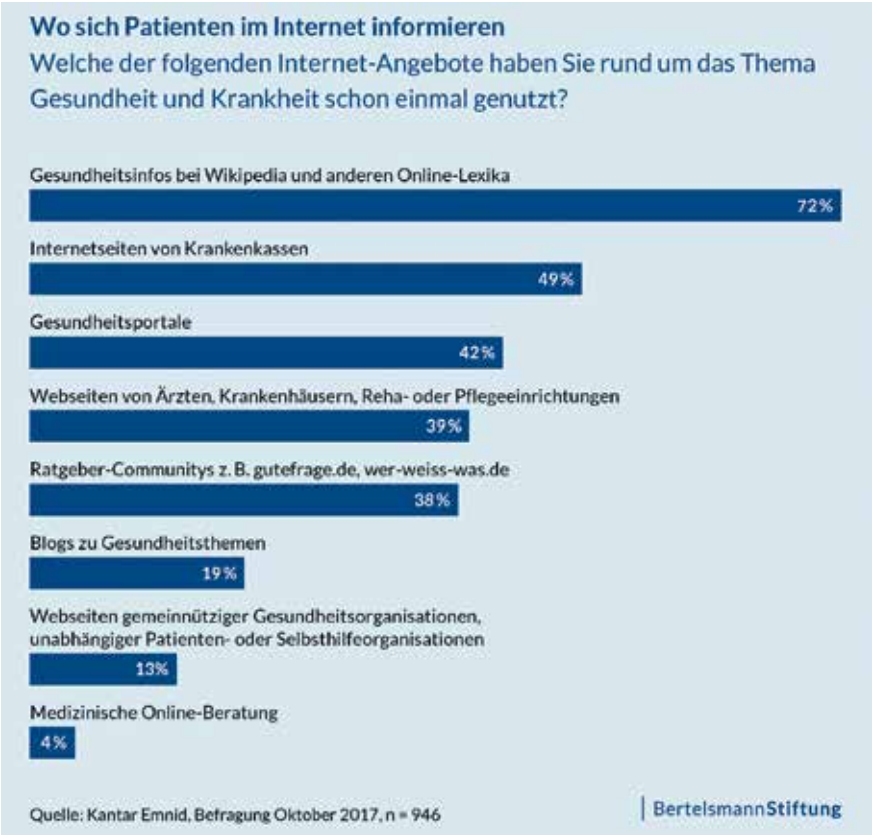

Abb. 1: Wo sich Patienten im Internet informieren.

Zufriedenheit mit Dr. Google

Die Hälfte der deutschen Onliner informiert sich mindestens einmal im Monat über Gesundheitsthemen im Internet. 16% tun dies sogar mindestens einmal pro Woche. Dabei nutzen sie in erster Linie Wikipedia und andere Online-Lexika, wie die Repräsentativumfrage zeigt. Mit einigem Abstand folgen die Internetseiten der Krankenkassen und Gesundheitsportale wie NetDoktor, Onmeda oder gesundheit.de. Auch Websites von Krankenhäusern und Pflegeeinrichtungen sowie allgemeine Ratgeber-Communitys werden häufig besucht. Deutlich weniger gefragt sind Websites unabhängiger Patienten- oder Selbsthilfeorganisationen und medizinische Online-Beratungen **(Abb. 1)**.

52% derjenigen, die sich im Web zu Gesundheitsthemen informieren, sind mit den Ergebnissen „meistens oder immer zufrieden", zusätzliche 44% sind zumindest „teils, teils zufrieden". Unter den Befragten stimmt niemand der Aussage zu, dass er „nie zufrieden" ist. Und nur 3% geben an, sie seien „selten zufrieden".

Gute Ergänzung zum Arzt

49% der repräsentativ befragten Internetnutzer sehen die Internetrecherche als gute Ergänzung zu den Aussagen des eigenen Arztes. Und das, obwohl 65% angeben, vertrauenswürdige Informationen seien schwer zu erkennen, und die Hälfte der Befragten allgemein der Ansicht ist, dass die Informationsfülle und das wachsende Angebot an Gesundheitsinformationen Patienten verunsicherten, beunruhigten und verwirrten. Dieser vermeintliche Widerspruch zwischen der subjektiven Zufriedenheit mit gefundenen Informationen und einer generellen Skepsis gegenüber dem Webangebot löst sich in den Tiefeninterviews des Rheingold-Instituts auf: Hier zeigt sich, dass die allgemeinen Bedenken hinsichtlich Internetinformationen viel kleiner sind, als es bei Repräsentativumfragen zum Ausdruck kommt. Auch wird deutlich, dass Menschen sich selbst eher als der Allgemeinheit zutrauen, nützliche und vertrauenswürdige Informationen im Netz zu finden.

Internet erfüllt vielfältige Bedürfnisse

Nach den Zielen und Motiven ihrer Online-Suche befragt, sagen 73% der Bevölkerung, dass sie über Gesundheitsrisiken und Krankheiten allgemein besser informiert sein möchten. Gut die Hälfte möchte außerdem Tipps und Hilfen für eine gesündere Lebensweise finden oder sich bei einem akuten Gesundheitsproblem selbst helfen. Weitere rationale Gründe, etwa die Empfehlungen eines Arztes besser zu verstehen oder zu überprüfen, spielen ebenfalls eine Rolle.

Die Tiefeninterviews belegen, dass die Suche nach Gesundheitsinformationen im Internet neben sachlichen Gründen oft auch emotionale Ursachen hat: Viele Patienten suchen nicht nur mehr Informationen, sondern auch Trost, Zuspruch oder Beruhigung – psychologische Komponenten, die bei Ärzten und im Freundeskreis vermutlich manchmal zu kurz kommen. Wenn Patienten sich zum Beispiel von ihrem behandelnden Arzt ungenügend informiert und auch emotional im Stich gelassen fühlen, dann kann das Dr. Google kompensieren.

Insbesondere nach der Diagnose einer schweren Erkrankung ziehen Patienten, wie die Interviews zeigen, das Internet zurate. Sie wollen Halt und Hilfe, um den Befund zu verarbeiten. Foren und Netzwerke mit Gleichgesinnten bieten Trost und Kraft. Das Netz wiegt Defizite der Ärzte auf, die sich zu wenig Zeit nehmen (können) oder keine ausreichenden kommunikativen Kompetenzen haben. Manchen Patienten werden die emotionalen Suchmotive gar nicht bewusst, vor allem wenn sie im Netz Ablenkung oder Zerstreuung suchen. Andere erkennen ihre psychologischen Beweggründe im Verlauf der Tiefeninterviews.

Strategisches Verhalten der Patienten

In den Tiefeninterviews kommt mangelndes Vertrauen in den eigenen Arzt wiederholt zur Sprache. Angst vor falscher Behandlung, unverständliche Erklärungen – diese und weitere Faktoren können zum Vertrauensverlust und zur Informationssuche im Internet führen. Dr. Google bietet hier Vorteile: Er hat unbegrenzt Zeit, ist immer und überall erreichbar, lässt einen nie allein. Informationen der Ärzte lassen sich schnell überprüfen, Arztbesuche vor- und nachbereiten.

30% der Patienten, die im Internet nach Gesundheitsinformationen suchen, haben dies ihrem Arzt schon mal verschwiegen. Viele möchten seine Reaktion erst einmal abwarten. Ein Viertel von ihnen fürchtet sogar, der Arzt könnte sich darüber ärgern und sie als schwierige Patienten einstufen. Ein Teil der Patienten agiert also bewusst strategisch.

Den gezielten Einsatz ihrer Kenntnisse aus dem Internet werten Patienten auch als Machtgewinn. Die Interviews zeigen, dass Patienten sich insgeheim freuen, Ärzten Paroli bieten zu können, etwa bei Fragen, welche Kosten die Krankenkassen übernehmen und welche IGeL-Leistungen selbst bezahlt werden müssen. Rund ein Drittel der Bundesbürger glaubt, dass das wachsende Angebot an Online-Informationen die Position der Patienten gegenüber

Abb. 2: Ärztliche Reaktion auf Selbstinformation.

den Ärzten stärkt und dazu beiträgt, ihnen weniger ausgeliefert zu sein. Jeder Dritte sagt zudem, dass es mehr Sicherheit im Umgang mit gesundheitlichen Beschwerden gibt. Dem stimmen nach einer früheren Erhebung für den Gesundheitsmonitor 2016 der Bertelsmann Stiftung jedoch nur 15% der befragten Ärzte zu; gut 50% glauben das nicht.
Immerhin gut 80% der Ärzte freuen sich prinzipiell über die Aktivitäten ihrer Patienten **(Abb. 2)**. Doch nur jeder zweite Patient hat erlebt, dass der Arzt auf die Internetsuche auch wirklich eingeht. 18% haben wahrgenommen, dass der Arzt sich über ihre Eigeninitiative ärgert. Bei der Ärztebefragung kam heraus, dass sich sogar rund 30% zumindest teilweise über die Ergebnisse ärgern. Viele Ärzte behalten also sowohl ihre Freude als auch ihren Ärger für sich.

Kein Vertrauensbonus für unabhängige Gesundheitsangebote

Ob es um die Ursache von Zahnschmerzen, Behandlungsmethoden bei Kniearthrose oder einen medizinischen Fachbegriff geht – jede Internetsuche führt zu langen Trefferlisten. Die Tiefeninterviews zeigen, dass Patienten den Suchergebnissen und dem Ranking fast bedingungslos vertrauen. Liefert Google einmal nicht die erwarteten Ergebnisse, entschuldigen Patienten dies mit ihrer eigenen falschen Suchstrategie. Ein Trugschluss, der von mangelnder Medienkompetenz zeugt. Dass die Probanden auch in Tiefeninterviews die Quelle einer Information nur in Ausnahmefällen hinterfragen, verstärkt die Annahme, dass dem Web nahezu blind vertraut wird.
Mehrfaches Lesen einer Information auf verschiedenen Internetseiten wird in der Regel als Bestätigung für deren Richtigkeit gewertet: Bekanntes wird als vertrauenswürdig gewertet, so ein weiteres Ergebnis der Interviews. Bereits das zweimalige Auffinden einer Information genügt, um ihre Glaubwürdigkeit deutlich zu erhöhen. Viele Interviewte ignorieren, dass auch falsche Informationen schnell über verschiedene Kanäle gestreut und verbreitet werden. Dass Teilnehmer repräsentativer Befragungen den negativen Urteilen über Informationen aus dem Internet überwiegend zustimmen, wirkt vor dem Hintergrund der Tiefeninterviews weniger wie eine individuelle Erfahrung, sondern eher wie sozial erwünschtes Antwortverhalten.
Kein Proband der Tiefeninterviews hat bei der Online-Suche darüber nachgedacht, ob gefundene Informationen wissenschaftlich fundiert sind. Renommierte Anbieter wie das unabhängige Portal gesundheitsinformation.de des Instituts für Qualität und

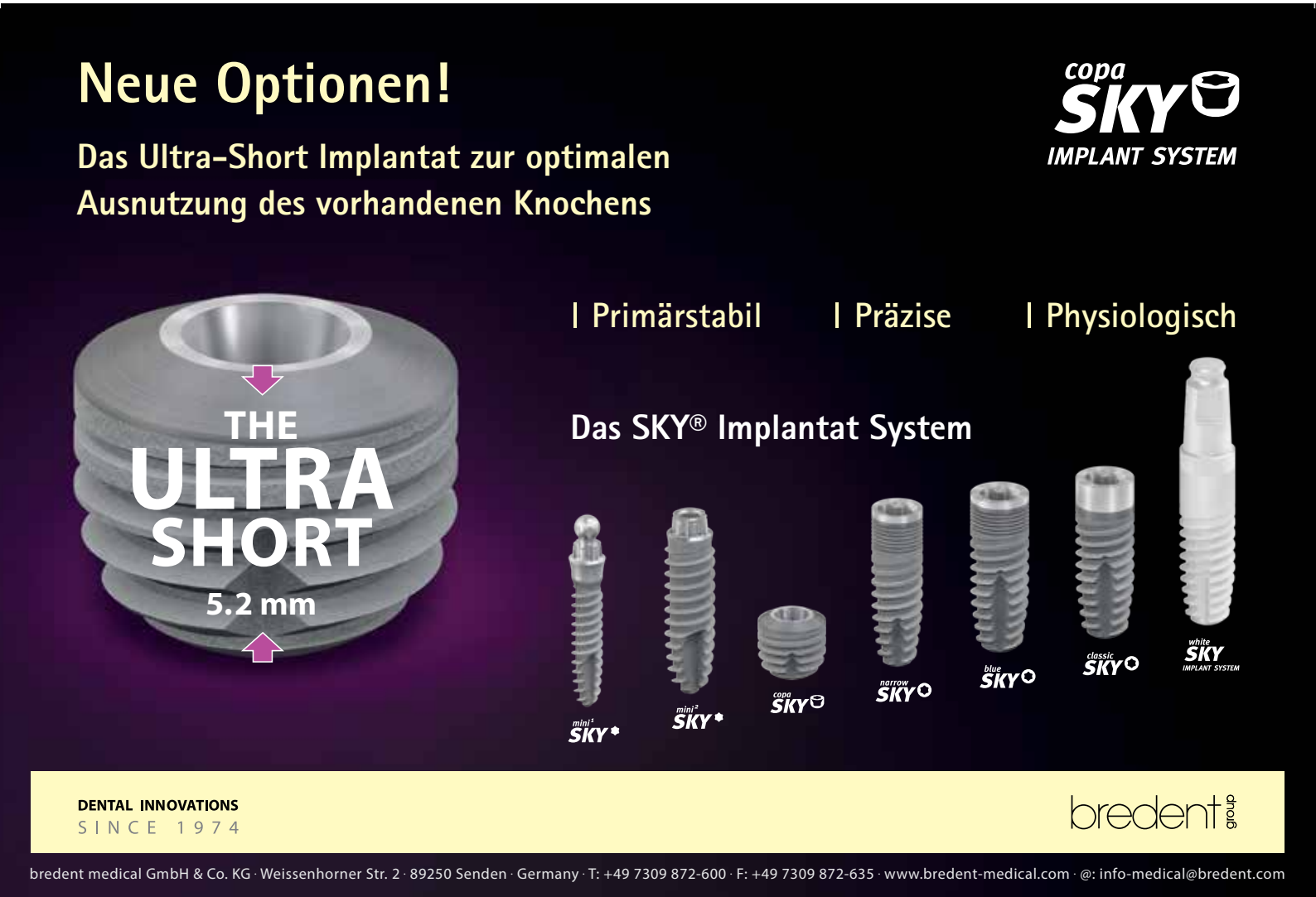

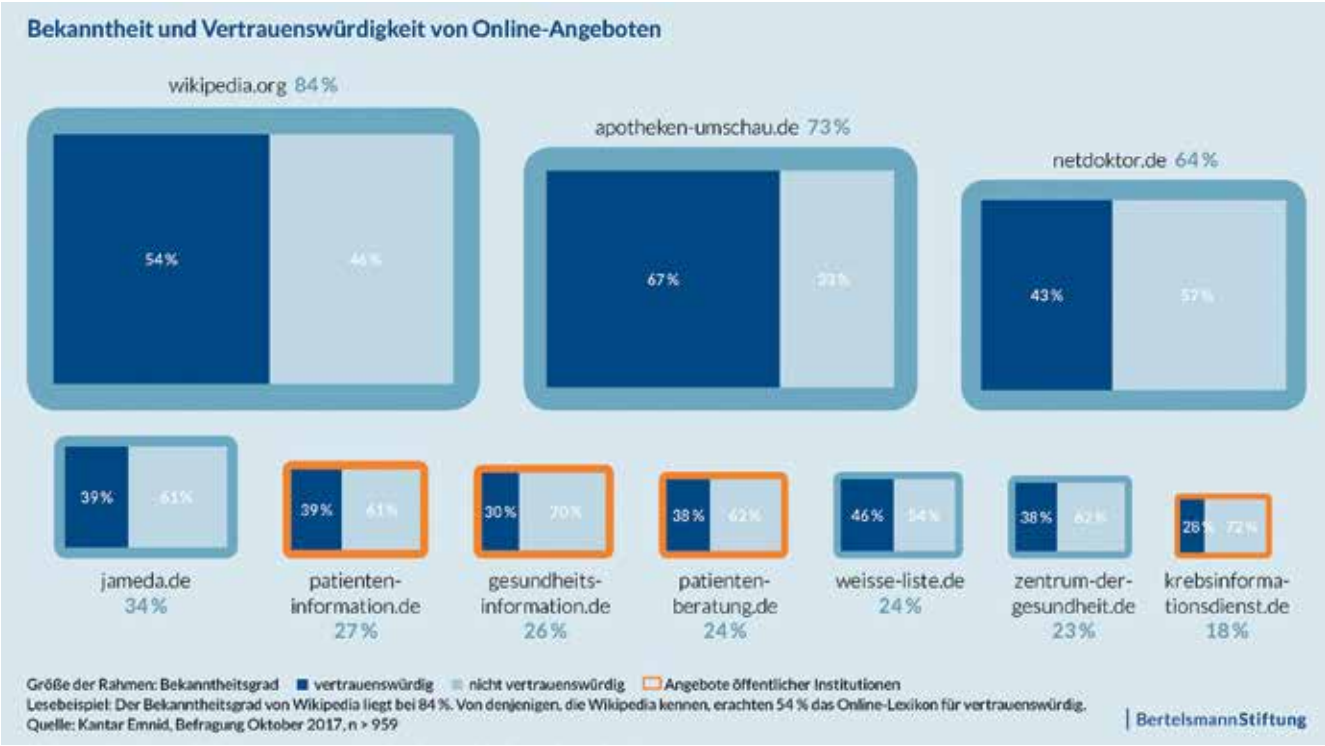

Abb. 3: Bekanntheit und Vertrauenswürdigkeit von Online-Angeboten.

Wirtschaftlichkeit im Gesundheitswesen (IQWiG) kannte keiner der interviewten Patienten. Dagegen haben kommerzielle Angebote wie apotheken-umschau.de (Wort und Bild Verlag) und netdoktor.de (Verlagsgruppe Georg von Holtzbrinck) einen hohen Bekanntheitsgrad **(Abb. 3)** und erhalten überwiegend gute Noten, auch wegen der Art der Ansprache. Viele Patienten suchen, wie die Interviews zeigen, eine emotional andere Ansprache im Sinne von mehr Fürsorge und Geborgenheit anstatt reines Faktenwissen. Die Vertrauenswürdigkeit dieser Portale leidet nicht, obwohl sie werbefinanziert sind und dies den Interviewten bewusst ist. Der Krebsinformationsdienst der Universität Heidelberg und die von den Krankenkassen finanzierte Unabhängige Patientenberatung (UPD) im Netz werden nicht als vertrauenswürdiger bewertet als das der evidenzbasierten Medizin fernstehende Alternativmedizinportal „Zentrum der Gesundheit". Alle werden von der Bevölkerung als gleich (wenig) vertrauenswürdig eingestuft.

Ärzte sind gegenüber Dr. Google zu verhalten

Aus Sicht der Interviewteilnehmer haben viele Ärzte Schwierigkeiten, den emotionalen Bedürfnissen ihrer Patienten gerecht zu werden und sie umfassend zu informieren. Laut unserer aktuellen repräsentativen Befragung hat weniger als die Hälfte der Ärzte Materialien vorrätig, die für Laien verständlich sind, oder weist auf gute Informationsquellen hin. Nur ein Fünftel der Ärzte ermutigt die Patienten, sich zusätzlich selbst zu informieren. Nicht wenige Ärzte (14%) raten nach Auskunft der Patienten sogar von der eigenen Informationssuche ab.

Diese Resultate belegen, dass Ärzte das Bemühen um Selbstinformation noch nicht genügend wertschätzen. Dabei haben Patienten sehr unterschiedliche und oft gute Gründe, sich auch nach einem Arztbesuch selbst weiter zu informieren. Die behandelnden Ärzte sollten ihnen verlässliche Informationen an die Hand geben oder entsprechende Online-Quellen empfehlen können. Von engagierten und informierten Patienten profitieren auch die Behandler: Zum einen müssen sie weniger erklären, zum anderen können sie solche Patienten besser in Entscheidungen einbeziehen – eine Basis für mehr Patientenzufriedenheit, Therapietreue und gute Behandlungsergebnisse.

Fazit: Informationsquelle Internet besser nutzen

Ärzte erkennen zunehmend an, dass Patienten sich im Internet informieren. Mehr als die Hälfte der Ärzte geht – laut den Patienten – bereits auf selbst recherchierte Informationen ein. Doch nur rund 40% geben laienverständliche Materialien mit und verweisen auf gute Quellen. Um das Zusammenspiel von Arzt und Internet – den beiden wichtigsten Informationsquellen der Patienten – noch weiter zu verbessern, empfehlen wir:

- Ärzte sollten Patienten bestärken, sich selbst zu informieren. Zudem sollten Ärzte gute Quellen kennen und empfehlen, damit Patienten Arztbesuche gezielt vor- oder nachbereiten können.
- Patienten sollten Absender und Intentionen von Gesundheitsinformationen prüfen. Außerdem sollten sie offen mit ihren Ärzten über eigene Rechercheergebnisse sprechen.
- Gute Gesundheitsinformationen sollten leicht verfügbar sein, beispielsweise in einer zukünftigen elektronischen Patientenakte. ■

Autoren:
Claudia Haschke,
Marion Grote-Westrick,
Uwe Schwenk

Claudia Haschke
Project Managerin, Bertelsmann Stiftung
Carl-Bertelsmann-Straße 256, 33311 Gütersloh
claudia.haschke@bertelsmann-stiftung.de
www.patient-mit-wirkung.de

Empfehlenswerte Patienteninfos rund um die Zahnmedizin

Das Internet bietet Patienten eine Vielzahl verlässlicher nichtkommerzieller Quellen, aus denen fundierte zahnmedizinische Informationen sprudeln. Diese kann man Patienten für die Nachbereitung des Praxisbesuchs an die Hand geben.

Zunächst ein allgemein-medizinisches Portal: In der Rubrik „Zähne und Zahnfleisch" bietet **gesundheitsinformation.de** vom Institut für Qualität und Wirtschaftlichkeit im Gesundheitswesen (IQWiG) umfassende Informationen zu Karies und Parodontitis sowie fundierte Basisinformationen z.B. zur Funktionsweise des Zahnhalteapparates. Auch neuere Therapiewege werden erwähnt. Die Informationen sind nach Kriterien der evidenzbasierten Medizin ausgewählt, Quellen werden benannt und die Inhalte für den Laien gut verständlich, nüchtern auf den Punkt gebracht. Interessierte Patienten können sich hier zahnmedizinisches Grundwissen anlesen. Sie können sich zudem ein Bild machen, welche Leistungen von der Kasse bezahlt werden und welche sie selbst berappen müssen.
Ansprechend geschrieben und multimedial aufbereitet machen die umfassenden Informationen zur Mundgesundheit und Prävention auf den Seiten der KZBV (**kzbv.de/#patienten**) richtig Spaß. Die Erklärtexte gehen ins Detail, sogar der Parodontale Screening Index (PSI) wird erläutert; fundierte Infos auch zu Randthemen wie Ernährung oder Mundgeruch.
Die DGZMK (**dgzmk.de**) entwickelt Patienteninformationen aus ihren eigenen Leitlinien. Damit möchte die Gesellschaft dem Patienten helfen, vorgeschlagene Therapien besser zu verstehen. In der Form eher antiquiert: pdfs zum Ausdrucken, dafür allerdings von renommierten Universitätsprofessoren zu vielen relevanten Themen verfasst.
Auch die wissenschaftlichen Fachgesellschaften der DGZMK haben vielfach Patienteninfos auf ihren Homepages. Die Gesellschaft für Parodontologie (DG Paro) sensibilisiert Patienten in einem gesonderten Portal **dgparo.de/patientenportal** für das Krankheitsgeschehen und die Prävention der Parodontalerkrankungen und klärt über die Versorgung mit Implantaten auf. Schön: die grafische Darstellung der Parodontitis.

Weitere Gesellschaften mit Patienteninfos im Netz

Deutsche Gesellschaft für Ästhetische Zahnmedizin e.V.: **dgaez.de/patienten.html**
Deutsche Gesellschaft für Implantologie: **dginet.de/web/dgi/patients**
Deutsche Gesellschaft für Mund-, Kiefer- und Gesichtschirurgie: **patienteninformation-mkg.d**e
Teilweise dieselben pdf-Dokumente wie sie die DGZMK im Angebot hat, begegnen uns wieder bei der Bundeszahnärztekammer unter **bzaek.de/fuer-patienten**, dazu kommen Antworten auf häufige Patientenfragen (FAQ). In ihren „qualitätsgesicherten Informationen rund um Behandlung und Zahnmedizin" ist die BZÄK gewiss absolut vertrauenswürdig, aber auch ein wenig spröde. Als Alternative zu „Dr. Google" empfiehlt sie die Suchmaschine **Medisuch.de** für verlässliche Infos aus dem Netz.
Information-mundgesundheit.de greift aktuelle Anlässe auf wie die Fluoriddiskussion, den Tag des Zahnschmerzes und gibt jahreszeitlich angepasste Hinweise, etwa auf die Zahnrettungsbox für den Skifahrer im Winter. Das Portal mit vielfältigen Beiträgen rund um die Mundgesundheit informiert nicht nur auf Basis angegebener (seriöser) Quellen, sondern unterhält den Nutzer auch. Hinter Mundgesund.de steht parsmedia, eine Marketingagentur für Ärzte und Zahnärzte.
Demnächst soll im Auftrag des Bundesgesundheitsministeriums ein „Nationales Gesundheitsportal" erstellt werden. Das Konzept ist fertig – aber bis dieses Patientenportal die Onlinepforte öffnet, werden noch einige Bits und Bytes durch den Kosmos fließen.

Die Redaktion

Intelligentes Befestigungsportfolio von GC

Einen großen Bereich innerhalb des Befestigungsportfolios von GC nehmen kunststoffbasierte Zemente ein. Neuestes Mitglied in diesem Segment ist der dualhärtende adhäsive Komposit-Zement **GC G CEM LinkForce**, der Stärke und Ästhetik in einem System für alle Indikationen und alle Werkstoffe vereint. Er ist u.a. für alle Keramiken, Kunststoff und metallbasierte Inlays, Onlays, Kronen und Brücken indiziert. Die leistungsstarke, ästhetische Universallösung ist in vier verschiedenen Farbtönen (Transluzent, A2, Opak und Bleach) und entsprechenden Try-In-Pasten erhältlich und lässt sich im Automix-System bequem applizieren. Ein weiterer Vertreter ist das hochfeste, fließfähige restaurative Komposit GC G-ænial Universal Flo mit optimaler thixotroper Konsistenz und hoher Viskosität. Es wird in der Regel als Restaurations- und Liner-Material verwendet, steht aber auch für die adhäsive Befestigung von Keramik- und Komposit-Inlays, Onlays und Veneers einer Stärke von < 2,0 mm mit rein lichthärtender Technik zur Verfügung. Das Komposit ist in 15 verschiedenen Farbtönen erhältlich und bietet eine hohe Verschleißfestigkeit sowie eine hervorragende Polierbarkeit für dauerhafte Ästhetik.

Im Bereich Glasionomer-basierter Zementierungslösungen ist der kunststoffverstärkte Glasionomerzement **GC Fuji PLUS** seit mehr als 20 Jahren eine bewährte und effiziente Lösung für sorgenfreies Zementieren, u.a. weil seine chemische Adhäsion für eine hervorragende Randdichtigkeit sorgt. Die Anwendung gestaltet sich schnell und einfach, da kein Ätzen und Bonden erforderlich ist. Zudem handelt es sich bei GC Fuji PLUS um eine feuchtigkeitstolerante Option für Fälle, bei denen keine ausreichende Trockenlegung sichergestellt werden kann. Eine weitere innovative Befestigungslösung, die für fast alle Routine-Zementierungen geeignet ist, finden Behandler in **GC FujiCEM 2 SL**, dem ersten kunststoffverstärkten Glasionomerzement in Paste-Paste-Darreichungsform. Bei den provisorischen Zementierungen hat GC zum einen den eugenolfreien Zinkoxidzement GC Freegenol als die temporäre Allzwecklösung mit einstellbarer Konsistenz und Polymerisationszeit im Angebot. Zum anderen sorgt der konventionelle Glasionomerzement GC Fuji TEMP LT in Paste-Pak-Kartusche für eine zuverlässige Retention und lässt sich aufgrund der geringen Filmstärke (6 µm) besonders einfach platzieren.

Um in dem umfassenden Portfolio stets zielgenau die richtige Lösung zu finden, bietet GC den kostenlosen GC Luting Guide an. Die innovative App ist erhältlich für Android und iOS und zeigt in wenigen Klicks Empfehlungen zu jeder Herausforderung im Bereich Befestigung.

GC Europe N.V.
info.gce@gc.dental
www.gceurope.com

online DENTAL KOMPAKT
Das Vergleichsportal für Dentalprodukte
www.dentalkompakt-online.de

Relaunch der Website **www.micro-IDent.de**

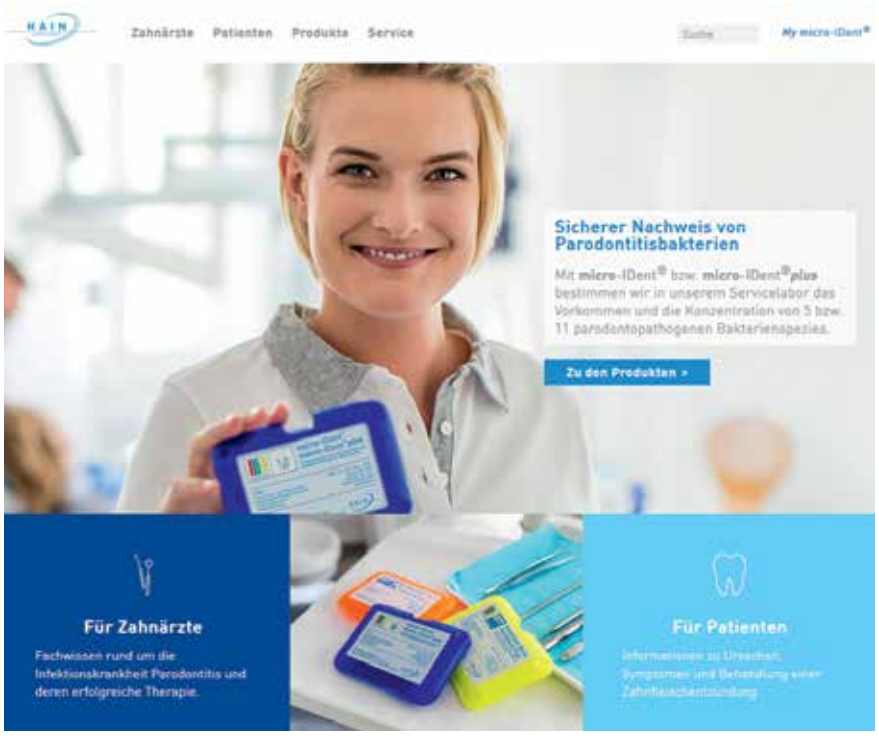

Seit dem 28.02.2018 erstrahlt die Webseite www.micro-IDent.de der Hain Lifescience GmbH in neuem Glanz. Diese wurde speziell für die Zahnarztpraxis gestaltet mit fachlichen Informationen rund um die Parodontitis. Das frische Design besticht durch klar gegliederte Inhalte, eine einheitliche Bildsprache und intuitive Benutzerführung. Damit ist die Webseite nicht nur noch schöner und übersichtlicher, sondern durch die **Optimierung für Mobilgeräte** auch bestens für die Zukunft gerüstet.

In einem eigenen Bereich für Fachkreise finden Sie viele **Hintergrundinformationen rund um Parodontitis** und alles was damit zusammenhängt - angefangen von den ursächlich verantwortlichen Bakterien, über die genetische Prädisposition bis hin zu Wechselwirkungen mit Allgemeinerkrankungen. Gerade im Zusammenhang mit der Reduktion der Bakterien sind Antibiotika häufig ein Thema – und auch hierzu finden Sie fundiert recherchierte Informationen.

Selbstverständlich können Sie auf www.micro-IDent.de auch alles rund um die Produkte **micro-IDent®**, **micro-IDent®plus**, **GenoType IL-1** und **Kombitest Basis** bzw. **Kombitest Plus** lesen. Es wird ausführlich erklärt, in welchen Fällen die molekulargenetischen Testsysteme eingesetzt werden können, wie das Handling funktioniert und wie die Ergebnisse der Analysen zu bewerten sind. Ein Kontakt- und ein Bestellformular erleichtert die Kommunikation mit Hain Lifescience.

Hain Lifescience GmbH
00800 42465433 (kostenfreie Hotline)
info@hain-lifescience.de
www.micro-IDent.de

kuraray Noritake

CLEARFIL™ Universal Bond Quick

IN EINEM DURCH!

Applizieren. Trocknen. Lichthärten.

Applizieren, trocknen und lichthärten. Keine Wartezeit, kein mehrfaches Applizieren und kein intensives Einreiben. Ein zuverlässiges Bonding für alle direkten Restaurationen, Stumpfaufbauten, indirekte Restaurationen und Reparaturen. Komfortable Anwendung bei jeder gewählten Ätztechnik: Self-Etch, Selektive-Etch oder Total-Etch, ganz wie Sie möchten. **CLEARFIL™ Universal Bond Quick** – das Universal Bonding für Ihren Praxisalltag.

Applizieren.

Trocknen.

Lichthärten.

Weitere Informationen erhalten Sie unter der Telefonnummer **069-305 35835** oder per Mail **dental@kuraray.de**

Musteraktion für **EDDY®** – die **schallaktivierte Spülinnovation** von **VDW**

Die VDW bietet interessierten Zahnärzten die Möglichkeit, die schallaktivierte Spülspitze EDDY kostenlos zu testen. Bis **Anfang April 2018** kann noch ein Blister mit zwei EDDY-Spülspitzen sowie ergänzendes Informationsmaterial angefordert werden. Im Rahmen der Musteraktion bietet VDW optional einen zu EDDY passenden Airscaler als Testgerät an.

Bis 31. Juli 2018 gelten überdies attraktive Sonderkonditionen für das EDDY Starter Kit Premium. Studien zufolge verbessert eine Schallaktivierung der Spülflüssigkeit die Behandlung signifikant. Weitere Vorteile sind zudem die erhöhte Wirksamkeit der Desinfektionslösungen sowie eine höhere Wahrscheinlichkeit für saubere Wurzelkanäle und damit für einen langfristigen Behandlungserfolg. Darüber hinaus reduziert EDDY insbesondere bei komplexen Anatomien die mikrobielle Belastung genauso wirkungsvoll wie eine ultraschallaktivierte Spülung [1]. Zugleich gewährleistet die weiche EDDY-Kunststoffspitze Sicherheit während der Behandlung.

VDW hat EDDY gemeinsam mit dem Flensburger Zahnarzt Dr. Winfried Zeppenfeld entwickelt. So verbindet EDDY hohe klinische Ansprüche mit einem erprobt einfachen Einsatz im Praxisalltag. Beispielsweise ist die universelle Größe von EDDY mit vielen Airscalern kompatibel. Beim Einwegprodukt EDDY entfällt außerdem die Dokumentationspflicht für die Anwendungsanzahl.

Das Online-Formular für eine kostenlose Musteranfrage einschließlich weiterer Informationen zur EDDY Spülspitze finden Sie unter https://eddy.vdw-dental.com/.

[1] Neuhaus KW, Liebi M et al.: Antibacterial efficacy of a new sonic irrigation device for root canal disinfection. Department of Preventive, Restorative and Pediatric Dentistry and Laboratory of Oral Microbiology, Department of Periodontology, School of Dental Medicine, University of Bern, Bern, Switzerland. J Endod, 1–5 (2016).

VDW GmbH
Bayerwaldstraße 15
81737 München
info@vdw-dental.com
www.vdw-dental.com

Septanest von Septodont

Septodont hat für das Lokalanästhetikum Septanest mit dem Wirkstoff Articain die Produktbezeichnung spezifiziert. Die Bezeichnung Adrenalin wird durch die wissenschaftlich gebräuchliche Bezeichnung Epinephrin ersetzt. Epinephrin wird synonym zu Adrenalin verwendet, inhaltlich bleibt das Produkt unverändert. Die zusätzlichen Angaben in der Artikelbezeichnung „40 mg/ml + 0,005 mg/ml“ bzw. „40 mg/ml + 0,01 mg/ml“ benennen die jeweiligen Wirkstoffkonzentrationen des Lokalanästhetikums pro Milliliter und tragen so zur Arzneimittelsicherheit bei.

Septanest ist unter alter Artikelbezeichnung weiterhin verkehrsfähig und wird mit neuer Bezeichnung ab dem 1. Quartal 2018 ausgeliefert.

Weitere Informationen unter
www.septodont.de

copaSKY – ultrakurzes Implantat
für reduziertes Knochenangebot

Mit dem neuen copaSKY – ein ultrakurzes Implantat von 5,2 mm Länge und 4,0, 5,0 und 6,0 mm Durchmesser – ergänzt bredent medical seit Jahresbeginn 2018 seine Implantatfamilie SKY.

copaSKY ist mit der bewährten OCS-Oberfläche (Osseo-Connect-Surface) ausgestattet. Es ist die Oberfläche, mit der das SKY-Implantat in der vergangenen Dekade Meilensteine in der implantologischen Königsdisziplin der Sofortversorgung gesetzt hat. Das Gewindedesign und die spezielle Oberflächenveredelung der SKY-Implantate sind Garant für hohe Primärstabilität und schnelle Osseointegration.

Die konisch-parallele Verbindung des copaSKY ist reversibel und höhenseitig kalkulierbar, damit wird der schwierige Morse-taper-Effekt verhindert, bei dem eine mögliche Höhendivergenz von bis zu 0,4 mm die Anfertigung einer passgenaue Prothetik unnötig erschwert. Mit copaSKY bietet bredent medical jetzt die ideale Lösung für kurze, breite Kieferkämme. Der vorhandene Knochen wird optimal genutzt und somit werden zeitaufwendige Augmentationen vermieden. Das bewährte chirurgische und prothetische Protokoll der SKY-Familie gilt auch für copaSKY: So können Zahnärzte die Indikation leicht in die klinischen Abläufe der Praxis integrieren. Lediglich ein spezielles Bohrerset ist für das ultrakurze Implantat nötig und findet auch noch seinen Platz in der vorhandenen Chirurgiekassette.

Die Prothetik ist übersichtlich, ja fast schon reduziert. Trotzdem können alle Anforderungen erfüllt werden. Daraus resultieren Prozesssicherheit und geringere Kosten für die Praxis. Besonders empfohlen wird die Versorgung der Patienten mit physiologischen Hochleistungspolymeren wie BioHPP. In der sog. One-Time-Therapie wird der Abutmentwechsel überflüssig und die Gingiva geschont. Die naturnahen Eigenschaften fungieren als „Stressbreaker", denn im Elastizitätsvergleich zeigt BioHPP als einziger Gerüstwerkstoff vergleichbare Werte wie Kompakta und Spongiosa.

copaSKY ist seit Februar 2018 lieferbar.

Weitere Informationen unter
Tel.: 07309 872-6 00
www.bredent.com

kuraray Noritake

PANAVIA™ V5

Mein Zement – für jede Befestigung!

PANAVIA™ V5 ist dank seines neuen Initiator-Systems der Universalzement für die Befestigung. Hochästhetische Anforderungen bei der Befestigung von Veneers werden genauso erfüllt wie eine überdurchschnittliche Haftkraft bei ungünstigen Retentionsverhältnissen. Jede Befestigung, von Restaurationen aus Metallen über Keramik bis hin zu Kompositen, ist mit **PANAVIA™ V5** möglich.

Der **Tooth Primer** für die Zahnoberfläche, der **Ceramic Primer Plus** für alle Legierungen, Keramiken oder Komposite und der Zement aus der Automix-Spritze, meistern alle täglichen Herausforderungen.

Das Ergebnis ist eine Reduktion des Materialsortiments in der Praxis, hohe Ästhetik und sichere Haftung für alle Front- und Seitenzahnrestaurationen. Alle fünf aminfreien Farben sind farbstabil und auch als **Try-In-Pasten** erhältlich.

Überzeugen Sie sich selbst und sprechen Sie uns an!

Weitere Informationen erhalten Sie unter der Telefonnummer **069-305 35835** oder per Mail **dental@kuraray.de**

Permadental – der **Komplettanbieter** für **ZE** und **KFO-Geräte**

Zum besonderen Angebot für kieferorthopädisch tätige Zahnärzte und Kieferorthopäden gehören neben verschiedenen Aufbissschienen, einem umfassenden Angebot an Schlafschienen von Respire Medical (Mitsui Chemical), dem Bleachingsystem permawhite und professionellen Sportmundschutz-Geräten auch Aligner für die sanfte Korrektur von Zahnfehlstellungen. Das Schienensystem CA Clear Aligner von SCHEU DENTAL erlaubt Behandlern mithilfe transparenter Kunststoffschienen eine für das Umfeld des Patienten fast unsichtbare Behandlung von Fehlstellungen. Je Behandlungsschritt kommen nacheinander drei Schienen in unterschiedlichen Materialstärken zum Einsatz. Je nach Grad der Fehlstellung werden mehrere Behandlungsschritte benötigt. Durch die konstante Krafteinwirkung findet die Veränderung der Zahnstellung im jeweiligen Korrekturstadium kontinuierlich, aber trotzdem sanft statt. Der Patient hat so keinen Druckschmerz zu befürchten. Der günstige Komplettpreis (von 149,95 €, inkl. MwSt.) je Set mit drei Schienen ermöglicht der Praxis einen ausreichenden Spielraum für eine erfolgreiche Behandlung von Fehlstellungen.

Permadental GmbH
Tel.: 02822 10065
www.permadental.de

10 Jahre Silginat® – ein Grund zum Feiern

Ein geeignetes Material für Situationsabformungen soll möglichst einfach und schnell anwendbar sein, dabei kostengünstig sowie qualitativ hochwertig und präzise. Mit Silginat® steht dem Zahnarzt ein klassisches A-Silikon zur Verfügung, das speziell für Alginat-Anwendungen entwickelt wurde. Es ist lagerstabil, mehrfach ausgießbar und dank der 5:1 Großkartusche für automatisches Anmischen einfach anzuwenden. Zum 10. Geburtstag von Silginat® hat die Kettenbach GmbH & Co. KG eigens ein Jubiläumspaket aufgelegt, mit dem die Praxen zusätzlich sparen können.

Weitere Informationen und Bestellmöglichkeit unter

www.kettenbach.de/silginat-jubel
oder unter Tel.: 02774 70590

Kettenbach GmbH & Co. KG
Im Heerfeld 7
35713 Eschenburg
www.kettenbach.de

Die neue **parodontax COMPLETE PROTECTION**

Dank der neuen parodontax COMPLETE PROTECTION sind in der täglichen Prophylaxe jetzt keine Kompromisse mehr nötig: Wie alle parodontax Zahnpasten enthält auch die neue als Putzkörper einen hohen Anteil an extra feinem Natriumbicarbonat. Der salzige Geschmack, den das Mineralsalz mitbringt, stellt für viele Patienten jedoch eine Hürde da. Deshalb enthält die neue Zahnpasta Stevia, einen nicht-kariogenen, natürlichen Süßstoff. Damit ist die COMPLETE PROTECTION die parodontax Zahnpasta mit dem besten Geschmack [1]. Sie hilft Zahnfleischproblemen vorzubeugen und bietet einen Rundumschutz für Menschen, die bei ihrer täglichen Zahnpflege auf nichts verzichten möchten. Dabei vereint sie einen verbesserten Geschmack mit acht Vorteilen für gesünderes Zahnfleisch und stärkere Zähne in einer Zahnpasta: Sie erfrischt den Atem und entfernt viermal effektiver Plaque als eine herkömmmliche Zahnpasta [2]*. Das enthaltene Mineralsaz in der Formulierung poliert sanft die Zahnoberflächen und entfernt dadurch schonend Verfärbungen.

Die parodontax COMPLETE PROTECTION Zahnpasta und Zahnbürste ist seit **März 2018** im Drogeriefach- und Lebensmitteleinzelhandel sowie in Apotheken erhältlich: die 75-ml-Tube zum Preis von 4,99 € (UVP) und die Zahnbürste zum Preis von 2,99 € (UVP).

[1] REPORT: 16-068689-01 2017. parodontax CPT DE Ipsos IQ*CPT- Full Report Canada & Germany May 2017. In: INNOQUEST, I. (ed.) Consumer Study.
[2] GSK data on file: IPSOS.

* Entfernt mehr Plaque als eine herkömmliche Zahnpasta nach einer professionellen Zahnreinigung und bei zweimal täglicher Anwendung.

Weitere Informationen unter
www.parodontax.de

dry tips® REFLECTIVE

Ultimative Speichelkontrolle

Neu! Mit reflektierender Beschichtung für bessere Sicht

- **Restlose Absorption:** Feuchtigkeitskontrolle direkt am Ohrspeicheldrüsen-Kanal
- **Reflektierende Beschichtung:** Bessere Sicht im Mundraum
- **Angenehmer Komfort:** Schlankes, flexibles Design. Kein Verrutschen in der Wange
- **Ideal für:** Kieferorthopädie, Abformungen, Fissurenversiegelung, u.v.m.

Video und Gebrauchsanleitung
http://microbrush.eu/drytips

Jetzt testen und Produktmuster anfordern:
samples@microbrush.eu

Young Innovations Europe GmbH
06221 43 45 442
info@microbrush.eu
www.microbrush.eu
YOUNG INNOVATIONS

Bestens eingestellt für das **ganze Spektrum** der **digitalen Dentalfotografie**

Die EyeSpecial C-III von SHOFU überzeugt durch ihr unkompliziertes Handling mit exzellenter Bildqualität. So kann beispielsweise der Patient auf einem USB-Stick ein Mock-up-Bild der geplanten Frontzahnrestauration gleich mitnehmen. Die EyeSpecial C-III gibt auch der Patientenberatung mehr Drive und macht die Brillanz und Wertigkeit eines geplanten Behandlungsergebnisses bereits in der Entscheidungsphase sinnlich fassbar.
Sie ermöglicht eine hochauflösende, brilliante Bildqualität für alle Indikationen und Anwendungsbereiche der Dentalfotografie. Die kompakte Einhandkamera mit intuitiv bedienbarem LCD-Touchscreen verfügt über einen 12-Megapixel-CMOS-Sensor für schnelles Auslösen mit hohen Bildraten und übertrifft damit auch das Vorgängermodell EyeSpecial C-II.
Die 590 g leichte, wischdesinfizierbare Dentalkamera bringt extremen Bedienungskomfort und Anwenderfreiheit auf einen Nenner. Acht Motivprogramme mit vorkonfigurierten Parametern für Belichtungszeit, Blende und Blitz leiten einfach zum gewünschten Bild. Der „Surgery"-Mode ist dafür konzipiert, Behandlungsschritte als Bildsequenz intraoperativ zu dokumentieren. Mit dem integrierten Spiegel nimmt der „Mirror"-Mode abgelegene Zahnpartien korrekt auf und kontert sie automatisch. „Isolate Shade" ergänzt die Echtfarbaufnahme durch eine Kopie mit Weichteilgewebswiedergabe in Grau und bringt damit noch mehr Sicherheit in die Farbkommunikation mit dem Labor. Und „Low Glare" macht die inzisale Transparenz von Referenzzähnen perfekt lesbar für den Techniker. Weitere Motivprogramme für intra- und extraorale Aufnahmen runden das Spektrum ab. Je nach individuellen Präferenzen lassen sich die Motivprogramme mit leicht konfigurierbaren zusätzlichen Voreinstellungen ergänzen. Das durchdachte Konzept, das auch Röntgenbilder integrieren lässt, schafft Eindeutigkeit und Einfachheit im täglichen Datenaustausch mit dem Labor.

SHOFU Dental GmbH
info@shofu.de
www.shofu.de

Die smarte Sofortversorgung

Seit Jahresbeginn steht SmartFix, das bewährte System zur Sofortversorgung zahnloser Kiefer, auch für das Astra Tech Implant System EV zur Verfügung. Der Einsatz von SmartFix kann eine Augmentation auch bei limitiertem Platzangebot vermeiden. Bei dem einfachen Konzept wird eine verschraubte Brücke oder Stegprothese im Ober- oder Unterkiefer von lediglich vier Implantaten gestützt. Durch eine angulierte Positionierung der posterioren Implantate werden die anatomisch kritischen Bereiche umgangen. SmartFix erreicht einen sehr stabilen Prothesensitz, da die prothetische Unterstützungsfläche nach distal ausgedehnt und der ortsständige Knochen optimal ausgenutzt wird. Als Aufbau kommt das Multibase Abutment EV zum Einsatz, das in verschiedenen Winkeln verfügbar ist und passend zur Einschubrichtung der Implantate gewählt wird.
Bei den Implantaten des Astra Tech Implant System EV, zu denen auch das OsseoSpeed Profile EV-Implantat mit der abgeschrägten Implantatschulter gehört, handelt es sich um eine einzigartige Implantatlinie mit hervorragender Primärstabilität, die auch bei Sofortbelastung sehr gut dokumentiert ist. Das OsseoSpeed Profile EV ist ideal für das SmartFix-Konzept, da es beim angulierten Einsetzen bündig mit dem marginalen Knochen abschließt. Stefan Markus Schulz, Vice President Sales Dentsply Sirona Implants D-A-CH, sieht das große Potenzial des SmartFix-Konzepts für implantologische Praxen: „Dank des standardisierten Verfahrens, der optimierten Arbeitsabläufe und der daraus resultierenden günstigen Kosten kann mit SmartFix die Produktivität einer Praxis deutlich gesteigert werden. Mit den Implantaten des Astra Tech Implant System EV kann SmartFix eine Sofortversorgung bieten, bei der

keine Abstriche am Langzeiterfolg oder an der Ästhetik gemacht werden müssen. SmartFix erfüllt alle Anforderungen an eine zeitgemäße Therapie und bietet einen echten Wettbewerbsvorteil."

Weitere Informationen über
implants-de-info@dentsplysirona.com
Tel.: 0621 4302-010 oder unter
www.dentsplysirona.com/implants

Neues Luft-Niedrigdruck Sandstrahl System

Das neues Pulverstrahlgerät Sandman™ Futura arbeitet mit Niedrigdruck und ohne Wasser. Ein patentiertes Verwirbelungssystem sorgt dafür, dass mit wenig Druck (1,5 bis 3 bar) präzise und lautlos gearbeitet werden kann. Zur Auswahl stehen zwei Pulverkammern mit Aluminiumoxid in den Größen 29 µm und 45 µm. Nach dem Einsatz sind die Zahnoberflächen optimal für adhäsive Füllungen vorbereitet und es entsteht ein verbesserter Haftverbund. SANDMAN™ Futura ist ideal für die Behandlung von Karies bei Kindern und kann gegenüber den kleinen Patienten als „pusten statt bohren" verargumentiert werden, denn aufgrund der patentierten Verwirbelung und des Niedrigdrucks wird die Karies schmerzfrei entfernt, so der Hersteller; ein Bohren oder auch eine Anästhesie, werden oft überflüssig.

Für eine Vorführung in Ihrer Praxis und weiteren Informationen kontaktieren Sie:

Harf Medical Services GmbH
Würzburger Str. 5
97084 Würzburg
Tel.: 0931 35814430
Fax: 0931 29 89 002
www.sandman-dental.com
Info@sandman-dental.de

dent.kom

TOP FERNSCHULE Award 2018 FernstudiumCheck.de

Werden Sie zur Abrechnungsfachkraft in der Zahnarztpraxis!

Fernlehrgang zur Zahnmedizinischen Abrechnungs- und Organisationsangestellten

Diese Weiterbildung ist genau das Richtige für Sie, wenn Sie:

- **eine Spezialisierung in der Leistungsabrechnung anstreben.**
  Von den Grundlagen bis zum Expertenwissen lernen Sie die Abrechnung in allen zahnmedizinischen Fachgebieten.
- **Ihre Zukunft in der Praxisverwaltung sehen.**
  Mit dieser Weiterbildung können Sie erste Aufgaben in der Administration übernehmen.
- **den Grundstein für neue berufliche Perspektiven legen möchten.**
  Diese Weiterbildung ist eine solide Basis für die Aufstiegsfortbildung zur ZMV.

Auch für Quer- und Wiedereinsteiger geeignet.

Jetzt informieren: www.dentkom.de/zao

Veranstaltungsreihe TI kompakt

Das Thema Telematikinfrastruktur (TI) ist allgegenwärtig. Die Veranstaltungsreihe „TI kompakt" wird Ihnen als Praxisentscheider(in) die TI und die Auswirkungen der TI auf Ihre Praxis in kompakter und übersichtlicher Form näherbringen.

Sie erhalten Antworten u.a. auf Fragen wie:

- Welche Anschaffungen sind notwendig?
- Was ändert sich im Praxisalltag?
- Welche Kosten fallen an und wie hoch ist die Förderung im Rahmen der TI?
- Welche Anwendungen sind bereits verfügbar und welche kommen noch?

Veranstaltungstermine:	
11.04.2018	**Berlin**
18.04.2018	**München**
25.04.2018	**Stuttgart**
Start: 15:00 Uhr (Einlass: 14:30 Uhr), Ende: 17:00 Uhr mit abschließendem Get-together, Fingerfood und weiteren Informationsangeboten. Die Teilnehmerzahl ist begrenzt.	

Anmeldungen unter
www.cgm.com/wissensvorsprung-termine

13. bis 14. April 2018

1. Zimmer Biomet Dental Kongress in Salzburg

Auf dem Kongress unter dem Motto „Innovativ. Kontrovers. Praxisnah." geht es um die Zukunft der Zahnheilkunde und der dentalen Implantologie. Der Kongress unter Leitung von Prof. Dr. Stefan Fickl konzipiert richtet sich an Zahnärzte, deren Assistenz sowie an Zahntechniker. Die Teilnehmer profitieren von 14 Workshops namhafter internationaler Referenten, in denen alle Aspekte der modernen Implantologie detailliert und patientenindividuell abgedeckt werden – von der knöchernen Augmentation über die Behandlung der Extraktionsalveole bis zu prothetischen Aspekten. Kontroverse Diskussionen und ein interaktives Online-Voting ermöglichen den regen Austausch zwischen Referenten und Teilnehmern. Mit den Teilnehmern werden die neuesten klinischen und technologischen Entwicklungen sowie innovative Therapieansätze anhand ihrer mitgebrachten Fälle diskutiert.

Anmeldungen unter
www.zimmerdental.de/events
Weitere Informationen über
zb.veranstaltungen@zimmerbiomet.com bzw.
Tel. 089 324622110 oder 089 324622111

20./21. April 2018

6. Nationales Osteology Symposium, Frankfurt

Prof. Dr. Dr. Dr. Robert Sader

Prof. Dr. Frank Schwarz

Regeneration 360° – so lautet das Motto des mittlerweile 6. Nationalen Osteology Symposiums, welches in Frankfurt im „kap europa" stattfinden wird. Die Osteology Foundation, Luzern, sowie das Unternehmen Geistlich Biomaterials laden herzlich ein.

Die wissenschaftlichen Vorsitzenden des Kongresses, Prof. Dr. Dr. Dr. Robert Sader und Prof. Dr. Frank Schwarz haben unter dem Titel „Regeneration 360°" ein spannendes Programm zusammengestellt, das die vielen Facetten der modernen oralen Geweberegeneration von allen Seiten betrachtet.

In wissenschaftlichen Vorträgen, Workshops und interaktiven Diskussionen präsentieren hochkarätige Referentinnen und Referenten aus dem In- und Ausland die neuesten und wichtigsten Erkenntnisse aus Klinik und Forschung. Wissenschaftler kommen auf ihre Kosten im Wissenschaftsforum mit Posterpräsentationen und Vorträgen. Im Praktikerforum werden für die Praxis besonders relevante Themen diskutiert, darunter auch rechtliche Rahmenbedingungen. Zudem werden insgesamt 14 verschiedene praktische Workshops zu Themen rund um Hart- und Weichgewebemanagement angeboten.

Das detaillierte Programm, weitere Informationen zum Kongressort, Abstract-Einreichung und Registrierung finden sich online auf **www.osteology-frankfurt.org**

7./8. Juni 2018

Zahnarztpraxis-Strategie-Tagung

Auf der Tagung des Zahnärzte-Wirtschafts-Instituts (ZWI) Bonn in Köln unter Leitung von Prof. Dr. Thomas Schlegel werden sich die Referenten mit fünf wichtigen Themen auseinandersetzen und einen Überblick über Notwendigkeiten und Gestaltungsformen geben.

Donnerstag, 7. Juni 2018	Freitag, 8. Juni 2018
• Das neue Datenschutzrecht und seine Auswirkungen auf Praxen • Die notwendige Digitalisierung der Praxis 2018	• **Best Practice Management:** Mehr Führung! Mehr Entlastung! Mehr Motivation! • **Mehrdimensionale Praxisanalyse:** Die Analyse einzelner Praxisbereiche und Leistungserbringer • **Zahnärztliche Kooperationen 2018:** Problemschwerpunkte und Gestaltungsmöglichkeiten

Weitere Informationen unter:
www.zahnaerzte-wirtschafts-institut.de
oder telefonisch über Carolin Weltersbach
Tel. 0228 8579707

Natur und Kultur – in der Normandie auf der „Seine Comtesse“

Blick von der Burg Chateau Gaillard auf die Seine Comtesse in der Rheinkurve.

Ein Höhepunkt jagt den anderen auf der Seine-Flussfahrt zwischen Paris und dem Atlantik durch die zauberhafte Normandie. Wäre zwischen den Ausflügen nicht die schöne „Seine Comtesse“ unser schwimmendes Zuhause, könnte man die Eindrücke kaum verdauen. Als erstes Highlight überrascht uns Kapitän Michael Payen, der fließend deutsch spricht, mit einem Abstecher von der Anlegestelle in Paris flussaufwärts zum Eiffelturm. Punkt 23 Uhr funkelt und glitzert er für wenige Minuten wie im Märchen. Angestrahlt wird auf der Insel Ile aux Cygnes vor dem Eiffelturm auch die „Kleine Freiheitsstatue“. Was hat sie dort zu suchen? Lachend erklärt Michael Payen, dass sie das kleine Modell der Freiheitsstatue auf Liberty Island vor New York sei. Beide habe der französischen Bildhauer Frédéric-Auguste Bartholdi 1885 in Paris geschaffen. Die „Große“ wurde in 350 Kupferplatten zerlegt, in 214 Kisten verpackt, nach New York verschifft und dort wieder zusammengesetzt. Allgemeines Staunen.

Entdeckungstour flussabwärts auf der Seine

Nach diesem Doppelereignis und dem traditionellen Cocktailempfang geht's flussabwärts auf der Seine, die sich wie eine Schlange bis zum Atlantik windet. Tagsüber gemütlich auf dem Sonnendeck liegend, genießen wir die üppig grüne Vegetation entlang der Ufer, die ab und zu den Blick frei gibt auf idyllische Orte, Schlösser, Burgruinen und immer wieder schneeweiße fantastische Gebilde an steilen Hängen. Es sind Kreidefelsen, die vor vielen Millionen Jahren übrig geblieben sind nach dem Rückzug des sich damals weit ins Land erstreckenden Meeres.

„Senkrecht gestreift wie elegante Pyjamas sind die Fachwerkhäuser“, amüsiert sich eine Dame im idyllischen Örtchen Les Andelys. Bevor wir uns dort in einem kleinen Café im Schatten einer Kirche am Pastis gütlich tun, steigen wir gleich von der Anlegestelle aus steil hinauf zur mächtigen Burgruine des Château Gaillard, das Richard Löwenherz im 12. Jahrhundert errichten ließ. Der grandiose Blick von dort oben über die große Seine-Schleife zeigt die damalige strategische Bedeutung dieser Lage.

Nach einem erlesenen Mahl an Bord und interessanten Gesprächen an der Bar erreicht die „Seine Comtesse“ am nächsten Tag Honfleur mit seinen malerischen Gassen. Hier dominieren Calvados und Cidre in den Geschäften. Noch mehr beeindruckt aber hinter dem Alten Hafen die größte und älteste Holzkirche Frankreichs aus dem 15. Jahrhundert, St-Cathérine. Der ebenfalls hölzerne Glockenturm gegenüber erhebt sich aus einem scheunenartigen Fachwerkhaus. Tagelang könnte man durch diese idyllische Stadt streifen. So eine Flusskreuzfahrt hat den Vorteil, dass man entlang der Seine auf bequeme Weise Landschaft und Städte der Normandie kennenlernt. Einige der Gäste sind so begeistert zum Beispiel von Honfleur und der Region, dass sie später noch einmal für mehrere Tage herkommen wollen.

Von Honfleur aus fahren wir mit einem Bus an die „Alabaster-Küste“ bei Etretat. Steil stürzen die Kreidefelsen in den Atlantik. Den berühmten Torbogen, vom Meer in den Kreidefelsen gespült, bannte der berühmte Maler Claude Monet immer wieder in allen Schattierungen auf die Leinwand. Einige von uns steigen rechts, die anderen links die bequemen Treppenwege hinauf auf die Felsen. Erhaben ist der Blick auf den Atlantik und die sich nach Süden und Norden kurvenreich entlangschlängelnde Küste von beiden Seiten. Doch der Trubel ist enorm. Wir sind froh, abends wieder an Bord der „Seine Comtesse“ zu sein. Nach dem wie immer vorzüglichen Abendessen begeistert uns im Salon der bekannte Sänger Fabrice Thierry mit den schönsten Chansons. Früh am Morgen nimmt der Kapitän nun wieder Kurs stromaufwärts Richtung Paris, um weitere Ziele links und rechts der Seine anzusteuern.

Am nächsten Morgen legen wir in Rouen an. Hier wurde 1431 Jeanne d'Arc, die mutige Nationalheilige Frankreichs, als

Honfleur älteste Holzkirche Frankreichs.

Ketzerin verbrannt. Genau an der Stelle des Scheiterhaufens steht die Kirche Sainte-Jeanne-d'Arc in kühner Architektur. Ebenfalls ungewöhnlich ist ihr Innenraum mit der schlichten Statue der Jeanne d'Arc. Fast makaber: An der berühmten „Gros-Horloge", der riesigen Uhr in der nach ihr benannten Rue du Gros Horloge, verkauft der Chocolatier Anzou ihre Tränen als süße Mandelschokoladen-Spezialität. Die breite, von eleganten Geschäften flankierte Straße führt direkt zur gewaltigen Kathedrale Notre-Dame. Vor der monumentalen Fassade mit den zwei gewaltigen Ecktürmen verbrachte Claude Monet Monate und malte sie zu allen Tages- und Abendstunden. Innen, im Chorumgang, reihen sich Grabmale bedeutender Wikinger und Normannen aneinander. Richard Löwenherz jedoch ließ hier nur sein Herz bestatten. Sein Herz in Schokolade allerdings hat bisher noch kein Patissier kreiert.

Erholsamer Gegensatz zum pulsierenden Rouen ist der Ausflug nach Jumièges auf dem linken Seine-Ufer, zur wohl romantischsten Klosterruine Frankreichs. Schon von Weitem sind die 46 Meter hohen Türme der romanischen Kirche Notre-Dame aus dem 11. Jahrhundert zu sehen. Romantischer aber wirkt der große Bau von der Ostseite mit Blick in den relativ gut erhaltenen Kirchenraum. Der riesige sich anschließende Park gehörte einst zur Klosteranlage. Ein weiteres fantastisches Erlebnis ist in Giverny der Besuch des in bunter Blumenfülle fast ertrinkenden Hauses von Claude Monet. In allen Jahreszeiten hielt er die Stimmung seines Blumenparadieses auf Leinwand fest, auch den berühmten Seerosenteich. In seinem Haus ist den Bildern mit dem Seerosenteich ein eigener Raum gewidmet.

Kein Gast, der es nicht genießt, zurück auf der schönen „Seine Comtesse" auf dem Sonnendeck, im Salon oder auch in der Kabine mit den großen Schiebetür-Fenstern diese überwältigenden Eindrücke in Ruhe nachwirken zu lassen. In Paris endet die erlebnisreiche Flussfahrt nach einer interessanten Führung durch das Viertel Montmartre für die meisten Passagiere mit dem Besuch des berühmten Revue-Theaters „Lido" auf den Champs-Élysées – denn einmal im Leben muss man den berühmten Cancan gesehen haben. ■

Dr. Renate V. Scheiper

Der Garten vor Claude Monets Haus bei Giverny.

Die Elfenbeinküste bei Etretat.

Die Landschaft der Normandie vom Sonndendeck genießen.

Informationen

Die einwöchigen Flussfahrten „Seine und romantische Normandie" mit dem „4 Sterne plus"-Schiff „Seine Comtesse" bietet der Flusskreuzfahrtspezialist „Nicko Cruises" mit verschiedenen Anreisepaketen an.
In diesem Jahr starteten die Seine-Flussfahrten am 24. März (www.nicko-cruises.de); Tel.: 0711 248980-44.
Zu buchen in jedem Reisebüro.
Schiffsbeschreibung: Die „Seine Comtesse" hat auf 3 Passagierdecks 75 Doppelkabinen in drei Kategorien. Bequeme Liegestühle auf dem Sonnendeck mit großem Schachspiel. Reichhaltiges Frühstücksbuffet; mittags und abends wird ein mehrgängiges Menü serviert. Nachmittags gibt es Kaffee und Kuchen im Salon, spät abends einen leckeren Snack. Der Kreuzfahrtleiter hält Vorträge, weist auf Besonderheiten am Ufer hin. Abends wird das Tanzbein geschwungen.
Buchtipp: DuMont Reisetaschenbuch „Normandie", 12 Euro.

© tentacula/fotolia

ZAHNMEDIZIN

Antibakterielle Langzeitwirkung von Adhäsiven in vitro

In einer vorausgegangenen Studie erwiesen sich zwei Drittel von 22 selbstätzenden Adhäsivsystemen in vitro als antimikrobiell. Die Ergebnisse einer weiteren Studie bestätigten dies ebenso für 9 von 19 ausgewählten totalätzenden Adhäsiven. Inwieweit diese Wirkung auch im Langzeitversuch Bestand hat, war Gegenstand einer Untersuchung, die Prof. Dr. Susanne Kneist et al. vorstellt.

© iconimage/fotolia

MANAGEMENT

Datenschutz bei der eGK und in der Telematik-Infrastruktur

Mehr Information, weniger Verwaltungsaufwand und einheitliche Sicherheitsstandards – so lauten die Ziele der gematik (Gesellschaft für Telematik-Anwendungen der Gesundheitskarte mbH). Mit den Voraussetzungen, den Folgen und möglichen Fragestellungen einer modernen Telematik-Infrastruktur hat sich Autor Peter Schaar befasst.

© XtravaganT/fotolia

MANAGEMENT

Telematikinfrastruktur – Konsequenzen für die Zahnarztpraxis

Mit dem Anfang 2016 in Kraft getretenen Gesetz für sichere digitale Kommunikation und Anwendungen im Gesundheitswesen (E-Health-Gesetz genannt) wurde u.a. die bundesweite Einführung der Telematikinfrastruktur (TI) beschlossen. Damit werden auch Zahnärzte dazu verpflichtet, ihre Praxen an die TI anzuschließen (§ 291 Abs. 2b Satz 14 SGB V). Praxisinhaber sollten nun in Erfahrung bringen, was auf sie zukommt und was sie wann unternehmen müssen, um die TI in ihrer Praxis zu integrieren. Unsere ZMK wird in mehreren Beiträgen ab der ZMK 4 hierüber informieren.

Impressum

»ZMK«, Zahnheilkunde · Management · Kultur
ZMK online: www.zmk-aktuell.de

Verlag

Spitta Verlag GmbH & Co. KG,
Ammonitenstraße 1, 72336 Balingen,
Postfach 10 09 63, 72309 Balingen,
Telefon 07433 952-0, Telefax 07433 952-111
E-Mail: info@spitta.de

Chefredaktion
Prof. Dr. Claus-Peter Ernst, Tel.: 07433 952-319
E-Mail: Claus-Peter.Ernst@spitta.de

Redaktion
Karin Ude, Tel.: 07433 952-438, Fax: 07433 952-442
E-Mail: Redaktion@spitta.de

Ständige Mitarbeiter:
Dr. Simona Sorkalla, Dagmar Kromer-Busch,
Dr. Antje Kronenberg, Halil Recber

Redaktionsbeirat
M. Altenhein, PD Dr. O. Ahlers, Prof. Dr. F. Beske,
PD Dr. Dr. K. Bieniek, Prof. Dr. H. Börkircher, Dr. R. Briant,
Prof. Dr. B. Briseno, Prof. Dr. R. Buchmann, Dr. J.-F. Dehner,
Prof. Dr. E. Deutsch, Dr. V. Ehlers, Prof. Dr. Dr. W. Engelke,
Dr. C. Erbe, Dr. Dr. F. Halling, Dr. D. Hellmann,
U. Krueger-Janson, Prof. Dr. H.-P. Jöhren, PD Dr. A. Kasaj,
Prof. Dr. K.-H. Kunzelmann, Prof. Dr. F. Lampert,
Prof. Dr. N. Linden, PD. Dr. M. Naumann, Dr. H. v. Grabowiecki,
Univ.-Prof. Dr. H. Küpper, Prof. Dr. Dr. W. Olivier (M.Sc.),
Prof. Dr. Peter Pospiech, Dr. R. Ruhleder, Prof. Dr. B. Schott,
S. Schröder, Univ. Prof. a. D. Dr. H. Spranger,
Dr. Dr. R. Streckbein, PD Dr. Dr. C. Walter,
Prof. Dr. Th. Weischer, Dr. C. Zirkel

Anzeigenleitung
Josefa Seydler, Tel.: 07433 952-171,
E-Mail: Josefa.Seydler@spitta.de

Anzeigenverkauf
Nadja Ludwig, Tel.: 07433 952-221,
E-Mail: Nadja.Ludwig@spitta.de

Bezugspreis:
Einzelheft € 8,00 + Versandkosten, Abonnement Inland € 62,00, ermäßigter Preis € 37,00 für Studenten (alle Abonnementpreise verstehen sich einschließlich Versandkosten)

Abo-Verwaltung: Tel.: 07433 952-0

Druckauflage:
38.000 Exemplare, 10 Ausgaben jährlich; ISSN 1862-0914
Zurzeit gilt die Anzeigenpreisliste Nr. 32/17

Satz:
F&W Druck- und Mediencenter GmbH, 83361 Kienberg,
www.fw-medien.de

Sollte die Fachzeitschrift aus Gründen, die nicht vom Verlag zu vertreten sind, nicht geliefert werden können, besteht kein Anspruch auf Nachlieferung oder Erstattung vorausbezahlter Bezugsgelder.

Leserhinweis/Datenschutz:
Ihre dem Verlag vorliegenden Adressdaten werden unter strikter Einhaltung der Datenschutzvorschriften gespeichert, zur internen Weiterverarbeitung und für verlagseigene Werbezwecke genutzt. Fremdunternehmen werden Ihre Adressdaten zur Aussendung interessanter Informationen zur Verfügung gestellt. Sofern Sie die Speicherung und/oder Weitergabe Ihrer Adressdaten nicht wünschen, so teilen Sie uns dies bitte telefonisch (Tel.: 07433 952-0), schriftlich an die Verlagsadresse oder per E-Mail an „datenschutz@spitta.de" mit.

Urheber und Verlagsrecht:
Für unverlangt eingesendete Manuskripte, Abbildungen und Bücher übernimmt die Redaktion keine Haftung. Mit Annahme eines eingereichten Manuskriptes gehen das Recht der Veröffentlichung sowie die Rechte zur Übersetzung, zur Vergabe von Nachdruckrechten, zur elektronischen Speicherung in Datenbanken oder Internet, zur Herstellung von Sonderdrucken, Fotokopien und Mikrokopien an den Verlag über. Jede Verwertung außerhalb der durch das Urheberrechtsgesetz festgelegten Grenzen ist ohne Zustimmung des Verlages unzulässig. Alle in dieser Veröffentlichung enthaltenen Angaben, Ergebnissen usw. wurden von den Autoren nach bestem Wissen erstellt und von ihnen und dem Verlag mit größtmöglicher Sorgfalt überprüft. Gleichwohl sind inhaltliche Fehler nicht vollständig auszuschließen. Daher erfolgen alle Angaben ohne jegliche Verpflichtung oder Garantie des Verlages oder der Autoren. Sie garantieren oder haften nicht für etwaige inhaltliche Unrichtigkeiten (Produkthaftungsausschluss).
Mit anderen als redaktionseigenen Signa oder mit Verfassernamen gezeichnete Beiträge geben die Auffassung der Verfasser wieder, die der Meinung der Redaktion nicht zu entsprechen braucht. Gekennzeichnete Sonderteile liegen außerhalb der Verantwortung der Redaktion.

Redaktioneller Hinweis:
Unter der Rubrik „Dental aktuell" veröffentlichte Artikel wurden mit freundlicher Unterstützung der Dentalindustrie erstellt; die Firmenbezeichnung ist im Beitrag ersichtlich. Die im Text genannten Präparate und Bezeichnungen sind zum Teil patent- und urheberrechtlich geschützt. Aus dem Fehlen eines besonderen Hinweises bzw. des Zeichens ® oder TM darf nicht geschlossen werden, dass kein Schutz besteht.

Aus Gründen der besseren Lesbarkeit wird auf eine geschlechtsneutrale Differenzierung (z.B. Mitarbeiterinnen/Mitarbeiter) verzichtet. Entsprechende Begriffe gelten im Sinne der Gleichbehandlung grundsätzlich für beide Geschlechter.

Copyright Spitta Verlag GmbH & Co. KG,
Gerichtsstand Stuttgart

Druck, Verarbeitung, Versand:
Mayr Miesbach GmbH, Am Windfeld 15, 83714 Miesbach
www.mayrmiesbach.de

Diese Zeitschrift ist der IVW-Informationsgemeinschaft zur Feststellung der Verbreitung von Werbeträgern e.V. angeschlossen.

Sun DIGITAL DENTAL LABS

DGZI Deutsche Gesellschaft für Zahnärztliche Implantologie e.V.
Zertifiziertes Mitglied Curriculum Implantat-Prothetik

Sie haben die Wahl !

Individuelles Abutment, für alle gängigen Systeme
(Preis gilt nicht für Original CAMLOG, dedicam)

Titan **€ 109,-**

Hybrid[1] **€ 139,-**

[1]industriell vorgefertigte Anschlußgeometrie aus Titan mit individuellem Zirkonaufbau, verklebt

Full Zirkon Krone, monolithisch
Katana Zirkon Multi Layer (Noritake), natürlicher 4-Schicht Farbverlauf oder supertransluzent

Komplettpreis je **€ 119,-**

Full Zirkon Krone, monolithisch
Komplettpreis **€ 99,-**

Suntech® Zirkonkrone, vollverblendet
€ 149,-

Made in Germany!

Alle Preise verstehen sich zzgl. 7% MwSt. (außer bei Komplettpreisen). *Auslandszahnersatz.

Sunflex®, Einzelzahnersatz
€ 99,-*

Sunflex®, kombiniert mit Modellguss
€ 225,-*

Sunflex®
€ 177,-*

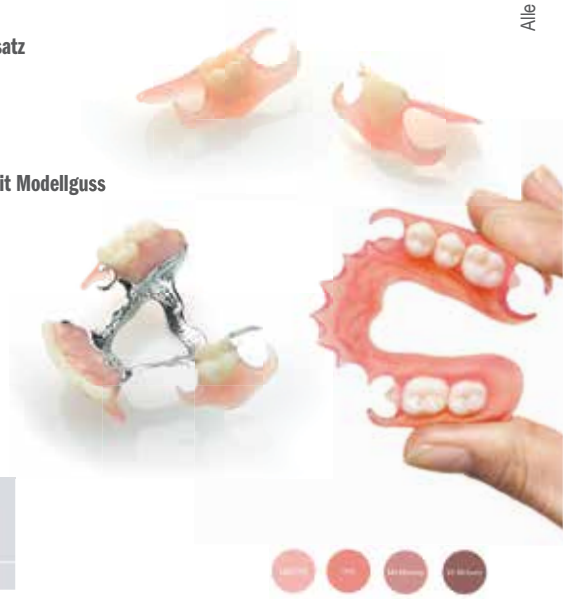

TÜVRheinland ZERTIFIZIERT
Management System ISO 9001:2008
www.tuv.com ID 9105060648

Senden Sie uns Ihre .stl Daten, Abdrücke oder Modelle. Unsere Spezialisten scannen, designen und fräsen für Sie !

HAIN LIFESCIENCE

Erfolgreiche Parodontitis-Therapie? Mit molekularer Diagnostik kein Problem.

Um die multifaktorielle Erkrankung Parodontitis erfolgreich zu behandeln, muss die Therapie individuell auf den Patienten abgestimmt sein. Daher basiert ein umfassender Therapieplan nicht nur auf dem klinischen Befund, sondern bindet auch immer die molekulare Diagnostik mit ein. Braucht mein Patient aufgrund der Bakterienbelastung eine adjuvante Antibiose und wenn ja, welches Antibiotikum ist optimal wirksam? Wie muss ich den genetischen Risikotyp bei der Behandlung berücksichtigen? Diese und noch mehr Fragen beantworten Ihnen unsere Testsysteme **micro-IDent®** und **GenoType® IL-1.** Sie können damit das Keimspektrum und das individuelle Entzündungsrisiko Ihres Patienten bestimmen und mit diesem Wissen die Therapie erfolgreich planen.

Kostenfreie Hotline: 00 800 - 42 46 54 33 | www.micro-IDent.de

Faxantwort an: +49 (0) 74 73- 94 51- 31
Bitte senden Sie mir kostenfrei:

- ☐ Infopaket Dentaldiagnostik (inkl. Probenentnahmesets)
- ☐ Probenentnahmeset **micro-IDent®**, **micro-IDent®*plus***
- ☐ Probenentnahmeset **GenoType® IL-1**
- ☐ Probenentnahmeset **Kombitest Basis**, **Kombitest Plus**

Praxisstempel

DENTI318IZMK

Hain Lifescience GmbH | Hardwiesenstraße 1 | 72147 Nehren | Tel.: +49 (0) 74 73- 94 51- 0 | Fax: - 31 | info@micro-IDent.de | www.micro-IDent.de

WE KNOW ENDO.

WaveOne® Gold

Sicher und souverän durch den Kanal

WaveOne® Gold bietet Ihnen die Einfachheit der reziproken Ein-Feilen-Technik in Verbindung mit höherer Flexibilität* zur Berücksichtigung der natürlichen Wurzelkanalanatomie.

Jetzt erhältlich mit einer korrespondierenden Gleitpfadfeile zur Optimierung der Vorbereitung Ihrer Aufbereitung. Erleben Sie das Gefühl von Sicherheit während ihrer Behandlung.

R2C™
The Root to Crown Solution

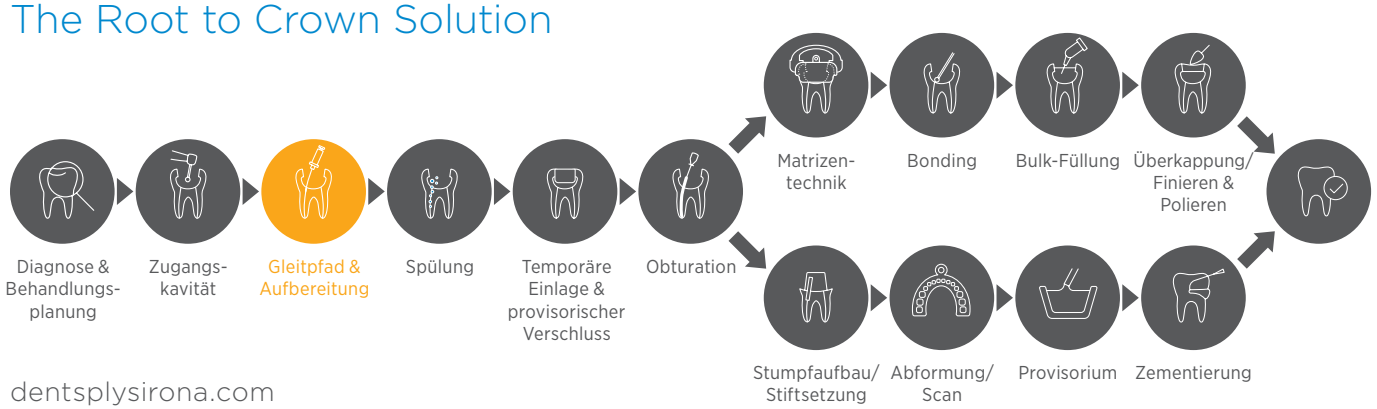

dentsplysirona.com

Dentsply Sirona Endodontics

* verglichen mit WaveOne®

DGZI Deutsche Gesellschaft für Zahnärztliche Implantologie e.V. – Zertifiziertes Mitglied Curriculum Implantat-Prothetik

Sun DIGITAL DENTAL LABS

Ihr Dentallabor
für digitale Fertigungstechnologien, Implantat-Prothetik und Vollkeramik

Sunflex PARTIALS

... und Sunflex

- Flexibel und Biokompatibel
- Keine Metallklammern
- Hervorragend kombinierbar mit Modellguß
- Hochästhetisch und lebenslange Garantie

... ideal als temporäre Lösung für implantatgetragenen Zahnersatz!

Lernen Sie uns kennen und besuchen Sie uns auf unserer Website
www.sundentallabs-germany.de

YouTube

TÜVRheinland ZERTIFIZIERT – Management System ISO 9001:2008

Bitte rufen Sie uns an für weitere Informationen
✆ Service-Nr. 0800 / 664 485 0

Oberbilker Allee 163 – 165, 40227 Düsseldorf, Germany
info@sundentallabs.de.com | www.sundentallabs-germany.de