Die ZMK online – www.zmk-aktuell.de

spitta

ZMK

Zahnheilkunde | Management | Kultur

Ausgabe 11
33. Jahrgang
November 2017

ISSN 1862-0914
E12169

8,– Euro

ZAHNMEDIZIN

Vorhersagbarkeit in der Endodontie – Diagnostik und Grundlagen

DENTALFORUM

Nicht-chirurgische Revisionsbehandlung

MANAGEMENT

Feiern mit dem Fiskus

Spitta Verlag GmbH & Co. KG | Postfach 10 09 63 | 72309 Balingen

VistaVox S:
Das 3D von Dürr Dental.

DÜRR DENTAL AG · Höpfigheimer Str. 17 · 74321 Bietigheim-Bissingen

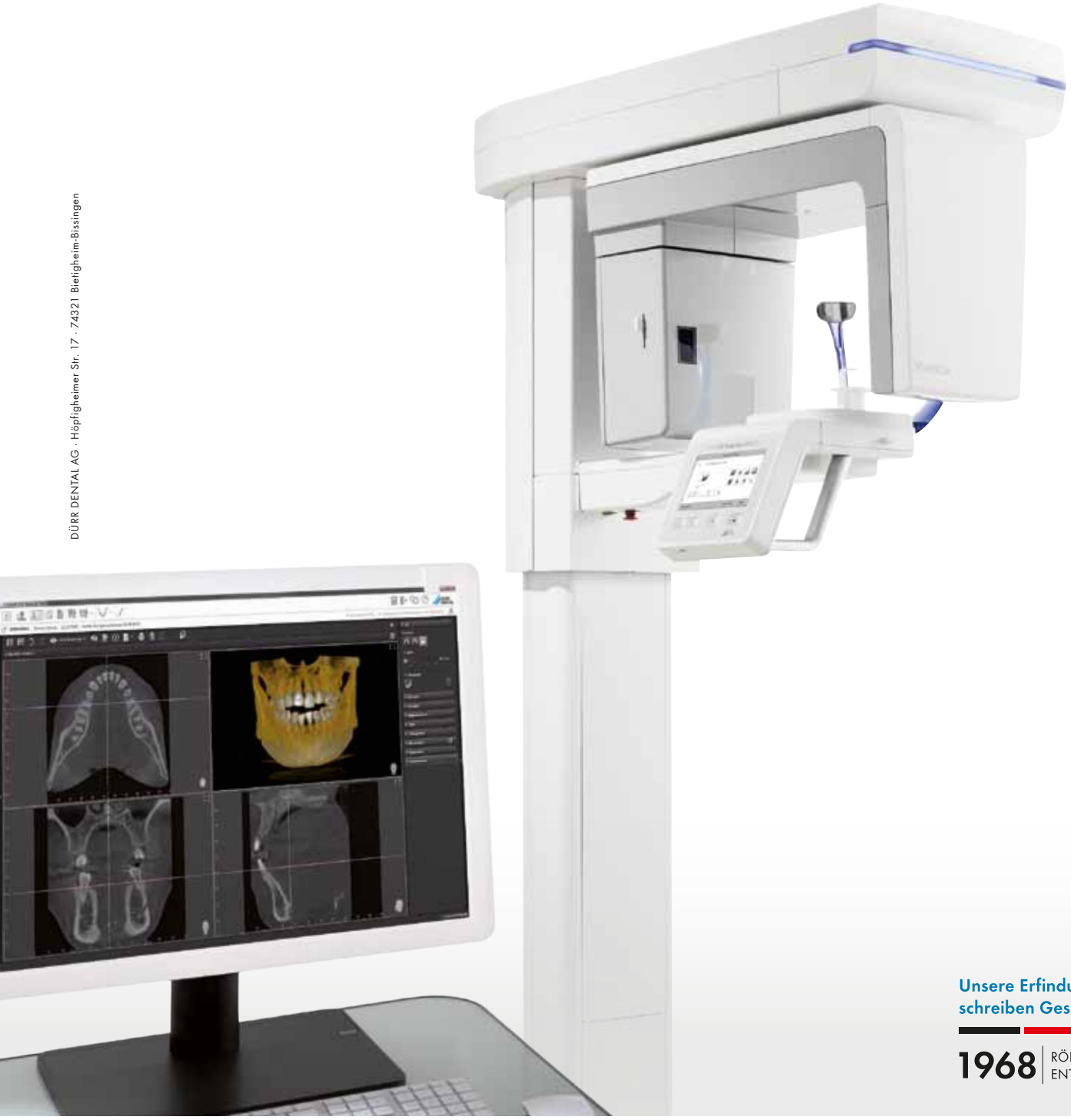

Unsere Erfindungen schreiben Geschichte...

1968 | RÖNTGENFILM-ENTWICKLUNG

Mehr Diagnostik – weniger Strahlung: Weil sich das Abbildungsvolumen von VistaVox S an der menschlichen Anatomie orientiert, erfassen Sie mit einer einzigen Patientenpositionierung beide Kieferbögen. Und das bei ergonomischer, intuitiver Bedienung, u.a. via 7"-Touchdisplay. Zusätzlich liefert Ihnen VistaVox S dank S-Pan-Technologie perfekte 2D-Aufnahmen. **Mehr unter www.duerrdental.com**

DÜRR DENTAL

DAS BESTE HAT SYSTEM

Am besten privat versichert?

Prof. Dr. Claus-Peter Ernst

Private Krankenversicherungen versprechen erstklassige, moderne medizinische Versorgung auf höchstem Niveau – oft sogar ein „Rundum-Sorglos-Paket" ohne Eigenbeteiligung etc. Dass die Realität oft anders ist, zeigen die täglichen Kämpfe mit privaten Erstattungsstellen um Anerkennung von Begründungen für Leistungen, die völlig GOZ-konform über den 2,3-fachen Satz hinaus liquidiert worden sind, oder um die generelle Erstattungsfähigkeit bestimmter, medizinisch begründeter Leistungen. Als Beispiel wären hier die 8000er-Positionen zu nennen. Manche private Krankenversicherungen schaffen es inzwischen sogar, im hart umkämpften Vergleichsschließen mit Beihilfestellen als Sieger nach Punkten hervorzugehen: Was man inzwischen an Ablehnungsgründen liest, wäre nicht mal den Beihilfestellen so eingefallen!

Oft ist man ja schon fast versucht, auf die Berechnung der Positionen zu verzichten, weil man weiß, dass die Diskussionen mit dem Patienten da schon vorprogrammiert sind. Aber genau dies ist der falsche Ansatz! Berechnen Sie bitte weiterhin das, was Sie gemacht haben, und das, was medizinisch notwendig ist. Und steigern Sie bitte entsprechend dem tatsächlich sich ergebenden Aufwand. Benutzen Sie auch bitte weiterhin Analogpositionen – die brauchen wir, um die aktuelle hochqualitative Zahnmedizin in unserer Patientenversorgung abbilden zu können.

Erinnern Sie sich noch an die Analogabrechnung der Seitenzahnkomposit-Restaurationen „analog Inlay"? Einige waren so mutig und haben sich dieser Herausforderung gestellt; viele sind gefolgt und wir alle müssen denen nun dankbar sein, dass dies in der alten GOZ dann auch rechtsgültig und gerichtsfest so etabliert wurde und in der GOZ 2012 in die aktuellen adhäsiven Gebührenpositionen eingeflossen ist.

Neben dem üblichen Ablehnungs- und Briefeschreib-Wahnsinn zeigt sich in der letzten Zeit aber immer häufiger Folgendes: Als privat versicherter Patient erhält man ein Schreiben seiner Versicherung (in dem mir vorliegenden Fall der HUK-Coburg), in dem der Patient darauf hingewiesen wird, dass „der Krankenversicherer Ihnen gerne anbietet, Ihre Behandlungskosten im vollen tariflichen Umfang zu zahlen". „Aus diesem Grunde haben wir uns mit verschiedenen Gesundheitspartnern, welche unsere Qualitätsansprüche erfüllen, zusammengeschlossen."

Interessant ist, dass dort nicht steht, auf welchem Niveau sich die „Qualitätsansprüche" der HUK-Coburg bewegen. Wahrscheinlich so niedrig, dass dort analog zu berechnende Leistungen oder aufwendige Leistungen, deren Liquidation über den 2,3-fachen Satz erforderlich wäre, völlig unbekannt sind.

Weiter wird in demselben Schreiben offen für diese „Quality-Smile"-Gesundheitspartner geworben: „Bundesweites Qualitätsnetzwerk von Zahnarztpraxen und regionalen Zahnlaboren, qualitativ hochwertige Versorgung, preiswerter Zahnersatz zu 100 % aus Deutschland, schnelle Terminvereinbarungen, erweiterte Öffnungszeiten, weitere Serviceleistungen zu vergünstigten Konditionen."

Noch unverschämter der folgende Satz: „Die Wahl Ihres Zahnarztes sowie des Labors steht Ihnen selbstverständlich frei. Der Hinweis auf unsere Gesundheitspartner ist lediglich ein Tipp von uns an Sie, Ihren Geldbeutel zu entlasten."

Schreiben dieser Art sind an sich schon eine Unverschämtheit: Sie sind offene Abwerbeversuche von Patienten, die alles andere als berufsrechts- und standeskonform sind. Die viel heiklere Frage ist hingegen, ob dies im Einklang mit dem Antikorruptionsgesetz steht: Schließlich verweist die Versicherung auf Partnerpraxen, die wahrscheinlich einen „Vorteil" aus der Geschäftsbeziehung haben (warum sollten sie sich ansonsten in so etwas einbinden lassen). Es bleibt zu spekulieren, ob dies Sonderzahlungen, Prämien oder auch nur die Sicherheit des „in Ruhe gelassen werden" bei der Abrechnung oder die konkrete Zuweisung eines Privatpatienten über Quality Smile sind.

Alles zusammen riecht nach den strafbehafteten „Kick-Back-Geschäften". Auch die beiden letztgenannten „Vorteile" für die in den Netzwerken eingebundenen Kollegen entsprechen nach dem AKG bereits schon dem Vorwurf der Korruption. Die juristische Prüfung dieses Sachverhaltes sollte aber den Justitiaren der Zahnärztekammern vorbehalten bleiben. Darum kümmern sollte man sich aber!

Der Leittragende ist und bleibt aber der loyale Patient. Die meisten bleiben trotzdem bei dem Zahnarzt ihres Vertrauens und nehmen dafür sogar einen gewissen „Eigenanteil" in Kauf, wie ihn Millionen gesetzlich Versicherte seit Jahren kennen ...

Der gesetzlich versicherte Patient – ausgestattet mit einer soliden und leistungsfähigen Zahnzusatzversicherung – ist da heute sicherlich der unkompliziertere Patient.

Es grüßt Sie herzlich

Ihr Prof. Dr. Claus-Peter Ernst

PLANMECA

CALM™

Bringt Ruhe in jede Aufnahme

Ohne Planmeca CALM™

Mit Planmeca CALM™

Die Lösung für Bewegungsartefakte:
Der neue **Planmeca CALM™** Algorithmus

- Kompensiert die Effekte von Patientenbewegung
- Für noch mehr Details
- Entweder vor oder nach der Bilderfassung
- Schützt vor unnötigen Neuaufnahmen

ALS UPGRADE FÜR ALLE 3D-RÖNTGENGERÄTE VON PLANMECA ERHÄLTLICH!

Weitere Informationen auf
www.planmeca.de

Planmeca Vertriebs GmbH Nordsternstr. 65, 45329 Essen,
Tel. +49 201 316 449 0, info@planmeca.de

PLANMECA CALM™

ZAHNMEDIZIN

Antibakterielle Aktivität totalätzender Adhäsive in vitro
Prof. Dr. Susanne Kneist, Dr. Friederike Wachall, Dr. Georg Seltmann — SEITE 766

Update Kariesinfiltration 2017 – Teil 2: Ästhetische Indikation
Univ.-Prof. Dr. Hendrik Meyer-Lückel, Univ.-Prof. Dr. Sebastian Paris, Dr. Andreas Schult — SEITE 780

Tumordiagnostik mittels DVT – Teil 2
Dr. Jörg Mudrak — SEITE 790

Das definitive One-Time-Abutment im CAD/CAM-Workflow
Dres. Frank und Stephan Kistler, Stephan Adler, Jörg Neugebauer — SEITE 800

Die biologisch induzierte Augmentation – das Tissue Master Concept (TMC)
Dr. Benjamin Hundeshagen et al. — SEITE 806

Vorhersagbarkeit in der Endodontie – Diagnostik und Grundlagen
Dr. Andreas Habash — SEITE 814

DENTALFORUM

Nicht-chirurgische Revisionsbehandlung
Dr. Günther Stöckl — SEITE 820

Fünf virtuelle Schritte für eine sichere und erfolgreiche endodontische Behandlung
Dr. Christian Ehrensberger — SEITE 826

Mehr Sicherheit und Effizienz in der Endodontie
Dr. Sebastian Riedel — SEITE 828

Wasserhygiene in der Zahnarztpraxis – so wichtig wie nie — SEITE 832

INTERVIEW

Schallaktivierte Spülflüssigkeiten – Basis für eine erfolgreiche Wurzelkanalbehandlung — SEITE 830

Mehr Zeit für das Zahnärztliche — SEITE 834

MANAGEMENT

Kommentierung zu häufig erbrachten GOÄ-Leistungen in der ZA-Praxis
Sabine Schröder — SEITE 837

Feiern mit dem Fiskus
Dr. Stephanie Thomas — SEITE 842

FIRMENNACHRICHTEN — SEITE 844

PRODUKTINFORMATIONEN — SEITE 845

FREIZEIT/KULTUR

Schaffhausen – viel mehr als der Rheinfall – Dr. Veronika Scheiper — SEITE 849

VORSCHAU/IMPRESSUM — SEITE 852

Titelbild: © radub 85, fotolia

Antibakterielle Aktivität totalätzender Adhäsive in vitro

Um eine vollständige Anpassung eines Füllungsmaterials zu erreichen, werden rückblickend seit den 1950er-Jahren Adhäsive entwickelt, die die Zahnhartsubstanz konditionieren, in die konditionierte Oberfläche eindringen und eine stabile glatte Schicht bilden. Ob der Zahnarzt heute ein Mehrschritt-Etch&Rinse-Adhäsiv, Ein- und Zweischritt-selbstkonditionierendes Adhäsiv oder Multi-Mode-Adhäsiv (Etch&Rinse, selbstkonditionierend) verwendet, bleibt seiner Erfahrung überlassen. In bereits vorgestellten Ergebnissen zur antibakteriellen Wirkung von 22 ausgewählten Ein- und Zweischritt-selbstkonditionierenden Adhäsivsystemen konnte in vitro erhellt werden, dass zwei Drittel der untersuchten Produkte von diesem zusätzlichen Gewinn gegenüber restierenden kariogenen Keimen am harten Kavitätenboden begleitet sind. Ergänzt werden darf nunmehr, dass dies ebenso für 9 von 19 ausgewählten totalätzenden Adhäsiven gilt. Die als Verbundschicht zwischen dem hydrophilen Dentin und den hydrophoben Kunststoffen entwickelten Dentinadhäsivsysteme könnten somit mehrheitlich zur Reduktion noch lebensfähiger Keime im harten Dentin nach Kariesexkavation beitragen. Ob eine antibakterielle Langzeitwirkung der Adhäsive vorliegt oder nicht, soll einem weiteren Beitrag vorbehalten sein.

Einführung | In einer vorausgegangenen Studie* konnte gezeigt werden, dass zwei Drittel von 22 selbstätzenden Adhäsivsystemen sich in vitro als antimikrobiell erwiesen (Abb. 1) [13]. In welchem Umfang auch Etch&Rinse-Adhäsive von dieser Wirkung begleitet sind und die akut toxische Wirkung der Säureätzung unterstützen, war bislang nur Anliegen weniger Studien [1,8–10,17,18,21]; seitens der Hersteller bleibt diese Frage gewöhnlich unbeantwortet. Herrera et al. [8], Atac et al. [1], Karanika-Kouma et al. [10], Imazato et al. [9], Schmidlin et al. [18], Schmalz et al. [17] und Walter et al. [21] verwendeten zur Testung der antibakteriellen Wirkung totalätzender Adhäsive den Agar-Diffusionstest mit Papierscheiben. In Reservoiren wurden die Adhäsive von Karanika-Kouma et al. [10], Schmidlin et al. [18] und Schmalz et al. [17] getestet (Tab. 1). Zwischen 3 und 32 Indikatorstämme wurden einbezogen und zwischen 2 und 5 Produkte – insgesamt 15 – untersucht (Tab. 1 u. 2). Vorliegend sollten, die 1. Mitteilung [13] ergänzend, 19 Etch&Rinse-Adhäsive nach Polymerisation auf Dentinscheiben im Agar-Diffusionstest nach standardisiertem Vorgehen untersucht werden.

Material und Methoden | Etch&Rinse-Adhäsive | Neunzehn Adhäsivsysteme (Tab. 3) wurden in die In-vitro-Untersuchung einbezogen. Zwölf Adhäsive waren als Einflaschensysteme im Handel und die übrigen als Mehrflaschensysteme. Die Adhäsivsysteme wurden nach zuvor beschriebenem Vorgehen [13] auf humane, kariesfreie Dentinscheiben (DS; Dicke 0,7–0,8 mm, mittlerer Ø 10,8 mm) nach Herstellerangaben aufgetragen und polymerisiert. Nachfolgend wurden die DS auf mit Indikatorkeimen inokulierten Agar aufgelegt. Dreifachbestimmungen mit je drei Stämmen von Aktinomyzeten, Streptokokken und Laktobazillen wurden vorgenommen. Nach 48 Stunden anaerober Bebrütung bei 35 ± 2 °C wurden sichtbare Hemmhöfe im Bakterienrasen um die DS metrisch erfasst. Als Positivkontrolle wurde 1%iges Chlorhexidin (10 µl) auf einer Dentinscheibe und einer Papierscheibe mitgeführt und als Negativkontrolle 0,9%ige NaCl; auf den Agar aufgelegt wurden ebenso mit 37%iger Phosphorsäure geätzte DS. Mittelwerte und Standardabweichungen wurden berechnet und Unterschiede in der antimikrobiellen Aktivität der Adhäsive auf dem Signifikanzniveau von $\alpha = 0{,}05$ mit dem gepaarten T-Test (SPSS, Version 23.0) geprüft.

Sechs Adhäsivsysteme (Solobond M, Teco, Excite und Syntac Classic, Optibond FL, paama 2) wurden pars pro toto nach der Beschichtung und Polymerisation parallel zur rasterelektronenmikroskopischen Untersuchung ausgewählt; unbehandelte und mit 37%iger Phosphorsäure geätzte DS wurden ebenso betrachtet. Die Dentinscheiben wurden in 2,5%igem Glutaraldehyd 30 Minuten fixiert und nachfolgend dreimal je 30 Minuten in Cacodylatpuffer passagiert, in einer aufsteigenden Alkoholreihe (30 %, 50 %, 70 %) jeweils 30 bis 60 Minuten entwässert und im Exsikkator gelagert. Alle DS wurden mit einer Goldschicht von 25–30 nm bedampft (Sputter Coater BAL-TEC SCD 005, BAL-TEC AG, Balzers, Liechtenstein), im Rasterelektronenmikroskop LEO 1450 VP (Leo Elektronenmikroskopie GmbH, Oberkochen) mit einer Übersichtsaufnahme dokumentiert und Aufnahmen bei jeweils 800- und 3000-facher Vergrößerung betrachtet.

Ergebnisse | Die Hemmhöfe im Bakterienrasen der Indikatorstämme waren mit 24,9 ± 4,8 mm bzw. 25,9 ± 3,2 mm mit 1%igem Chlorhexidin auf DS bzw. Papierscheiben gleich groß ($p = 0{,}627$ ns). 0,9%iges NaCl als Negativkontrolle

* publiziert in ZMK 5/17, nachzulesen auf www.zmk-aktuell.de/Kneist1

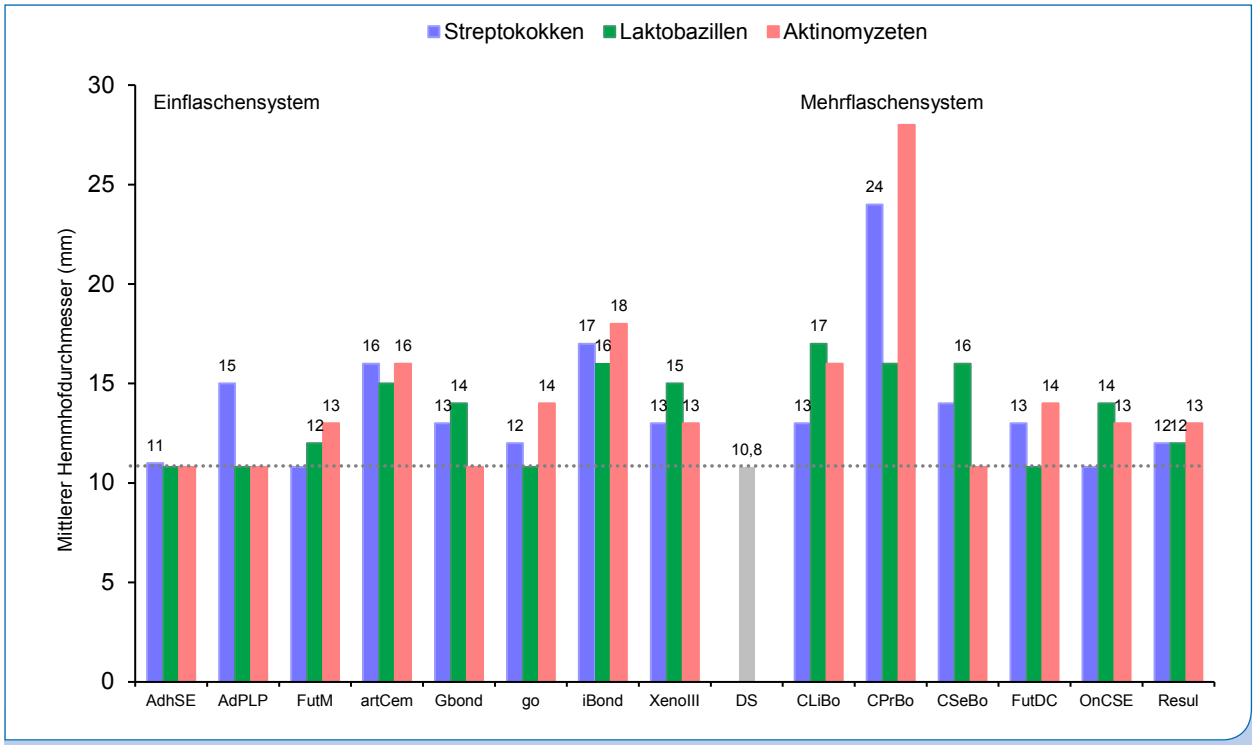

Abb. 1: Mittlere Hemmhofgrößen (mm) selbstätzender Adhäsivsysteme nach Polymerisation im Agar-Diffusionstest im Bakterienrasen von Streptokokken, Laktobazillen und Aktinomyzeten.

Einflaschensysteme: AdheSE One F [AdhSE], Adper Prompt L-Pop [AdPLP], Futurabond M [FutM], artCem One [artCem], G-BOND [GBOND], go [go], iBond [iBond], Xeno III [XenoIII]; DS = Ø von 100 Dentinscheiben = 10,8 mm = Nullwert.

Mehrflaschensysteme: CLEARFIL LINER BOND 2V [CLiBo, lichthärtend], CLEARFIL PROTECT BOND [CPrBo], CLEARFIL SE BOND [CSeBo], Futurabond DC [FutDC], One Coat Self-Etching Bond [OnCSE], Resulcin AquaPrime + MonoBond [Resul]; DS = Ø von 100 Dentinscheiben = 10,8 mm = Nullwert.

Autor	Papierscheibe	Reservoir
Walter et al. [21]	3*	
Indikatorstämme	*S. mutans, S. sobrinus, L. acidophilus, A. viscosus*	
Schmalz et al. [17]	3*	
Indikatorstämme	*S. mutans, S. sobrinus, L. acidophilus*	
Schmidlin et al. [18]	3*	3*
Indikatorstämme	*S. sobrinus, L. gasseri, A. naeslundii*	
Imazato et al. [9]	2*	
Indikatorstämme	*S. mutans, L. casei, A. viscosus*	
Atac et al. [1]	2*	
Indikatorstämme	*S. mutans, S. intermedius, L. acidophilus, Prevotella oris, Prevotella bivia, Prevotella denticola, Porphyromonas gingivalis, Porphyromonas endodontalis, Clostridium rhamnosus*	
Karanika-Kouma et al. [10]		2*
Indikatorstämme	*S. mutans, S. sobrinus, L. salivarius, A. viscosus*	
Herrera et al. [8]	5*	
Indikatorstämme	*S. mutans, S. rattus, S. sobrinus, S. cricetus, S. sobrinus, S. sanguis,S. oralis, S. mitis, S. anginosus, L. salivarius, L. oris, L. plantarum, L. acidophilus, L. casei, A. odontolyticus, A. viscosus, Porphyromonas spec. (n = 6), Clostridium spec. (n = 10)*	

Tab. 1: Studien zur antibakteriellen Wirkung von totalätzenden Dentinadhäsivsystemen im Agar-Diffusionstest mit Papier-, Dentinscheibe und Reservoir mit ausgewählten Indikatorstämmen (* Anzahl der untersuchten Adhäsivsysteme).

Adhäsivsysteme	Autoren	Papierscheibe	Reservoir
In die vorliegende In-vitro-Studie einbezogen			
Gluma Comfort Bond	Walter et al. [11] Schmalz et al. [17]	• •	
Prime & Bond NT	Atac et al. [1] Schmalz et al. [17] Schmidlin et al. [18]	• • •	• •
One Coat Bond	Schmidlin et al. [18]	•	•
Syntac Classic	Schmidlin et al. [18] Karanika-Kouma et al. [10] Herrera et al. [8]	• •	• •
Excite	Atac et al. [1]	•	
Scotchbond MP	Herrera et al. [8]	•	
In die vorliegende In-vitro-Studie nicht einbezogen			
Prime & Bond NT fluorid	Schmalz et al. [17]	•	
Gluma 2000	Herrera et al. [8]	•	
Prime-Bond 2.0	Herrera et al. [8]	•	
Prisma Universal Bond 3	Herrera et al. [8]	•	
Gluma Comfort Bond + Desentizizer	Walter et al. [21]	•	
One-Up Bond F	Walter et al. [21]	•	
Optibond Solo	Imazato et al. [9]	•	
One Step Bond	Imazato et al. [9]	•	
EBS	Karanika-Kouma et al. [10]		•

Tab. 2: Multizentrische Überprüfung der antibakteriellen Wirkung von Dentinadhäsiven.

Adhäsivsystem	Produkt	Hersteller
Einflaschensysteme	Admira Bond	VOCO GmbH, Cuxhaven
	Adper Scotchbond 1XT	3M, Seefeld
	CLEARFIL NEW BOND CLEARFIL PHOTO BOND	Kuraray Medical Inc., Tokyo
	Cumdente Adhesive Activator Adhesive	Cumdente, Tübingen
	Excite	Ivoclar Vivadent, Schaan
	GLUMA Comfort Bond	Kulzer, Hanau
	ONE COAT BOND	Coltène® Whaledent, Altstätten
	Prime&Bond NT	Dentsply Sirona, Konstanz
	Solobond M	VOCO GmbH, Cuxhaven
	TECO	DMG GmbH, Hamburg
	XP – Bond	Dentsply Sirona, Konstanz
Mehrflaschensysteme	Adper Scotchbond MP	3M, Seefeld
	Ecusit – Primer Mono	DMG GmbH, Hamburg
	GLUMA Solid Bond	Kulzer, Hanau
	OptiBond FL	Kerr, Orange
	paama 2	SDI Southern Dental, Victoria
	Solobond Plus	VOCO GmbH, Cuxhaven
	Syntac Classic	Ivoclar Vivadent, Schaan

Tab. 3: In die Studie einbezogene totalätzende Adhäsivsysteme.

SENSODYNE®

Der Spezialist für schmerzempfindliche Zähne

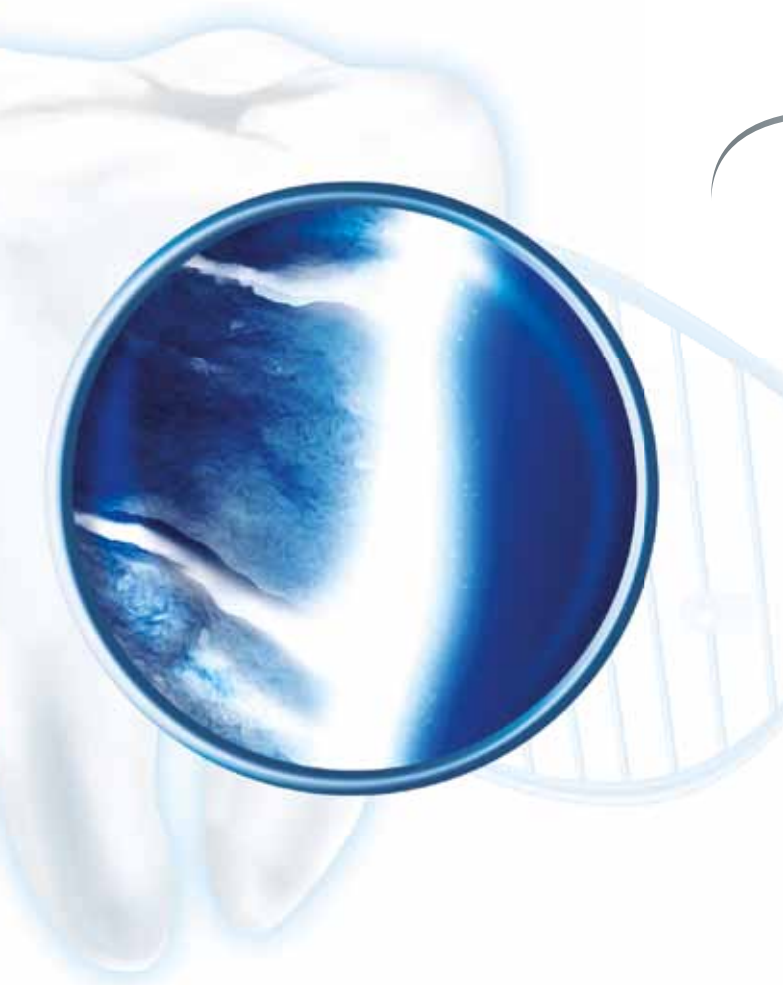

- **Rundumschutz für schmerzempfindliche Zähne***
- **Bildet eine reparierende Schutzschicht***
- **Reduktion der Schmerzempfindlichkeit – in klinischen Studien bestätigt***

Empfehlen Sie Ihren Patienten bei schmerzempfindlichen Zähnen Sensodyne® Repair* & Protect

*Eine Schutzschicht wird auf den schmerzempfindlichen Bereichen der Zähne gebildet. Regelmäßige Anwendung, 2x täglich, liefert anhaltenden Schutz vor Schmerzempfindlichkeit.

CHDE/CHSENO/0053/16

SENSODYNE®

Mehr Informationen finden Sie unter **www.sensodyne.de**

erwies sich als nicht antibakteriell (Tab. 4). DS konnte damit als Diffusionsbarriere ausgeschlossen werden. Falsch positive Ergebnisse durch die Einwirkung der 37%igen Phosphorsäure auf den DS wurden durch das Abspülen der Säure mit Wasser ausgeschlossen (Tab. 4). Neun Adhäsive wirkten antibakteriell; drei Produkte waren gegen alle drei Bakteriengattungen gerichtet (Tab. 5). Bei den Laktobazillen wurden Hemmhöfe zwischen 11 und 15 mm registriert, bei den Streptokokken zwischen 11 und 18 mm und bei den Aktinomyzeten zwischen 11 und 20 mm (Abb. 2). Adhäsive im Einflaschensystem hemmten in der Reihenfolge Aktinomyzeten (14,8 mm) vor Streptokokken (13,7 mm) und Laktobazillen (13,1 mm), Adhäsive im Mehrflaschensystem führten zur gleichen Rangfolge (13,0 mm, 12,0 mm, 10,9 mm). Signifikante Unterschiede in der antibakteriellen Aktivität der Adhäsive zwischen den Bakteriengattungen bzw. -stämmen und Flaschensystemen bestanden lediglich zwischen Aktinomyzeten und Laktobazillen im Mehrflaschensystem (Tab. 6).

Diskussion | Bei der rasanten Entwicklung der Adhäsive einerseits und dem Zeitaufwand klinischer Studien andererseits haben sich vor allem In-vitro-Untersuchungen etabliert, um die antibakterielle Wirkung von Adhäsivsystemen zu prüfen. Der Agar-Diffusionstest ist wegen seiner hohen Standardisierbarkeit, hoher Probendurchlaufzahl in kurzer Zeit und damit schnell vorliegenden Ergebnissen mit einer Vielzahl von Indikatorstämmen zur Testung der antibakteriellen Wirkung von Adhäsiven besonders gut geeignet. So konnte bereits Seltmann [19] für alle Primer der in die vorliegende Untersuchung einbezogenen Dentinadhäsive eine antibakterielle Wirkung im Agar-Diffusionstest in Reservoiren nachweisen (Abb. 3 u. 4). Dabei erwiesen sich die Hemmhöfe der Primer als signifikant größer im Vergleich zu denen der übrigen Komponenten. Da nach Karanika-Kouma et al. [10], Imazato et al. [9], Schmidlin et al. [18] und Walter et al. [21] der niedrige pH-Wert der Einzelkomponenten der Adhäsive zur Bakterienreduktion am Kavitätenboden beitragen soll, bestimmte Seltmann [19] bei der antibakteriellen Prüfung der nicht polymerisierten Einzelkomponenten der hier vorgestellten polymerisierten Etch&Rinse-Adhäsive auch den pH-Wert. Selbstätzende Adhäsive hatte Seltmann [19] in seine Untersuchungen gleichfalls eingeschlossen.

0,1 g der zu testenden Einzelkomponente wurden auf ein farbcodiertes Indikatorstäbchen (MACHEREY-NAGEL GmbH & Co. KG, Düren) pipettiert und der entstandene Farbumschlag dem entsprechenden pH-Wert zugeordnet und dokumentiert. Miteinander zu vermischende Einzelkomponenten wurden zunächst zu gleichen Teilen auf eine sterile Mischpalette gebracht, durchmischt und dann auf die Indikatorstäbchen pipettiert. Bei den Etch&Rinse-Adhäsiven (n = 12) im Einflaschensystem lag der pH-Wert der Adhäsive bei pH 5,9 ± 1,0, im Mehrflaschensystem (n = 7) für die Primer bei pH 2,8 ± 1,6 und bei den Adhäsiven bei pH 6,0 ± 0,9 (A).

Indikatorstämme	PS CHX (1 %)	DS CHX (1 %)	DS NaCl (0,9 %)	DS Phosporsäure (37 %)
S. sanguinis OMZ 9S	29	26	0	0
S. sobrinus OMZ 176	27	23	0	0
S. mutans NCTC 10449	25	32	0	0
L. casei IMET 10692	22	20	0	0
L. coryniformis DSMZ 20001	26	21	0	0
L. plantarum DSMZ 2601	26	19	0	0
A. odontolyticus R22/580	32	25	0	0
A. israelii IMET 10972	23	32	0	0
A. naeslundii ATCC 27044	23	26	0	0
Mittelwert ± Standardabweichung	25,9 ± 3,2	24,9 ± 4,8	Gepaarter T-Test p 0,627 ns	

Tab. 4: Hemmhofdurchmesser (mm) durch Chlorhexidin (1%ig, 10 µl), physiologische NaCl-Lösung (10 µl) und Phosphorsäure (37%ig) auf Papierscheiben (PS) und humanen Dentinscheiben (DS) im Bakterienrasen der Indikatorstämme.

ENTER THE INNOVATION ZONE

+
Hi Tech Sector
Software der jüngsten Generation

+
Comfort Ground
multifunktionaler Behandlungsstuhl mit motorisch angetriebener Beinstütze

+
Integration Territory
fortgeschrittene Systeme für Multimedia-Integration

+
Protection Domain
komplette und zertifizierte Hygienesysteme

S380TRC

Exklusive Innovation.

Die Stärke eines innovativen Umfeldes basiert auf strengen Maßstäben und präziser Flexibilität. Das Streben nach Verbesserung und eine kontinuierliche technologische Forschungsarbeit bilden die Grundlage für ein dynamisches Arbeitsumfeld, das genau auf Ihre Tätigkeiten abgestimmt ist und sich Ihrem Arbeitsstil perfekt anpasst.

STERNWEBER
YOUR TALENT INSPIRES US

www.sternweber.com

• **Gerl Dental** Berlin 030/43094460 - Kiel 0431/6707500 - München 089/203206910 • **Anton Kern GmbH** Aschaffenburg 06021/21701 - Frankfurt am Main 069/586 07140 - Fulda 0661/44048 - Würzburg 0931/908880 • **Dental 2000 GmbH & Co.KG** Berlin 030/63499778 - Hamburg 040/6894840 - Jena 03641/45840 - Leipzig 0341/904060 • **Deppe Dental GmbH** Hannover 0511/959970 • **Medrodent E.K.** Neustadt a.d. Waldnaab 09602/9441997 • **Multident Dental GmbH** Berlin 030/2844570 - Goettingen 0551/6933630 - Oldenburg 0441/93080 • **Pluradent AG & CO. KG.** Berlin 030/2363650 - Bornheim 02222/978260 - Braunschweig 0531/242380 - Chemnitz 03722/51740 - Dortmund 0231/94 10470 - Flensburg 0461/903340 - Hamburg 040/3290800 - Hannover 0511/544446 - Karlsruhe 0721/86050 - Kassel 0561/58970 - Kiel 0431/339300 - München 089/4626960 - Offenbach 069/829830 - Osnabrück 0541/957400 - Stuttgart 0711/2525560

Die Primer wiesen generell einen niedrigeren pH-Wert auf als die Adhäsive, wobei der Unterschied signifikant ($p < 0,05$) war. Zum Vergleich seien hier auch die pH-Werte der Komponenten der selbstätzenden Adhäsive (1. Mitteilung) [13] angeführt, die im Einflaschensystem (n = 10) bei pH 3,3 ± 1,7 lagen, im Mehrflaschensystem (n = 12) für die der Primer bei pH 2,8 ± 1,8 und für die Adhäsive im annähernd neutralen pH-Bereich von pH 6,3 ± 0,3.

Wie schon angeführt, wurden im Agar-Diffusionstest bislang vor allem Papierscheiben und Reservoire zur Testung der Adhäsive eingesetzt (Tab. 1). Herrera et al. [8], Atac et al. [1], Imazato et al. [9], Schmalz et al. [17] und Walter et al. [21] verwendeten 1,5 mm dicke Papierscheiben und Karanika-Kouma et al. [10] stanzten in den Agar Reservoire mit einem Durchmesser von 4 mm. Schmidlin et al. [18] untersuchten Etch&Rinse-Adhäsive auf Papierscheiben und im Reservoir mit einem Durchmesser von jeweils 9 mm (Tab. 1).

Nur bedingt lassen sich somit die mit Dentinscheiben gewonnenen Ergebnisse mit denen von Herrera et al. [8], Atac et al. [1], Karanika-Kouma et al. [10], Schmidlin et al. [18], Schmalz et al. [17] und Walter et al. [21] vergleichen, die 6 der hier 19 untersuchten Adhäsive in ihre Untersuchungen eingeschlossen hatten (Tab. 2). Syntac Classic, Scotchbond MP, Prime & Bond NT, Excite und Gluma Comfort Bond wurden auf der/den Papierscheibe/n polymerisiert [1,8,21]. Karanika-Kouma et al. [10] polymerisierten Syntac Classic in Reservoiren. Die Arbeitsgruppe um Schmidlin et al. [18] verwendete sowohl Papierscheiben als auch Reservoire für die Testung von Prime & Bond NT, One Coat Bond und Syntac ohne Polymerisation. Schmalz et al. [17] untersuchten Gluma Comfort Bond und Prime & Bond NT ohne Polymerisierung der Komponenten im Reservoir (Tab. 2).

Vorliegend wurden alle 19 Adhäsivsysteme nach Polymerisation untersucht und eine humane Dentinbarriere zwischen Bakterien und Adhäsiv verwendet (Abb. 2), sodass bei Hemmhofausbildung gleichzeitig die Penetration von antibakteriell wirkenden Inhaltsstoffen via Dentintubuli dokumentiert wurde. Die Inhaltsstoffe der Adhäsive Prime & Bond NT, Excite und Scotchbond MP führten nach Polymerisation im Vergleich zu Untersuchungen von Herrera et al. [8] und Atac et al. [1] zu keiner Beeinflussung des Bakterienwachstums. Angaben zur antibakteriellen Wirkung können allerdings auch abhängig von der getesteten Probemenge sein; Angaben zur Probenmenge liegen zwischen 10 und 50 µl und beziehen sich gewöhnlich nicht auf das Gewicht nach Polymerisation [1,8,10,17,18,21]. In der vorliegenden Studie konnten aus etwa 2,4 bis 11 mg polymerisierten Materials Inhaltsstoffe in den Agar diffundieren und wirksam werden.

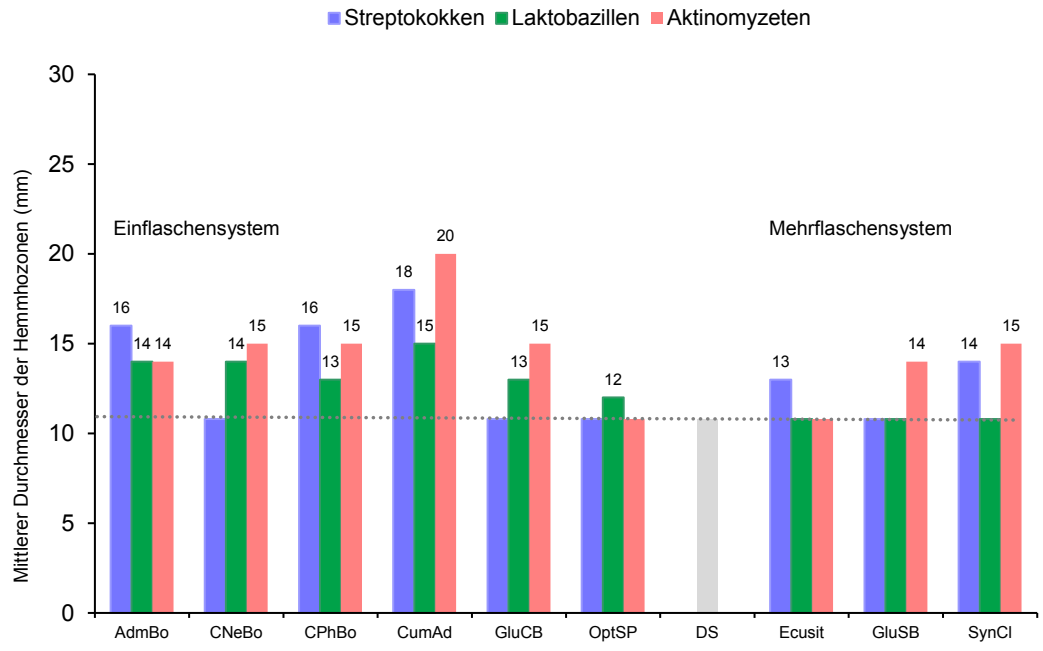

Abb. 2: Mittlere Hemmhofgrößen (mm) totalätzender Adhäsive nach Polymerisation auf humanen Dentinscheiben im Agar-Diffusionstest im Bakterienrasen von Streptokokken, Laktobazillen und Aktinomyzeten;

Einflaschensysteme: Admira Bond [AdmBo], CLEARFIL NEW BOND [CNeBo], CLEARFIL PHOTO BOND [CPhBo], Cumdente Adhesive [CumAd], GLUMA Comfort Bond [GluCB], OptiBond Solo Plus [OptSP]; DS Dentinscheibe 10,8 mm = Null.

Mehrflaschensysteme: Ecusit – Primer Mono [Ecusit], GLUMA Solid Bond [GluSB], Syntac Classic [SynCl]; DS Dentinscheibe 10,8 mm = Null.



CEREC

Ihr sicherer Einstieg in Chairside CAD/CAM

Ihre Patienten wollen Restaurationen in einer Sitzung. CEREC macht das möglich. Und CEREC kann noch mehr, wie z. B. implantologische und kieferorthopädische Lösungen. Alles klinisch erprobt, mit intuitiver Bedienung und jetzt mit offener Schnittstelle.

dentsplysirona.com/CEREC

THE DENTAL SOLUTIONS COMPANY™

Dentsply Sirona

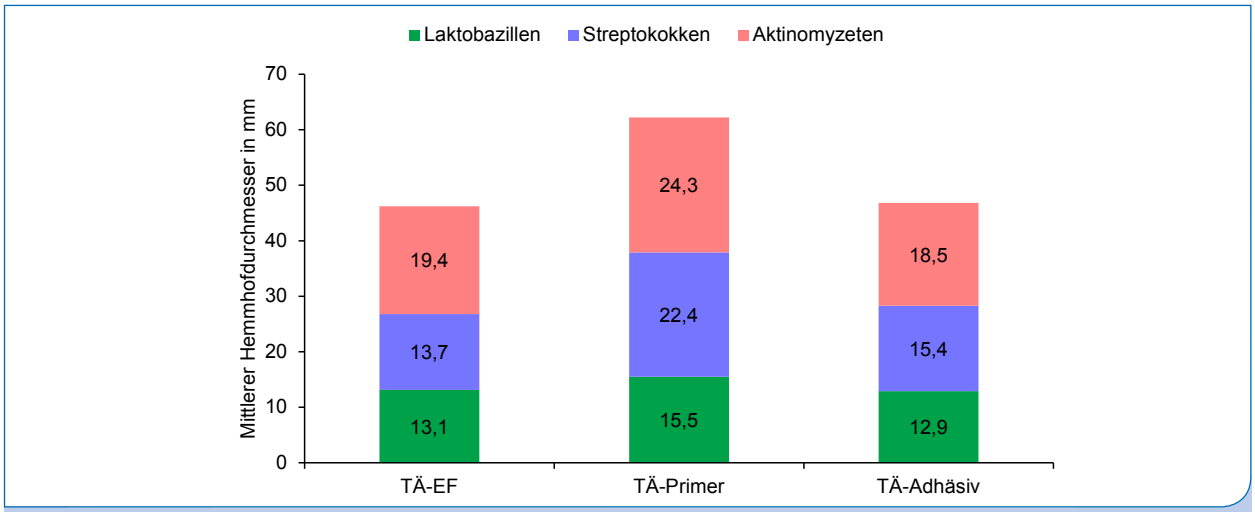

Abb. 3: Mittlere Hemmhofgröße (mm) nicht polymerisierter totalätzender Adhäsive (TÄ) in Einflaschensystemen (EF) (n = 12) und den Komponenten Primer und Adhäsiv in Mehrflaschensystemen (n = 7) gegenüber Streptokokken, Laktobazillen und Aktinomyzeten.

Bakterien/Kombinationen	Einflaschensysteme	Mehrflaschensysteme
Streptokokken **Laktobazillen** **Aktinomyzeten**	Admira Bond CLEARFIL PHOTO BOND Cumdente Adhesive	
Streptokokken **Aktinomyzeten**		Syntac Classic
Laktobazillen **Aktinomyzeten**	GLUMA Comfort Bond CLEARFIL NEW BOND	
Streptokokken		Ecusit – Primer Mono
Laktobazillen	OptiBond FL	
Aktinomyzeten		GLUMA Solid Bond

Tab. 5: Übersicht zur antibakteriellen Wirkung totalätzender Adhäsivsysteme im Agar-Diffusionstest gegenüber Streptokokken, Laktobazillen und Aktinomyzeten.

Adhäsivsystem/ Bakterien	Anzahl der Stämme	Minimum	Maximum	Mittelwert	Standardabweichung
Einflaschensysteme					
Streptokokken	18	10,8	25,0	13,7	4,9
Laktobazillen	18	10,8	21,0	13,1	3,6
Aktinomyzeten	18	10,8	22,0	14,8	4,5
Mehrflaschensysteme					
Streptokokken	15	10,8	18,0	12,0	2,1
Laktobazillen	15	10,8	11,0	10,9	0,1
Aktinomyzeten	15	10,8	20,0	13,0	3,4

Gepaarter T-Test, Signifikanz (zweiseitig) < 0,05 s			
Einflaschensystem		**Mehrflaschensystem**	
Streptokokken: Laktobazillen	p = 0,564	Streptokokken: Laktobazillen	p = 0,064
Streptokokken: Aktinomyzeten	p = 0,521	Streptokokken: Aktinomyzeten	p = 0,320
Laktobazillen: Aktinomyzeten	p = 0,263	Laktobazillen: Aktinomyzeten	p = 0,030

Tab. 6: Minima, Maxima und Mittelwerte der Hemmhofgröße (mm) totalätzender Adhäsive im Agar-Diffusionstest gegenüber Streptokokken, Laktobazillen und Aktinomyzeten.

elmex®
SENSITIVE PROFESSIONAL™

Schmerzempfindliche Zähne? Empfehlen Sie sofortige und lang anhaltende Schmerzlinderung

elmex® SENSITIVE PROFESSIONAL™ Zahnpasta hilft Ihren Patienten mit schmerzempfindlichen Zähnen, das Leben ohne Einschränkungen zu genießen

- ✔ Lang anhaltende Schmerzlinderung ab der ersten Anwendung*,[1,2]
- ✔ Sofortige Schmerzlinderung*,[2]
- ✔ Die klinisch bestätigte Pro-Argin®-Technologie repariert sensible Zahnbereiche[3]
- ✔ 1450 ppm Fluoridanteil zum Schutz vor Karies, angenehmer Geschmack

GABA GmbH

*Für sofortige Schmerzlinderung bis zu 2x täglich mit der Fingerspitze auf den empfindlichen Zahn auftragen und für 1 Minute sanft einmassieren.
1 Hamlin D, et al. Am J Dent. 2012;25:146–152. | 2 Nathoo S, et al. J Clin Dent. 2009; 20(Spec Iss): 123–130. | 3 Petrou I, et al. J Clin Dent. 2009; 20 (Spec Iss): 23–31.

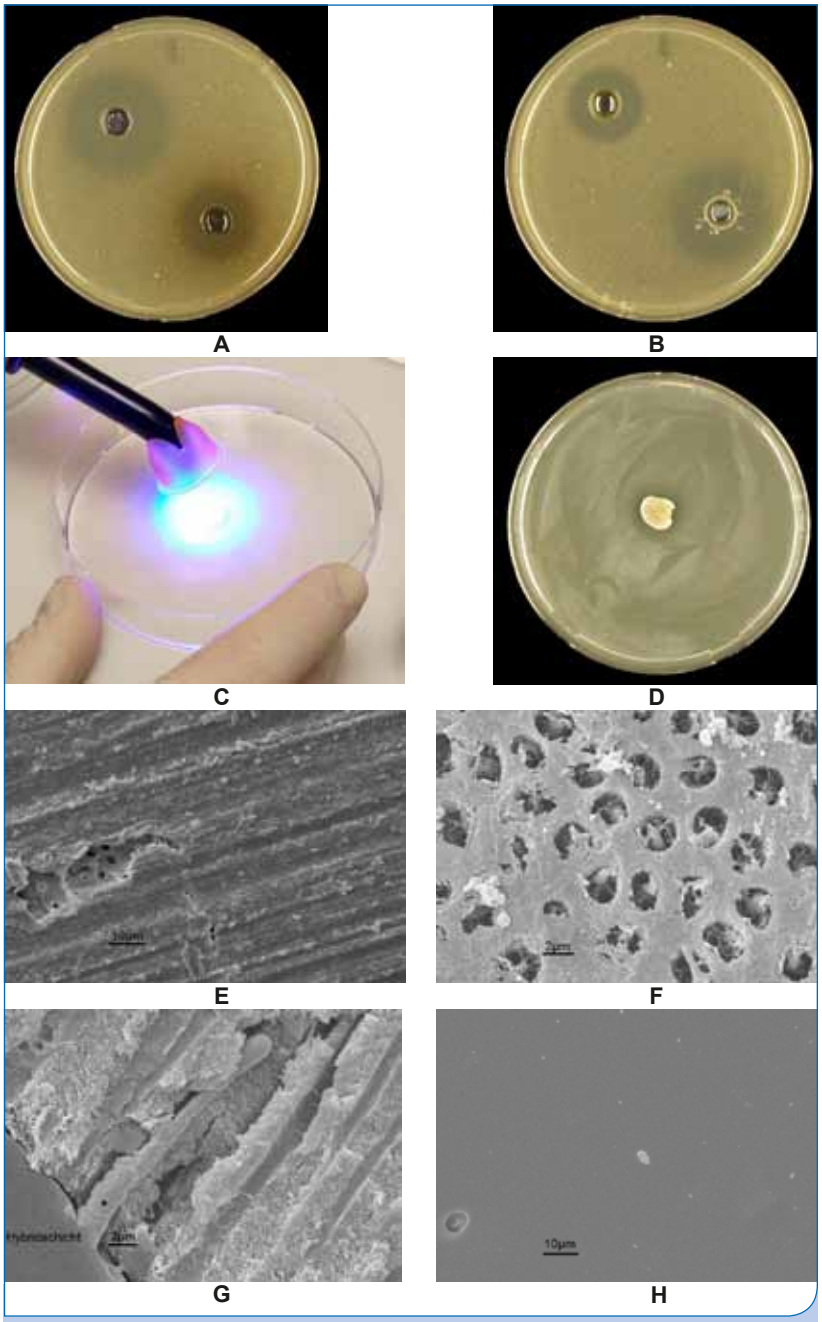

Abb. 4: Nicht polymerisierte Komponenten des totalätzenden Adhäsivsystems Syntac Classic im Reservoir. A: Primer oben links, Adhäsiv rechts unten; B: Heliobond oben links, Syntac Classic polymerisiert auf einer Dentinscheibe (C, D) im Agar-Hemmhoftest mit *Actinomyces naeslundii* ATCC 27044 als Indikatorkeim; rasterelektronenmikroskopische Aufnahmen von ungeätzter Dentinscheibe (E), geätzter Dentinscheibe mit freigelegtem Kollagennetzwerk und Dentintubuli (F) und Syntac Classic mit gebildeter Hybridschicht und Tag (*) (G); Oberflächenaufnahme des polymerisierten Adhäsivs Syntac Classic (H).

Der antibakteriellen Wirkung von 9 weiteren totalätzenden Adhäsivsystemen, die in die vorliegende In-vitro-Untersuchung nicht eingeschlossen waren, widmeten sich Herrera et al. [8] (n = 3), Karanika-Kouma et al. [10] (n = 1), Imazato et al. [9] (n = 2), Schmalz et al. [17] (n = 1) und Walter et al. [21] (n = 2) (Tab. 2); auch diese Adhäsive erwiesen sich insgesamt als antibakteriell. In Ergänzung der eigenen Untersuchung, in der sich 9 Adhäsive als antibakteriell erwiesen, können somit 18 von 29 Etch&Rinse-Adhäsiven als antibakteriell beschrieben werden; im Vergleich zu den selbstätzenden Adhäsiven [13] ebenso nahezu zwei Drittel der Produkte. Kariogene azidogene und azidurische Streptokokken (*S. sanguinis, S. sobrinus, S. mutans*), Laktobazillen (*L. casei, L. coryniformis, L. plantarum*) und basophile Aktinomyzeten (*A. israelii, A. naeslundii, A. odontolyticus*) wurden als Indikatorstämme ausgewählt, weil sie nach Kariesexkavation am harten Kavitätenboden in einer Keimzahlhöhe von 10^{2-3} restieren können [11,12].

Aktinomyzeten wurden vor Streptokokken und Laktobazillen im Wachstum inhibiert (Tab. 6). Die in Tabelle 1 aufgelisteten Arbeitsgruppen wählten sicher aus gleichen Erwägungen heraus ein ähnliches Spektrum an Indikatorstämmen. Die vorherige Phosphorsäureätzung der Dentinscheiben (Tab. 4) hatte nach Abspülen keinen Einfluss auf die Indikatorstämme. Hingegen dringen organische Säuren – wie Maleinsäure als Inhaltsstoff der Etch&Rinse-Adhäsivsysteme – in das Dentin ein und werden auf den Dentinscheiben nicht neutralisiert.

Klinisch soll die nach der iatrogen Bearbeitung mit rotierenden Instrumenten entstandene Schmierschicht durch die Phosphorsäure entfernt werden [4,16]. Nach einer Einwirkzeit von 20 Sekunden

wird die Säure mit allen Präzipitaten abgespült und die Zahnhartsubstanz vorsichtig trockengeblasen [2,5,7,20]. Dann ist ein weiß-opakes Ätzmuster mit freien Dentintubuli – wie in Abbildung 4 erreicht – ausgebildet, das die niedrig-viskösen Dentinadhäsive eindringen lässt und nach Polymerisation durch mikromechanische Verankerung die Verbindung zum Kunststoff aufbaut [15]. Klinisch konnten Wicht et al. [22] allerdings durch Verwendung 35%iger Phosphorsäure nach 15 Sekunden Einwirkung eine signifikante Reduktion verbliebener Mikroorganismen am Kavitätenboden registrieren. Luglié et al. [14] hatten zuvor eine signifikante Verminderung verbliebener Mikroorganismen nach Anwendung von 37%iger Phosphorsäure für 10 Sekunden erreicht.
Nach Polymerisation bilden die Komponenten eine Hybridschicht aus, wobei lösliche Zusätze eine antibakterielle Wirkung übernehmen können. Eine antibakterielle Wirkung der fluoridhaltigen Adhäsive Prime & Bond NT und Solobond Plus konnte nicht nachgewiesen werden. Ecusit – Primer Mono erzeugte im Bakterienrasen der Streptokokken Hemmhöfe (Abb. 2, Tab. 6).
Das von einigen Herstellern dem Adhäsiv beigemischte Glutaraldehyd wirkt dagegen bakterizid. In einer Tierversuchs-studie von Felton et al. [6], bei der standardisierte Kavitäten für 48 Stunden oralen Keimen ausgesetzt waren, konnten unter Klasse-V-Kompositrestaurationen nach Verwendung des glutaraldehydhaltigen Dentinadhäsivsystems Gluma (Kulzer, Hanau) keine lebensfähigen Keime mehr nachgewiesen werden. Glutaraldehyd verhindert darüber hinaus die Adhärenz von Mikroorganismen [3]. Das hier untersuchte Syntac Classic enthält Maleinsäure und Glutaraldehyd und wirkte gegen Streptokokken und Aktinomyzeten antibakteriell.

Fazit | Von den hier untersuchten Etch&Rinse-Adhäsiv-systemen erwies sich nahezu die Hälfte (9 von 19) in der Rangfolge gegenüber Aktinomyzeten, gefolgt von Streptokokken (13,7 mm) und Laktobazillen (13,1 mm) als antibakteriell. Neben Inhaltsstoffen wie Glutaraldehyd und organischen Säuren dürfte der niedrige pH-Wert der Adhäsive für die antibakterielle Wirkung verantwortlich sein. Der Zahnarzt kann bei der Mehrzahl der Etch&Rinse-Dentin-adhäsive von einer antibakteriellen Wirkung am Kavitätenboden ausgehen, die von der zuvor applizierten Phosphorsäure ad hoc unterstützt werden könnte.

Autoren: Susanne Kneist, Friederike Wachall, Georg Seltmann

Literaturliste unter www.zmk-aktuell.de/literaturlisten

Interessenkonflikt:
Es besteht kein Interessenkonflikt der Autoren.

Korrespondenzadresse:
Prof. Dr. rer. nat. habil. Susanne Kneist
Hütergasse 2
99084 Erfurt
E-Mail: S.Kneist@t-online.de

Prof. Dr. Susanne Kneist
1968–1973 Studium der Biologie (Fachrichtung Mikrobiologie) an der Friedrich-Schiller-Universität Jena
1973–1974 wissenschaftliche Mitarbeit in der Abteilung für Mikrobentaxonomie am Zentralinstitut für Mikrobiologie und experimentelle Therapie Jena
1979 Promotion (Dr. rer. nat.) Universität Jena
1974–1981 wissenschaftliche Mitarbeit in der mykologischen Abteilung der Hautklinik der Medizinischen Akademie Erfurt
1981–1990 wissenschaftliche Mitarbeit im Wissenschaftsbereich Präventive Zahnheilkunde der Medizinischen Akademie Erfurt
1987 Habilitation und Facultas docendi „Präventive Zahnheilkunde"
1986–1990 postgraduelle Ausbildung in experimenteller und diagnostischer Mikrobiologie, Institut für postgraduelle Ausbildung in der Medizin, Berlin
1990–2003 Oberassistentin in der Poliklinik für Präventive Zahnheilkunde am Zentrum für ZMK, Universitätsklinikum Jena
2004 apl. Professur für Präventive Zahnheilkunde am Zentrum für ZMK am Universitätsklinikum Jena
2004–2013 Leiterin des biologischen Forschungslabors am Zentrum für ZMK am Universitätsklinikum Jena
Seit Oktober 2013 im Ruhestand
Arbeitsgebiete: mikrobielle Taxonomie, medizinische Mykologie, orale Mikrobiologie
Autorin bzw. Co-Autorin von 160 Publikationen, 16 Buchbeiträgen, 440 Vorträgen Vergabe von 63 abgeschlossenen Dissertationen

Dr. Friederike Wachall
2002–2008 Studium der Zahnmedizin an der Medizinischen Fakultät der Friedrich-Schiller-Universität Jena (FSU)
2008 Approbation als Zahnärztin
2010 Promotion zur Dr. med. dent. FSU Jena mit dem Thema „Antibakterielle Wirkung von Dentinadhäsivsystemen"
2008–2009 Assistenzzahnärztin in der Zahnarztpraxis Dr. med. dent. M. Häselbarth in Jena
2011–2015 Assistenzzahnärztin in der Zahnarztpraxis Dr. Sieper & Didszuweit-Mathia in Gummersbach
2013 Tätigkeitsschwerpunkt Kinder- und Jugendzahnheilkunde
Seit 2011 Mitgliedschaft FZO
2012 Curriculum Kinderzahnmedizin, Haranni Akademie Herne
Seit 2015 angestellte Zahnärztin in der Zahnarztpraxis Klee in Meinerzhagen

Dr. Georg Seltmann
2002–2008 Studium der Zahnmedizin an der Medizinischen Fakultät der Friedrich-Schiller-Universität Jena (FSU)
2008 Approbation als Zahnarzt
2012 Promotion zum Dr. med. dent. FSU Jena mit dem Thema „In-vitro-Studie zur antibakteriellen Wirkung von Adhäsiven im Agar-Hemmhoftest"
2008–2010 Assistenzzahnarzt, kieferchirurgische Praxis Dr. Hentschel & Herrmann, Zwickau
Seit 2010 Zahnarzt in der Gemeinschaftspraxis Seltmann, Altenburg

pluradent

engagiert
wegweisend
partnerschaftlich

Jetzt anmelden und Frühbucherpreis sichern!

SYMPOSIUM 2018
20. bis 21. April 2018

Dentale Zukunft

Wissen. Erfolgreich. Anwenden.

Pluradent Symposium
100 % von Teilnehmern empfohlen!

Mehr Informationen und Anmeldung unter www.pluradent-symposium.de

Update Kariesinfiltration 2017

Teil 2: Ästhetische Indikation

Die Kariesinfiltration ist eine verhältnismäßig junge Technik. Sie wurde ursprünglich entwickelt, um aktive approximale, nicht kavitierte Läsionen zu arretieren. Diese „Basisindikation" war Gegenstand des ersten Teils dieses Artikels in der vorigen Ausgabe der ZMK. Der zweite und letzte Teil befasst sich nun mit der zweiten Indikation: der Infiltration sogenannter White Spots – also ästhetisch relevanter kariöser Läsionen, fluorotischer Veränderungen und Hypomineralisationen. Durch Infiltration lässt sich in vielen Fällen eine verbesserte Ästhetik erzielen. Die Autoren erläutern das Vorgehen bei Karies, Fluorose und MIH anhand von Patientenfällen.

Die Technik der Kariesinfiltration wurde im Jahre 2009 unter dem Handelsnamen Icon® (DMG, Hamburg) in die Zahnmedizin eingeführt. In der Zwischenzeit hat sich diese Therapie im Behandlungsspektrum der präventiv orientierten Zahnarztpraxis sowohl für das Milch- als auch für das bleibende Gebiss etabliert. Auch wenn approximale kariöse Läsionen mit einer röntgenologischen Ausdehnung bis maximal in das erste Dentindrittel sowie ästhetisch relevante kariöse Läsionen nach wie vor die grundsätzlichen Indikationen für die Infiltration darstellen, konnte das Therapiespektrum auf beispielsweise die Maskierung von Fluorose erweitert werden.
Der Maskierungseffekt durch Infiltration hat weltweit viel Aufmerksamkeit erfahren. Allerdings ist eine diagnostische Unterscheidung weißlicher Veränderung (oftmals auch als „White Spots" bezeichnet) wichtig, um die Anzahl unzufriedenstellender Ergebnisse zu minimieren, da v. a. Karies und leichte bis mittlere Fluorose gut, die anderen Veränderungen hingegen vergleichsweise schlechter maskiert werden können.

Infiltration zur Maskierung von ästhetisch störenden Läsionen und White Spots | Grundlagen und Indikation | Neben kariösen Läsionen, häufig auftretend nach kieferorthopädischer Behandlung mit festsitzenden Apparaturen, sind fluorotische Veränderungen geringerer Ausprägung sowie Hypomineralisationen im Sinne der Molaren-Inzisiven-Hypomineralisation (MIH) wie auch als Folge von Milchzahntraumata die häufigsten Indikationen zur Maskierung mittels Kariesinfiltration. Allen weißlichen Veränderungen gemein ist der fehlende Mineralanteil und die somit innerhalb des White Spots erhöhten Anteile an Luft oder Wasser (Speichel). Beide Medien haben einen geringeren Brechungsindex (1,0 bzw. 1,33) als der umgebende gut mineralisierte, gesunde Schmelz (1,62). Diesen Brechungsindexunterschied nimmt man als eine weißliche Veränderung wahr [1]. Bei älteren kariösen Läsionen sekundär, aber auch bei manchen MIH-Läsionen sowie bei mittelgradiger bis schwerer Fluorose bereits primär, können gelbliche bis zu schwärzliche Verfärbungen zusätzlich vorhanden sein. Der Infiltrant weist einen ähnlich hohen Brechungsindex (1,52) wie der gesunde Schmelz auf, sodass bei möglichst vollständiger Infiltration eine gute Anpassung der Läsion erwartbar ist.

Diagnostik | Die Diagnostik ästhetisch relevanter Veränderungen beruht auf der visuell-taktilen Beurteilung. Auch mit Laserfluoreszenz (Diagnodent, KaVo) sowie der quantifizierbaren lichtinduzierten Fluoreszenz (QLF) können v. a. kariöse Läsionen prinzipiell bewertet werden. Gleichwohl ist der zusätzliche diagnostische Wert eher gering, auch wenn Veränderungen durch den Infiltranten mit diesen beiden Geräten erfasst werden können. Wichtiger ist die Abgrenzung der Ätiologie (Tab. 1) und des Kavitationsgrades des White Spots anhand klinisch sichtbarer Merkmale [2].

	Karies	milde Fluorose	traumatisch bedingte Hypomineralisation	Molaren-Inzisiven-Hypomineralisation
Lokalisation	Plaqueretentionsstellen, z. B. apikal der (ehemaligen) Brackets	als "Snow Caps" inzisal oder flächig als feine Linien an homologen Zähnen	meist mittig, selten inzisal als singulärer Fleck	meist bukkale, singuläre Flecken an homologen Zähnen
Farbe	weißlich, deutlich opaque (kreidig), eventuell sekundär verfärbt	weißlich, mattiert	eher weißlich, selten auch gelblich verfärbt	weißlich, öfter gelblich bis leicht bräunlich verfärbt
betroffene Zähne	alle möglich	eher Prämolaren, aber auch OK-Frontzähne	meist Frontzähne	meist mittlere Schneidezähne und zusätzlich ein 1. Molar

Tab. 1: Merkmale von unkavitierter Karies sowie anderen Hypomineralisationen an Frontzähnen und Prämolaren (modifiziert nach [2]).

Bei kavitierten Läsionen kann eine Infiltration der unkavitierten Umgebung und eine anschließende Füllung des kavitierten Bereichs erfolgen. Der Infiltrant scheint eine relativ gute Haftung auf Schmelz zu besitzen, sodass hier keine separate Behandlung des Schmelzes nach Infiltration nötig erscheint. Ist hingegen Dentin beteiligt, sollte dieser Bereich mit einem Dentinadhäsiv mit oder ohne vorherige Ätzung behandelt werden. Da der Infiltrant versehentlich in die Kavität gelangen könnte, empfiehlt sich eine vorherige „Anfrischung" mit einem Diamanten.

Klinische Anwendung | Wie auch bei approximaler Kariesinfiltration sollten die Arbeitsschritte nach Herstellerangaben eingehalten werden, d. h. Ätzen mit 15%igem Salzsäuregel für 2 Minuten, Trocknung mit Ethanol und dreiminütige Infiltration. Eine Trockenlegung mittels flüssigem oder regulärem Kofferdam kann darüber hinaus sinnvoll sein, allerdings sollte insbesondere bei zervikal gelegenen White Spots darauf geachtet werden, dass die Infiltration hierdurch nicht behindert wird.

Folgende zusätzliche Maßnahmen können bei der Infiltration im sichtbaren Bereich wichtig sein:

- Stärkere Abrasion der Oberflächenschicht bei inaktiven kariösen Läsionen und allen entwicklungsbedingten Veränderungen
- Wiederbefeuchtungstest zur Vorausschau, ob die Kariesinfiltration zufriedenstellend funktionieren wird
- Politur der infiltrierten Zähne

Maskierung kariöser Zahnflächen | Insbesondere die Maskierung von ästhetisch relevanten, nicht kavitierten kariösen Zahnflächen (v. a. Frontzähne und Prämolaren), deren Erscheinungsbild durch non-invasive Maßnahmen nicht verbessert werden kann, stellt einen wichtigen Anwendungsbereich der Kariesinfiltration dar. Hierbei sollte zwischen Läsionen, die bereits einige Zeit oberflächlich remineralisiert sind (inaktive Karies) und solchen, die direkt nach kieferorthopädischer Behandlung mit Multibandapparaturen entdeckt werden, unterschieden werden. Letztere sind relativ einfach nach einmaligem Ätzen zufriedenstellend zu infiltrieren, während bei inaktiven Läsionen die dickere remineralisierte Oberfläche oftmals vermehrt geätzt werden muss.

Initialläsionen nach Kieferorthopädie | Festsitzende kieferorthopädische Apparaturen stellen besondere Anforderungen an die Mundhygiene der Patienten und auch an die Unterstützung durch die Prophylaxemitarbeiterinnen. Bei manchen Patienten macht es Sinn, die Individualprophylaxe auf dreimonatige Intervalle zu kürzen.

Nach Abnahme der Brackets kann bei dezenten – also eher flachen – Läsionen für ca. 2 Monate eine natürliche Remineralisation abgewartet werden, die aufgrund der nun veränderten Reinigungsmöglichkeiten auftreten kann. Allerdings ist es bei aus einem normalen Sprechabstand im feuchten Milieu sichtbaren Läsionen sehr unwahrscheinlich, dass diese ohne weitere Maßnahmen verschwinden werden [3,4]. Vielmehr weisen diese Demineralisationen oftmals bereits eine gewisse Dentinbeteiligung auf, die jedoch keine Kontraindikation für eine erfolgreiche Infiltration der Schmelzareale darstellt. Bei inaktiven Läsionen mit bis zu 150 µm dicken, stark mineralisierten Oberflächenschichten sollte hingegen mehrfach geätzt werden (2 Minuten Ätzen mit 15%igem HCl-Gel entfernt ca. 40 µm), um ein optimales Ergebnis zu erzielen. Der Wiederbefeuchtungstest mit Ethanol oder Wasser kann hierbei einen Hinweis darauf geben, ob genügend Oberflächenschicht entfernt wurde, so dass es hiernach eine schnelle und möglichst vollständige Infiltration gelingt. Wenn nach dem Ätzen Wasser oder Ethanol innerhalb weniger Sekunden (ca. 3 bis 5 Sekunden) in die getrockneten Läsionen einzudringen vermögen und hierdurch das ästhetische Erscheinungsbild des Zahnes deutlich verbessert wird, vermag dies der Infiltrant sogar mit einem noch besseren Maskierungseffekt.

Zahlreiche klinische Studien mit [5,3,4] oder ohne (zunächst nicht infiltrierte) Kontrollzähne [6,7] zeigen zufriedenstellende Maskierungserfolge mittels Kariesinfiltration für einen Beobachtungszeitraum von bis zu 2 Jahren. Sogar Läsionen mit Schmelzkavitation können zunächst infiltriert und anschließend mit Komposit und/oder alleiniger Politur ästhetisch optimiert werden [6].

Die Maskierungsergebnisse scheinen auch über längere Zeiträume stabil. Falls es dennoch zu einer Verfärbung im Bereich der infiltrierten Läsion kommen sollte, kann man dies meist mit einer Politur beheben. Auch das Bleichen der Zähne scheint ohne Einschränkungen möglich, wodurch tiefer gelegene Verfärbungen ebenfalls aufgehellt werden können [8], wobei es hierzu noch keine klinischen Daten gibt.

Patientenfall 1 – nach Abnahme von Brackets | Der folgende Fall zeigt das Vorgehen bei der Behandlung von Initialläsionen nach Kieferorthopädie bei einem 16-jährigen Patienten (Abb. 1a–k). Der Patient kam mit der Bitte in die Praxis, die weißlichen Veränderungen auf den Zähnen zu behandeln (Abb. 1a, b, d). Vereinbart wurde, die Zähne 15 bis 25 sowie 34, 33, 43 und 44 zu infiltrieren (Icon vestibulär, DMG).

Nach Zahnreinigung wurde Kofferdam mit Zahnseide fixiert (Abb. 1e). Durch Drehen am Spritzenstempel wurde das Ätzgel (HCl 15%; Icon Etch) durch die Mitte des Püschelchens (vestibulärer Applikator) gedrückt (Abb. 1c). Das Material wurde gleichmäßig aufgetragen und visuell kontrolliert (Abb. 1f). Nach dem Absprühen des Ätzgels und anschließender Trocknung erkennt man eine dezente Opazität des

Patientenfall initiale Karies

Abb. 1a, b, d: Weißliche Veränderungen auf den Zähnen nach kieferorthopädischer Behandlung mit Brackets.

Abb. 1e: Kofferdam mit Zahnseide fixiert.

Abb. 1c, f: Ätzgel (HCl 15 %; Icon Etch) wird mittels eines Püschelchens (vestibulärer Applikator) aufgetragen (c) und ein gleichmäßiger Materialauftrag visuell kontrolliert (f).

Abb. 1g: Geätzter Bereich erscheint opak; Oberfläche mit einer wasser- und ölfreien Multifunktionsspritze getrocknet.

Abb. 1h: Infiltrant wurde aufgetragen, für 3 Minuten belassen, dann grobe Überschüsse mit dem Luftansatz und dem Sauger entfernt.

Abb. 1i: Der ästhetische Effekt tritt nicht sofort abschließend ein. Unmittelbar im Anschluss wirkt die Oberfläche matt und scheckig und muss poliert werden.

Abb. 1j: Resultat nach ein paar Stunden.

Abb. 1k: Zustand nach vier Jahren.

SENSODYNE® PROSCHMELZ®

gsk

FÖRDERT AKTIV

ZAHNSCHMELZ REGENERATION*

Sensodyne® ProSchmelz® bietet höhere Fluoridaufnahme** für verbesserte Remineralisierung[1]

Bis zu **4,9x** **höhere Fluorid-aufnahme**** vs. Nicht-Fluorid optimierter Zahnpasta***

Keine Fluoridaufnahme

Placebo
(0 ppm Fluorid)

Weniger Fluoridaufnahme als bei Sensodyne® ProSchmelz®

Nicht-Fluorid optimierte Zahnpasta***
(1400 ppm Fluorid, 700 ppm Natrium-fluorid & 700 ppm Aminfluorid)

Hohe Fluoridaufnahme**

Sensodyne® ProSchmelz®
(1450 ppm Fluorid als Natriumfluorid)

SENSODYNE® PROSCHMELZ®

Mehr Informationen finden Sie unter **www.ProSchmelz.de**

1. Adaptiert nach Fowler et al. 2012. *In-Vitro*-Untersuchung, getestet 2012.

*hilft, dass Mineralien in den geschwächten Zahnschmelz eindringen, um diesen zu stärken.
**Basierend auf dem durchschnittlichen Verhältnis Fluorid/Phosphat gemessen in 30µm Tiefe
***Elmex Professional Zahnschmelzschutz

CHDE/CHSEN/0047/16

geätzten Bereichs. Im Anschluss wurde durch das Auftragen von Wasser (Rewetting) überprüft, ob die weißlichen Läsionen maskiert werden können. Der Ätzvorgang musste dreimal wiederholt werden, bis durch das Rewetting die Läsionen weitestgehend maskiert waren. Durch das Auftragen von Ethanol (Icon Dry) mit dem Püschel wurde restliches Wasser mit Ethanol vermischt; der Läsion wird somit Feuchtigkeit entzogen. Die Oberfläche wurde mit einer wasser- und ölfreien Multifunktionsspritze getrocknet (Abb. 1g).

Mit dem Auftragen des Infiltranten (Icon Infiltrant) füllen sich nun die Initialläsionen langsam mit dem dünnfließenden Kunststoff auf, so dass sie optisch weitestgehend verschwinden. Nach der Applikationszeit von 3 Minuten wurden grobe Überschüsse (Abb. 1h) mit dem Luftansatz und dem Sauger entfernt, der Bereich mit Zahnseide gereinigt und anschließend für 40 Sekunden lichtgehärtet. Nach diesem ersten Infiltrationsschritt waren keinerlei Materialüberschüsse erkennbar, die ggf. mit einem Scaler hätten entfernt werden müssen. Zur Kompensation der Polymerisationsschrumpfung wurde der Infiltrant ein zweites Mal appliziert.

Der ästhetische Effekt tritt nicht sofort abschließend ein; hierüber sollten Patienten vor der Behandlung aufgeklärt werden. Unmittelbar im Anschluss wirkt die Oberfläche matt und scheckig und muss poliert werden (Abb. 1i). Mit der Wiederbefeuchtung des Schmelzes, nach Entfernung des Kofferdams gleicht sich die Farbe in den nächsten Stunden an die Nachbarzähne an (Abb. 1j) und ist auch nach vier Jahren unverändert zufriedenstellend (Abb. 1k).

Maskierung bei Dentalfluorose | Als Dentalfluorose werden Schmelzveränderungen bezeichnet, die durch zu hohe Fluorideinnahmen verursacht sind. Diese tritt in sehr unterschiedlichen Schweregraden auf. Beginnend mit weißlich opaken Linien in der Schmelzoberfläche entlang der Perikymatien, bis hin zu starkem Schmelzverlust und Veränderung der Zahnkronen. Zur Maskierung von Fluorosen durch Infiltration mit Icon® gab es bereits bei Einführung der Technik im Jahre 2009 positive Berichte [9]. In der Zwischenzeit hat sich bestätigt, dass leichte bis mittlere Fluorosen ähnlich erfolgreich wie kariöse Läsionen behandelt werden können (Abb. 2). Oftmals empfiehlt sich, wie auch bei inaktiven kariösen Läsionen, ein häufigeres Ätzen vor der Infiltration.

Patientenfall 2 – Fluorose | In Abbildung 2a sind weißliche und bräunliche Schmelzveränderungen im Sinne einer Fluorose sowie ein Schmelzdefekt mesial an Zahn 21 zu erkennen. Nach Zahnreinigung wurde Kofferdam gelegt; auf die Fixierung mit Zahnseide konnte verzichtet werden, da die Labialflächen zervikal keine Schmelzveränderungen zeigten. Die zu behandelnden Zahnoberflächen wurden mit Ätzgel (HCl 15%; Icon Etch) für 2 Minuten gleichmäßig benetzt (Abb. 2b) und abgespült. Im Anschluss wurde die Oberfläche getrocknet und durch das Auftragen von Wasser (Rewetting) überprüft, ob die weißlichen Läsionen maskiert werden können.

Nach Trocknung mit Icon dry (Abb. 2c) wurde Icon Infiltrant aufgetragen. Nach der Applikationszeit von 3 Minuten wurden grobe Überschüsse mit dem Luftansatz und dem Sauger

Patientenfall mittelschwere Fluorose

Abb. 2a: Weißliche und bräunliche Schmelzveränderungen (Fluorose) sowie ein Schmelzdefekt mesial an Zahn 21.
Abb. 2b: Ätzgel (HCl 15%; Icon Etch) wurde gleichmäßig auf Zähne aufgetragen und verbleibt für 2 Minuten.
Abb. 2c: Getrocknet erscheinen angeätzte Zahnoberflächen opak.
Abb. 2d: Auftrag von Icon Infiltrant.

3M Science. Applied to Life.™

Unglaublich einfach und das dreifach.

Zementierungslösungen von 3M.

RelyX™ Ultimate

Adhäsives Befestigungscomposite

Sichern Sie sich ultimative Haftkraft zur adhäsiven Befestigung von **CAD/CAM Materialien** und **Glaskeramik.**

RelyX™ Unicem 2

Selbstadhäsiver Composite-Befestigungszement

Sichern Sie sich den weltweit am besten erprobten **Universalzement.**

Ketac™ Cem Plus

Kunststoffmodifizierter Glasionomer-Befestigungszement

Sichern Sie sich einfachste Anwendung und Fluoridfreisetzung für **Metallkeramik** und **Kinderkronen.**

www.3m.de/oralcare

entfernt, der Bereich mit Zahnseide gereinigt und anschließend für 40 Sekunden lichtgehärtet (Abb. 2d). Nach einer zweiten Infiltration wurde die Kavitation mesial an Zahn 21 mit Komposit ohne weitere Vorbehandlung versorgt. Die Oberfläche erscheint nach dem Infiltrationsverfahren häufig scheckig und leicht uneben und muss deshalb poliert werden (Abb. 2e). Erst nach ein paar Stunden Speicheleinlagerung ist der Erfolg der Infiltration beurteilbar (Abb. 2f).

Mit der Infiltration war die Fluorose im Wesentlichen behandelt, trotzdem waren Schattierungen auf der Zahnoberfläche zu erkennen, die sich im Vergleich mit dem Vita Farbschlüssel zwischen den Farben Vita A2, A3 und A3,5 bewegten

Abb. 2e: Die Oberfläche erscheint nach dem Infiltrationsverfahren häufig scheckig und leicht uneben und muss deshalb poliert werden.

Abb. 2f: Nach ein paar Stunden Speicheleinlagerung ist der Erfolg der Infiltration beurteilbar.

Abb. 2g, h: Schattierungen auf der Zahnoberfläche, die sich zwischen den Farben Vita A2, A3 und A3,5 (Vita Farbschlüssel) bewegen.

Abb. 2i: In-Office-Bleaching, um eine gleichmäßige Zahnfarbe zu erreichen. Der aufgetragene Gingivaschutz verhindert den Kontakt des Bleachingmaterials mit der Gingiva.

Abb. 2j: Das Bleachingmaterial wurde zweimal für 20 Minuten appliziert und im Anschluss abgespült.

Abb. 2k: Die Zähne konnten um eine Farbstufe aufgehellt und somit die Zahnfarbe Vita A2 erreicht werden.

Abb. 2l: Die Oberfläche der Zähne erscheint leicht matt.

Abb. 2m, n: Ausgangssituation vs. Ergebnis: Die Ästhetik konnte insgesamt deutlich verbessert werden.

(Abb. 2g, h). Daher sollte durch ein In-Office-Bleaching eine gleichmäßige Zahnfarbe erreicht werden. Der aufgetragene Gingivaschutz (i) verhindert den Kontakt des Bleachingmaterials mit der Gingiva. Das Bleachingmaterial wurde zweimal für 20 Minuten appliziert und im Anschluss abgespült (Abb. 2j). Die Zähne konnten um eine Farbstufe aufgehellt und somit die Zahnfarbe Vita A2 erreicht werden (Abb. 2k); die Oberfläche der Zähne erschien leicht matt (Abb. 2l). Es zeigte sich im Nachhinein als unvorteilhaft, dass der Substanzverlust am Zahn 22 im Rahmen der Infiltration bereits gefüllt worden war, da der Kunststoff nach dem Bleichen seine Farbe behält. Die Ästhetik konnte insgesamt deutlich verbessert werden (Abb. 2m, n).

Infiltration von Inzisiven mit entwicklungsbedingten Veränderungen | Zur ästhetisch relevanten Infiltration von Inzisiven mit entwicklungsbedingten Veränderungen beispielsweise beim Vorliegen einer Molaren-Inzisiven-Hypomineralisation (MIH) wurden bereits im Jahr 2011 recht viel versprechende Ergebnisse publiziert [7]. Allerdings zeigten die Daten ebenso, dass diese Läsionen zumindest bei einmaligem Ätzen wohl nicht gleichermaßen gut optisch maskiert werden können wie Karies. Insbesondere verfärbte, wie auch großflächige Läsionen haben ihre Tücken. Aber auch kleinere MIH-Läsionen zeigen nach Infiltration oftmals einen unmaskierten Randbereich (Abb. 3; Zahn 12). Dies kann mit dem histologischen Aufbau erklärt werden [10], da die Randbereiche eine recht dicke Oberflächenschicht aufweisen, sodass der Infiltrant auch nach mehrmaligem Ätzen nicht eindringen kann.

Patientenfall 3 – MIH | Mehrere Hypomineralisationen unklarer Ätiologie sind bei der 25-jährigen Patientin feststellbar (Abb. 3 a). Im Oberkieferfrontzahnbereich imponieren vor allem die weißlichen Veränderungen der mittleren Schneidezähne im Sinne einer MIH (Abb. 3 b), aber auch die Zähne 12 und 13 weisen hypomineralisierte Bereiche auf. Alle vier Zähne wurden ein- (Zahn 12) oder zweimal geätzt.

Aufgrund der Verfärbung der Läsion an Zahn 13 wurde dieser Zahn zusätzlich mit 40%igem H_2O_2-Gel für 20 Minuten gebleicht, was zu der leicht weißlichen Veränderung der Gingiva führte (Abb. 3 c). Nach einem Wiederbefeuchtungstest wurde entschieden, den Infiltranten aufzutragen, was zu einem befriedigenden optischen Ergebnis an den Zähnen 21 bis 12 führte, während 13 nur wenig maskiert wurde (Abb. 3 d).

Nach 3 Monaten erschien die Patientin wieder in der Sprechstunde. Zahn 13 imponierte weiterhin recht deutlich, die anderen infiltrierten Zähne (21 bis 12 sowie 33 und 32) wurden als zufriedenstellend beurteilt (Abb. 3 e). Gleichwohl war die Patientin insgesamt sehr zufrieden. Dennoch entschieden wir uns für eine Entfernung der oberflächlichen Schmelz-Infiltrantenschicht an Zahn 13 und 12 mithilfe eines feinkörnigen Diamanten, mit dem Ziel eine tiefere Infiltration zu ermöglichen. Die Abschlussbilder 2 Stunden danach zeigen die hierdurch erreichte wesentliche optische Verbesserung an den beiden Zähnen (Abb. 3 f und g).

ESTECEM II

Adhäsives Kunststoffzement-System für alle prothetischen Materialien

Eigenschaften

- Universell einsetzbar
- Einfache Anwendung
- Zuverlässige Haftkraft
- Hohe Abnutzungsresistenz
- Geringe Schichtstärke
- Farbstabil gegen Verfärbungen
- Leichtes Entfernen der Überschüsse

Einfache Anwendung

Prothese – Indirekte Restauration

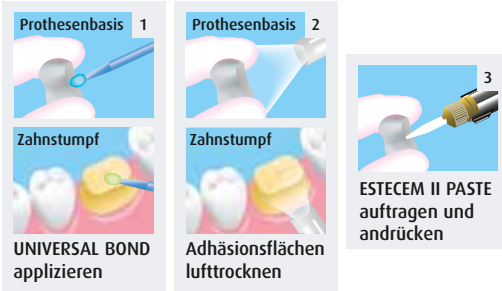

Tel 05221-34550 | www.kaniedenta.de KANIEDENTA

Tokuyama Dental High Tech from Japan Tel 02505-938513 | www.tokuyama-dental.de

Patientenfall MIH

Abb. 3 a u. b: Weißliche Veränderungen der Zähne (MIH); vor allem betroffen: mittlere Schneidezähne im OK, aber auch die Zähne 12 und 13 weisen hypomineralisierte Bereiche auf.

Abb. 3 c: Leicht weißliche Veränderung der Gingiva nach In-office-Bleichen (40%ig H_2O_2).

Abb. 3 d: Nach 3 Monaten – Zahn 13 imponiert weiterhin recht deutlich, die anderen infiltrierten Zähne (21-12 sowie 33+32) sind als zufriedenstellend zu beurteilen.

Abb. 3 e: Infiltration erbrachte befriedigendes Ergebnis an den Zähnen 21-12, während 13 nur wenig maskiert erscheint.

Abb. 3 f u. g: Erneute, tiefere Infiltration an Zahn 13 und 12. Die Abschlussbilder nach 2 Stunden zeigen die hierdurch erreichte wesentliche optische Verbesserung an den beiden Zähnen.

Traumatisch bedingte Hypomineralisationen | Eigene undokumentierte Fälle sowie Bilder aus einem Fallbericht zu zwei Patienten mit jeweils einem Zahn mit traumatisch bedingter Hypomineralisation [11] zeigen die prinzipielle Anwendbarkeit der Kariesinfiltration zur Maskierung. Ein mehrmaliges Ätzen wird hier ebenfalls empfohlen, um nach wiederholten Wiederbefeuchtungstests den Zeitpunkt der eigentlichen Infiltration zu bestimmen.

Fazit und Ausblick | Hinsichtlich der Maskierungseffekte bei Karies liegt inzwischen ausreichend Evidenz vor, die den breiten Einsatz insbesondere nach kieferorthopädischer Behandlung mit Brackets rechtfertigen. Der beschriebene Wiederbefeuchtungstest und die möglicherweise sinnvolle mehrfache Ätzung sollte beachtet werden. Darüber hinaus sollte man die Erwartungshaltung bei Patienten mit MIH-Läsionen sowie traumatisch bedingten Hypomineralisationen gering halten und ggf. eine Füllung unzufriedenstellender Bereiche im Anschluss an die eigentliche Infiltration in Erwägung ziehen.

Literaturliste unter zmk-aktuell.de/literaturlisten

Autoren:
Univ.-Prof. Dr. Hendrik Meyer-Lückel, MPH[1],
Univ.-Prof. Dr. Sebastian Paris[2],
Dr. Andreas Schult[3]

[1] Klinik für Zahnerhaltung, Präventiv- und Kinderzahnmedizin, Universität Bern
[2] Abteilung für Zahnerhaltung und Präventivzahnmedizin, Centrum für Zahn-, Mund- und Kieferheilkunde, Charité – Universitätsmedizin Berlin
[3] Dr. Andreas Schult, niedergelassener ZA, Bad Bramstedt

Teil 1 und 2 nachzulesen auf www.zmk-aktuell.de/meyer-lueckel

Hinweis
Dieser Beitrag basiert in großen Teilen auf der Publikation:
Meyer-Lückel, H., Paris, S., Schult, A.: Update Kariesinfiltration 2017; Zahnmedizin up2date (Heft 3, Seiten 267-290), Thieme 2017

Korrespondenzadresse:
Prof. Dr. Henrik Meyer-Lückel, Klinikdirektor Universität Bern
Klinik für Zahnerhaltung, Präventiv- und Kinderzahnmedizin
Freiburgstrasse 7, CH-3010 Bern
E-Mail: hendrik.meyer-lueckel@zmk-unibe.ch, Tel.: +41 31 632 25 70

Anzeige

Bei Entzündungen im Mundraum...

... hilft Kamillan® mit dem Extrakt aus Schafgarbe und Kamille.

Nur in Apotheken

- Beruhigt wunde, blutende Mundschleimhaut
- Bremst das Entzündungsgeschehen*
- Wirkt wundschließend als Adstringens
- Erhält die natürliche Mundflora und Zahnfarbe
- Langfristig stärkend als Mundspülung, Pinselung und Gurgellösung

Mit Schafgarbe

Kamillan®. Pflanzlicher Wohltäter für Mund und Rachen.

* Quelle: Wollina, Uwe: „Moderne Wissenschaft bestätigt Tradition", In: Naturamed 25, Heft 3 (2010) // **Pharma Wernigerode Kamillan®** Wirkstoff: Extrakt aus Kamillenblüten und Schafgarbenkraut. Zus.: 10 ml (entsprechen 9,4 g) Flüssigkeit enthalten 10 ml Auszug (1:5,5-5,9) aus einer Mischung von 1,8 g Kamillenblüten und Schafgarbenkraut im Verhältnis 2,4:1, Auszugsmittel: Ethanol 96 %: Gereinigtes Wasser : Ammoniak-Lösung 10% : Macrogolglycerolhydroxystearat (52,1:50,8:1:0,25). Anw.: Traditionell angewendet zur Unterstützung der Hautfunktion; der Magen-Darm-Funktion; der Funktion der Schleimhäute im Mund- und Rachenbereich. Diese Angaben beruhen ausschließlich auf Grund langjähriger Anwendung. Gegenanz.: Überempfindlichkeit geg. Kamillenblüten und Schafgarbenkraut od. and. Korbblütler od. ei. d. sonst. Bestandteile. Kamillezubereitungen sind zur Anwendung am Auge oder als Darmspülung nicht geeignet. Schwangersch./Stillzeit: Kontraindiziert (Keine ausreich. Untersuchungen vorhanden!). Nebenwirk.: Häufigkeit unbek.: Allergische Reaktionen, auch bei Überempfindlichkeit geg. and. Korbblütler, bis hin zu schweren allergischen Reaktionen (Asthma, Kreislaufkollaps, allergischer Schock). Macrogolglycerolhydroxystearat (Ph. Eur.) kann bei der Anwendung auf Haut und Schleimhaut Reizungen sowie bei Einnahme Magenverstimmung und Durchfall hervorrufen. Enthält 50 Vol.-% Alkohol und Macrogolglycerolhydroxystearat (Ph. Eur.); Packungsbeilage beachten! **Aristo Pharma GmbH, Wallenroder Straße 8 – 10, 13435 Berlin.**

ARISTO

Tumordiagnostik mittels DVT – Teil 2

Das Erkennen von Tumoren spielt durch die zunehmende Verbreitung der digitalen Volumentomographie (DVT) eine immer wichtigere Rolle. Und das nicht nur für diejenigen, die bereits mit dieser Technologie arbeiten, sondern auch für Zahnärzte, die sich mit dem Kauf eines digitalen Volumentomographen beschäftigen. Denn die dreidimensionale Darstellung anatomischer Strukturen wirkt sich nicht nur auf das diagnostische Spektrum und die Möglichkeiten der Früherkennung aus, sondern beeinflusst zwangsläufig auch die weitere Behandlungsplanung. Der Autor ist im ersten Teil seines Artikels auf die bekannten dreidimensionalen Bildgebungen eingegangen und hat die wichtigsten Tumorarten beschrieben. Nachfolgend zeigt er anhand von Fallbeispielen die Befundungen auf und beleuchtet hierbei kritisch die Vor- und Nachteile der Technologie.

Primäres Ziel der radiologischen Untersuchung ist, neben der Detektion und der Diagnostik, der Nachweis, die Tiefe und die Ausdehnung der knöchernen Infiltration zu bestimmen sowie den Status der regionalen Lymphknoten zu kategorisieren. Die endgültige Diagnose kann jedoch nur mithilfe der histologischen Untersuchung gestellt werden. Im Folgenden sollen einige klinische Patientenfälle (maligne epitheliale, nicht odontogene Tumoren) zur Diskussion vorgestellt werden.
Die DVT-Aufnahmen wurden mit dem SCANORA 3D bzw. SCANORA 3Dx und dem CRANEX 3D (von SOREDEX OY, Tuusula, Finnland bzw. KaVo Kerr, Biberach) erstellt. Die Bildbearbeitung wurde mithilfe der OnDemand 3D-Software (Cybermed, Seoul, Korea) und InVivo 5 (Anatomage, San Diego, USA) durchgeführt.

Fall 1

Bei der 79-jährigen Patientin, Nichtraucherin und nicht alkoholabhängig, erfolgte die initiale Diagnosestellung im März 2015. Bei der klinischen Untersuchung zeigte sich eine exophytische Läsion im III. Quadranten und es lag ein starker Verdacht auf ein Plattenepithelkarzinom mit Infiltration des UK vor (Abb. 2 u. 3). Der radiologische Befund ließ eine Tumorinfiltration des perios-talen Gewebes und Arrosion des kortikalen Knochens vermuten, ohne Infiltration der Spongiosa, pT3, pN1, G2 (Abb. 4–8). Die Diagnose lautete: mäßig differenziertes, keratinisiertes, invasives Plattenepithelkarzinom.

Abb. 2 u. 3: Intraoraler klinischer Status.

Abb. 4: PAN, UK, Region of Interest (ROI).

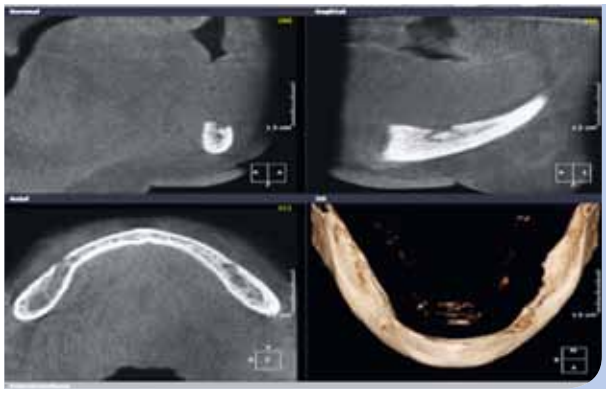

Abb. 5 u. 6: MPR, sagittale Ansicht DVT, UK III. Quadrant.

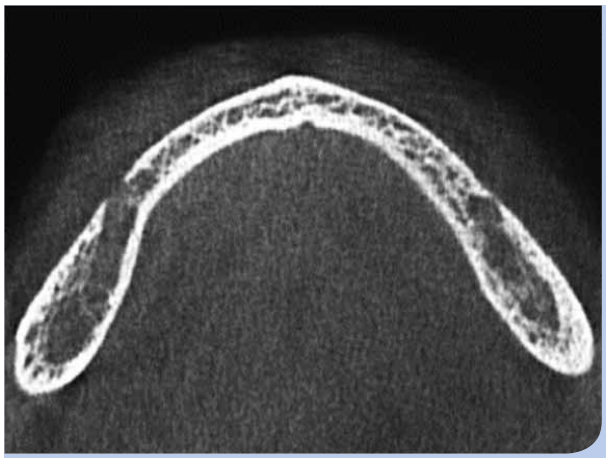

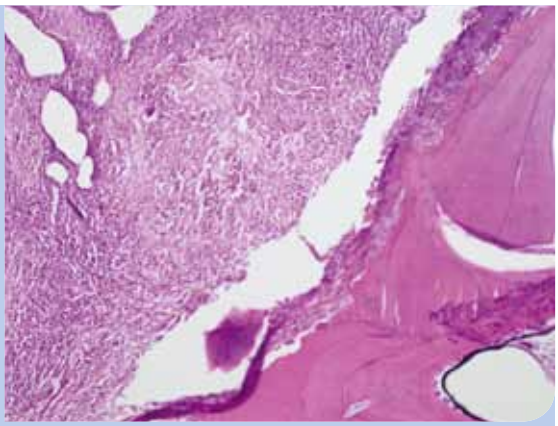

Abb. 7 u. 8: Axiale Ansicht DVT, ROI, histologischer Befund.

Fall 2

Bei einem 65-jährigen Patienten und Raucher wurde im Juli 2014 ein Plattenepithelkarzinom, T2, N0, diagnostiziert. Die klinische Untersuchung ergab eine ulzerierende, nekrotisierende Läsion im IV. Quadranten mit Verdacht auf knöcherne Infiltration eines Plattenepithelkarzinomrezidivs (Abb. 10 u. 11). Die radiologische Diagnostik legte die Vermutung einer Tumorinfiltration der UK-Kompakta und der Spongiosa nahe (Abb. 12–16). Diagnose: ein invasives, ulzeriertes und mäßig differenziertes Plattenepithelkarzinom, pT4a, G2.

Abb. 10 u. 11: Klinischer intraoraler Status.

Abb. 12: PAN, ROI UK.

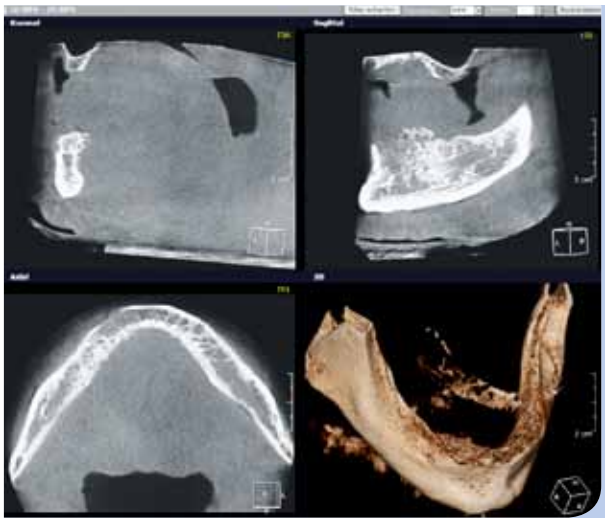

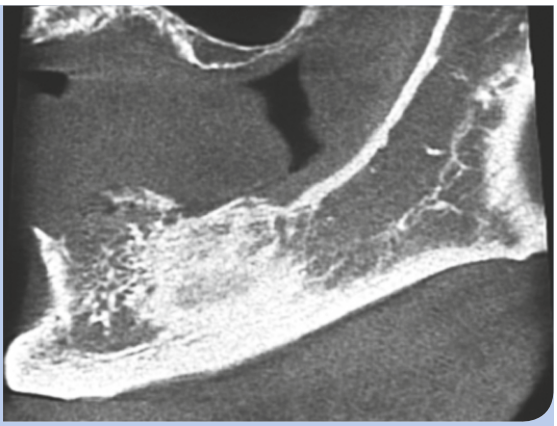

Abb. 13 u. 14: MPR, sagittale Ansicht DVT, ROI.

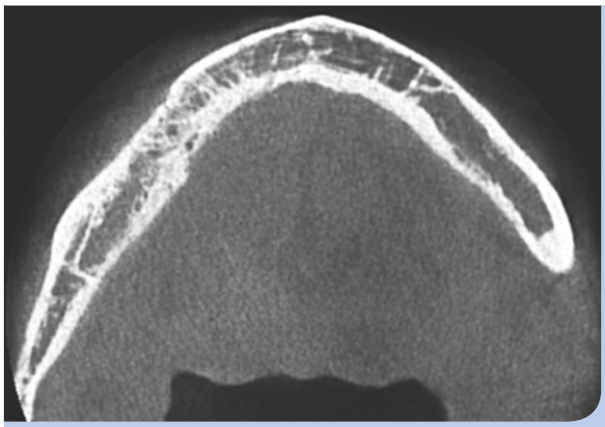

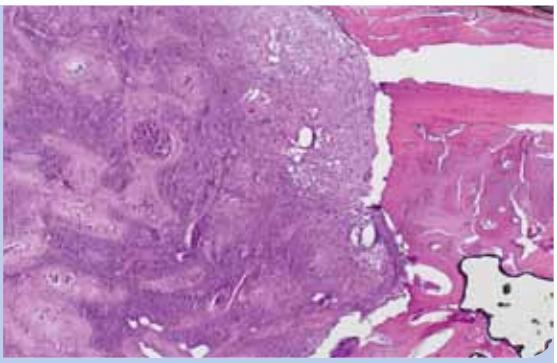

Abb. 15 u. 16: Axiale Ansicht ROI, DVT, histologischer Befund.

bond.lign

Primer/Bonder

secure natural beauty

bond.lign – das einzigartige Verbundsystem für dauerhaft sicheren Haftverbund aller visio.lign® Systemkomponenten und Kompositen zu allen gängigen Gerüstmaterialien wie NEM, HIPC (PMMA/Komposit), BioHPP® (PEEK), Zirkonoxid, EM und Titan.

Natürliche Schönheit | unterstützt die natürliche Ästhetik des visio.lign® Systems

Physiologie | gewährleistet die Schockabsorption in der Implantatprothetik

Sicherheit | dauerhaft optimale Verbundwerte

bredent group

bredent GmbH & Co. KG | Weissenhorner Str. 2 | 89250 Senden | Germany | T: (+49) 0 73 09 / 8 72-22 | F: (+49) 0 73 09 / 8 72-24 | www.bredent.com | e-mail info@bredent.com

Fall 3

Bei einer 58-jährigen Patientin, Raucherin und Nichtalkoholikerin wurde im Juni 2015 die initiale Diagnose invasives, ulzeriertes, gering differenziertes Plattenepithelkarzinom des OK, pT2, G3, gestellt. Der radiologische Befund ergab eine vermutete Tumorinfiltration und/oder Destruktion im I. Quadranten (Abb. 18–22). Die Diagnose lautete auf chronische Osteomyelitis. Der primäre Verdacht einer Knocheninfiltration bzw. eines Tumorrezidivs konnte nicht bestätigt werden.

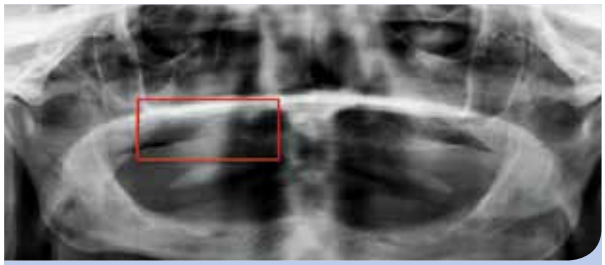

Abb. 18: PAN, ROI, OK.

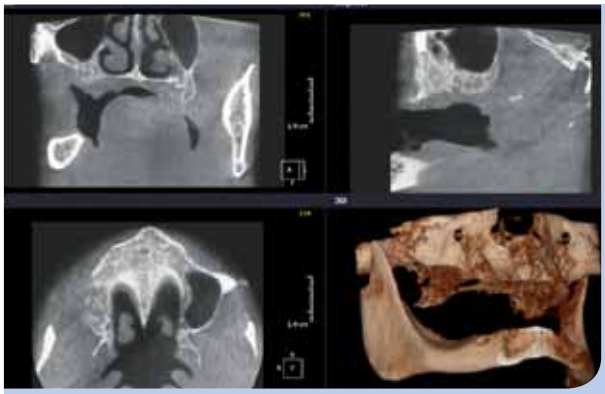

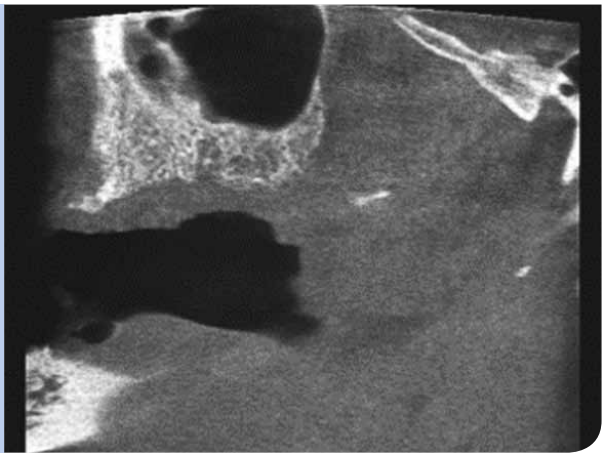

Abb. 19 u. 20: MPR, sagittale Ansicht, DVT, ROI.

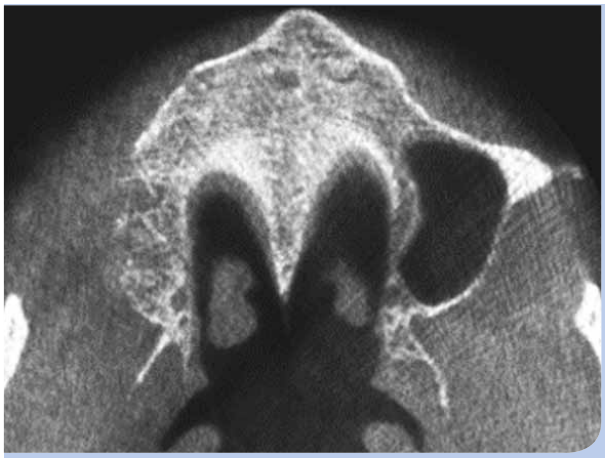

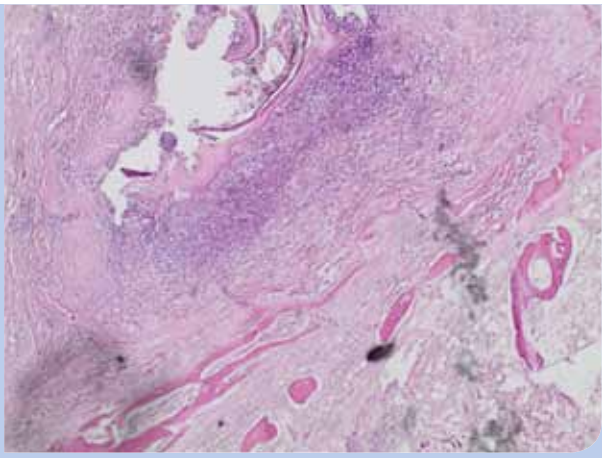

Abb. 21 u. 22: Axiale Ansicht DVT, ROI, histologischer Befund.

Noch immer erfolglos bei der Biofilm-Bekämpfung?

Blick auf wasserführenden Schlauch in einer Dentaleinheit



Trotz Entkeimung: Biofilm vorhanden

Biofilm-Entfernung nach ca. 9 Wochen

Mit dem SAFEWATER Technologie-Konzept befreien Sie Ihre Dentaleinheit in ca. 9 Wochen von Biofilm.

Erhalten Sie rechtssichere Wasserhygiene.
Mit unserer Rund-um-sorglos-Erfolgsgarantie.

*Einsparungen bei Reparaturkosten**

Jetzt einen kostenlosen Beratungstermin zur Verbesserung Ihrer Wasserhygiene vereinbaren:

Fon **00800 88 55 22 88**
www.**bluesafety.com**/Termin

BLUE SAFETY
Die Wasserexperten

*Erfahrungswerte von BLUE SAFETY

Biozidprodukte vorsichtig verwenden. Vor Gebrauch stets Etikett und Produktinformationen lesen.

Zusammenfassung | Bei zwei der drei vorgestellten klinischen Fälle wurde seitens der Radiologen eine knöcherne Tumorinfiltration vermutet. Die Ergebnisse der durchgeführten Untersuchungen konnten jedoch histologisch nur in einem Fall bestätigt werden (Fall 2). Da es sich hier nur um einige klinische Falldarstellungen handelt, kann man eine aussagefähige Korrelation zwischen klinischen, radiologischen und histologischen Untersuchungsergebnissen nur schwerlich konstatieren; dieses Ergebnis zeigt jedoch, wie schwierig es sein kann, eine sichere Diagnose zu stellen (Abb 23).

Klinische Studien und Literatur | Mehrere Studien haben sich mit der DVT-Bildgebung bei Mundhöhlenkarzinomen und der Frage der besseren Detektion von Knocheninfiltration beschäftigt. In einer Studie von 2014 verglichen Hakim et al. die DVT mit der CT und der Einzelphotonen-Emissionscomputertomographie (SPECT). 78 Patienten erhielten eine CT, 58 eine DVT, 62 eine SPECT und 48 Patienten alle drei Bildgebungen. Die Knocheninfiltration wurde durch histologische Untersuchungen überprüft. Es zeigte sich hinsichtlich der Knocheninfiltration für die CT eine Sensitivität von 63 %, für die DVT von 93 % und für die SPECT von 96 %. Die Spezifitäten lagen bei 81 % für die CT, 62 % für die DVT und 48 % für die SPECT [12,3] (Abb. 24). In 2015 verglichen Linz et al. in einer groß angelegten Studie die Beurteilung der Knocheninfiltration durch Panoramaschichtaufnahmen (PSA), DVT, CT und Knochenszintigraphie. In der Studie wurden 197 Patienten untersucht. Als Goldstandard wurde wieder die histologische Untersuchung gewählt. Für die PSA zeigte sich eine Sensitivität von 59 % und Spezifität von 81,7 %. Dies ergab eine Genauigkeit von 74,15 %. Die DVT hatte eine Sensitivität von 87,9 %, eine Spezifität von 83,2 % und eine Genauigkeit von 84,8 %. Die CT zeigte eine Sensitivität von 63,6 %, eine Spezifität von 85 % und damit eine Genauigkeit von 76,9 %. Die Knochenszintigraphie hatte eine Sensitivität von 95,5 %, eine Spezifität von 86,3 % und eine Genauigkeit von 89,3 %. Die Autoren kamen zu dem Schluss, dass die DVT und die Knochenszintigraphie die Modalitäten der Wahl zur Beurteilung der Knocheninfiltration sind [12,3] (Abb. 24).

Case	Plain radiograhy *Bone infiltration expected by radiologist?*	CT or MRI *Bone infiltration expected by radiologist?*	CBCT *Bone infiltration expected by radiologist?*	Bone infiltration in histology?	Tumor classification	Correlation CBCT and histology
1	✗	Not performed	Suspected	✗	pT3, N1, G2	✗
2	✗	✓	✓	✓	pT4, G2	✓
3	✓	✓	✓	✗	pT2, pN1, G3	✗

Abb. 23: Tabelle Zusammenfassung Befunde Fall 1–3.

	Patient cohort, *n*	Imaging methods	Sensitivity	Specificity	Accuracy
Hakim et al. 2014	48	CBCT CT SPECT	93% 63% 96%	62% 81% 48%	77% 72% 72%
Linz et al. 2014	197	CBCT PR CT MRI BS	87% 59% 63% 75% 95%	83% 81% 85% 97% 86%	84% 70% 76% 91% 89%
Dreiseidler et al. 2011	77	CBCT CT SPECT	92% 80% 91%	96% 100% 40%	93% 89% 71%
Hendrikx et al. 2010	23	PR CBCT MRI	54% 90% 81%	91% 100% 66%	73% 95% 73%
Momin et al. 2009	50	PR CBCT	*73%/56% *89%/99%	60% 80%	- -

Abb. 24: Linz et al., PAN, DVT, CT und MRT: Sensitivität, Spezifität.

Zukunftsaussichten | DVT-basierte Stereolithographie (SLA oder SL), auch als Rapid Prototyping, Resin Printing oder 3D Printing bezeichnet, ist eine Form der additiven Herstellungsverfahren und wird mit Sicherheit in der Zukunft eine große Rolle in der präoperativen Planung sowie in der postoperativen Versorgung der Tumorpatienten spielen. Die Auswahl an Verfahren, Soft- und Hardware wird immer größer und auch die Arbeitsabläufe, der „Workflow", sind bereits definiert (Dr. Dejan Djurdjevic, Mico Stjonevic University of Banja Luka, Faculty of Medical Science, Banja Luka, Bosnia and Herzegovina).

Die Verfahren werden sich weiter verbessern und die Arbeitsabläufe automatisieren. Besonders die Hersteller der DVT-Geräte sind gefordert, da nur ein guter Kontrast zwischen den verschiedenen Geweben in der Bildgebung den Einsatz dieser Technologie ermöglicht (Abb. 25 u. 26). Des Weiteren wird die navigierte Chirurgie, d. h. Software-/Computergesteuerte Chirurgie, weiter an Einfluss gewinnen und die operative Vorgehensweise optimieren. Verfahren von Herstellern wie NAVIDENT, BRAINLAB oder SCOPIS, welche im Bereich der allgemeinen Chirurgie und HNO bereits erfolgreich eingesetzt werden, halten nun auch Einzug in die MKG-Chirurgie. Basis dieser Verfahren ist jedoch die dreidimensionale Bildgebung – überwiegend CT-basiert, welche die notwendige Bild-

Abb. 25: DVT – datenbasierte Ausdrucke von Biomodellen: Granuloma gigantocellulare, Osteom, Metastase eines Mammakarzinoms.

Abb. 26: DVT – datenbasierte Ausdrucke von Biomodellen: Relaps, Sekundär-OP Osteom, Os frontalis.

qualität liefern muss, um diese Verfahren erfolgreich anwenden zu können – DVT-Daten werden aber auch hier immer mehr als Basisbildgebung verwendet.

Diskussion und Fazit | Die oben genannten Studien zeigen eine hohe Sensitivität der DVT in der Beurteilung der Knocheninfiltration bei Mundhöhlenkarzinomen. Der gering ausgeprägte Weichteilkontrast macht eine ergänzende Bildgebung notwendig. Methode der Wahl ist hierbei die MRT, da sie die höchste Sensitivität in der Detektion von Mundhöhlenkarzinomen aufweist [8]. So wäre als optimale Bildgebung vor einer Operation eine DVT kombiniert mit einer MRT durchzuführen, was aber in der klinischen Praxis aus Kostengründen nur selten gemacht wird. Weiterhin ist die MRT-Untersuchung gegenüber der CT und DVT mit einer längeren Scandauer und höheren Kosten verbunden.

Nach wie vor ist die CT das in Tumordiagnostik am häufigsten angewendete Verfahren. Es kombiniert einen suffizienten Weichteilkontrast (mit Kontrastmittel) mit einer ausreichenden Beurteilung einer Knocheninfiltration. Zudem sind die Kosten gegenüber der MRT geringer. Die DVT wird nur in Ausnahmefällen, z. B. als Ergänzung zur Beurteilung der Knocheninfiltration bei Unklarheiten in der CT oder bei Nichtdurchführbarkeit einer CT (z. B. aufgrund einer Kontrastmittelallergie), eingesetzt. Als Hauptgrund wird von vielen Operateuren der nicht vorhandene Weichteilkontrast in der DVT angegeben. Hier sind die Industrie und die Forschungsinstitute gefordert, die DVT weiterzuentwickeln (Stichwort Dualscan). Es ist ebenso wichtig, mit der dreidimensionalen Bildgebung mögliche Lymphknotenmetastasen zu entdecken. CT und MRT liefern hierfür suffiziente Ergebnisse, die DVT ist dazu nicht geeignet.

Vorteile bietet die DVT in der Durchführbarkeit und in der geringen Kosten- und Strahlenbelastung. Die DVT-Fachkunde können Zahnärzte, Oralchirurgen, Mund-, Kiefer- und Gesichtschirurgen und HNO-Ärzte erwerben. Ein Radiologe muss nicht konsultiert werden, was Kosten und Ressourcen spart. Jedoch besteht für jeden Durchführenden die Pflicht zur Befundung und Dokumentation. Hier müssen in jedem Fall die Aus- und Weiterbildungsmöglichkeiten verbessert werden. Weiterhin hat die DVT gegenüber der CT eine geringere Strahlenbelastung.

Mundhöhlentumoren mit einer Knocheninfiltration weisen ein T4-Stadium auf. Dies hat eine adjuvante Radiotherapie mit einer Gesamtdosis von ca. 60 Gy zur

Cervitec® F
Cervitec F Welt-neuheit
Der Schutzlack mit Kombinationswirkung
Mehrfach-Schutz in einem Arbeitsschritt

Fluoridierung und Keimkontrolle durch Fluorid plus Chlorhexidin plus CPC
www.ivoclarvivadent.de/cervitec-f
ivoclar vivadent®
passion vision innovation

Folge. Im Hinblick auf diese zu erwartende Dosis ist die Strahlenbelastung bei der Diagnostik weitestgehend zu vernachlässigen. Trotzdem ist jeder Untersucher angehalten, die Strahlen-exposition des Patienten so gering wie möglich zu halten. Jede singulär betrachtete Bildgebungstechnik reicht alleine nicht aus, um die andere in diesen Fragestellungen zu 100 % zu ersetzen. Insgesamt ist die DVT „als jüngste der drei Techniken CT, MRT und DVT" ein alternatives Verfahren zur Beurteilung von Knocheninfiltration bei Mundhöhlenkarzinomen. Es könnte in der klinischen Routine einen Stellenwert in der Operationsplanung einnehmen. Entwickelt sich die Weichgewebedarstellung in der DVT weiter, so könnte die DVT in Zukunft aufgrund der geringeren Kosten, der einfacheren Durchführbarkeit und der geringeren Strahlenbelastung einen größeren Stellenwert in der Tumordiagnostik einnehmen und mit den Techniken CT und MRT in stärkere Konkurrenz treten.

Schlussfolgerung | Die dentale Volumentomographie kann eine diagnostische Alternative bei der Detektion von Tumoren im Kopf-Hals-Bereich sein. Sie liefert hochauflösende Aufnahmen der knöchernen Strukturen mit einer geringen Strahlenbelastung. Die DVT-Technologie könnte in Zukunft bei der Detektion knöcherner Tumorinfiltration eine Alternativmodalität sein. Die DVT ist hinsichtlich der Weichgewebsdarstellung limitiert. Fachliches und anatomisches Wissen bei der DVT-Bildbearbeitung sind der „Schlüssel" zu einer erfolgreichen Therapieplanung. Die vielfältigen Anwendungsmöglichkeiten der DVT, in Verbindung mit CAD/CAM-Technologien und Navigationssystemen, werden in naher Zukunft den Goldstandard in der dentomaxillären und Oralchirurgie definieren. Ausbildungs- und Weiterbildungsmöglichkeiten müssen verbessert werden.

Literatur auf www.zmk-aktuell.de/literaturlisten

Teil 1 und 2 nachzulesen auf www.zmk-aktuell.de/mudrak

Dr. Jörg Mudrak, ZA/Oralchirurgie
1983–1987 Ausbildung zum Zahntechniker
1987–1988 Ausbildung zum Dentalkeramiker in Oetwil a.d. Limmat/Schweiz
1988–1989 Studium der Zahnheilkunde, FU Berlin
1989–1989 Studium der Zahnheilkunde an der Julius-Maximilians-Universität Würzburg
1989–1993 Studium der Zahnheilkunde an der Justus-Liebig-Universität, Gießen
1994–1997 Weiterbildung zum Oralchirurg, Dr. med. G. Heieis, Fulda
1997 Anerkennung der Gebietsbezeichnung ZA/Oralchirurgie
1997 Niederlassung als Oralchirurg, Tätigkeitsschwerpunkt: Implantologie
Seit 2006 Klinischer Berater der Firmen Instrumentarium Dental/Soredex (PaloDExGroup) KaVoKerr (Danaher Group), für den Bereich digitale Volumentomographie
2008–2010 Volontariat als radiologischer Assistent in der Abteilung MKG Radiologie, PD Dr. D. Schulze, Universität Freiburg
Mitglied im BDO, DGZMK, EADMFR, IADMFR, AKFOS (Arbeitskreis für forensische Odontostomatologie) und Mitglied der Identitätskommission des BKA, Wiesbaden

Danksagung
Diese Publikation entstand in Zusammenarbeit mit Dr. Daniel Kärcher und Dr. Christian Dinu (Abteilung für Kranio- und Maxillofaziale Chirurgie am Klinikum Oldenburg, Klinik für Mund-, Kiefer- und Gesichtschirurgie / Plastische Operationen), Dr. Drago Jelovac und Dr. Nur Hateb (Clinic for Maxillofacial Surgery, School of Dental Medicine, University of Belgrade), Dr. Dejan Djurdjevic und Mico Stjonevic (University of Banja Luka, Faculty of Medical Science, Banja Luka, Bosnia and Herzegovina), Dr. Tatjana Risovic (Clinic of Maxillofacial and Oral Surgery, Clinical Center of Banja Luka, Bosnia and Herzegovina). Radiologische Diagnostik ist Teamwork und Solisten haben hier keinen Platz. Dies betrifft insbesondere die wissenschaftliche und klinische Zusammenarbeit mit den Herstellern der DVT-Geräte. Ohne die Zusammenarbeit mit erfahrenen Klinikern und ohne Wissenschaft und Forschung sind es Röntgengeräte – nicht mehr und nicht weniger.

Korrespondenzadresse:
Dr. Jörg Mudrak, Am Stetenrain 8, 36251 Ludwigsau/Hessen
E-Mail: joerg-mudrak@t-online.de

LEADING REGENERATION

Geistlich
Biomaterials

JETZT NEU

Geistlich Fibro-Gide®

Die Innovation für die Weichgewebe-augmentation

Geistlich THE COLLAGEN EXPERT

Die erste hochporöse, volumenstabile Kollagenmatrix für die Weichgewebeverdickung

Bitte senden Sie mir die Broschüre zu:
☐ Behandlungskonzepte mit Geistlich Fibro-Gide®
per Fax an 07223 9624-10

Geistlich Biomaterials Vertriebsgesellschaft mbH
Schneidweg 5 | 76534 Baden-Baden
Tel. 07223 9624-0 | Fax 07223 9624-10
info@geistlich.de | www.geistlich.de

ZMK 11-2017

Praxisstempel

Das definitive One-Time-Abutment im CAD/CAM-Workflow

Für Restaurationen im Frontzahnbereich kann das prothetische Team heute aus einer Vielzahl von Werkstoffen und Verfahren für jeden Patienten den individuell optimalen Lösungsweg wählen. Bei implantatprothetischen Einzelzahnversorgungen in der Front werden zementierte Kronen auf individuellen Abutments bevorzugt. Sie bergen jedoch das Risiko einer Entzündung durch subgingival liegende Zementüberschüsse. Auch ein mehrfaches Einbringen und Entfernen eines Abutments bei Einproben und für Provisorien kann zu Irritationen bei der Ausbildung einer stabilen periimplantären Mukosamanschette führen [8]. Hier bietet die One-Time-Therapie mit einem sofortigen definitiven Abutment eine sichere Alternative.

Das Abutment ist die entscheidende Schnittstelle zwischen Implantat, periimplantärer Mukosa und Krone. Die periimplantäre Mukosa kann mit einem weniger vaskulierten Narbengewebe und dessen Nachteilen verglichen werden [3]. Ein mehrfacher Abutmentwechsel kann daher die Regeneration des Gewebes empfindlich stören [4,6]. Eine intakte Mukosamanschette jedoch senkt das Periimplantitisrisiko erheblich und ist ein entscheidender Faktor für den langfristigen Behandlungserfolg [11,15]. Der Erhalt bzw. die Neubildung der biologischen Breite verlangt unter diesen Aspekten besondere Aufmerksamkeit [14]. Ein Abutment muss daher vielfältige Eigenschaften in sich vereinen: langfristig hohe mechanische Stabilität, chemische Beständigkeit, Biokompatibilität, zahnähnliche Farbe und nicht zuletzt eine individuelle bzw. individualisierbare Form. Laborgefertigte CAD/CAM-Keramikabutments auf einer Klebebasis erfüllen zwar diese Anforderungen, müssen aber in einem eigenen Arbeitsgang manuell mit der Titanbasis verklebt werden. Bei unsachgemäßer Ausführung kann sich die Verklebung lösen. Zudem birgt die Klebefuge das Risiko einer erhöhten Plaqueaffinität im sensiblen Übergangsbereich vom Implantat zum Abutment [13]. Im Fertigungszentrum angefertigte, definitive individuelle Zirkonabutments hingegen weisen nicht zwingend die erwartete hohe Qualität auf [5]. Mit dem Hybridabutment BioHPP SKY elegance prefab (bredent medical, Senden) können beide Risiken umgangen werden. Der Werkstoff BioHPP ist von Herstellerseite aus spaltfrei und stoffschlüssig auf die Titanbasis gepresst und bildet eine hochstabile mechanische Verbindung. Somit kann das submukosale Weichgewebe weder durch einen Micro-Gap noch durch Kleberreste irritiert werden. Die Individualisierung des Abutments wiederum erfolgt im Dentallabor im Fräsverfahren. Im Gegensatz zu einem Zirkonabutment entfällt der Sintervorgang; das Abutment muss nur noch entsprechend geglättet werden.

BioHPP als Abutmentmaterial | Das Hochleistungspolymer BioHPP (Bredent, Senden) ist ein Thermoplast mit PEEK (Polyetheretherketon) als Basiswerkstoff und einem etwa 20%igen keramischen Füllstoffanteil. Es ist biokompatibel und nicht plaqueaffin. Mit seinem Elastizitätsmodul von ca. 4 GPa verfügt der Werkstoff über eine knochenähnliche Elastizität, woraus sich seine stoßdämpfende Eigenschaft („Off-Peak") erklärt [9]. Dadurch wird das Risiko einer Überbelastung des Implantats in der Osseointegrationsphase vermindert und das Knochenremodelling günstig beeinflusst. Der Patient empfindet ein weitgehend natürliches Kaugefühl. Die helle Materialfarbe wiederum verhindert ein gräuliches Durchschimmern von Titanaufbauten oder des Implantatkörpers bei dünneren Weichgewebearealen, was ein wichtiger Faktor für die Ästhetik im Frontzahnbereich ist. Obgleich inert, lässt sich der Werkstoff direkt verblenden, was ihn als Gerüstmaterial prädestiniert [7,12,16].

Die „One-Time"-Therapie: Sofortprovisorium auf definitivem Abutment | Bei einer implantatprothetischen Rehabilitation in der Oberkieferfront stehen die Parameter Phonetik und Ästhetik besonders im Fokus. Für ein harmonisches Gesamtbild muss nicht nur das Regenerationspotenzial der periimplantären Gewebe durch die Wahl des chirurgischen Konzepts unterstützt werden. Ebenso wichtig ist ein entsprechend gestaltetes Provisorium, um bereits in der initialen prothetischen Phase nach Freilegung des Implantats die ungestörte Ausformung eines natürlichen periimplantären Emergenzprofils und eines girlandenförmigen Verlaufs der periimplantären Mukosa zu ermöglichen [10,16]. Dieser Prozess wird durch die „One-Time"-Therapie – das Implantat wird sofort mit dem definitiven Abutment versorgt – unterstützt, indem das festsitzende Provisorium auf dem definitiven Abutment temporär zementiert wird. Wiederholtes Wechseln eines Gingivaformers oder eines provi-

sorischen Abutments und damit deren mögliche negative Auswirkungen auf das periimplantäre Hart- und Weichgewebe entfallen [1]. Da alle weiteren Behandlungsschritte auf Abutmentniveau stattfinden, kann sich zirkulär um den Abutment-Implantatverbund ein gesundes, stabiles Saumepithel ausbilden [17].

Implantation und Abformung | Das definitive Abutment im Sinne der One-Time-Therapie wird entweder unmittelbar nach Implantation oder – wie im dargestellten Fallbeispiel – nach Freilegung eingesetzt. Der Kieferkamm wird mit einem Mukoperiostlappen dargestellt und das Implantatlager gemäß Protokoll aufbereitet. Das Implantat – blueSKY mit 4 mm Durchmesser und 14 mm Länge (bredent medical, Senden) – wird leicht palatinal in regio 11 positioniert. Der labiale Knochendefekt wird mit Knochenersatzmaterial gefüllt und mit einer resorbierbaren Barrieremembran (beides Botis medical, Berlin) fixiert und abgedeckt. Darüber wird das Weichgewebe speicheldicht vernäht. Die Einheilung des Implantats erfolgt gedeckt (Abb. 1–8). Am Tag der Freilegung wird das definitive One-Time-Abutment hergestellt und eingesetzt. Dafür wird die Situation mit dem SKY-Abformabutment abgeformt. Für die Dauer des Herstellungsprozesses wird ein Gingivaformer eingesetzt, um ein Kollabieren der periimplantären Mukosa zu verhindern. Das Durchtrittsprofil auf der Zahnfleischmaske wird mit dem apikalen Teil des Abformabutments vorgeformt (Abb. 9–12).

CAD/CAM-gefertigtes One-Time-Abutment | Um die Position und Ausrichtung des Implantats auf das virtuelle Modell übertragen zu können, wird das Scanabutment – im Fallbeispiel für die extraorale Erfassung – auf dem Meistermodell verschraubt und eingescannt. Über die 3-Punkt-Referenzierung werden die Implantatdaten exakt erfasst. Hat die Software die Implantatposition erkannt, wird für das Provisorium eine Krone aus der Bilddatenbank lagerichtig positioniert. Die zahnanaloge, individuelle Abutmentform wird mit der Freiformfunktion supra- und subgingival

Abb. 1 u. 2: Klinische Ausgangssituation.

Abb. 3: Darstellung des Alveolarkamms mit Mukoperiostlappen.

Abb. 4: Aufbereitung des leicht palatinal ausgerichteten Implantatstollens.

Abb. 5: Inseriertes Implantat (SKY Narrow).

Abb. 6: Mit Knochenersatzmaterial aufgefüllter Knochendefekt.

Abb. 7: Fixieren des Augmentats mit einer resorbierbaren Barrieremembran.

Abb. 8: Speicheldichter Wundverschluss für die gedeckte Einheilung.

Abb. 9: Reizfrei abgeheilte periimplantäre Mukosa (4 Monate post op).

Abb. 10 u. 11: Geschlossene Abformung mit dem SKY esthetic Abformabutment.

Abb. 12: Zahnfleischmaske mit Durchtrittsprofil auf Meistermodell.

designt (Abb. 13–20). Der Datensatz der abgeschlossenen Konstruktion wird an eine geeignete Fräseinheit übermittelt, in der das definitive Abutment im zerspanenden Verfahren hergestellt wird. Nach dem Fräsen müssen die sub- und supramukosalen Abutmentflächen entsprechend dem Protokoll poliert werden. Hierfür gelten Werte der Oberflächenrauheit um 0,02 µm Sa als günstig für die Weichgewebsanlagerung und den Klebeverbund (Abb. 21–25).

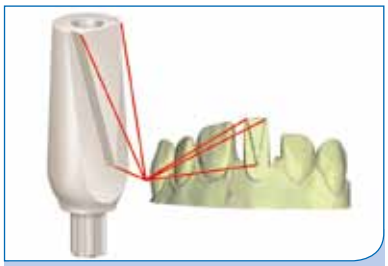

Abb. 13: Scanabutment für die extraorale Erfassung der Implantatposition über das Meistermodell.

Abb. 14–16: Matchen des Scan-Abutments mit dem Schleifkörper.

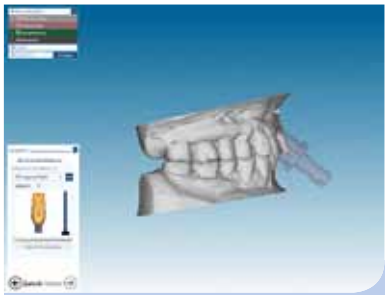

Abb. 17: Erkennen der Implantatposition in der Software.

Abb. 18: Positionierte Krone mit definiertem Schraubenaustrittskanal.

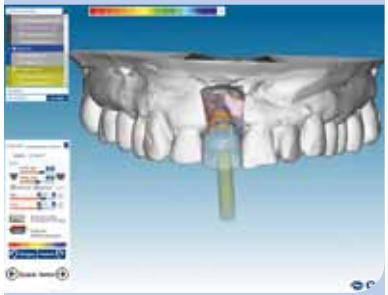

Abb. 19 u. 20: Zahnanaloges Abutmentdesign (Freiform) unter Berücksichtigung der anatomischen Nachbarstrukturen im Sulkusbereich.

Abb. 21: Final bearbeitetes definitives BioHPP SKY elegance prefab Abutment.

Abb. 22: Analoge Kontrolle des digitalen Ergebnisses.

Abb. 23–25: Einsetzen des definitiven Abutments.

Anforderungen aus RKI, MPG & Co. zu erfüllen, kann so einfach sein

Zahlreiche gesetzliche Anforderungen bspw. aus RKI, MPG, MPBetreibV und MPSV stellen täglich hohe Anforderungen an den Praxisalltag. Diese Regularien definieren nicht nur die Grundlage für eine optimale Praxishygiene, sondern fordern noch weitaus mehr. Damit Sie immer auf der sicheren Seite sind und diese Pflichten einfach erfüllen, haben wir **DIOS MP** entwickelt.

Mit dieser Software verwalten Sie nicht nur Ihre Medizinprodukte und Ihr Sterilgut, sondern erhalten eine Komplettlösung zur Erfüllung aller gesetzlicher Anforderungen.

Ihre Vorteile:

✓ **Erfüllung aller Richtlinien, Gesetze, Verordnungen und DIN-Normen**
durch eine rechtskonforme Dokumentation der Prozesse, Verbrauchsgüter und Geräte

✓ **Rechtliche Absicherung bei Vorkommnissen oder im Falle der Beweislast**
durch den lückenlosen Nachweis aller Aufgaben in einer Software

✓ **Zeitsparendes und einfaches Handling für jeden Mitarbeiter**
durch softwaregesteuerte Aufgaben- und Prozessabläufe inklusive Dokumentation.

Leistungsumfang und Module von DIOS MP:

- Prozessdokumentation
- Verwaltung von Containern und Sieben
- Produktverwaltung, inkl. Lagerverwaltung
- Verbrauchserfassung auf Patientenebene
- Bestell- und Lieferwesen
- Gerätebuch
- Mitarbeiter- und Aufgabenverwaltung
- Risiko- und Fehlermanagement
- Einweisungen
- Checklisten

Jetzt kostenlose Info-Mappe anfordern!

Bitte das Formular ausgefüllt per Fax an 02864/949 222 schicken oder die Info-Mappe online unter www.dios.de/mp-zmk anfordern

Praxisname * 8200086

Name, Vorname, Ansprechpartner*

Straße*

PLZ, Ort*

Telefon Telefax

E-Mail* *Pflichtfelder

dios

Ihre Ansprechpartnerin: Frau Maria Mathmann
DIOS GmbH | Rudolf-Diesel-Ring 18 | 48734 Reken
Tel. 02864/949 20 | Fax 02864/949 222

Temporäre Krone | Die temporäre Krone wird aus dem hochdichten Kunststoffblank breCAM.multiCOM (bredent) herausgefräst. Das monolithisch verwendbare Komposit eignet sich laut Hersteller für eine Tragedauer von bis zu zwei Jahren, wodurch die Restauration bis zur finalen Versorgung nicht ausgetauscht werden muss. Zur Steigerung der Festigkeit und zur Optimierung des Abrasionsverhaltens ist der Werkstoff mit Keramikpartikeln versetzt und weist gute Fräseigenschaften auf. Seine multichromatische Schichtung ermöglicht eine weitgehend natürlich anmutende Farbgebung des Sofortprovisoriums. Entsprechend dimensioniert und in Infraokklusion gestellt, wird ein direkter Okklusionskontakt der provisorischen Krone während der Einheilphase vermieden und weder bei der Mastikation noch bei der Pro- und Laterotrusion entsteht Kontakt zum Gegenkiefer. Während der Tragezeit des Provisoriums kann sich das Weichgewebe konsolidieren und an das definitive Abutment adaptieren (Abb. 26 u. 27).

Definitive Krone | Ein späteres Anpassen der Präparationsgrenzen für die definitive Krone aufgrund zwischenzeitlich veränderter Gewebestrukturen erfolgt beim SKY elegance prefab Abutment aufgrund seiner Werkstoffeigenschaften intraoral. Ein eventuell sichtbar gewordener und ästhetisch störender Übergang zwischen Abutment und Krone wird vermieden. In diesem Fall ist eine nochmalige Abformung erforderlich, die auch durch einen Intraoralscanner erfolgen kann, da der BioHPP-Werkstoff konturenscharf scanbar ist. Im Beispielfall wurde konventionell über dem Abutment abgeformt. Ein Nacharbeiten der Präparationsgrenzen war nicht notwendig. Für die Krone wurde ein Zirkonkäppchen in Schichttechnik keramisch verblendet und die Nachbarzähne wurden mit Keramikveneers versorgt. Die Verklebung erfolgte mit einem dualhärtenden Zweikomponentenkleber (DTK-Kleber, bredent) (Abb. 28–32).

Diskussion | Voraussetzung für das dargestellte Behandlungsprotokoll und ein prognostizierbares Behandlungsergebnis ist – neben einer engen und harmonischen interdisziplinären Zusammenarbeit zwischen Zahntechniker und Behandler – ein Abutmentwerkstoff, dessen Materialeigenschaften, Biokompatibilität und Langzeitstabilität als klinisch gesichert gelten und der bei Bedarf leicht und schnell intraoral nachbearbeitet werden kann. Das BioHPP SKY elegance prefab Abutment erfüllt diese Anforderungen und bietet vielseitige Schnittstellen zum digitalen Workflow, da es intraoral scanbar ist. Mit dem digitalen Verfahren kann das

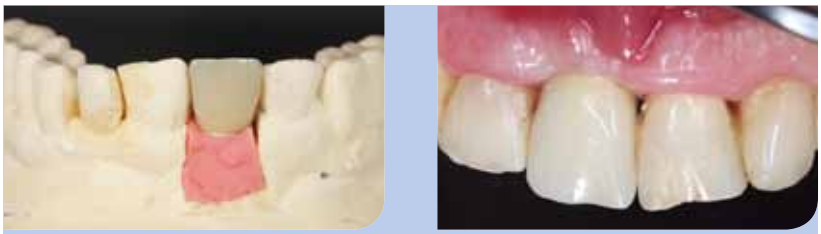

Abb. 26 u. 27: Die temporäre Krone auf dem Meistermodell und in situ.

Abb. 28–30: Meistermodell für die finale Versorgung mit Keramikkrone und Veneers.

Abb. 31: Einbringhilfe für den Zahnarzt.

Abb. 32: Finale Versorgung eingegliedert.

Abutment entweder am Tag der Implantation oder bei gedeckter Einheilung nach der Implantatfreilegung im CAD/-CAM-Verfahren individuell designt und frästechnisch hergestellt werden. Die Arbeitszeit am Stuhl und im Labor wird dadurch verringert. Die elastischen Eigenschaften des BioHPP Abutments bringen dem Patienten einen hohen Trage- und Kaukomfort. Zudem wird das Risiko eines Implantatverlustes aufgrund von Überbelastung minimiert. Der homogene Pressverbund der Titanbasis (Titan Grade 4) mit dem BioHPP ist spaltfrei und alterungsbeständig. Durch den fehlenden Klebespalt bietet das Abutment keine Nischen für eine Keimbesiedelung. Aufgrund des nur einmaligen Einschraubens des Abutments erfolgen alle weiteren Arbeiten auf Abutmentniveau. Unter diesen Bedingungen kann sich das periimplantäre Weichgewebe ohne Irritationen konsolidieren, was wiederum als Voraussetzung für den Langzeiterfolg gilt [2,8]. Zudem wird auch das Innengewinde des Implantats nicht unnötig beansprucht. Das BioHPP SKY elegance prefab Abutment ist bezüglich der Anschlussgeometrien für die marktführenden Implantatsysteme erhältlich. Damit können im Labor ohne herstellerseitige Fräszentren individuelle, permanente Abutments hergestellt werden. Die Wertschöpfung aus dem CAD/CAM-Prozess verbleibt beim Behandler und seinem Labor.

Autoren:
Frank Kistler,
Steffen Kistler,
Stephan Adler,
Jörg Neugebauer

Literaturliste unter www.zmk-aktuell.de/literaturlisten

Korrespondenzadresse:
Dr. med. dent. Frank Kistler
Zahnärztliche Gemeinschaftspraxis
Dres. Bayer, Kistler, Elbertzhagen,
Neugebauer und Kollegen
Von-Kühlmann-Straße 1
86899 Landsberg am Lech
E-Mail: info@implantate-landsberg.de

AJONA®

Medizinisches Zahncremekonzentrat
für Zähne, Zahnfleisch und Zunge

Ajona wirkt – das fühlt und schmeckt man.

Alle häufigen Zahn- und Zahnfleischprobleme werden durch schädliche Bakterien verursacht. Ajona wirkt dem intensiv und nachhaltig entgegen und beseitigt die Ursache dieser Probleme, bevor sie entstehen.

Ajona beseitigt schnell und anhaltend schädliche Bakterien wie z.B. S. mutans (Leitkeim für Karies) und A. actinomycetem comitans (Leitkeim für Parodontitis).

- ✔ antibakterielle Wirkung durch natürliche Inhaltsstoffe
- ✔ entzündungshemmende Wirkung, z.B. durch Bisabolol
- ✔ remineralisierende Wirkung durch Calcium und Phosphat

Das Ergebnis der Zahnpflege mit Ajona:
Gesunde, saubere Zähne, kräftiges Zahnfleisch, reiner Atem und eine lang anhaltende, sehr angenehme Frische im Mund.

Ideal für eine sorgfältige Mundhygiene bei Implantaten

Jetzt Proben anfordern:
Bestell-Fax: 0711-75 85 779 66

Bitte senden Sie uns
☐ kostenlose Proben
☐ Terminzettel/-blöcke

Datum/Unterschrift

Dr. Liebe Nachf.
D-70746 Leinfelden
www.ajona.de • bestellung@ajona.de

Praxisstempel/Anschrift

ZMK November 17

Die biologisch induzierte Augmentation – das Tissue Master Concept (TMC)

Eine Falldarstellung

Durch Zahnextraktion ausgelöste Resorptionsprozesse führen zu einem erheblichen Verlust von parodontalen und alveolären Hart- und Weichgewebestrukturen und erfordern, je nach Ausmaß, teils sehr umfangreiche, invasive und für den Patienten belastende chirurgisch-augmentative Maßnahmen. Das sogenannte Tissue Master Concept (TMC) besitzt das Potenzial, den zu erwartenden Resorptionsprozess zu vermeiden oder schon vorhandene Defizite zu regenerieren. Aufgrund der biologisch induzierten Augmentation wird zudem kein Fremdmaterial benötigt. Die elegant-einfache Verfahrenstechnik sowie das begleitende Instrumentarium und Extrusions-Kit (Komet Dental, Lemgo) werden anhand eines Patientenfalles vorgestellt.

Die Extraktion eines Zahnes initiiert Umbauprozesse, die oft in einem ausgeprägten Verlust von Hart- und Weichgewebsstrukturen münden. Insbesondere zeigen sich diese im vestibulären Bereich des Alveolarfortsatzes [4], was gerade bei einer implantologischen Therapie eine große Herausforderung bedeuten kann. Zur Minimierung dieser Gewebeverluste bzw. zur späteren Wiederherstellung der ursprünglichen Gewebesituation sind zahlreiche chirurgische Maßnahmen beschrieben [5,6,16,36]. Diese Maßnahmen bedienen sich meist der Applikation von Fremdmaterial (alloplastisch, xenogen, allogen). Auch autologes Material aus diversen Spenderregionen kommt regelmäßig zum Einsatz [19,32]. Diese Verfahren sind in der Regel sowohl invasiv, zeit- und kostenintensiv als auch sehr technik- und anwendersensitiv [1,13,28,34]. Zusätzlich stellen diese Verfahren aufgrund mehrfacher chirurgischer Intervention eine große Belastung für den Patienten dar [17]. Aktuelle Studien untersuchen daher auch innovative und neu entwickelte Strategien; Ergebnisse nach einem langen Beobachtungszeitraum liegen jedoch derzeit noch nicht vor [31].

Eine Alternative stellt das Verfahren der biologisch induzierten Augmentation dar – das sogenannte Tissue Master Concept (TMC) [26]. Auf die Verwendung von Fremdmaterial kann dabei verzichtet werden. Anstelle des chirurgischen Ansatzes steht die Nutzung des biologischen Potenzials des supraalveolären Faserapparates und parodontalen Ligamentes im Vordergrund. Mechanische Reize (hier die Extrusion) führen durch vertikale Krafteinwirkung zu entsprechenden Gewebereaktionen, die umfangreiche zelluläre und strukturelle Regenerationsprozesse zur Folge haben [7,9,30].

Das TMC bietet dabei zwei Wege: Die Replantation eines Wurzelsegmentes eines extrahierten Zahnes kann die alveolären Hart- und Weichgewebsstrukturen in vertikaler und lateraler Dimension umfassend erhalten. Erfolgt darüber hinaus eine Extrusion dieses Segmentes, folgen die parodontalen und alveolären Strukturen der kraftinduzierten Bewegung weitestgehend nach. Aufgrund dessen kommt es zu einer Follow-up-Regeneration aller angrenzenden Gewebestrukturen [8,21,23,25,39].

Die einfache Verfahrenstechnik sowie das begleitende Instrumentarium und Extrusions-Kit werden nachfolgend vorgestellt.

Die Verfahrenstechnik des TMC | Ein nicht erhaltungsfähiger Zahn wird schonend extrahiert. Bewährt haben sich insbesondere der beinsche Hebel, das Benex®-System, das Zalex®-Verfahren und die Ögram®-Technik. Der extrahierte Zahn wird unmittelbar danach in einem Behälter mit steriler physiologischer Kochsalzlösung gelagert. Zur Aufrechterhaltung des Informationsflusses soll ein horizontales Segment von circa 2 mm Höhe in den Grenzbereich zwischen Margo alveolaris und suprakrestaler Faserstruktur replantiert werden. Dazu wird extraoral aus dem zervikalen Bereich in Höhe des parodontalen Ligamentes eine Scheibe geschnitten. Um unsachgemäß verschlossene Wurzelkanäle (gilt auch für Wurzelfüllungen) zu vermeiden, wird das Wurzelkanallumen generell mit einem Diamanten erweitert und einem adhäsiven Zement (z. B. RelyX® Unicem, 3M, Neuss) aufgefüllt. Das orthograde, vorzugsweise formkongruente Segment wird in die revidierte, mit frischem Blut ohne Luftblasen gefüllte Alveole replantiert. Das Verfahren der Revision der Alveole kann vom Behandler nach seinen Vorlieben gewählt werden. Die Lagesicherung bzw. der Schutz des Replantates erfolgen vorzugsweise mit einer tiefgezogenen Miniplast-Schiene, die eine leichte Distanz zu diesem aufweist.

Nach einer Einheilzeit von zehn Tagen kann die Entscheidung getroffen werden, ob eine Extrusion des Segmentes, zum Beispiel im Interesse einer perfekten gingivalen Konturlinie oder zur Vertikalbewegung des Margo alveolaris, notwendig ist. Nachfolgende Retentionszeiten für die vertikale

Regeneration alveolärer Strukturen münden im Unterkiefer in einer acht- bis zehnwöchigen, im Oberkiefer in einer zehn- bis zwölfwöchigen Wartezeit. Im Anschluss daran kann in typisch ortsständigen Knochen implantiert werden. Die histologischen Bilder zeigen für die jeweilige Region charakteristischen vitalen Knochen, entsprechend der Klassifikation nach Lekholm und Zarb (Abb. 1). Dies ist von grundlegender Bedeutung, da allein schon das Handlingskonzept entsprechend der originären Situation beibehalten werden kann.
Die Extrusion dieses Segmentes wird über vertikale Kräfte, die mittels des Hosenträgerprinzips übertragen werden, erreicht. Die mechanisch notwendigen Gegenlager können mit einfacher Technik an natürlichen Zähnen, Metalloberflächen oder chemisch inerten Keramikoberflächen erreicht werden. Im Segment selbst wird zur Anlage des Extrusions-Kits (Komet Dental, Lemgo) eine feine Rille präpariert und ein schmaler Kunststoffsteg mit einem adhäsiven Zement oder flowable Komposit befestigt. Dieser Steg hält bukkal und oral einen gewissen Abstand zur Weichgewebetextur. Die vorgeformten Enden sind gestaltet, um eine Reizung der Wangenschleimhaut oder Zungenoberfläche zu vermeiden. Diese Enden stehen bukkal und oral etwas über das Segment, was das spätere Einbringen des elastischen Gummibandes ermöglicht. An den Nachbarzähnen wird der zweite Steg im Kauflächenbereich oder auf der Bukkal- und Palatinalfläche ebenfalls adhäsiv verankert. Vom Quersteg werden jetzt Gummizüge in passender Stärke über den Längssteg gespannt (Hosenträgerprinzip) und täglich durch den Patienten gewechselt (Abb. 2). Eine elegante Variante wird durch Flügelprovisorien aufgezeigt. Das zahnfarbene, physiologische Erscheinungsbild macht dieses Provisorium nahezu unsichtbar und sichert aufgrund der hohen mechanischen Belastbarkeit einen raschen Behandlungserfolg. Die große vertikale Kraft führt zu einer schnellen Extrusion binnen einem bis maximal fünf Tagen. Der Zahn oder das Wurzelsegment werden abschließend mit flowable Komposit adhäsiv fixiert. Die nachfolgende Konsolidierungsphase beträgt im Oberkiefer circa zehn bis zwölf und im Unterkiefer acht bis zehn Wochen. In dieser Zeit erfolgt aus apikaler und lateraler Richtung eine Knochenregeneration, basierend auf den aus der chirurgischen Wundheilung und Kieferorthopädie bekannten Umbauvorgängen.

Die bisher beobachteten Therapieergebnisse nach dem Tissue Master Concept sind sehr vorhersagbar und langzeitstabil [14,24,26]. Derzeit kann über Ergebnisse von mehr als zwölf Jahren berichtet werden. Dies deckt sich mit den Erfahrungen der Autoren. Die aufgeführten Therapieschritte, wie die Replantation und Extrusion eines Wurzelsegmentes, werden nachfolgend anhand eines Patientenfalles dargestellt. Mithilfe des durchgeführten Vorgehens konnten ohne chirurgisch-augmentative Maßnahmen ein langzeitstabiles Knochenlager und harmonische weichgewebige Verhältnisse für die implantatprothetische Rekonstruktion erhalten werden.

Fallbeispiel | Ausgangssituation und Diagnostik | Die Patientin (Nichtraucherin, keine Medikamenteneinnahme, suffiziente Mundhygiene) stellte sich mit Beschwerden an Zahn 25 vor. Diagnostisch zeigten sich von der Apikalregion ausgehende, therapieresistente Beschwerden. Es erfolgte eine differenzialdiagnostische Abklärung anderer Ursachen wie nachweisbare Infrakturen, Frakturen, funktionelle Fehlbelastungen oder Parodontopathien. Zusammen mit der Patientin wurden verschiedene Behandlungsoptionen intensiv erörtert. Auf Basis der erhobenen Befunde und darauf aufbauend auch auf Wunsch der Patientin wurde der Zahn 25 als nicht mehr erhaltungswürdig eingestuft, was die Extraktion des Zahnes notwendig machte. Nach erfolgter Extraktion

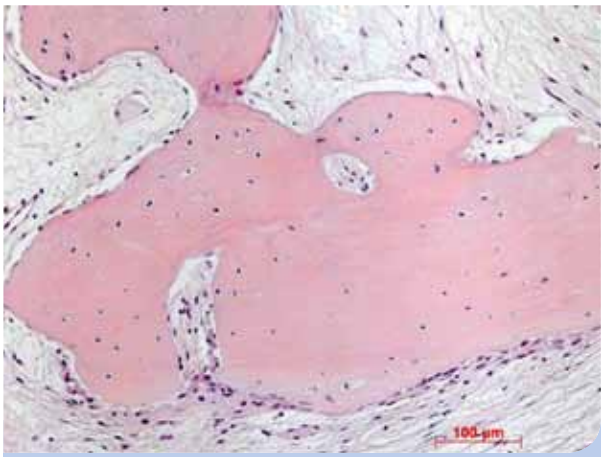

Abb. 1: Die histologische Analyse zeigt für die entsprechende Region typischen, ortsständigen, vitalen Knochen.

Abb. 2: Grafische Darstellung des Extrusions-Kits in verschiedenen Konstellationen des Hosenträgerprinzips.

konnte eine geringgradige vertikale Frakturlinie im apikalen Wurzelbereich nachgewiesen werden. Es zeigten sich minimale parodontale Defekte bei sonst intakten Knochen- und Weichgewebestrukturen. Ziel der anschließenden Therapie der resultierenden Schaltlücke war die implantologische Versorgung. Die nahezu intakte Knochen- und Weichgewebesituation sollte mittels des TMC-Verfahrens erhalten werden, um ein bestmögliches Implantatlager zu schaffen.

Therapeutisches Vorgehen | Extraktion und Replantation | Dazu wurde nach vorsichtiger, schonender Extraktion des Zahnes 25 unter Verwendung eines adäquaten beinschen Hebels aus dem koronalen Wurzelanteil extraoral mittels einer Hartmetallfräse (H254E, Komet Dental, Lemgo) ein formkongruentes, zervikales Segment in Form einer circa 2 mm hohen Scheibe gebildet (Abb. 3 u. 4). Entscheidend ist dabei das zirkulär vorhandene parodontale Ligament. Zu dessen Vitalerhaltung erfolgte die Bearbeitung und Lagerung des Segmentes unter kontinuierlicher Befeuchtung mit Kochsalzlösung. Abschließend wurde das Kanallumen der Scheibe gründlich gereinigt und mit einem adhäsiven Zement (RelyX® Unicem, 3M, Neuss) verschlossen (Abb. 5). Das Segment wurde in die gründlich excochleierte, blasenfrei mit Blut gefüllte Alveole sicher reponiert (Abb. 6–8 u. 17). Das Replantat wurde postoperativ mit einer Wundverbandplatte abgedeckt und geschützt. Diese wurde von der Patientin eine Woche getragen. Während dieser Zeit vollzieht sich die Wiederanheftung der parodontalen Fasern, wenn eine ausreichende Ruhigstellung des Replantates gewährleistet ist (Abb. 9).

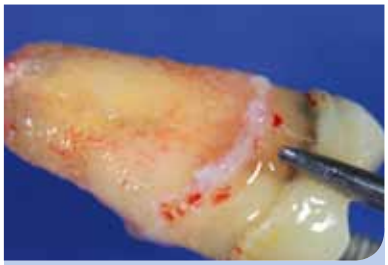

Abb. 3: Extrahierter Zahn 25 mir zirkulär intaktem Ligament im koronalen Wurzelbereich.

Abb. 4: Bildung des scheibenförmigen, 2 mm hohen Segmentes.

Abb. 5: In Kochsalzlösung gelagerte, zur Replantation vorbereitete Scheibe.

Abb. 6: Vollständig revidierte, mit Blut gefüllte Alveole.

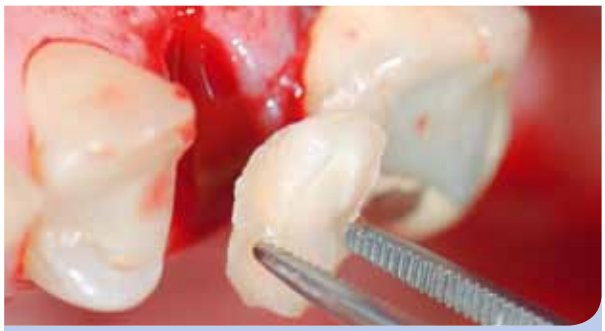

Abb. 7: Replantation in die blutgefüllte Alveole.

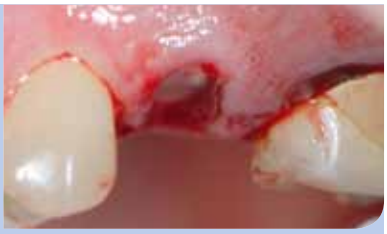

Abb. 8a u. b: Formkongruentes Replantat in situ, Ansicht von okklusal und bukkal.

Abb. 9: Situation mit eingesetzter Wundverbandplatte.

Extrusion | Nach der zehntägigen Einheilphase wurde nun zur weiteren Optimierung des Implantatlagers zusätzlich eine vorsichtige Extrusion des Replantates durchgeführt (Abb. 10). Dazu wurden eigens für diesen Zweck entwickelte Elemente (Extrusions-Kit; Komet Dental, Lemgo) mit fließfähigem Komposit auf dem Replantat fixiert (Abb. 11 u. 18). Nach dem Hosenträgerprinzip wurden zahnfarbene Gummizüge über eine laborgefertigte, adhäsiv befestigte provisorische Brückenversorgung geführt (Abb. 12). Diese Gummizüge üben die vertikal gerichtete Kraft aus, die das Segment nach koronal führt. In dieser Phase sind die parodontalen Fasern stark gespannt. Diesem Reiz folgen sowohl Weich- als auch Hartgewebe (koronales „Follow-up"). Nach fünf Tagen befand sich das Replantat in der gewünschten Position und wurde wiederum mit fließfähigem Komposit am basalen Anteil des Flügelprovisoriums befestigt (Abb. 13 u. 19).

Abb. 10: Stabile gingivale Verhältnisse nach der zehntägigen Einheilphase.

Abb. 11: Applizierte Elemente des Extrusions-Sets am Replantat 25. Deutlich sichtbare Makroretentionen im Bereich der Versorgungen an 24 und 26.

Abb. 12: Appliziertes laborgefertigtes Flügelprovisorium 24 bis 26 vor Einhängen der Gummizüge.

Abb. 13: Abschluss der Extrusionsphase vor Fixierung (mit eingehängten Gummizügen). Gut erkennbar ist das deutliche koronale „Follow-up" der gingivalen Strukturen (vgl. Abb. 12).

Implantation | Nach einer Wartezeit von zwölf Wochen zeigten sich optimale gingivale und knöcherne Verhältnisse für die sich anschließende Implantation – sowohl in horizontaler als auch vertikaler Dimension: Klinisch ist eine stabile Weichgewebssituation mit vollständigem Erhalt der Breite der befestigten Gingiva vorhanden. Röntgenologisch erkennbar ist die zunehmende knöcherne Durchbauung der Alveolen. Daneben bestätigt das krestale Profil des Kieferkammes den vollständigen Erhalt des knöchernen Gewebes in der vertikalen Dimension; in den interdentalen Bereichen ist sogar eine Zunahme im Vergleich zur Voraufnahme erkennbar (Abb. 14 u. 20). Bei der nun folgenden Implantation wurden zunächst die provisorische Brückenversorgung und das Replantat entfernt. Anschließend erfolgte die Insertion des einteiligen Implantates (Aesthura Immediate, Durchmesser 3,75 mm, Länge 10,0 mm, Nemris, Neukirchen) (Abb. 21). Es konnte eine hohe Primärstabilität von 28 Ncm erreicht werden. Die Schulter des Implantates wurde dabei circa 1,5 mm unterhalb des tiefsten Punktes des vestibulären Gingivasaumes positioniert. Nach der Insertion wurde das Implantat sofort temporär mit einem individualisierten provisorischen Abutment versorgt, um ein natürliches Emergenzprofil zu gestalten. Der konfektionierte, verschraubte PEEK-Aufbau (Nemris, Neukirchen) wurde mit einem flowable Komposit im Bereich des gingivalen

Abb. 14: Nach der Konsolidierungsphase zeigen sich klinisch ideale Weichgewebsverhältnisse für die nun folgende Implantation.

Abb. 15a u. b: Präzise ausgeformtes Emergenzprofil zu Beginn der prothetischen Phase. Die natürliche Stippelung der bukkalen Gingiva gilt als eindeutiges Indiz für stabil knöcherne Verhältnisse im bukkalen Bereich. Ansicht von okklusal und bukkal.

Durchtritts additiv modifiziert. Dies erlaubt dem Weichgewebe, sich um das provisorische Abutment zu adaptieren. Nach der viermonatigen Einheilphase zeigte sich eine natürliche, entzündungsfreie und stabile Weichgewebssituation (Abb. 15a u. b).

Prothetische Versorgung regio 25 | Im Zuge der nun folgenden definitiven prothetischen Phase wurden zeitgleich der Zahn 24 konservierend sowie der Zahn 26 mit Zahnersatz versorgt. Nach der Restauration des Zahnes 24 mit Komposit wurden der Zahn 26 entsprechend den Anforderungen für vollkeramische Versorgungen präpariert sowie Fäden zu Gingivaverdrängung eingebracht. Nach Applikation des Abdruckpfostens (Nemris, Neukirchen) auf dem Implantat 25 erfolgte die Abformung mit Hydrokolloid. Nach Eingliederung der vollkeramischen Einzelkronen 25 und 26 zeigten sich unauffällige, entzündungsfreie Verhältnisse mit einer harmonisch verlaufenden, gut adaptierten periimplantären Gingivamanschette (Abb. 16).

Schlussfolgerungen | Durch die Replantation eines Wurzelsegmentes eines nicht erhaltungsfähigen Zahnes war es möglich, die alveolären Strukturen vorhersagbar sowohl quantitativ als auch qualitativ zu erhalten. Auf die Applikation von Fremdmaterial wurde dabei zugunsten biologisch induzierter Prozesse vollständig verzichtet. Diese nutzen das Potenzial des supraalveolären Faserapparates und des parodontalen Ligamentes. Zur weiteren Optimierung des Implantatlagers wurde das replantierte Segment innerhalb weniger Tage extrudiert. Durch die resultierende Follow-up-Reaktion konnte ein vertikaler Gewinn von Weich- und Hartgewebe erzielt werden. Das durch diese Maßnahmen erhaltene und generierte Gewebe fügt sich harmonisch in die umgebenden Strukturen ein. Sowohl unter funktionellen als auch ästhetischen Aspekten sind die erzielten Ergebnisse langzeitstabil.

Diskussion | Die Extraktion eines Zahnes verursacht Resorptionsprozesse, zu deren Wiederherstellung abhängig vom Ausmaß, gerade auch im Rahmen der Implantattherapie,

Abb. 16: Harmonischer Gingivaverlauf und stabile Verhältnisse fünf Jahre nach Eingliederung der prothetischen Versorgung.

Abb. 17: Formkongruentes Replantat, sicher positioniert im Übergangsbereich zwischen Margo alveolaris und suprakrestaler Faserstruktur.

Abb. 18: Beginn der Extrusionsphase zehn Tage nach Replantation. Das Extrusions-Kit (Komet Dental, Lemgo) wurde auf dem Replantat fixiert.

Abb. 19: Anhand der Relation zwischen Segment und interdentalem Limbus alveolaris ist das Ausmaß des Extrusion sehr gut zu erkennen (vgl. Abb. 18).

Abb. 20: Röntgenologisch ist die knöcherne Durchbauung der Alveole nachweisbar. Die Lamina dura ist noch abgrenzbar. Insbesondere im Bereich des interdentalen Limbus alveolaris ist eine Zunahme des knöchernen Angebotes zu erkennen.

Abb. 21: Das umfangreiche Gewebeangebot des Alveolarkamms ermöglichte die optimale dreidimensionale Positionierung des einteiligen Implantates.

umfangreiche chirurgisch-augmentative Maßnahmen notwendig werden können. Zur Vermeidung oder Minimierung dieser Maßnahmen wird ein Konzept vorgestellt, das das Potenzial besitzt, diese Resorptionsprozesse zu hemmen oder schon vorhandene Defizite zu regenerieren. Dieses orientiert sich an der modernen, biologisch ausgerichteten Traumatologie und Kieferorthopädie. Indikationsbezogen kommen dabei zwei Verfahrenstechniken – ggf. auch kombiniert – zum Einsatz:

- Erhalt der Alveole durch die Replantation von Wurzelsegmenten
- Regeneration von verloren gegangenem Gewebe mittels Extrusion.

Die Vorteile dieses Vorgehens sind eine minimierte chirurgische Intervention, eine reduzierte Patientenmorbidität, Vermeidung der Applikation von Fremdmaterial, die verkürzte Behandlungszeit und ein vorhersagbares Ergebnis.
Sowohl die Replantation als auch die Extrusion sind wissenschaftlich fundierte, für verschiedene Indikationen empfohlene Therapieoptionen. Langzeitstabile Ergebnisse sind für beide Therapien nachgewiesen [7,11,12,15,33,38]. So ist die kieferorthopädische Extrusion eines nicht erhaltungsfähigen Zahnes eine valide Option zur Schaffung eines stabilen Implantatlagers [2,20,30,35]. Infolge von extrudierenden Kräften auf das parodontale Ligament werden die Osteoblasten zur Osteoinduktion angeregt. Dieses als koronales „Follow-up" (der Knochen folgt dem Zahn) bezeichnete Phänomen konnte auch bei hoher extrusiver Krafteinwirkung belegt werden [7,10,18,37]. Ebenso stellen die Re- und Autotransplantation von Zähnen eine valide, sehr gut belegte und langfristig stabile Therapie dar [11,22]. Die suprakrestale Faserstruktur und das parodontale Ligament haben bei dem gesamten Verfahren eine entscheidende Bedeutung [3,23,24,27]. Das beschriebene Vorgehen gemäß dem Tissue Master Concept (TMC) kombiniert beide Verfahren, um ein optimales Implantatlager zu erreichen. Der Erfolg der Kombination beider Verfahren ist die logische Konsequenz aus der aktuellen Studienlage und der bisherigen klinischen Erfahrung. Wünschenswert sind weitere wissenschaftliche Untersuchungen für die noch stärkere wissenschaftliche Validierung des Konzeptes.

Fazit | Im vorgestellten Patientenfall war es möglich, die nach einer Zahnextraktion zu erwartenden Resorptionsprozesse ohne chirurgischen Mehraufwand zu verhindern. Gemäß der Philosophie des TMC (Tissue Master Concept) konnte ein stabiles Implantatlager generiert werden. Die Replantation und Extrusion eines Wurzelsegmentes eines extrahierten Zahnes ermöglichte den vollständigen Erhalt bzw. die Regeneration des alveolären Volumens mit einem Gewinn an Hart- und Weichgewebe. Der suprakrestale Faserapparat und das parodontale Ligament sind dabei zentrale Faktoren. Ein zirkuläres Band vorhandener Fasern am Replantat ist eine wesentliche Voraussetzung für den Erfolg dieses Verfahrens. Mit vergleichsweise geringem Aufwand konnte hier mithilfe des biologisch orientierten Verfahrens ein langfristig stabiles Ergebnis erzielt werden.

Autoren:
B. Hundeshagen, W. Götz, S. Hopmann, S. Neumeyer

Literaturliste unter www.zmk-aktuell.de/literaturlisten

Bildquellen:
Abb. 1: Dr. W. Götz, Bonn
Abb. 2: Komet Dental, Lemgo
Abb. 3–21: Dr. S. Neumeyer, Eschlkam

Dr. Benjamin Hundeshagen
2008 Abschluss des Zahnmedizinstudiums an der Julius-Maximillians-Universität Würzburg
2014 Promotion
Seit 2009 in verschiedenen zahnärztlichen Praxen tätig, u. a. in der Praxis von Dr. Stefan Neumeyer
Seit 2009 implantologisch tätig
Seit 2013 ist das Tissue Master Concept ein wesentlicher Teil seines Behandlungsspektrums

Korrespondenzadresse:
Dr. Benjamin Hundeshagen
97074 Würzburg
E-Mail: mail@dr-hundeshagen.de

Vorhersagbarkeit in der Endodontie – Diagnostik und Grundlagen

Adäquate Befunderhebung und Diagnostik ermöglichen eine korrekte Prognose am Beginn einer endodontischen Behandlung – übersinnliche Fähigkeiten sind keinesfalls nötig. Der Zahnarzt muss die Frage, ob ein Zahn erhaltungswürdig ist, faktengestützt beantworten, bevor er weitere Maßnahmen ergreift. Danach kann das Behandlungsregime realistisch eingeschätzt und vorhersagbar geplant werden. Für die Durchführung der Therapie mahnt der Autor des folgenden Beitrags hohe Sorgfalt, Präzision und den Blick auf anerkannte Grundlagen an.

Maßnahmen des Zahnerhalts sind noch immer Hauptbestandteil der täglichen Praxis – und ein Großteil davon entfällt auf endodontische Maßnahmen. Besonders wichtig ist daher eine konzeptionell überlegte und reproduzierbare Vorgehensweise, die zuverlässig vorhersagbare Ergebnisse erbringt. Die Industrie unterstützt uns bei unseren Bemühungen mit immer neuen maschinellen Instrumenten zur Wurzelkanalaufbereitung. Kontinuierlich, in rascher Folge werden neue Nickel-Titan-Instrumente auf den Markt gebracht, die die Aufbereitung vereinfachen und erleichtern sollen. Bei aller Begeisterung für die versprochene Steigerung von Effizienz und Effektivität: Diese Instrumente sind nur Werkzeuge, die uns dabei helfen, die zielführenden Arbeitsschritte einer Aufbereitung durchzuführen. Entscheidend ist nicht ein bestimmtes Instrument, sondern entscheidend sind die vielen behandlerischen Einzelschritte, die während der Wurzelkanalbehandlung mit hoher Präzision durchgeführt werden müssen.

Der korrekte Instrumenteneinsatz | Verfahrensfehler in verschiedenen Abschnitten der Behandlung, Fehlentscheidungen und Fehleinschätzungen können auch durch den korrekten Einsatz von Aufbereitungsinstrumenten der neuesten Generation nicht mehr korrigiert werden. Die Eigenschaften und Einsatzmöglichkeiten der Feilen sind natürlich wichtig und entscheidend vor allem für eine möglichst formkongruente Aufbereitung. Und natürlich gibt es Instrumente, die dies in bestimmten anatomischen Situationen besser können als andere. Selbstverständlich ist es unbedingt erforderlich zu wissen, was eine Feile „kann" und welche technischen Eigenschaften die Feile hat, bevor diese im Kanal angewendet wird. Denn der jeweilige Behandler ist verantwortlich für die korrekte Anwendung der Instrumente, was auch in forensischer Hinsicht zu beachten ist: Gemäß Patientenrechtsgesetz § 630e ff. müssen „Art, Umfang, Durchführung, zu erwartende Folgen und Risiken der Maßnahme sowie ihre Notwendigkeit, Dringlichkeit, Eignung und Erfolgsaussichten im Hinblick auf die Diagnose oder die Therapie" mit dem Patienten abgeklärt werden. Das bedeutet, dass der Patient im Vorfeld einer Behandlungsmaßnahme aufgeklärt werden muss über:

- alle Befunde,
- alternative Therapiemöglichkeiten,
- auftretende Risiken,
- Prognose,
- Kosten und Zeitaufwand

Allein hieraus ergibt sich bereits die Notwendigkeit einer zuverlässigen Vorhersagbarkeit der geplanten Behandlung. Daher muss bei jedem Schritt abgewogen werden, ob die zahnerhaltende Maßnahme erfolgreich durchgeführt werden kann.

Grundwissen, Voraussetzungen und Hilfsmittel | Vor der Praxis steht die Theorie. Das grundlegende Wissen über die Anatomie der Kanalsysteme und deren Besonderheiten ist unabdingbar. Es empfiehlt sich daher, die Behandlung exakt zu planen und genau zu überlegen, wie viele Kanäle zu erwarten sind und welche Variationen typischerweise auftreten können. Hier ist es hilfreich, Online-Datenbanken zu nutzen, wie z. B. http://rootcanalanatomy.blogspot.de.
Basierend auf diesem Grundlagenwissen ist eine hinreichende präendodontische radiologische Diagnostik durchzuführen. Zuweilen kann bei komplexen Anatomien eine dreidimensionale Bildgebung sinnvoll sein und die Vorhersagbarkeit der Therapie erst ermöglichen. Zum anatomischen Grundlagenwissen zählt auch, wie die „Landkarte" des Pulpenkammerbodens nach Anlage der endodontischen Kavität korrekt gelesen und interpretiert wird, um Kanaleingänge suffizient darzustellen und mögliche akzessorische Kanäle aufzufinden (Abb. 1). Hierzu sei vor allem auf die von Krasner und Rankow 2003 veröffentlichten Regeln hingewiesen, die detailliert beschreiben, wie Anzahl und Position der Kanaleingänge gefunden werden können [1].
Als wichtige Hilfsmittel zur Herstellung perfekter Arbeitsbedingungen und als obligat für sämtliche Arbeitsschritte im

Bereich einer endodontischen Behandlung gelten heute die absolute Trockenlegung mittels Kofferdam, eine optimale koaxiale Beleuchtung und Vergrößerung durch Lupenbrille oder Dentalmikroskop.

Der vor über 150 Jahren in die Zahnmedizin eingeführte Kofferdam ermöglicht die absolute Trockenlegung des Arbeitsfeldes, die notwendig ist, um alle Teilschritte der Behandlung ohne erneute Kontamination der Kanäle, z. B. durch Speichel, unter optimierten und aseptischen Bedingungen durchführen zu können. Auch das Spülen der Kanalsysteme mit unterschiedlichen Lösungen ist ohne nennenswerte Irritationen des Patienten möglich. Die Arbeitszeit kann so deutlich verkürzt werden – auch betriebswirtschaftlich ein nicht zu unterschätzender Vorteil.

Das Anlegen und das Entfernen des Spanngummis dauert nach adäquater Schulung in der Regel jeweils nur wenige Sekunden. Dieses Prozedere lässt sich perfekt an Mitarbeiter des Praxisteams delegieren, was den Behandler zeitlich entlastet. Ein Kofferdam-Teamkurs für die ZFAs ist daher eine gute Investition.

Vergrößerung und Beleuchtung sind ebenfalls essenziell. In vielen Universitäten kommt die Lupenbrille bereits in den Studentenkursen obligatorisch zum Einsatz. Lupenbrillen mit koaxialem Licht helfen bereits beim Auffinden von Wurzelkanaleingängen. Immer mehr Praxen sind heute mit einem Dentalmikroskop ausgestattet, das das Arbeiten sogar in den Wurzelkanälen unter voller Sichtkontrolle ermöglicht und somit eine perfekte Behandlung und, bei Verwendung einer Kamera, deren Dokumentation ermöglicht.

Abb. 1: Landkarte / Roadmap – hier erkennt man deutlich die Verbindungslinien auf deren Endpunkten die Eingänge in die jeweiligen Wurzelkanalsysteme liegen.

Das Vorgehen bei der Diagnostik: Schritt für Schritt |

Ein wesentlicher Schlüssel zum Erfolg einer Therapie in der Medizin ist die umfassende Diagnostik. Das gilt auch für die Endodontie. Zuerst steht die Vorhersage an, ob der zu behandelnde Zahn nach abgeschlossener endodontisch-prothetischer Behandlung mittelfristig funktionsfähig bleiben wird. Bereits vor Beginn der Wurzelkanalbehandlung müssen also eine prothetische Planung und Prognose abgegeben werden. Hierbei ist zu beachten, dass für eine Kronenversorgung wurzelbehandelter Zähne eine „Umfassung" (Ferrule) von zirkulär mindestens 2 mm supragingival gefordert wird (Abb. 2) um die Widerstandsfähigkeit gegen Frakturen zu erhöhen [2]. Ist dies nicht realisierbar, weil die vorhandene Restzahnhartsubstanz zu gering ist, muss bereits vor Beginn der Behandlung kritisch geprüft werden, ob vorgeschaltet eine chirurgische Kronenverlängerung oder Extrusionsbehandlung indiziert und möglich ist oder die Extraktion die probate Behandlungsoption darstellt. Auch andere Befunde wie zum Beispiel Cracks (Abb. 3), Längsfrakturen (Abb. 4) etc. können bereits zu Beginn der endodontischen eine chirurgische Behandlungsmaßnahme erfordern oder diese postendodontisch indizieren (z. B. Hemisektion).

Abb. 2: 2 mm Ferrule: Die Krone sollte die Zahnhartsubstanz aus Stabilitätsgründen um 2 mm zirkulär überlappen.

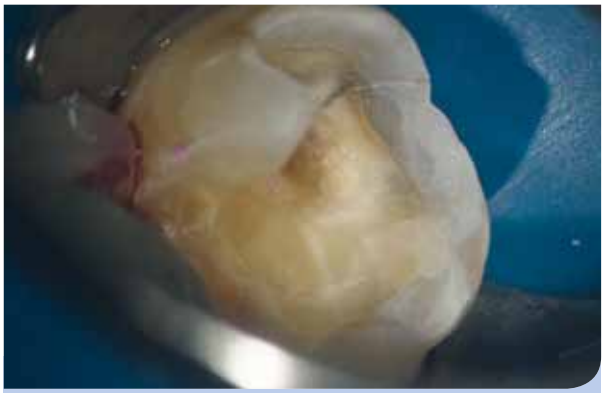

Abb. 3: Crack – bei einem Sprung sollte dessen Verlauf und die dadurch unter Umständen resultierende Schwächung der Zahnhartsubstanz für die weitere Planung berücksichtigt werden.

Eine genaue Evaluierung und Bestandsaufnahme kann in folgenden Schritten erfolgen: Die komplette Entfernung aller vorhandenen Restaurationen (Abb. 5) mit vollständiger Kariesexkavation (Abb. 6) ist in der Regel eine Voraussetzung. Es schließt sich die intrakoronale Befundaufnahme und Diagnostik (IKD) an, die Michael Arnold erstmalig didaktisch beschrieben hat [3]. Bei der IKD werden alle Informationen zusammengetragen, die diagnostisch unter dem Dentalmikroskop bereits vor dem Einsatz von Aufbereitungsinstrumenten erfasst werden können. Hierzu wird unmittelbar nach dem Anlegen der primären und sekundären Zugangskavität geprüft, ob alle Kanaleingänge dargestellt und sondiert werden können.

Abb. 4: Bei vertikalen Längsfrakturen ist kein Zahnerhalt möglich.

Folgende Befunde werden dabei erhoben und dokumentiert:

- Anzahl der Kanalsysteme,
- Obliterationen/Dentikel (Abb. 7–9),
- Risse im Dentin,
- Stufen,
- Fragmente von Instrumenten,
- Perforationen.

Anhand dieser IKD-Befunde wird reevaluiert, ob der Zahn erhaltungswürdig ist. Erst nach dieser genauen Befundaufnahme besteht die Möglichkeit, das weitere Behandlungsregime realistisch einzuschätzen und vorhersagbar zu planen. Unter anderem muss entschieden werden, ob die eigenen Fähigkeiten und das dazu notwendige Praxisequipment eine vorhersagbare Behandlung erlauben oder ob es sinnvoller erscheint, den Patienten an einen endodontisch spezialisierten Kollegen zu überführen. Überweisungen können

Abb. 5: Es ist nicht ausreichend, nur Teile einer Restauration für die Trepanation zu entfernen. Es muss nach kompletter Entfernung aller Füllungen die Stabilität des Zahnes beurteilt werden.

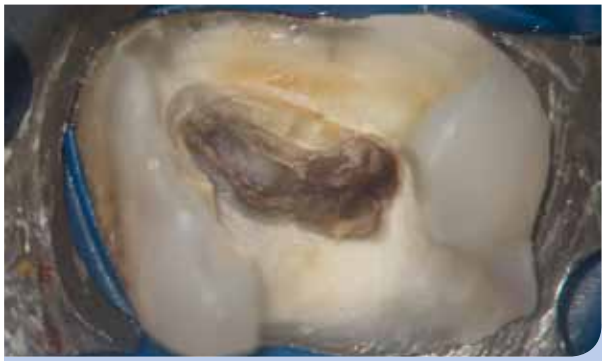

Abb. 6: Eine Wurzelkanalbehandlung kann erst nach vollständiger Entfernung aller Restaurationen und kompletter Kariesexcavation begonnen werden.

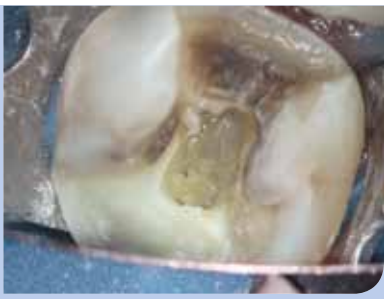

Abb. 7 und 8: Unter Sicht stellen sich häufig Dentikel dar, die einen Zugang zu den Kanälen blockieren und entfernt werden müssen.

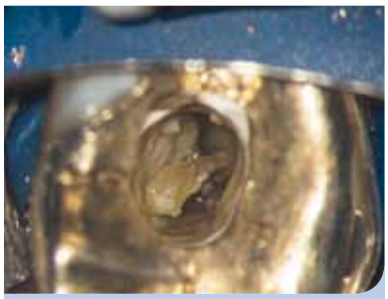

Abb. 9: Mobilisierter Dentikel vor endgültiger Entfernung aus der Pulpenkammer.

VDW®

Endo
Easy
Efficient

EDDY®
Die schallaktivierte Spülinnovation

Eine Lösung
mit drei Vorteilen

Studien belegen, dass die Aktivierung die gewebeauflösende Wirkung von Spülflüssigkeiten erhöht. Die schallaktivierte Kraft von EDDY® ist nachgewiesenermaßen bei der Aktivierung von Spülflüssigkeiten genauso effektiv wie Ultraschall und der manuell durchgeführten Spülung hinsichtlich der Entfernung von Geweberesten und Schmierschicht sogar überlegen.* Zudem ist EDDY® durch das weiche Polymermaterial sicherer und flexibler als Metallspitzen, wodurch das Dentin geschont wird.

Erleben Sie die Vorzüge der klinisch getesteten EDDY® Spülspitzen in Ihrer Praxis.

Sicher

Wirksam

Klinisch geprüft

*Quelle: Neuhaus, Klaus W, Liebi, Melanie, et. al. Antibacterial Efficacy of a New Sonic Irrigation Device for Root Canal Disinfection. *Journal of Endodontics 2016, 42 (12): 1799-1803.*

vdw-dental.com/EDDY

auch aus betriebswirtschaftlichen Gründen sehr sinnvoll sein, da zusammen mit der Behandlung auch die erforderliche Beratung, zeitintensive Aufklärung, das Erstellen von Kostenvoranschlägen, die Rechnungsstellung und Rückfragen von Versicherungen ausgelagert werden und somit große Zeitfenster in der eigenen Terminplanung entstehen, die mit praxisadäquateren Behandlungen sinnvoller gefüllt werden können.

Vorbehandlung: präendodontischer Aufbau und Zugangskavität | Wenn die Entscheidung für die Erhaltungsfähigkeit und eine endodontische Weiterbehandlung getroffen wurde, erfolgt die Ergänzung fehlender Zahnhartsubstanz – mindestens der fehlenden Zahnwände – durch einen präendodontischen Aufbau mittels Adhäsivtechnik (Abb. 10–14). Der vorherige Aufbau erleichtert die folgenden Arbeitsschritte wesentlich:

- absolute Trockenlegung mit Kofferdam,
- optimale Gestaltung der primären und sekundären Zugangskavität,
- perfekter geradliniger Zugang zu den Kanalsystemen,
- Applikation von Spüllösungen,
- Applikation von medikamentösen Einlagen,
- bakteriendichter koronaler Adhäsivverschluss zwischen den Behandlungsterminen bei mehrzeitigen Behandlungen.

Ist der Zahn wiederaufgebaut, so kann die Zugangskavität angelegt bzw. optimiert und entsprechend den Erfordernissen im Verlauf der Behandlung angepasst werden. Auch eine reproduzierbare Längenmessung ist somit sichergestellt. Um optimal mit modernen Nickel-Titan-Instrumenten arbeiten zu können, sollten die Instrumente im koronalen Bereich so wenig Stress wie nur möglich ausgesetzt werden. Dies bedeutet: Der Zugang zu den Kanälen muss gerade sein. Frühere Hand-Stahl-Feilen waren „gutmütiger" – und sie wurden nicht mit bis zu 500 Upm im Kanal rotiert. Daher ergaben sich per se weniger Feilenbrüche. Nickel-Titan-Feilen dürfen im Bereich der Zugangskavität nicht im Schmelz, Dentin oder Material der Aufbaufüllung arbeiten und somit ausgelenkt oder blockiert werden. Trotzdem sollte der Zugang so substanzschonend wie möglich angelegt werden. Die endodontisch zu behandelnden Zähne weisen in der Mehrzahl ohnehin einen großen Zahnhartsubstanzverlust und einen entsprechend ausgedehnten präendodontischen Aufbau auf, sodass sich die Zugangskavität meist optimal ohne Unterschnitte oder Zahnhartsubstanzverlust im Kompositmaterial gestalten lässt.

Behandlung: Gleitpfad und Aufbereitung | Bei der IKD wird bereits mit Feilen geringster ISO-Größe überprüft, ob es möglich ist, den apikalen Bereich eines Kanalsystems zu erschließen. Vor der maschinellen Aufbereitung liefert die Etablierung eines Gleitpfades wichtige taktile Informationen über die Kanalanatomie und erzeugt den definierten Weg, dem die maschinellen Instrumente vorhersagbar folgen können. Für die meisten maschinellen Systeme eignet sich ein Gleitpfad, bei dem zum Ende der Handsondierung eine ISO-15-Handfeile ohne Widerstand in den Kanal eingebracht werden kann. Ein gleichmäßiger, stufenloser Gleitpfad begünstigt eine er-

Abb. 10: Alte insuffiziente Füllung.

Abb. 11: Entfernung der Aufbaufüllung und Entfernung eines Schraubstiftes aus einem Kanal.

Abb. 12: Vollständige Kariesexkavation.

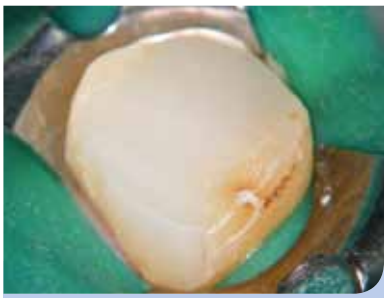

Abb. 13: Neuer adhäsiver präendodontischer Aufbau.

Abb. 14: Neue optimierte Trepanationsöffnung und Beginn der Wurzelkanalbehandlung, reproduzierbare Längenmessung ist jetzt möglich.

folgreiche suffiziente und vollständige maschinelle Aufbereitung. Spätestens jetzt sollte mittels elektrometrischer Messung die Arbeitslänge festgelegt und mit einer sogenannten Messaufnahme röntgenologisch überprüft werden.
Die Frage „Welches maschinelle Aufbereitungssystem ist nun das richtige?" soll und kann hier nicht besprochen werden, da deren Beantwortung den Umfang des Artikels sprengen würde. Es ist jedoch dringend zu empfehlen, die für jedes System angebotenen Kurse zu besuchen, um sich mit dem jeweiligen Instrumentensystem vertraut zu machen und zu entscheiden, ob es sich in den persönlichen Arbeitsablauf nahtlos integrieren lässt.
Gleich, welches System man verwendet: Letztendlich dient die mechanische Aufbereitung des Wurzelkanalsystems, ob manuell oder maschinell, mit welchem System auch immer, dem Ziel, die chemische Desinfektion der Anteile des Kanalsystems zu ermöglichen, die der mechanischen Präparation nicht zugänglich sind. Daher hat sich heute der Begriff der „chemomechanischen" Wurzelkanalaufbereitung in der Literatur etabliert [4,5]. Hierbei ist es extrem wichtig, sich an die aktuellen Spülprotokolle zu halten und die Spülzeiten und Spülungsmengen einzuhalten. Eine Aktivierung der Spülflüssigkeit im Kanalsystem steigert die desinfizierende Wirkung; sie kann manuell, schall- und ultraschallaktiviert oder mit einem Erbium-Yag-Laser erfolgen [6,7].

Fazit | Wichtiger, als die neuesten Feilensysteme einzusetzen, ist es, wesentliche „althergebrachte" Konzepte der Endodontie nicht aus den Augen zu verlieren, sind sie doch Grundlage der erfolgreichen Anwendung moderner Instrumente aus Nickel-Titan. Wenn alle Schritte berücksichtigt werden, ist schlussendlich eine perfekte Obturation und ein adhäsiver Aufbau zum Erhalt eines Zahnes möglich.
Diese einfachen Grundlagen können sofort in jeder Praxis angewendet werden: Der routinemäßige und konsequente Einsatz von Kofferdam, die kritische Prüfung der vorhandenen Restzahnhartsubstanz, eine genaue Auswertung der prä- und intraoperativen Röntgenbilder sind bekannt; es sind Vorgehensweisen, die auch im Zeitalter modernster Instrumentenentwicklungen essenziell für die Schritte zum „perfekten Shape" und „Clean-Protokoll" bleiben.
Warum können von Zahnärzten, die viele endodontische Behandlungen mit verschiedensten Instrumentensystemen durchführen, Erfolgsraten von über 95 % bei Wurzelkanalbehandlungen erreicht werden? Vielleicht, weil sie eben jene einfachen Grundlagen nicht vergessen und bereits sehr früh entscheiden können, ob ein Zahnerhalt überhaupt möglich und sinnvoll ist.

Literaturliste unter www.zmk-aktuell.de/literaturlisten

Dr. Andreas Habash
1986–1992 Studium der Zahnheilkunde an der Friedrich-Alexander-Universität, Erlangen
1992–1993 Staatsexamen und Ableistung des Grundwehrdienstes als Zahnarzt in Weiden
1993–1994 Promotion und anschließende Assistententätigkeit in Nürnberg und Schwarzenbruck
1994–2008 Praxisgemeinschaft/Gemeinschaftspraxis in Nürnberg
2008 Praxisvertretung in Krumbach (Dr. Thomas Weber)
2008–2009 Praxisgemeinschaft in Bad Kreuznach
2009 Übernahme einer Zahnarztpraxis in Cham als Einzelpraxis (endodontische Überweisertätigkeit)
2010 Gemeinschaftspraxis in Cham mit Dr. Andrea Jung (Fachzahnärztin für Oralchirurgie)
2016 Umzug in neue Praxisräume mit Fortbildungszentrum
Tätigkeitsschwerpunkt Endodontie, Referententätigkeit zu den Themen Endodontie, Fotografie in der Zahnarztpraxis und Dentalmikroskopie
Zertifiziertes Mitglied der DGET (Deutsche Gesellschaft für Endodontologie und Traumatologie e. V.), des VDZE (Verband Deutscher Zertifizierter Endodontologen), der ESE (European Society of Endodontology). Des Weiteren Mitgliedschaften bei der Dgmikro (Deutsche Gesellschaft für mikroinvasive Zahnmedizin e. V.), der DGZ (Deutsche Gesellschaft für Zahnerhaltung e. V.) und der DGZMK.

Korrespondenzadresse:
Dr. Andreas Habash
Zahnarztpraxis im Brunnenhof
Dr. Andreas Habash/Dr. Andrea Jung
93413 Cham
Tel.: 09971 801250
E-Mail: praxis@zahnarzt-cham.com

Nichtchirurgische Revisionsbehandlung

Mithilfe moderner Technik und Hilfsmittel ist es möglich, die Erfolgsrate endodontischer Revisionen zu erhöhen. Im vorliegenden Beitrag wird an zwei Behandlungsfällen aufgezeigt, wie mit dem neuen Revisionsfeilensystem Endo ReStart von Komet Dental Obturationsmaterial effektiv und sicher aus dem Wurzelkanal entfernt werden kann.

Bei einer primären endodontischen Behandlung sind Erfolgsquoten bis 98,1 % [1] erreichbar. Somit sollte die hochwertige endodontische Therapie heute zum Standardspektrum zahnärztlicher Therapie gehören und ist, wie viele Studien mittlerweile belegen, den Erfolgsraten in der Implantologie zumindest ebenbürtig. Iqbal und Kim zeigten in ihrer Metaanalyse über Einzelzahnversorgungen für primäre endodontische Eingriffe oder implantologische Versorgungen annähernd gleiche Erfolgsquoten von 94 % bzw. 95 % [2]. Auch Doyle et al. konnten für beide Behandlungsmodalitäten eine identische Überlebensrate von 93,9 % nachweisen, wobei die Implantat-Gruppe eine höhere Anzahl von zusätzlichen Interventionen benötigte [3].

Die qualitative Ausführung der endodontischen Therapie spielt eine ausschlaggebende Rolle, denn es gibt auch Studien, die bei bis zu 52 % der bereits endodontisch behandelten Zähne eine apikale Parodontitis feststellten [4]. Kirkevang et al. zeigten zudem, dass der koronalen Restauration eine entscheidende Funktion zukommt [5]. Der Erhalt eines Zahnes mit einer pulpalen Erkrankung erfordert deshalb typischerweise die endodontische Behandlung und eine permanente koronale Restauration. Bei einer nicht erfolgreichen Primärbehandlung oder einer Reinfektion des Kanalsystems sind in der Regel eine nichtchirurgische Revisionsbehandlung oder eine chirurgische Intervention nötig. Neuere Metaanalysen konnten für die nichtchirurgische Revisionsbehandlung Erfolgsraten von 76,6 % [6] bis 78 % [7] belegen. Im Vergleich zu der chirurgischen Intervention spricht für eine orthograde Revisionsbehandlung die langfristig bessere Erfolgsquote [7].

Faktoren, die die Erfolgsquote beeinflussen können, sind u. a. das Behandlungsprotokoll, die präoperative periapikale Diagnose und auch die Erfahrung des Behandlers [8]. Ng et al. zeigten in ihrem Review als wichtigste Punkte für den Behandlungserfolg die periapikale Diagnose, die Größe einer Läsion, die Länge der Wurzelfüllung und die Qualität der koronalen Restauration auf [9]. Ferner wurden präoperative Komplikationen wie z. B. Perforationen, aber auch möglicherweise die Anzahl der Sitzungen genannt [10]. Durch den konsequenten Einsatz moderner Technik kann die Erfolgsrate endodontischer Revisionen auf 90,4 % gesteigert werden [8]. So kann das dentale Operationsmikroskop dem Behandler das Auffinden zusätzlicher Kanäle erleichtern [11], die Ultraschallanwendung die antimikrobielle Wirkung von $Ca(OH)_2$ verbessern [12], beim Entfernen frakturierter Instrumente helfen [13] oder die desinfizierende Wirkung von NaOCl steigern [14]. Ein weiteres modernes Hilfsmittel bei der nichtchirurgischen Revisionsbehandlung sind maschinelle Feilen, die eine schnellere und gründlichere Entfernung von altem Obturationsmaterial erlauben [15,16].

Neues System für Revisionen | Komet hat aktuell sein Endodontie-Sortiment mit dem Endo ReStart-System zur Unterstützung bei endodontischen Revisionsbehandlungen erweitert. Die Feilen arbeiten sehr sanft, lassen sich zielgenau in altem Obturationsmaterial kontrollieren und sorgen für einen guten Abtransport des entfernten Materials nach koronal.

Das System besteht aus zwei Feilen: dem 15 mm langen Endo ReStart-Opener mit Taper .10 und einer ISO-Größe von 030 sowie der in 21 mm und 25 mm Länge erhältlichen Endo ReStart-Feile. Diese besitzt bei einer ISO-Größe von 025 einen Taper .05. Während der Endo ReStart-Opener sehr effizient und sicher bei der Entfernung von Obturationsmaterial im koronalen Drittel eingesetzt werden kann, wird im mittleren und apikalen Drittel das Obturationsmaterial mit den Endo ReStart-Feilen entfernt. Beide Instrumente verfügen über eine spezielle Spitzengeometrie („safe activity"), die eine sehr gute Kontrolle im Kanal ermöglicht. Die Feilen werden idealerweise bei einer Umdrehungszahl von 300 Upm und einem Drehmoment von 1,8 Ncm in Vollrotation eingesetzt. In unserer Praxis werden die Feilen ohne Lösungsmittel verwendet. Takahashi et al. zeigten, dass eine Entfernung des alten Obturationsmaterials ohne Lösungsmittel schneller zu erreichen ist [17]. Den Einsatz und das mögliche Endergebnis nach weiterer Aufbereitung zeigen beispielhaft die im Folgenden beschriebenen Patientenfälle.

Herstellerangaben zu den verwendeten Produkten sind im Beitrag integriert.

Fall 1 | Eine 52-jährige Patientin wurde vom Hauszahnarzt mit der Bitte überwiesen, vor geplanter prothetischer Versorgung eine endodontische Revisionstherapie am Zahn 36 durchzuführen (Abb. 1). Der Zahn reagierte auf die Sensibilitätsprüfung mit CO_2-Schnee negativ, auf Perkussion stark positiv. Die endodontische Diagnose lautete: Pulpastatus: pulpless and infected; periapikaler Status: symptomatic apical periodontitis.

Im Anschluss an die Aufklärung über die Behandlungsoptionen wünschte die Patientin die endodontische Revisionsbehandlung. Nach intraligamentärer Anästhesie und Applikation von Kofferdam wurde unter dem OP-Mikroskop (OMS2350, Zumax Medical, Jiangsu/China) die Zugangskavität mit dem Diamantinstrument 15802* und anschließend dem EndoGuard (H269QGK*) angelegt. Die Darstellung des Pulpenkammerbodens und der Kanalorificien mit dem alten Obturationsmaterial erfolgte mit extralangen Rosenbohrern EndoTracer* (Abb. 2). Bei der intrakanalären Diagnostik konnte zudem in der distalen Wurzel ein zweites, bei der Primärbehandlung nicht aufbereitetes Kanalsystem dar-

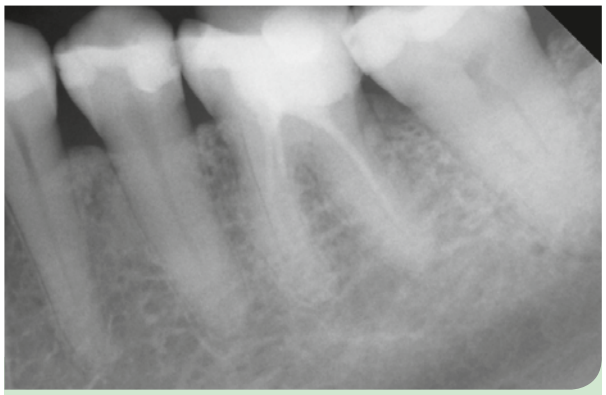

Abb. 1: Ausgangssituation an Zahn 36.

Abb. 2: Mit dem runden, extralangen EndoTracer wurden unter steter Sichtkontrolle Pulpenkammerboden und Kanalorificien dargestellt.

hypo-A
Premium Orthomolekularia

CAM Award 2013
Parodontitis-Studie mit Itis-Protect I-IV
aMMP-8 Laborparameter zur Entzündungshemmung

Optimieren Sie Ihre Parodontitis-Therapie!

55% Reduktion der Entzündungsaktivität in 4 Wochen!

60% entzündungsfrei in 4 Monaten
durch ergänzende bilanzierte Diät

- Stabilisiert orale Schleimhäute!
- Beschleunigt die Wundheilung!
- Schützt vor Implantatverlust!

Studien-geprüft!

Itis-Protect I-IV
Zur diätetischen Behandlung von Parodontitis

Info-Anforderung für Fachkreise
Fax: 0451 - 304 179 oder E-Mail: info@hypo-a.de

Name / Vorname
Str. / Nr.
PLZ / Ort
Tel.
E-Mail

IT-ZMK 11.2017

hypo-A GmbH, Kücknitzer Hauptstr. 53, 23569 Lübeck
hypoallergene Nahrungsergänzung ohne Zusatzstoffe
www.hypo-a.de | info@hypo-a.de | Tel: 0451 / 307 21 21

shop.hypo-a.de

gestellt werden. Im koronalen Drittel wurde das alte Füllmaterial mit dem Endo ReStart-Opener (RE10L15*) entfernt, im mittleren und apikalen Drittel mit der Endo ReStart-Feile (RE05L21*), beides jeweils bei 300 Upm und einem Drehmoment von 1,8 Ncm ohne Einsatz eines Lösungsmittels. Die restliche Entfernung und das Sondieren der Kanalsysteme wurde mit Handfeilen bis zur ISO-Größe 012 (17525*) vorgenommen. Die Länge der Kanalsysteme wurde durch Handfeilen mit dem EndoPilot mobil endometrisch bestimmt (EP0013*). Es erfolgten die maschinelle Etablierung eines Gleitpfades mit dem PathGlider (PG03L25*) und die Aufbereitung der Kanalsysteme unter kontinuierlicher Spülung mit 6 % NaOCl (CanalPro NaOCl, Coltène/Whaledent, Langenau). Die durch apikales Messen bestimmte Größe der Kanalsysteme ergab in den mesialen Kanalsystemen eine notwendige Aufbereitung bis zur ISO-Größe 035 und in den distalen Kanalsystemen bis zur ISO-Größe 045. Mechanisch aufbereitet wurde mit den F360-Feilen (F04L25*) im EndoPilot mobil bei 1,8 Ncm und 350 Upm (Abb. 3). Jedes Kanalsystem wurde anschließend chemisch mit CanalPro NaOCl und jeweils 3 x 30 Sekunden mit der Spülspitze SF65 (4615*) schallaktiviert gereinigt. Die letzte aktivierte Spülsequenz wurde mit 17 % EDTA (CanalPro EDTA, Coltène/Whaledent) durchgeführt. Danach wurden die Kanalsysteme mit den zum F360-System passenden Papierspitzen (PPF04*) getrocknet. Die Obturation der Kanalsysteme wurde in einer Hybridtechnik mittels „continuous wave-technique" (Downpack) und „Multi-Fill-Technik" (Backfill) mit zum F360-System passender Guttapercha (GPF04*) und einem Sealer auf Epoxid-Polymer-Basis durchgeführt (EasySeal*) (Abb. 4). Die temporäre koronale Restauration des Zahnes erfolgte mit einem dualhärtenden Komposit (DentinBond Evo/DentinBuild Evo opakweiß*). Die röntgenologische Kontrolle zeigte eine dichte Versiegelung des kompletten Kanalsystems (Abb. 5a u. b) und die Patientin wurde zur weiteren prothetischen Therapie an den Hauszahnarzt zurücküberwiesen.

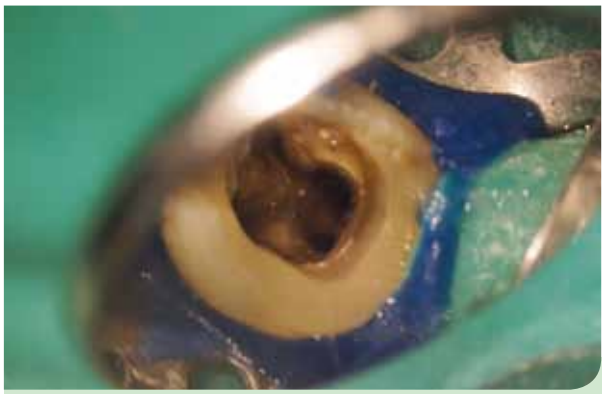

Abb. 3: Finale Präparation mit dem NiTi-Feilensystem F360.

Abb. 4: Obturation mit F360-Guttaperchaspitzen und EasySeal.

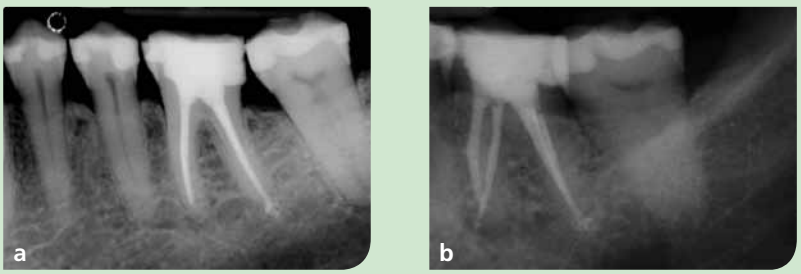

Abb. 5a u. b: Die röntgenologische Kontrolle zeigt eine dichte Versiegelung von Zahn 36.

* Hersteller: Komet Dental, Lemgo

Fall 2 | Ein 54-jähriger Patient wurde vom Hauszahnarzt mit der Bitte überwiesen, vor geplanter prothetischer Neuversorgung eine endodontische Revisionstherapie am Zahn 26 durchzuführen (Abb. 6). Der Zahn reagierte auf die Sensibilitätsprüfung mit CO_2-Schnee negativ, auf Perkussion unauffällig. Die endodontische Diagnose lautete: Pulpastatus: pulpless and infected; periapikaler Status: asymptomatic apical periodontitis.

Nach Aufklärung des Patienten über die Behandlungsoptionen entschied er sich für die endodontische Revisionsbehandlung. Nach Infiltrationsanästhesie und Applikation von Kofferdam wurde unter dem OP-Mikroskop die Zugangskavität mit dem Diamantinstrument 15802 und anschließend dem EndoGuard angelegt. Die Darstellung des Pulpenkammerbodens und der Kanalorificien mit dem alten Obturationsmaterial erfolgte mit extralangen Rosenbohrern (Abb. 7).

Bei der intrakanalären Diagnostik konnte zudem in der mesiobukkalen Wurzel ein zweites, bei der Primärbehandlung nicht aufbereitetes Kanalsystem, dargestellt werden. Das alte Füllmaterial wurde im koronalen Drittel mit dem Endo Restart-Opener entfernt, im mittleren und apikalen Drittel mit der Endo Restart-Feile, beides jeweils bei 300 Upm und einem Drehmoment von 1,8 Ncm ohne Einsatz eines Lösungsmittels. Die restliche Entfernung und das Sondieren der Kanalsysteme wurden mit Handfeilen bis zur ISO-Größe 012 vorgenommen. Die Länge der Kanalsysteme wurde durch Handfeilen mit dem EndoPilot mobil endometrisch bestimmt. Es erfolgte die maschinelle Etablierung eines Gleitpfades mit dem PathGlider und die Aufbereitung der Kanalsysteme unter kontinuierlicher Spülung mit 6 % NaOCl. Die durch apikales Messen bestimmte Größe der Kanalsysteme ergab sowohl in den bukkalen Kanalsystemen als auch im palatinalen Kanalsystem eine notwendige Aufbereitung bis zur ISO-Größe 045.

Abb. 6: Röntgenologische Ausgangssituation an Zahn 26.

Abb. 7: Der extralange Endobohrer H1SML war auch hier im Einsatz: kein unnötiger Substanzverlust, keine Perforationen.

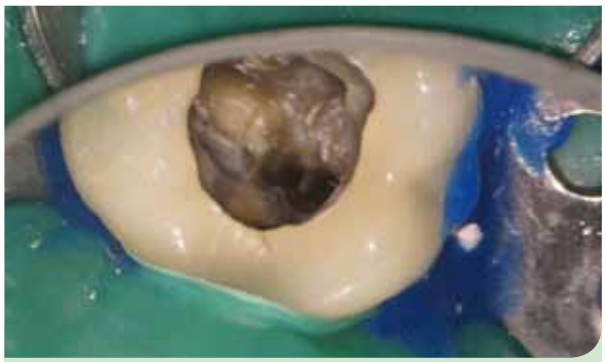

Abb. 8: Mit dem 2-Feilensystem F360 konnte einfach und effizient aufbereitet werden.

Abb. 9: EasySeal auf Epoxid-Polymer-Basis für den dauerhaften apikalen Verschluss.

Mechanisch aufbereitet wurde mit den F360-Feilen im Endo-Pilot mobil bei 1,8 Ncm und 350 Upm (Abb. 8). Jedes Kanalsystem wurde anschließend chemisch mit CanalPro NaOCl und jeweils 3 x 30 Sekunden mit der Spülspitze SF65 schallaktiviert gereinigt. Die letzte aktivierte Spülsequenz wurde mit 17 % EDTA durchgeführt. Danach wurden die Kanalsysteme mit den zum System passenden Papierspitzen getrocknet. Die Obturation der Kanalsysteme wurde in einer Hybridtechnik mittels „continuous wave-technique" (Downpack) und „Multi-Fill-Technik" (Backfill) mit zum System passender Guttapercha und einem Sealer auf Epoxid-Polymer-Basis durchgeführt (Abb. 9).
Die temporäre koronale Restauration des Zahnes erfolgte mit einem dualhärtenden Komposit. Die röntgenologische Kontrolle zeigte eine dichte Versiegelung des kompletten Kanalsystems (Abb. 10). Der Patient wurde zur weiteren prothetischen Therapie an den Hauszahnarzt zurücküberwiesen.

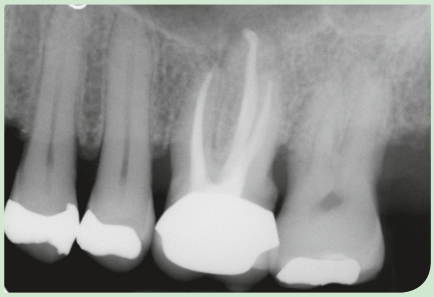

Abb. 10: Eine dichte Versiegelung des kompletten Kanalsystems.

Fazit | Ziel einer Revision ist die direkte und möglichst vollständige Entfernung des im Wurzelkanal vorhandenen Materials. Das NiTi-Revisionsfeilensystem Endo ReStart löst diese Aufgabe offensiv und gleichzeitig kontrolliert in wenigen Arbeitsschritten. Meine Erfahrung: Der Endo ReStart-Opener entfernt mühelos die Wurzelfüllung im koronalen Drittel, die Endo ReStart-Feile für die tieferen Anteile findet mit dem konstanten Taper .05 eine gute Balance zwischen Stabilität und Flexibilität, entfernt also Füllungen selbst aus gekrümmten Wurzelkanälen. Damit bietet das System eine ganz neue Qualität beim Herausfördern des Materials aus dem Kanal.

Dr. Günther Stöckl, M.Sc., M.Sc.
1997-2003 Studium der Zahnheilkunde an der Universität Regensburg
2003 Approbation und Promotion
2008 Niederlassung in eigener Praxis für Zahnerhaltung
Spezialist für Endodontie und Alterszahnmedizin
Master of Science Endodontie und Master of Science Parodontologie
Abschluss diverser Curricula.
Schwerpunkttätigkeit: zahnärztliche Hypnose, Endodontie, Parodontologie, Implantologie, Implantatprothetik, Laserzahnmedizin, Esthetic and Restorative Dentistry, Microsurgery u.a.

Literaturliste unter www.zmk-aktuell.de/literaturlisten

* Hersteller: Komet Dental, Lemgo

Korrespondenzadresse:
Dr. Günther Stöckl
Max-von-Müller-Straße 33
84056 Rottenburg an der Laaber
E-Mail: info@zahnerhaltung-rottenburg.de

online DENTAL KOMPAKT
Das Vergleichsportal für Dentalprodukte
www.dentalkompakt-online.de

HAIN LIFESCIENCE

Erfolgreiche Parodontitis-Therapie? Mit molekularer Diagnostik kein Problem.

Um die multifaktorielle Erkrankung Parodontitis erfolgreich zu behandeln, muss die Therapie individuell auf den Patienten abgestimmt sein. Daher basiert ein umfassender Therapieplan nicht nur auf dem klinischen Befund, sondern bindet auch immer die molekulare Diagnostik mit ein. Braucht mein Patient aufgrund der Bakterienbelastung eine adjuvante Antibiose und wenn ja, welches Antibiotikum ist optimal wirksam? Wie muss ich den genetischen Risikotyp bei der Behandlung berücksichtigen? Diese und noch mehr Fragen beantworten Ihnen unsere Testsysteme **micro-IDent®** und **GenoType® IL-1.** Sie können damit das Keimspektrum und das individuelle Entzündungsrisiko Ihres Patienten bestimmen und mit diesem Wissen die Therapie erfolgreich planen.

Kostenfreie Hotline: 00 800 - 42 46 54 33 | www.micro-IDent.de

Faxantwort an: +49 (0) 74 73- 94 51- 31

Bitte senden Sie mir kostenfrei:

- ☐ Infopaket Dentaldiagnostik (inkl. Probenentnahmesets)
- ☐ Probenentnahmeset **micro-IDent®**, **micro-IDent®*plus***
- ☐ Probenentnahmeset **GenoType® IL-1**
- ☐ Probenentnahmeset **Kombitest Basis**, **Kombitest Plus**

Praxisstempel

DENTI1117ZMK

Hain Lifescience GmbH | Hardwiesenstraße 1 | 72147 Nehren | Tel.: +49 (0) 74 73- 94 51- 0 | Fax: - 31 | info@micro-IDent.de | www.micro-IDent.de

Fünf virtuelle Schritte für eine sichere und erfolgreiche endodontische Behandlung

Eine 3D-Darstellung aller Wurzelkanäle des betroffenen Zahns und ihrer genauen Verläufe erleichtert die Behandlungsplanung.

Die 3D Endo-Software von Dentsply Sirona ist eine DVT-basierte Software zur Verbesserung der Planung und des Workflows bei endodontischen Behandlungen. Wie der Behandler sich ihre Vorteile zunutze machen kann, wird im Folgenden Schritt für Schritt dargestellt.

Die neue 3D Endo-Software bietet endodontisch tätigen Behandlern bessere Voraussetzungen für einen endodontischen und folglich restaurativen Erfolg. Diese Innovation basiert auf der Einbeziehung von DVT-Röntgendaten in die Planung einer Wurzelkanalbehandlung und wurde von Dentsply Sirona in Zusammenarbeit mit Wissenschaftlern und Ingenieuren aus den Bereichen „Endodontie" und „digitales Röntgen" entwickelt.

Das Ergebnis lässt sich wie folgt zusammenfassen: Die 3D Endo-Software versetzt den Behandler in die Lage, eine deutlich bessere Übersicht und ein höheres Maß an Sicherheit – gerade bei außergewöhnlichen Kanalanatomien – zu gewinnen. Man denke hierbei z. B. an die Behandlung eines Unterkiefer-Prämolars. Wie oft hat man es nicht schon erlebt, dass ein zweidimensionales Röntgenbild keine zuverlässige Aussage über die Anzahl der Wurzelkanäle zuließ? Nicht nur diese Information lässt sich dank einer Kombination von 3D Endo-Software und DVT-Daten in jedem Patientenfall gewinnen, sondern auch eine Gesamtplanung des endodontischen Eingriffs ableiten und simulieren.

Aus dieser Simulation entnimmt der Behandler im Voraus, wie er beispielsweise die Trepanationsöffnung gestalten sollte, welche Feilen sich eignen und inwieweit sie vorgebogen werden müssen. Ferner lassen sich Kalzifikationen innerhalb des Wurzelkanals feststellen. Dieses Wissen ist der Schlüssel dazu, das gewünschte Behandlungsergebnis sicher zu erreichen.

Vorab digital durchgespielt für höhere Erfolgssicherheit | In der Praxis läuft die Arbeit mit der 3D Endo-Software nach einer Vorbereitungsphase in fünf aufeinanderfolgenden Schritten ab [1]:

Am Anfang stehen die Daten eines digitalen Volumentomogramms, aufgenommen z. B. mit einer Röntgeneinheit aus der Orthophos-Reihe oder alternativ dazu mit DVT-Geräten anderer Anbieter.

Der digitale Datensatz wird als DICOM-Datei (d. h. im anerkannten offenen Standard-Format **D**igital **I**maging and **Co**mmunications in **M**edicine für die medizinische Kommunikation) in die 3D Endo-Software übertragen.

Nach dieser Vorbereitung wird im ersten Schritt die klinische Situation in der 3D-Darstellung in axialen, sagittalen und koronalen Schnitten betrachtet, wobei die Transparenz des virtuellen Zahns auf dem Monitor variiert werden kann. Das Ergebnis ist eine sichere Diagnose.

Im zweiten Schritt wird der erkrankte Zahn ausgewählt und seine Wurzelkanalanatomie beleuchtet. Daraus leitet sich im dritten Schritt die Bestimmung der genauen Anzahl der Kanäle ab. Jeder davon wird dann für sich charakterisiert, d. h., insbesondere die Lage des Kanaleingangs und das Foramen apicale werden bestimmt.

In einem vierten Schritt macht die Software aufgrund der vorhandenen Informationen einen Vorschlag für die komplette endodontisch relevante Anatomie – inklusive aller Kanalverläufe.

Schließlich entsteht im fünften Schritt der Behandlungsplan, wobei insbesondere die Größen der Feilen für den Gleitpfad und die nachfolgende Aufbereitung festgelegt werden. In diesem Stadium lassen sich zum Beispiel auch virtuelle Stopper aus Gummi auf dem Feilenschaft positionieren und austesten, ob bei dem so definierten Referenzpunkt nach vollständiger Instrumentierung die richtige Arbeitslänge erreicht wird. Anschließend lässt sich die gesamte Aufbereitung virtuell durchspielen und dabei kritische Punkte auffinden, wie etwa besonders stark gekrümmte Abschnitte von Kanälen.

Ebenso hilft die 3D Endo-Software beim Auffinden einer geeigneten Masterfeile. Dafür wird auf eine umfangreiche Datenbank zurückgegriffen, die sowohl kontinuierlich rotierende Feilen (z. B. ProTaper Next) als auch reziprok bewegte Feilen (z. B. WaveOne Gold) enthält. Mit den letztlich ausgewählten Instrumenten kann der Behandler noch einmal

Herstellerangaben zu den verwendeten Produkten sind im Beitrag integriert.

Mithilfe von 3D-Röntgendaten (hier: ORTHOPHOS SL, Dentsply Sirona) lassen sich in der neuen 3D Endo-Software Wurzelkanalbehandlungen planen, im Voraus virtuell durchspielen und dabei optimieren.

die gesamte Behandlung von A bis Z virtuell durchführen, ehe er sie realiter vornimmt.

Von der virtuellen Planung zur koronalen Restauration | Eine ganze Reihe von Entwicklungen bei den Werkstoffen für flexiblere Feilen (z. B. m-wire-Nickel-Titan, Gold-Wärmebehandlung), bei den Geometrien (z. B. quadratischer Querschnitt bei ProTaper Next) sowie Vereinfachungen in der Systematik (z. B. Ein-Feilen-Systeme wie WaveOne Gold) haben die Wurzelkanalbehandlung sicherer und schneller gemacht. Während man Software-Unterstützung und virtuelle Behandlungsplanung zunächst vor allem in der Implantologie genutzt hat, bieten diese Technologien jetzt auch in der Endodontie einen immer wirksameren Support.

In Zukunft dürften weiter reichende Therapieverfahren an Bedeutung gewinnen. Sie erstrecken sich von der ersten Röntgenaufnahme eines schadhaften Zahns über die eigentliche endodontische Behandlung bis hin zur dichten Versiegelung und zur anschließenden koronalen Restauration. Denn erst damit ist die Therapie wirklich abgeschlossen und der Behandler kann eine langfristige Prognose abgeben.

Literatur

[1] van der Vyver, Peet J.; Paleker, F.: 3D Endo Software, glide path management and WaveOne Gold: Setting the stage for treating complex root canal anatomy. roots 3/2017, 22-30.

Korrespondenzadresse:
Christian Ehrensberger
Holbeinstraße 20
60596 Frankfurt a. M.

AERA®

Seit 1993

Mit unseren Lösungen ...

... sind Sie immer einen SCHRITT voraus.

- einfacher Preisvergleich
- bequeme Nachbestellung
- clevere Portooptimierung
- professionelle Warenwirtschaft
- effiziente Lagerverwaltung
- und noch vieles mehr!

www.DAS-KONZEPT.com

einfach, clever, bestellen! | www.aera-online.de

Mehr Sicherheit und Effizienz in der Endodontie

Die Endodontie hat sich durch die Einführung neuer Materialien, Instrumente und Techniken permanent weiterentwickelt. Heutzutage stehen für eine schnelle und sichere Aufbereitung von Wurzelkanälen moderne Endodontiesysteme zur Verfügung, die u. a. mit Sicherheitsfunktionen wie OTR (Optimum Torque Reverse) oder sogar OGP (Optimum Glide Path) ausgestattet sind, um eine Behandlung erfolgreicher durchzuführen. Dr. Sebastian Riedel arbeitet mit dem DentaPort ZX Set OTR und dem TriAuto ZX2 von Morita und zeigt nachfolgend auf, was es mit diesen Sicherheitsfunktionen auf sich hat und wie diese seine Behandlung optimieren.

Im Rahmen meiner Patienten-Aufklärungsgespräche für endodontische Maßnahmen bekomme ich immer wieder „ordentlich" durchgeführte Behandlungen zu sehen, deren Urheber ohne maschinelle Unterstützung auskamen. In manchen Situationen ist der Einsatz von Handinstrumenten oder manuell eingesetzten Nickel-Titan-Instrumenten unverzichtbar, z. B. an Stufen im Kanal, an abrupten Krümmungen oder beim Passieren von frakturierten Instrumenten. Eine Behandlung gänzlich ohne eine effiziente maschinelle Unterstützung ist jedoch für mich schwer vorstellbar.

Mehr Effizienz und Sicherheit | Für maschinelle Aufbereitungshilfen stehen auf dem Markt verschiedene Systeme mit unterschiedlichen Arbeitsweisen zur Verfügung. Ein System ist z. B. das DentaPort ZX Set OTR von Morita (Abb. 1): Es verfügt als modulares System über einen Apex Lokator, über ein optional erhältliches Handstück für die maschinelle Kanalaufbereitung, eine Polymerisationslampe und über die Funktion „Optimum Torque Reverse" (OTR). Diese Funktion verbessert die endodontische Behandlung vor allem im Bereich der Sicherheit – denn ein Risiko bei jeder Wurzelkanalbehandlung ist und bleibt der Instrumentenbruch.

Abb. 1: Modulares Endodontiesystem DentaPort ZX Set OTR mit namensgebender Sicherheitsfunktion OTR.

Das verwendete Material ist während einer Wurzelkanalaufbereitung hohen Anforderungen ausgesetzt, da die Wurzelkanalwand vollständig bearbeitet und der Wurzelkanal zur Spülung und zur späteren Obturation adäquat geformt werden muss.

Einerseits ist die Entfernung eines frakturierten Aufbereitungsinstrumentes zeitlich schwer kalkulierbar, andererseits erschwert ein nicht entfernbares Wurzelkanalinstrument die Desinfektion des betroffenen Kanals oder macht sie gänzlich unmöglich. Durch den Einsatz von gut kontrollierbaren Systemen sollten solche Frakturen idealerweise gegen Null reduziert werden.

Wie beim ursprünglichen System kann DentaPort ZX Set OTR beim Aufbereiten des Wurzelkanals simultan die Länge messen und die Drehbewegung der eingespannten Instrumente stoppen lassen, wenn die eingestellte Arbeitslänge erreicht ist. Ein Vorteil der OTR-Funktion ist dabei die sehr kleine Winkeldrehung der Feile, wodurch das Risiko des Feilenbruchs reduziert wird. Die Funktion beruht auf dem bei Endomotoren etablierten Prinzip, bei denen das auf die Feile wirkende Drehmoment automatisch gemessen wird. Je nach Belastung der Feile wird die Feilenrichtung gesteuert (drehmomentprovozierte Drehrichtungsreversion).

Die Reaktion des Motors beim Erreichen eines Drehmoments ist schneller als die des Anwenders. Dazu kommt, dass sich bei OTR die Feile im Falle eines zu großen Drehmoments nach der Rückdrehung – über die einmaligen 90° hinaus – weiter entgegen der Schneidrichtung dreht, bis sie sich wieder in einem sicheren Zustand befindet. Somit steht hier die Sicherheit über dem Zeitgewinn. Ohne Belastung schneidet die Feile kontinuierlich rotierend. Bei anderen Motoren, die beispielsweise ein akustisches Signal geben, wenn das Drehmoment einen eingestellten Wert erreicht, ist der Anwender zur Entscheidung gezwungen, ob er ohne Veränderung der Arbeitstiefe der Feile bzw. des Drucks auf die Feile fortfährt oder er durch Reduzierung einer der Parameter reagiert.

Klar ist: Feilenbrüche wird es in der Praxis immer geben. Allerdings haben sich durch den Einsatz des DentaPort ZX Set OTR meiner Erfahrung nach die ohnehin wenigen Frakturen gefühlt

Herstellerangaben zu den verwendeten Produkten sind im Beitrag integriert.

weiter reduziert, da durch die einsetzende Reaktion auf den Anstieg des Drehmomentes der entscheidende Hinweis kommt, das Instrument weniger aktiv einzusetzen. Zudem reduziert sich die Arbeitszeit für die aktive mechanische Bearbeitung des Zahnes erheblich, wodurch schneller und vollumfänglicher desinfiziert werden kann. Insbesondere bei größeren Feilendurchmessern zeigt sich, dass Feilen durch die Rückwärtsbewegung im Rahmen der Torquekontrolle öfter und ohne erkennbare Verschleißerscheinungen benutzt werden können. Weniger Instrumente pro Kanal sind die Folge.

Funktion für eine sichere und schnelle Gleitpfaderstellung | Auf der diesjährigen IDS präsentierte Morita den TriAuto ZX2 (Abb. 2), einen Endomotor mit integriertem Apex Lokator, der neben OTR die Sicherheitsfunktion „Optimum Glide Path" (OGP) vorweist. Dieses neue Feature erlaubt dem Anwender, besonders schnell und sicher den Gleitpfad maschinell herzustellen. Die Kombination von OGP und OTR ermöglicht, das Instrument ohne Verblockung oder Stufenbildung auf die Arbeitslänge zu bringen. Darüber hinaus macht das System die Behandlung ökonomischer, da sich laut Hersteller der Verbrauch der Feilen von 5 auf 1 reduziert. Alles in allem schont das System demnach einerseits die natürliche Zahnsubstanz und sorgt andererseits für eine effizientere Therapie. Das kabellose Konzept steigert zudem die Flexibilität in der Praxis.

Abb. 2: Neuer Endomotor Apex Lokator TriAuto ZX2 ermöglicht die sichere und schnelle Gleitpfaderstellung mithilfe der OGP-Funktion.

Fazit | Die gewohnte Vollrotation eines Wurzelkanalinstruments ist eine effektive Art, Hartsubstanz der Wurzelkanalwand abzutragen. Der Vorteil von mit modernen Sicherheitsfunktionen ausgestatteten Systemen wie DentaPort ZX Set OTR oder TriAuto ZX2 ist, dass im Sinne einer oszillierenden oder reziproken Arbeitsweise das eingespannte Instrument durch die Drehmomentkontrolle weiter effektiv zum Abtrag genutzt werden kann. Der Anwender sollte jedoch mit den Funktionen der simultanen Längenmessung in Kombination mit den Optionen „Auto Start" beim Einführen der Feilen in den Kanal und „Auto Stop" bzw. „Auto Apical Reverse" beim Erreichen eines wählbaren Abstandes zum physiologischen Apex vertraut sein. Diese Funktionen erleichtern die Anforderung an eine korrekte Längenmessung und Aufbereitung.

Die OTR-Funktion ist von Vorteil, da nur eine sehr kleine Winkeldrehung der Feile benötigt wird, um messtechnisch die aktuelle Belastung zu ermitteln (bei DentaPort ZX Set OTR und TriAuto ZX2). Die optimierten Drehwinkel reduzieren das Feilenbruchrisiko sowohl in Schneid- als auch in Rückdrehrichtung. Gemeinsam mit darauf abgestimmten Systemen wie den EndoWave-Instrumenten ist das OTR-System sehr effizient und die offene Bauweise, die auch andere Feilensysteme zulässt, vergrößert den Anwendungsbereich über das EndoWave-Feilensystem hinaus.
Die neue OGP-Funktion wiederum verfolgt das Ziel, in punkto Schnelligkeit und Sicherheit die maschinelle Erstellung des Gleitpfads, der die eigentliche Kanalausformung einleitet und damit die optimale Vorbereitung des Wurzelkanals für eine sichere Endodontie darstellt, zu optimieren. Innovative Funktionen moderner Endodontiesysteme helfen dem Anwender, die Anforderungen der Wurzelkanalbehandlung bestmöglich zu meistern.

Dr. Sebastian Riedel
Studium und Promotion an der Julius-Maximilians-Universität in Würzburg
2005–2007 Mitarbeiter in der Praxis Prof. Dr. A. Gutowski, Schwäbisch Gmünd
2007 Curriculare Weiterbildung bei der Deutschen Gesellschaft für Endodontie
2008–2010 Mitarbeiter für Überweisertätigkeit im Bereich Endodontie Praxis Dr. Jörg Schröder, Berlin
2010–2013 Gemeinschaftspraxis mit Dr. Jörg Schröder, Berlin
Seit 2013 Endodontologische Privatpraxis mit Dr. Jörg Schröder und Mario Müller (M.Sc.), Berlin
Mitglied in der Deutschen Gesellschaft für Endodontologie und zahnärztliche Traumatologie (DGET), der Deutschen Gesellschaft für Zahnerhaltung (DGZ) sowie der Schweizerischen Gesellschaft für Endodontologie (SSE)

Korrespondenzadresse:
Dr. Sebastian Riedel
Endodontologische Privatpraxis Berlin
Holsteinische Straße 53
10717 Berlin
E-Mail: info@endodontiepraxis.de
www.endodontiepraxis.de

Herstellerangaben zu den verwendeten Produkten sind im Beitrag integriert.

Schallaktivierte Spülflüssigkeiten – Basis für eine erfolgreiche Wurzelkanalbehandlung

In der Endodontie streben Zahnärzte nach Ergebnissen, die einfach, sicher und vorhersehbar sind. Obwohl bei allen Phasen der endodontischen Behandlung bedeutende Erfolge erzielt wurden, ist die effektive Desinfektion der Wurzelkanäle immer noch eine Herausforderung – auch deshalb, weil nicht entferntes Pulpagewebe verhindert, dass die Infektion abklingt.

Dr. Mauro Amato

Dr. Mauro Amato ist Oberarzt an den Universitätszahnkliniken für Parodontologie, Endodontologie und Kariologie in Basel und seit 2014 im Vorstand der Schweizerischen Gesellschaft für Endodontologie. Als Dozent bildet er Kollegen fort und unterrichtet Studenten – u. a. zum Thema „Desinfektion von Wurzelkanälen". In diesem Zusammenhang testete er auch die EDDY Spülspitze von VDW. Im Interview spricht er über seine Erfahrungen.

Wie wichtig ist die gründliche Reinigung des Wurzelkanals vor der Füllung?

Dr. Mauro Amato: Beim Ablauf einer Wurzelkanalbehandlung zählt die Desinfektion zu einem der wichtigsten Schritte. Im Zuge der chemo-mechanischen Reinigung erweitert der Behandler zunächst den Kanal, damit das Desinfektionsmittel genügend Raum erhält, um optimal wirken zu können. Um eine erfolgreiche Reinigung und Desinfektion der Kanäle zu erreichen, müssen das Debris und der Biofilm entfernt werden. Hierbei hängt der Erfolg wesentlich von der Sorgfalt ab, die der Zahnarzt beim Spülvorgang walten lässt. Deshalb sollte für diesen wichtigen Teil der Behandlung ausreichend Zeit aufgewendet werden. Wie jedes Desinfektionsmittel braucht auch die Spülflüssigkeit Zeit, um pathogene Keime vollständig abzutöten.

Wie sieht Ihr Spülprotokoll aus und wie haben Sie die Spülflüssigkeit vor der Nutzung von EDDY Spülspitze aktiviert?

Dr. Mauro Amato: Zum Spülprotokoll gibt es Empfehlungen der Europäischen Gesellschaft für Endodontologie, die diese in ihren Guidelines festgelegt hat. Natriumhypochlorit (NaOCl) ist demnach die Spüllösung der ersten Wahl, weil sie sowohl nekrotisches als auch vitales Gewebe auflöst und sehr gut antimikrobiell wirkt. Da NaOCl jedoch nicht dazu geeignet ist, anorganisches Gewebe zu eliminieren, empfehlen Studien zusätzlich die Ethylendiamintetraessigsäure (EDTA) [1]. Diese Substanz entfernt effektiv die Schmierschicht, die bei der mechanischen Aufbereitung der Kanalwände entsteht. Insbesondere bei komplexer Wurzelmorphologie ist dies eine wichtige Voraussetzung für eine langfristig erfolgreiche endodontische Behandlung – denn der Zahnarzt erreicht die Bakterien in den feinen Wurzelkanälen nur, wenn diese nicht durch Debris verstopft sind.

Grundsätzlich beginnt mein Protokoll mit wiederholter NaOCl-Spülung während der Aufbereitung. Die Schlussspülung erfolgt mit einer 17%igen EDTA-Lösung, die nach einminütiger Einwirkzeit durch die EDDY Spülspitze 20 Sekunden lang schallaktiviert wird, um die Schmierschicht zu entfernen und die Dentintubuli zu eröffnen.

Zum Schluss werden die Kanäle erneut zweimal mit NaOCl gespült und für je 20 Sekunden mit EDDY aktiviert. Die Vorgehensweise ist angelehnt an die Ultraschallaktivierung, mit der ich vorher gearbeitet habe. In Studien wurde nachgewiesen, dass die Aktivierung der Spülflüssigkeiten die Debrisentfernung und damit die Desinfektion signifikant verbessert [2].

Was hat Sie dazu bewogen, die Spülspitze EDDY zu testen und in den Fortbildungsveranstaltungen an der Universitätsklinik in Basel vorzustellen?

Dr. Mauro Amato: Zunächst einmal ist grundsätzlich meine Neugierde ein Beweggrund, neue Produkte zu testen – oftmals schon bevor diese auf den Markt kommen. Als Endodontologe bin ich an Innovationen interessiert, die die Desinfektion bei der Wurzelkanal-Aufbereitung verbessern, weil auf diese Weise auch die Behandlung optimiert werden kann. Darüber hinaus lohnt sich ein genauerer Blick auf die Medizintechnik, die die Abläufe in der Praxis vereinfacht. EDDY ist ein Produkt für die Einmalverwendung. Als solches ist es steril verpackt, d. h., die Spülspitze ist gebrauchsfertig und kann nach dem Gebrauch entsorgt werden. Dadurch ist keine aufwendige Aufbereitung und Dokumentation notwendig, was wiederum Zeit und Kosten spart.

Wie verlief die Integration in Ihre Kurse? Erlernten die Teilnehmer die Spülung mit EDDY Ihrer Meinung nach leicht und schnell?

Dr. Mauro Amato: In den Kursen an der Universitätsklinik haben die teilnehmenden Zahnärzte die Gelegenheit, neue Geräte auszuprobieren, meist am Zahnmodell. Bei EDDY handelt es sich um ein einfaches System, welches das Fehlerrisiko während der Behandlung auf ein Minimum reduziert – also eine gute Voraussetzung für den Einsatz in Lehrveranstaltungen.

© Dr. M. Amato

Eine Metallspitze, die bei der Ultraschallaktivierung zum Einsatz kommt, kann im gekrümmten Kanal die Kanalanatomie verändern. Die EDDY Kunststoffspitze ist hingegen flexibel und deshalb kann der Anwender diese leichter einführen und gleichzeitig die Integrität der Wurzelkanalanatomie erhalten.

Auch aus diesem Grund erhalten wir von den meisten Kursteilnehmern das Feedback, die Handhabung sei einfach. Die Anwendung erfordert außerdem keine große Umstellung im Hinblick auf zusätzliche Geräte. Die EDDY Spitze kann mit einem Air Scaler auf der Turbine am Stuhl angewendet werden.

Wir Dozenten sind bestrebt, den Zahnärzten den Nutzen einer zusätzlichen Aktivierung für die endodontologische Behandlung nahezubringen, was uns dank einfacher Techniken immer besser gelingt. Meiner Meinung nach ist EDDY überdies für Studenten bei der praktischen Ausbildung geeignet.

Würden Sie EDDY aufgrund Ihren Erfahrung weiterempfehlen?

Dr. Mauro Amato: Die EDDY Spülspitze empfehle ich in meinen Kursen, weil sie ein sinnvoller Baustein im System der endodontischen Behandlung darstellt. Die Abläufe der Wurzelkanal-Aufbereitung, Spülung und Wurzelfüllung sind aufeinander abgestimmt und werden stetig verbessert.

Da die Praxen heute die wirtschaftlichen Kennzahlen sowie die Zeitökonomie im Blick behalten müssen, ist es von Vorteil, dass bei der Desinfektion keine zusätzlichen Geräte und keine aufwendige Sterilisation und Dokumentation erforderlich sind. Dies alles unterstützt den Zahnarzt in seinem Praxisalltag als Behandler und Praxisbetreiber.

[1] Zehnder Matthias: Root Canal Irrigants; J Endod. 2006 May; 32 (5): 389-98.

[2] Amato Mauro; Vanoni-Heineken Ingrid; Hecker Hanjo; Weiger, Roland: Curved versus straight root canals: the benefit of activated irrigation techniques on dentin debris removal. Oral Surg Oral Med Oral Pathol Oral Radiol Endod. 2011 Apr;111 (4): 529-34.

MIRAJECT®

VON INJEKTION BIS APPLIKATION

✓ Das Original seit 1967

✓ Über 400 Mio. schmerzfreie Injektionen schaffen Sicherheit

✓ Erhältlich für alle Indikationen

50 Jahre

Spitzen Qualität



HAGER WERKEN

www.hagerwerken.de • www.miraject.de

Wasserhygiene in der Zahnarztpraxis – so wichtig wie nie

©Bernd Geller/fotolia

Ein Hauptproblem in Sachen Wasserhygiene in der Zahnarztpraxis stellen meist die langen Schläuche dar, die zu den Dentaleinheiten führen. Eine regelmäßige Reinigung und Wartung sollte daher weit oben auf dem Hygieneplan stehen. Doch auch dann, wenn sowohl Zahnarzt als auch Mitarbeiter nach bestem Wissen und Gewissen handeln und höchstmögliche Hygienestandards einhalten, ist eine Verkeimung in den Schläuchen und Geräten nicht ausgeschlossen.

Im Wasser können sich verschiedenste, zum Teil sehr gefährliche Keime verbergen. Dazu zählen vor allem Legionellen. Diese können, wenn sie in die Atemwege geraten, zu schweren Erkrankungen führen – insbesondere für den behandelnden Zahnarzt und sein Team. Weitere Erreger, die laut RKI-Richtlinien nicht im Wasser einer zahnärztlichen Praxis heimisch sein sollten, sind Keime der Gattung *Pseudomonas aeruginosa*. Dementsprechend empfiehlt das RKI die mindestens jährlich aufgefrischte Wasseranalyse des Trinkwassers, das aus sämtlichen Dentaleinheiten entnommen wird.

Die Wasseranalysen sollten in regelmäßigen Abständen, idealerweise einmal jährlich, durchgeführt und fest in den Hygieneplan einer zahnärztlichen Praxis aufgenommen werden, um frühzeitig eventuelle Verunreinigungen festzustellen.

Welche Entkeimungsmittel kommen zum Einsatz | Die Entkeimungsmittel, die Herstellerfirmen von Behandlungseinheiten meist empfehlen, enthalten Wasserstoffperoxid (H_2O_2). Diese haben jedoch eine geringere Wirkung auf gramnegative Bakterien (z. B. Pseudomonaden oder Legionellen) wie auch auf grampositive Bakterien (Staphylokokken oder Streptokokken). Die Bakterien werden hierdurch nicht abgetötet, sondern lediglich das Wachstum der Bakterien wird gehemmt. Daher ist folglich auch die Gefahr gegeben, dass die Bakterien gegen H_2O_2 resistent werden. Diese Resistenz der Biofilmbakterien gegenüber Wasserstoffperoxid steigt mit dem Alter des Biofilms, so das Ergebnis einer Studie der Universität Duisburg Essen aus dem Jahr 2013 [1]. Dieser Biofilm kann sich außerdem in der Dentaleinheit festsetzen und eine Verstopfung herbeiführen, die eine Reparatur erforderlich macht. Nachteilig wirken sich die Entkeimungsmittel mit H_2O_2 auch an den Dichtungen, Instrumenten und Magnetventilen aus. Über einen längeren Zeitraum setzen diese Korrosion an und müssen ausgetauscht werden.

H_2O_2 verfälscht Probeergebnisse | Für die jährliche Probeentnahme zur Auswertung gemäß den Vorgaben zur Trinkwasserverordnung des Robert-Koch-Instituts müsste das H_2O_2 während der Probeentnahme neutralisiert werden. Dies erfolgt meist aus technischen Gründen nicht. Das H_2O_2 hat nun genügend Zeit, um die im Wasser befindlichen Keime zu neutralisieren. Die Ergebnisse scheinen einwandfrei zu sein, doch die eigentliche Keimbelastung wird nicht angezeigt. Falsche Probenergebnisse gefährden die Rechtssicherheit bei einer eventuellen Auseinandersetzung mit Patienten. Wenn die Probenergebnisse verfälscht waren, kann nicht mehr bewiesen werden, dass das Wasser – und somit die Behandlung – einwandfrei waren. Dies macht Praxen rechtlich angreifbar.

Vorteile einer einheitlichen Wasserqualität | Das Technologieunternehmen BLUE SAFETY aus Münster hat für die oben aufgeführten Probleme genau die passende Lösung. Sie bietet eine einheitlich gute medizinische Wasserqualität. BLUE SAFETY hat ein SAFEWATER-Konzept entwickelt, das nicht mit H_2O_2 entkeimt. Durch ein fortschrittliches elektrochemisches Verfahren wird durchgehend ein entkeimendes Mittel in den Wasserkreislauf gegeben, das zuverlässig und sicher die Dentaleinheit von einem Biofilm befreit.

Herstellerangaben zu den verwendeten Produkten sind im Beitrag integriert.

Schicht um Schicht wird dieser abgetragen, ohne die Einheit zu verstopfen. Spätestens nach acht bis zehn Wochen sind die Schläuche frei. Die zum Einsatz kommende Technologie hält die Keimzahl in den Einheiten unter den vorgegebenen Höchstwerten gemäß der Trinkwasserverordnung des RKI. *Pseudomonas* und *Legionella* haben keine Chance.
BLUE SAFETY führt die Installation und die jährliche Wartung in der Zahnarztpraxis durch, unterweist das Praxispersonal und erteilt eine Erfolgsgarantie auf die Wirksamkeit des SAFEWATER-Systems. Einzig die Untersuchung der Wasserproben ist ausgelagert. Hier arbeitet das Unternehmen mit universitären Hygieneinstituten zusammen.

Nähere Information zum System und der Wirkweise erhalten Interessierte unter:
Tel.: 00800 88 55 22 88 (kostenfrei)
BLUE SAFETY GmbH
Siemensstr. 57
48153 Münster
Germany
www.bluesafety.com

[1] Schulte, S. (2003): Wirksamkeit von Wasserstoffperoxid gegenüber Biofilmen. http://duepublico.uni-duisburg-essen.de/servlets/DerivateServlet/Derivate-5510/DissSchulte.pdf

**Biozidprodukte vorsichtig verwenden.
Vor Gebrauch stets Etikett
und Produktinformation lesen.**

Mehr Preisvorteil

MEHR ÄSTHETIK

Mehr Stabilität
Mehr Garantie
Mehr Service
Mehr Sicherheit
Mehr Vertrauen
Mehr Qualität

Der Mehrwert für Ihre Praxis
Als Komplettanbieter für zahntechnische Lösungen beliefern wir seit über 30 Jahren renommierte Zahnarztpraxen in ganz Deutschland. Ästhetischer Zahnersatz und effektive Schienensysteme zum smarten Preis.

www.permadental.de | **Telefon** 0 28 22 - 1 00 65

permadental semperdent
Modern Dental Group

Eine fiktive Beispielansicht der Praxissteuerung.

Mehr Zeit für das Zahnärztliche

Vereinfachung betriebswirtschaftlicher und organisatorischer Praxisprozesse

Dr. Gustav Gerstenkamp betreibt seit 2010 zusammen mit seiner Frau, ZÄ Anja Albrecht, in Hannoversch Münden die „Drei Flüsse Praxis". Ursächlich für die Namensgebung der Praxis sind Werra und Fulda, die durch das Städtchen fließen und sich in der Weser zu einem Fluss vereinen. Dies beschreibt trefflich auch die Firmenphilosophie der Praxisinhaber, denn auch die verschiedenen zahnmedizinischen Bereiche fließen in ihrer Praxis zusammen, die die Zahnärzte heute mit 15 Mitarbeitern in 4 Behandlungszimmern auf 250 qm sowie mit einem eigenen Zahntechniklabor anbieten. Damit ein optimaler Workflow gewährleistet ist, hat sich Dr. Gerstenkamp für „Hēa – die Vernetzte Praxissteuerung" der Health AG entschieden, welche alle Praxisabläufe unterstützt, digital abbildet, vereinfacht und dokumentiert. Dr. Gerstenkamp ist Co-Evolutions-Partner und seine Praxis eine Pilotpraxis der Health AG. Wir haben ihn in seiner Praxis besucht, um Näheres über Hēa im Praxiseinsatz zu erfahren.

Dr. Gustav Gerstenkamp

ZMK: Hēa – die Vernetzte Praxissteuerung. Was genau muss man sich darunter vorstellen? Was beinhaltet sie und was ist das Besondere an Hēa?

Dr. Gustav Gerstenkamp: „Hēa – die Vernetzte Praxissteuerung" umfasst konkret Factoring, Abrechnung, Praxissteuerung und den Wissensbereich. Diese können einzeln oder kombiniert angewendet werden. Die webbasierte Praxissoftware „Hēa" ermöglicht eine Praxisteuerung und beinhaltet die dafür erforderlichen Elemente wie u.a. der Abrechnung, Therapieplanung und dem Terminmanagement. Das Qualitätsmanagement befindet sich im Aufbau und die automatische Rechnungsprüfung ist gerade bei uns online gegangen.

Das Besondere ist, dass die Praxissteuerung betriebssystem- und hardwareunabhängig funktioniert und ich dank webbasiertem Zugriff meine Praxisdaten von allen Endgeräten aus nutzen kann, wann und wo immer ich möchte. Browser genügt. Frei und unabhängig bin ich in der Wahl der Dienstleister. Hēa funktioniert nach dem Grundprinzip, dass prinzipiell Schnittstellen zur intelligenten Anbindung anderer webbasierter Lösungen zur Verfügung gestellt werden sollen und so das Zusammenspiel mit anderen Systemen oder Anbietern ermöglicht wird. Hier sind z. B. die Warenwirtschaft und das Controlling zu nennen.

Ein wichtiger Aspekt ist die Mobilität, denn die Praxissteuerung kann dank der Tablet- und Smartphone-App zusätzlich auf mobilen Geräten genutzt werden. Unser Ziel ist es gänzlich auf den PC im Behandlungszimmer zu verzichten – Tablet only.

Neben geräte- und ortsunabhängigem Arbeiten bedeutet hier Mobilität vor allem auch Rechtssicherheit.
Mit Healthconnect, der mehrstufigen, arztindividuellen Verschlüsselungstechnik, wird sichergestellt, dass Dritte außerhalb der Praxis nur die verschlüsselten Patientendaten einsehen können und sich externe Dienstleister bspw. im Bereich der Abrechnung nicht mehr in der rechtlichen Grauzone bewegen. Das für uns Entscheidende bei Hēa ist, dass wir keinen Server mehr in der Praxis betreiben müssen und das komplette Rechen- und Datenzentrum ausgelagert haben. Die Daten werden nach höchsten Sicherheitsstandards verschlüsselt, die sonst nur großen Unternehmen zur Verfügung stehen. Zahlreiche IT-Prozesse wie Backup, Updates und Hardwarepflege werden dabei von qualifiziertem Fachpersonal im Hintergrund erledigt, sodass ich als Zahnarzt von diesen Arbeitsschritten vollständig befreit bin. In der Drei Flüsse Praxis befinden sich alle Daten, wie Warenwirtschaft usw., in einer Cloud. Die Patientendaten sind verschlüsselt in einem zertifizierten deutschen Rechenzentrum gespeichert. Patientendaten verlassen mittels Health Connect niemals unverschlüsselt die Praxis und die Patientenstammdaten wie Name, Adresse und Geburtsdatum unterliegen einem nochmaligen Schutz. Sie können nur von mir bzw. meinen Mitarbeitern eingesehen werden. All dies gibt mir wieder mehr Zeit für mich und das Zahnärztliche.

ZMK: Wie sind Sie Kunde der Health AG geworden?

Dr. Gustav Gerstenkamp: Da muss ich ein bisschen weiter ausholen: Bei unserer Praxisgründung stellten meine Frau und ich fest, dass unsere Anforderungen an ein Praxissystem doch sehr komplex waren, welche die bisherigen Softwarelösungen nicht erfüllen konnten. Es gab z. B. keine Software auf dem iPad. So hatte ich 2011 die Idee, eine eigene, neue Praxissoftware ähnlich einer Karteikarte – mobil, einfach und ohne Server – zu konzeptionieren. Zusammen mit drei Zahnärzten und vier Informatikern gründeten wir das Start-up Nubologic. Unser Ziel war es, das erste webbasierte Abrechnungssystem für Zahnärzte zu entwickeln. Das haben wir auch erfolgreich umgesetzt: Gemeinsam mit Bettina Blum, heute Teamleiterin Software Consulting bei der Health AG, und Christian Capelle, heute Leiter IT bei der Health AG, haben wir seit 2012 an einer technischen Lösung gearbeitet, die dann mit der Health AG zur vernetzten Praxissteuerung Hēa weiterentwickelt wurde. So bin ich also 2015 zur Health AG gekommen und daher sehr persönlich mit diesem Projekt verbunden.

ZMK: Mit welchen Produkten von der Health AG arbeiten Sie in der Praxis und welche Vorteile ziehen Sie daraus?

Dr. Gustav Gerstenkamp: Die wesentlichen Produkte sind Hēa – die webbasierte Praxissteuerung –, Hēa Ratio und das bereits bekannte Factoring.

ZMK: Sie sind eine von vielen Pilotpraxen, mit denen die Health AG im Zuge der Entwicklung von Hēa zusammenarbeitet. Was sind denn hierbei genau Ihre Aufgaben?

Dr. Gustav Gerstenkamp: Nach der KZBV-Zulassung im Jahr 2014 haben wir Schritt um Schritt das Programm getestet. Seit dem 2. Januar dieses Jahres haben wir nun die Praxissoftware komplett auf Hēa umgestellt und waren damit die erste Praxis, die vollständig mit dieser Praxissteuerung gearbeitet hat. Als Pilotpraxis hat man die Aufgabe, die Software zu härten sowie Fehler und Schwachstellen ausfindig zu machen. Darüber hinaus gilt es, Prozesse zu verbessern, d. h. herauszufinden, wo Klick- oder Mechanismenreihenfolgen geändert werden sollen. Dafür stehen wir in regelmäßigem Austausch mit der Health AG.

ZMK: Wie wirkt sich die Arbeit mit Hēa konkret auf Ihren Praxisalltag aus? Können Sie uns Beispiele nennen?

Dr. Gustav Gerstenkamp: Hēa beinhaltet die wesentlichen bereits bekannten Funktionen klassischer Praxissoftware, jedoch wollen wir die Prozesse mit Hēa schneller, übersichtlicher und dadurch effizienter machen. Wenn ich beispielsweise einen Heil- und Kostenplan für eine Krone (z. B. Zahn 13) benötige, gebe ich heute schon den Befund ein und das System erzeugt automatisch die relevanten Abrechnungspositionen ebenso wie die notwendigen individualisierten Aufklärungsdokumente für den Patienten.
Eine echte Erleichterung und Vereinfachung erwarte ich durch die Möglichkeit der Dokumentation per Spracheingabe. Früher mussten wir Befunde und erbrachte Leistungen nach der Behandlung manuell erfassen. Wir arbeiten heute schon an einer Smartphone-App und nehmen eine Sprachdatei auf, die das System im ersten Schritt in eine Textdatei umwandelt. Das ist schneller, weniger fehleranfällig und vor allem viel produktiver. Ganz neu ist die Rechnungsprüfung. Hēa Ratio, welche mithilfe künstlicher Intelligenz entwickelt wurde und die Rechnungsprüfung für uns übernimmt. Dieses ist ein selbstständiges Produkt, welches mit den gängigen Praxissoftwaresystemen zusammenarbeitet. Innerhalb weniger Sekunden werden die eingegebenen Leistungen auf Basis von 9.000 definierten Regeln auf GOZ-Konformität sowie die freigegebenen GOÄ-Bereiche überprüft. Fehler vor der Rechnungstellung werden erkannt und vor allem wird auch auf vergessene Leistungen hingewiesen. Das ist für uns nicht nur mit weniger Aufwand verbunden, sondern macht die Abrechnung auch wesentlich sicherer.

ZMK: Der Flächenrollout der Telematikinfrastruktur wird kontrovers diskutiert. Wie ist Ihre Meinung dazu und sehen Sie Ihre Patientendaten gesichert?

Dr. Gustav Gerstenkamp: Die Diskussion um die Telematikinfrastruktur dreht sich um die Sicherheit der Patienten-

daten. Das ist ein ganz wichtiger Punkt, aber nicht der entscheidende. Die versprochenen Qualitätssteigerungen wären ja schon im Sinne der Patienten. Nur die Frage ist, ob diese überhaupt eintreten. Meine Kritik ist, dass die Telematikinfrastruktur technologisch schon heute überholt ist. Es kostet unheimlich viel Geld und es scheint mir so, als würden wir hier eine deutsche Insellösung entwickeln.

ZMK: Ist ein sicherer Austausch nicht im Sinne aller?

Dr. Gustav Gerstenkamp: Digitaler Austausch von Röntgenbildern und Befunden macht Sinn und ist zeitgemäß. Und austauschen heißt teilen und vernetzen. Aber die Telematikinfrastruktur, so wie ich sie verstanden habe, ist durch die Verbindung zum zentralen Rechenzentrum über beispielsweise eine KoCoBox vielmehr eine Tunnel- als eine Cloud-Lösung im klassischen Sinne. Und dies steht im Widerspruch: Meines Erachtens handelt es sich hierbei um eine technologisch überholte Konstruktion, nicht zuletzt durch die gelieferte Hardware werden die Sicherheitsprobleme entstehen.

ZMK: Zurück zu Hēa: Wenn Verbesserungsmaßnahmen/-vorschläge von Ihrer Seite aufkommen, wie und wann werden diese integriert bzw. umgesetzt? In welchem zeitlichen Rhythmus wird upgedatet?

Dr. Gustav Gerstenkamp: Ein so junges System hat natürlich noch Kinderkrankheiten, keine Frage. Wir härten das System und bauen es gleichzeitig weiter aus. Updates kommen in schneller Sequenz; wir werden dann per E-Mail benachrichtigt, dass ein Release eingespielt wurde. Wir müssen nichts unternehmen. Hēa ist vollständig softwarebasiert und ohne spezielle Hardware, im Gegensatz zur Telematiklösung. Einmal im Monat kommen Mitarbeiter der Health AG persönlich ins Haus. Dies ist natürlich eine Besonderheit, weil unsere Drei Flüsse Praxis eine Pilotpraxis ist. Abgesehen davon gibt es regelmäßige Veranstaltungen, die sogenannten Co-Evolution Labs. Der Grundgedanke dieser Veranstaltungen ist das gemeinsame Brainstorming und Weiterentwickeln von Hēa. Die Teilnehmer haben die Möglichkeit, in Workshops über unterschiedliche Themenschwerpunkte zu diskutieren und ihre Ideen und Vorstellungen einzubringen. Und das ist eben auch die Idee, die hinter dem Prinzip „Co-Evolution" steckt: gemeinsam Lösungen zu entwickeln, die im Alltag auch wirklich funktionieren.

ZMK: Um Co-Evolutions-Partner zu werden, muss man bestimmte Voraussetzungen mitbringen?

Dr. Gustav Gerstenkamp: Co-Evolutions-Partner kann jeder werden, unabhängig davon, ob Kunde oder Nichtkunde der Health AG – mehr als 50 % der aktuell über 500 Co-Evolutions-Partner sind keine Health-AG-Kunden. Jeder, der den Ansporn hat, die eigene Arbeitswelt selbst und frei gestalten zu können, kann als Co-Evolutions-Partner seinen Beitrag dazu leisten und gemeinsam mit Kollegen und Gleichgesinnten an neuen und besseren Lösungen für die vernetzte Steuerung der Praxis mitarbeiten.

Link zum Video der Drei-Flüsse-Praxis über die Einführung der vernetzten Praxissteuerung am 01.01.2017

https://youtu.be/XlW0oCJpsBs

Die Health AG: IT- und Finanzpartner, Plattformanbieter und Vorreiter für die Digitalisierung im Dentalmarkt. Ihr Angebot für zahnmedizinische Praxen und Zentren heißt Hēa – die Vernetzte Praxissteuerung. Die Health AG hat sich vom Factoring-Anbieter zum Impulsgeber für die Digitalisierung im Dentalmarkt gewandelt.
Mit ihrem neuen Produkt Hēa bietet sie eine webbasierte Plattform für die vernetzte Steuerung von Zahnarztpraxen. Sie verbindet, digitalisiert und vereinfacht betriebswirtschaftliche und organisatorische Praxisprozesse. Konkret umfasst das die Bereiche Factoring, Abrechnung, Praxissteuerung und Wissen.
Ihre Angebote entwickelt die Health AG nach dem Prinzip der Co-Evolution: mit Zahnarztpraxen für Zahnarztpraxen. Unter ihren rund 500 Co-Evolutions-Partnern sind Zahnmediziner und Praxismanager sowie Experten für Digitalisierung, Datensicherheit und künstliche Intelligenz. Zusammen mit über 250 Mitarbeitern in Hamburg und Berlin entstehen Produkte, die das Unternehmen zu einem digitalen Vorreiter im Gesundheitsmarkt machen. Hinter der Health AG stehen die beiden Unternehmen EOS Health Honorarmanagement AG und EOS Health IT-Concept GmbH. Als Tochter der EOS-Gruppe gehört die Health AG zur Otto Group.

Korrespondenzadresse:
Drei Flüsse Praxis
Markt 8
34346 Hannoversch Münden
www.drei-fluesse-praxis.de

Kommentierung zu häufig erbrachten GOÄ-Leistungen in der ZA-Praxis (Stand September 2017)

Teil 2: Bereiche L und O

Die Autorin Sabine Schröder hat im 1. Teil ihres Beitrages die Grundleistungen und allgemeine Leistungen aufgrund der neuen Kommentierung der Bundeszahnärztekammer (BZÄK) aufgezeigt. In diesem zweiten Teil geht sie auf die Kommentierung zum Teil L *Chirurgie, Orthopädie (Wundversorgung, Fremdkörperentfernung, Chirurgie der Körperoberfläche)* sowie zum Teil O *(Strahlendiagnostik, Nuklearmedizin, Magnetresonanztomographie und Strahlentherapie)* ein.

Gerade im Bereich der Lappenplastiken wird die Berechnungsfähigkeit seitens der Kostenerstatter häufig beanstandet. Auch gibt es in den Praxen häufig Unsicherheiten bei der Berechnung von bildgebenden Verfahren in der Zahnheilkunde (z. B. DVT-Aufnahmen und deren Auswertung). Diese Kommentierung bildet eine Hilfestellung zu diesen Fragen und kann ggf. zur Argumentation gegenüber Kostenerstattern eingesetzt werden.

Der Inhalt der Kommentierung umfasst folgende Bereiche der GOÄ:

B Grundleistungen und allgemeine Leistungen
I. Allgemeine Beratungen und Untersuchungen
II. Zuschläge zu Beratungen und Untersuchungen nach den Nummern 0001, 0003, 0004, 0005, 0006, 0007 oder 0008
III. Spezielle Untersuchungen und Beratungen
IV. Visiten, Konsiliartätigkeit, Besuche Assistenz
V. Zuschläge zu den Leistungen nach den Nummern 0045 bis 0062
VI. Berichte, Briefe

L Chirurgie, Orthopädie
I. Wundversorgung, Fremdkörperentfernung
VII. Chirurgie der Körperoberfläche

O Strahlendiagnostik, Nuklearmedizin, Magnetresonanztomographie und Strahlentherapie
I. Strahlendiagnostik
1. Skelett
7. Computertomographie

L Chirurgie, Orthopädie
I. Wundversorgung, Fremdkörperentfernung

GOÄ Nr. 2009 Entfernung eines unter der Oberfläche der Haut oder der Schleimhaut gelegenen fühlbaren Fremdkörpers

Kommentar der BZÄK

Die Leistung **kann nicht berechnet werden für die Entfernung von Materialien, die zu therapeutischen Zwecken unter die Körperoberfläche eingebracht wurden**, sondern nur für die Entfernung von echten Fremdkörpern, z. B. im zahnärztlichen Bereich wie Füllungsreste, Abdruckmaterialpartikel etc. **Die Leistung kann grundsätzlich für mehrere separat entfernte Fremdkörper je Fremdkörper berechnet werden, sofern ein weiterer Zugang geschaffen werden** muss oder kein direkter räumlicher Zusammenhang besteht. Die Berechnung eines OP-Zuschlags ist nicht möglich.

GOÄ Nr. 2010 Entfernung eines tiefsitzenden Fremdkörpers auf operativem Wege aus Weichteilen und/oder Knochen

Kommentar der BZÄK

Die Leistung **kann nicht berechnet werden für die Entfernung von Materialien, die zu therapeutischen Zwecken unter die Körperoberfläche eingebracht wurden, sondern nur für die Entfernung von echten tiefliegenden Fremdkörpern auf operativem Wege. Dies sind z. B. im zahnärztlichen Bereich Füllungsreste, Abdruckmaterialpartikel oder auch alio loco frakturierte Instrumente oder auch Wurzelfüllungsmaterial im Knochen**. Sofern in Zusammenhang mit einer Zahnentfernung die Entfernung von Wurzelfüllmaterial aus dem umliegenden Knochen erfolgt, ist die GOÄ Nr. 2010 dann berechenbar, wenn durch die Entfernung ein zusätzlicher, abgrenzbarer operativer Aufwand erforderlich ist.

Für die bloße Exkochleation der Alveole ist die GOÄ 2010 nicht berechenbar. Sofern in Zusammenhang mit Gebührennummern der GOZ kein OP-Zuschlag nach Abschnitt L der GOZ anfällt, kann der OP-Zuschlag nach GOÄ Nr. 0442 berechnet werden. Der OP-Zuschlag nach der GOÄ Nr. 0442 beinhaltet eine Vergütung für die Bereitstellung von Operationseinrichtungen und Einrichtungen zur Vor- und Nachsorge (z. B. Kosten für Operations- und Aufwachräume oder Gebühren für wiederverwendbare Operationsmaterialien bzw. -geräte). Dies schließt im Gegensatz zur Anwendung der GOZ Nrn. 0500 bis 0530 nicht die Berechnung von Materialien aus, welche nach der einmaligen Anwendung verbraucht sind. Dabei sind jedoch die in § 10 Abs. 2 genannten Materialien nicht berechnungsfähig. **Die Berechnung von atraumatischem Nahtmaterial ist möglich.**

L Chirurgie, Orthopädie

VII. Chirurgie der Körperoberfläche

GOÄ Nr. 2381 Einfache Hautlappenplastik

Kommentar der BZÄK

Bei der Mundschleimhaut handelt es sich um Körperoberfläche. Die GOÄ Nr. 2381 ist für Zahnärzte gemäß § 6 Abs. 2 GOZ geöffnet. **Die weichteilchirurgische Abdeckung eines aufgebauten Kieferkamms im Rahmen der GOZ Nr. 9100 löst nicht die GOÄ Nr. 2381 aus, da der Wundverschluss mit vollständiger Schleimhautabdeckung Bestandteil der Leistung ist.** Sofern in Zusammenhang mit Gebührennummern der GOZ kein OP-Zuschlag nach Abschnitt L der GOZ anfällt, kann der OP-Zuschlag nach GOÄ Nr. 0442 berechnet werden.

Der OP-Zuschlag nach der GOÄ Nr. 0442 beinhaltet eine Vergütung für die Bereitstellung von Operationseinrichtungen und Einrichtungen zur Vor- und Nachsorge (z. B. Kosten für Operations- und Aufwachräume oder Gebühren für wiederverwendbare Operationsmaterialien bzw. -geräte). Dies schließt im Gegensatz zur Anwendung der GOZ Nrn. 0500 bis 0530 nicht die Berechnung von Materialien aus, welche nach der einmaligen Anwendung verbraucht sind. Dabei sind jedoch die in § 10 Abs. 2 genannten Materialien nicht berechnungsfähig. **Materialien, welche erkennbar einer anderen Leistung in der GOZ zugeordnet werden können (z. B. Implantations-OP-Set, Kühlmittelschläuche o. ä.), sind mit dem dann anzuwendenden OP-Zuschlag der GOZ abgegolten. Die Berechnung von atraumatischem Nahtmaterial ist möglich:**

Positionspapier des Ausschusses für Gebührenrecht der Bundeszahnärztekammer (04/2014)*: „Die Geb.-Ziff. 2381 GOÄ beschreibt die einfache Hautlappenplastik. Unter Maßnahmen, die diese Leistungslegende erfüllen, sind alle einfachen plastischen, eindirektionalen Maßnahmen zur Verlängerung oder Verschiebung von Weichgewebe zu verstehen."

Durch die Aufnahme der Geb.-Nr. 3100 in die GOZ 2012 ist die Geb.-Ziff. 2381 GOÄ für den plastischen Wundverschluss mit Periostschlitzung nicht mehr darstellbar. Maßnahmen nach der Geb.-Ziff. 2381 GOÄ sind aufwandsbezogen mit denen der Geb.-Nr. 3100 GOZ vergleichbar.

Maßnahmen zur plastischen Deckung augmentierter Knochenareale nach Art einer einfachen Hautlappenplastik, die den Umfang eines primären Wundverschlusses übersteigen und nicht dem Leistungsinhalt der Geb.-Nr. 3100 GOZ unterfallen, sind nach der Geb.-Ziff. 2381 GOÄ berechnungsfähig (siehe LG Köln vom 4.11.2009, Az.: 23 O 236/06).

Plastische Modifikationen der Schleimhaut zum Wundverschluss, die vom Leistungsinhalt der Geb.-Ziff. 2381 GOÄ umfasst sind, können z. B. sein:

- **Mobilisationsplastik (Unterminierungsplastik)**
- **apikaler Verschiebelappen**
- **(Tür-)Flügellappen**

Die GOÄ-Nrn. 2381 und 2382 sind hinsichtlich ihrer Abrechnungshäufigkeit nicht eingeschränkt sondern **können je erfolgter Lappenbildung einmal berechnet werden.**

GOÄ 2382 Schwierige Haulappenplastik oder Spalthauttransplantation

Kommentar der BZÄK

Bei der Mundschleimhaut handelt es sich um Körperoberfläche. Die GOÄ Nr. 2382 ist für Zahnärzte gemäß § 6 Abs. 2 GOZ geöffnet. **Die weichteilchirurgische Abdeckung eines aufgebauten Kieferkamms im Rahmen der GOZ Nr. 9100 löst nicht die GOÄ Nr. 2382 aus, da der Wundverschluss mit vollständiger Schleimhautabdeckung Bestandteil der Leistung ist.** Sofern in Zusammenhang mit Gebührennummern der GOZ kein OP-Zuschlag nach Abschnitt L der GOZ anfällt, kann der OP-Zuschlag nach GOÄ Nr. 0443 berechnet werden.

Der OP-Zuschlag nach der GOÄ Nr. 0443 beinhaltet eine Vergütung für die Bereitstellung von Operationseinrichtungen und Einrichtungen zur Vor- und Nachsorge (z. B. Kosten für Operations- und Aufwachräume oder Gebühren für wiederverwendbare Operationsmaterialien bzw. -geräte). Dies schließt im Gegensatz zur Anwendung der GOZ Nrn. 0500 bis 0530 nicht die Berechnung von Materialien aus, welche nach der einmaligen Anwendung verbraucht sind. **Dabei sind jedoch die in § 10 Abs. 2 genannten Materialien nicht berechnungsfähig. Materialien, welche erkennbar einer anderen Leistung in der GOZ zugeordnet werden können (z. B. Implantations-OP-Set, Kühlmittelschläuche o. ä.), sind mit dem dann anzuwendenden**

OP-Zuschlag der GOZ abgegolten. Die Berechnung von atraumatischem Nahtmaterial ist möglich.

Positionspapier des Ausschusses für Gebührenrecht der Bundeszahnärztekammer (04/2014)*: „Unter der Geb.-Ziff. 2382 GOÄ ist die schwierige Hautlappenplastik oder Spalthauttransplantation verzeichnet."
In der Medizin sind von diesen Maßnahmen auch große Areale betroffen; in der Zahnmedizin sind die Eingriffe in der Mundhöhle durch die eingeschränkte Zugänglichkeit auch bei geringer Ausdehnung oft sehr zeitaufwendig und schwierig durchzuführen. Bei der intraoralen Anwendung dieser modernen und meist komplizierten Verfahren zur Weichgewebsrekonstruktion muss besonders berücksichtigt werden, dass diese plastischen Maßnahmen in der Regel mit einer deutlichen Steigerung hinsichtlich ihres operativen Aufwandes einhergehen und große Anforderungen an die operativen Fähigkeiten und auch den hierzu notwendigen technischen Aufwand zur mehrdimensionalen Lappenpositionierung stellen.
Schwierige Hautlappenplastiken bei eigenständiger, über den reinen Wundverschluss hinausgehender Indikation, die nach der Geb.-Ziff. 2382 GOÄ zu berechnen sind, können z. B. sein:

- **Spaltlappen (Split-Flap-Lappen)**
- **Lateraler Verschiebelappen**
- **Schwenklappen**
- **Rotationslappen**
- **Papillenrekonstruktionslappen**
- **Semilunarlappen**
- **V-Y-Plastik**
- **Z-Plastik**
- **Verschiebelappen + Membrantechnik (GTR)**
- **Verschiebelappen + freies Schleimhauttransplantat (FST) + GTR**
- **Verschiebelappen + Subepithel. Bindegewebstranspl. (SBT)**
- **Verschiebelappen + SBT + GTR**
- **Papillenaufbauplastik + SBT**

Bei gegebener eingenständiger Indikation ist die Geb.-Ziff. 2382 GOÄ als selbstständige Leistung, auch neben der Einbringung enossaler Implantate, berechnungsfähig (siehe AG Hannover vom 31.1.2008 Az.: 427 C 16678/06).

Die GOÄ-Nrn. 2381 und 2382 sind hinsichtlich ihrer Abrechnungshäufigkeit nicht eingeschränkt, sondern können je erfolgter Lappenbildung einmal berechnet werden."

O Strahlendiagnostik, Nuklearmedizin, Magnetresonanztomographie und Strahlentherapie

I. Strahlendiagnostik

Allgemeine Bestimmungen

1. Mit den Gebühren sind alle Kosten (auch für Dokumentation und Aufbewahrung der Datenträger) abgegolten.
2. Die Leistungen für Strahlendiagnostik mit Ausnahme der Durchleuchtung(en) (Nr. 5295) sind nur bei Bilddokumentation auf einem Röntgenfilm oder einem anderen Langzeitdatenträger berechnungsfähig.
3. Die Befundmitteilung oder der einfache Befundbericht mit Angaben zu Befund(en) und zur Diagnose ist Bestandteil der Leistungen und nicht gesondert berechnungsfähig.
4. **Die Beurteilung von Röntgenaufnahmen (auch Fremdaufnahmen) als selbstständige Leistung ist nicht berechnungsfähig.**
5. Die nach der Strahlenschutzverordnung bzw. Röntgenverordnung notwendige ärztliche Überprüfung der Indikation und des Untersuchungsumfangs ist auch im Überweisungsfall Bestandteil der Leistungen des Abschnitts O und mit den Gebühren abgegolten.
6. Die Leistungen nach den Nummern 5011, 5021, 5031, 5101, 5106, 5121, 5201, 5267, 5295, 5302, 5305, 5308, 5311, 5318, 5331, 5339, 5376 und 5731 dürfen unabhängig von der Anzahl der Ebenen, Projektionen, Durchleuchtungen bzw. Serien insgesamt jeweils nur einmal berechnet werden.
7. Die Kosten für Kontrastmittel auf Bariumbasis und etwaige Zusatzmittel für die Doppelkontrastuntersuchung sind in den abrechnungsfähigen Leistungen enthalten. Neben den Leistungen nach den Nummern 5050, 5060 und 5070 sind die Leistungen nach den Nummern 0300 bis 0302, 0372, 0373, 0490, 0491 und 5295 nicht berechnungsfähig.

1. Skelett
GOÄ Nr. 5000 Zähne, je Projektion
Reduzierter Gebührenrahmen (1,8-fach)

Abrechnungsbestimmung:
Werden mehrere Zähne mittels einer Röntgenaufnahme erfasst, so darf die Leistung nach Nummer 5000 nur einmal und nicht je aufgenommenem Zahn berechnet werden. Neben der Geb. Nr. 5000 ist die Geb. Nr. 5035 für den gleichen Bereich nicht berechnungsfähig. **Ein Digitalzuschlag nach der Geb. Nr. 5298 ist neben der Geb. Nr. 5000 nicht berechnungsfähig.**

Kommentar der BZÄK
Von der GOÄ-Nr. 5000 ist die Aufnahme eines Zahns, Implantats oder zahnlosen Kieferabschnitts je Projektion umfasst. Die Abrechnungsbestimmung nach der GOÄ-Nr. 5000 ist zu beachten. **(Beschluss Nr. 26 des Beratungsforums für Gebührenordnungsfragen von BZÄK, PKV und Beihilfe vom 28.04.2017)**

GOÄ 5002 Panoramaaufnahme(n) eines Kiefers
Reduzierter Gebührenrahmen (1,8-fach)

Abrechnungsbestimmung
Neben der Geb. Nr. 5002 ist die Geb. Nr. 5035 für den gleichen Bereich nicht berechnungsfähig.

Kommentar der BZÄK
Die Formulierung der Leistungslegende lässt zu, dass sowohl eine einzige als ggf. auch mehrere Schichtaufnahmen eines Kiefers nur einmalig mit dieser Gebührennummer berechnet werden können (z. B. Status X). **Ein Digitalzuschlag nach der Geb. Nr. 5298 ist neben der Geb. Nr. 5002 nicht berechnungsfähig. Für eine Erstellung der Panoramaaufnahme des Kiefers aus dem Datensatz eines DVT ist die GOÄ Nr. 5002 nicht berechnungsfähig, wenn bereits die GOÄ Nr. 5370 berechnet wurde.**
Nach der Röntgenverordnung ist aus Strahlenschutzgründen die Anfertigung eines dreidimensionalen Datensatzes mittels eines DVT-Gerätes nicht zulässig, wenn dieser ausschließlich der Anfertigung einer 2D-Panoramaschichtaufnahme (als Alternative zur Herstellung einer Panoramaschichtaufnahme mittels eines Panoramaschichtgerätes) dienen soll**.

GOÄ 5004 Panoramaschichtaufnahme der Kiefer
Reduzierter Gebührenrahmen (1,8-fach)

Abrechnungsbestimmung
Neben der Geb. Nr. 5004 ist die Geb. Nr. 5035 für den gleichen Bereich nicht berechnungsfähig.

Kommentar der BZÄK
Ein Digitalzuschlag nach der Geb. Nr. 5298 ist neben der Geb. Nr. 5004 nicht berechnungsfähig. Für eine Erstellung der Panoramaaufnahme des Kiefers aus dem Datensatz eines DVT ist die GOÄ Nr. 5004 nicht berechnungsfähig, wenn bereits die GOÄ Nr. 5370 berechnet wurde. Eine halbseitige Panoramaschichtaufnahme der Kiefer ist nach dieser Geb.-Nr. unter Berücksichtigung von § 5 Abs. 2 GOÄ zu berechnen.

Nach der Röntgenverordnung ist aus Strahlenschutzgründen die Anfertigung eines dreidimensionalen Datensatzes mittels eines DVT-Gerätes nicht zulässig, wenn dieser ausschließlich der Anfertigung einer 2D-Panoramaschichtaufnahme (als Alternative zur Herstellung einer Panoramaschichtaufnahme mittels eines Panoramaschichtgerätes) dienen soll**.

GOÄ 5035 Schädel-Übersicht, in zwei Ebenen
Reduzierter Gebührenrahmen (1,8-fach)

Abrechnungsbestimmung
Neben der Geb. Nr. 5002 ist die Geb. Nr. 5035 für den gleichen Bereich nicht berechnungsfähig

Kommentar der BZÄK
Ein Digitalzuschlag nach der Geb. Nr. 5298 ist neben der Geb. Nr. 5090 berechnungsfähig. Bei der GOÄ Nr. 5090 handelt es sich um die einzige Gebührennummer, welche eine Schädelübersichtsaufnahme als Summationsaufnahme darstellt. Die Berechnung der Gebührenposition ist bereits dann möglich, wenn nur eine Schädelübersichtsaufnahme angefertigt wird. Eine ggf. notwendige zweite, zeitgleich angefertigte Aufnahme ist mit der einmaligen Gebühr abgegolten. **Die GOÄ Nr. 5090 ist auch einschlägig für Nasennebenhölen- oder Clementschitsch-Aufnahmen.**

GOÄ Nr. 5095 Schädelteile in Spezialprojektion, je Teil
Reduzierter Gebührenrahmen (1,8-fach)

Kommentar der BZÄK
Ein Digitalzuschlag nach der Geb. Nr. 5298 ist neben der Geb. Nr. 5090 berechnungsfähig. Die GOÄ Nr. 5095 ist für Teilaufnahmen des Schädels je Aufnahme berechenbar, z. B. für Darstellung des Jochbogens, der Mandibula, des Warzenfortsatzes etc. **Eine halbseitige Panoramaschichtaufnahme der Kiefer erfüllt nicht den Leistungsinhalt der GOÄ 5095, sondern ist nach der GOÄ 5004 zu berechnen.**

7. Computertomographie
GOÄ Nr. 5370 Computergesteuerte Tomographie im Kopfbereich ggf. einschließlich des kranio-zervikalen Übergangs
Reduzierter Gebührenrahmen (1,8-fach)

Abrechnungsbestimmungen
Abrechnungsausschlüsse sind für die zahnärztliche Anwendung nicht relevant.

Kommentar der BZÄK
Die Bundeszahnärztekammer empfiehlt die Abrechnung der Digitalen Volumentomograpie im Kopfbereich originär nach der GOÄ Nr. 5370. Die Bundesärztekammer empfiehlt die analoge Berechnung nach der gleichen Gebührennummer.
(Beschluss Vorstand BÄK vom 20.05.2012).

Positionspapier des Ausschusses für Gebührenrecht der Bundeszahnärztekammer (09/2015)***: Der Zahnarzt mit DVT-Fachkunde-Nachweis und DVT-Gerät berechnet für

die Anfertigung und Befundung einer DVT-Aufnahme die GOÄ Nummer 5370. **Die anschließende computergesteuerte Analyse mit einer 3D-Rekonstruktion wird nach der Zuschlagsnummer GOÄ 5377 berechnet. Der Zahnarzt ohne DVT-Fachkundenachweis darf weder eine rechtfertigende Indikation zur DVT-Aufnahme stellen, noch darf er eine solche Aufnahme befunden.** Eine Berechnungsmöglichkeit ergibt sich somit nicht.

Der Zahnarzt mit DVT-Fachkundenachweis aber ohne DVT-Gerät kann für eine andernorts angefertigte DVT-Aufnahme keine Gebühr berechnen, da die Befundung zwingender Bestandteil der Röntgenuntersuchung ist.
Eine Trennung zwischen technischer Anfertigung einer DVT-Aufnahme und ihrer Befundung ist gebührenrechtlich nicht gestattet. In diesem Fall ist auch die anschließende computergesteuerte Analyse mit einer 3D-Rekonstruktion nach der Zuschlags Nummer GOÄ 5377 nicht berechnungsfähig, da sie als Zuschlagsposition nur in Verbindung mit der GOÄ 5370 angesetzt werden kann. Aus demselben Grund scheidet die Heranziehung der GOÄ 5377 als Analogleistung nach § 6 Abs. 1 der GOZ aus.

Für den Fall der DVT-Aufnahme durch einen Zahnarzt mit Fachkunde für einen Zahnarzt ohne DVT-Gerät, aber mit Fachkunde, kann sich die Schwierigkeit einer Kostenaufteilung ergeben. Hierfür gibt die GOÄ keine gebührenrechtlich unangreifbare Handhabe.

GOÄ Nr. 5377 Zuschlag für computergesteuerte Analyse – einschließlich speziell nachfolgender 3D-Rekonstruktion
Reduzierter Gebührenrahmen (1-fach)
Abrechnungsbestimmung
Der Zuschlag nach Nummer 5377 ist nur mit dem einfachen Gebührensatz berechnungsfähig.

Kommentar der BZÄK
Die GOÄ Nr. 5377 kann nur von dem die DVT erstellenden Behandler berechnet werden. Eine Berechnung für die Analyse einer Fremdaufnahme ist nicht möglich, auch wenn eine DVT-Fachkunde vorliegt.

* www.bzaek.de/fileadmin/PDFs/goz/pos14/g7_Pos_Lappenbildung.pdf
** RdSchr.d. BMU v. 07.05.2010- RS II 3-11602/6
*** www.bzaek.de/fileadmin/PDFs/goz/pos/Pos_DVT.pdf

Die Abrechnungshinweise sind von der Autorin nach ausführlicher Recherche erstellt worden. Eine Haftung und Gewähr werden jedoch ausgeschlossen. Den genauen Wortlaut der Kommentierung finden Sie unter www.bzäk.de.

Korrespondenzadresse:
Sabine Schröder, ZMV, Derkerborn 21, 59929 Brilon
www.apz-brilon.de

ZAHNERSATZ MIT QUALITÄTSVERSPRECHEN

Da kann ich mir sicher sein!

Es gibt doch nichts Schöneres als zufriedene Patienten. Bei der Versorgung mit Zahnersatz stehen Ihnen die ***QS-Dental geprüften Meisterlabore*** als optimaler Partner für Ihre Praxis immer kompetent zur Seite.

Mit QS-Dental dokumentieren die geprüften zahntechnischen Meisterbetriebe ihre hohen Ansprüche an Qualität und Sicherheit, perfekte Funktion und höchste Ästhetik des Zahnersatzes. Sie sind der optimale Partner für Ihre Praxis!

Permanente Weiterbildung, strikte Zwischen- und Endkontrollen in der Fertigung, die Arbeit nach fachlich fundierten Qualitätszielen und klare Verantwortungen gewährleisten beste Ergebnisse in jedem individuellen Patientenfall.

Noch ohne QS-Labor? Entscheiden Sie sich für unsere sichere Lösung. Ihr QS-Dental geprüftes Meisterlabor vor Ort finden Sie unter:

WWW.QS-DENTAL.DE

QS-Dental geprüft
AMZ
Aus Verantwortung für Qualität & Sicherheit

© Raphael Reischuk, pixelio

Feiern mit dem Fiskus

Fach- und Führungskräfte lassen bei Beförderungen, Dienstjubiläen oder Geburtstagen gerne die Korken knallen. Die Kosten für Festivitäten im Kollegenkreis sind unter Umständen steuerlich absetzbar. Worauf es dabei ankommt, erläutert Rechtsanwältin Dr. Thomas.

Wichtige Ereignisse feiert man bisweilen nicht nur im Freundes-, sondern auch im Mitarbeiterkreis. So lassen viele Fach- und Führungskräfte Kollegen an ihrer Freude teilhaben und verbessern obendrein das Betriebsklima. Die neuere Rechtsprechung ermöglicht den Kostenabzug für private Feiern im Unternehmen. Gastgeber können die Aufwendungen möglicherweise als Werbungskosten geltend machen. Voraussetzung ist, dass Ausrichter bei Planung und Durchführung die steuerlichen Vorgaben im Blick haben.
Beförderung, Dienstjubiläum, Geburtstag: Gründe zum Feiern in der Firma gibt es viele. Doch ein geselliges Beisammensein im beruflichen Umfeld bedeutet noch längst nicht, dass das Finanzamt die Kosten als Werbungskosten akzeptiert. Bisher vertrat der Fiskus die Ansicht, dass Festivitäten wie Jubiläums- oder Geburtstagsfeiern im Unternehmen grundsätzlich privater Natur sind. Zwei Urteile des Bundesfinanzhofs (BFH) räumen mit dieser Sichtweise auf.

Im ersten BFH-Urteil vertreten die Richter die Ansicht, dass ein Dienstjubiläum immer ein berufsbezogenes Ereignis darstellt (Az. VI R 24/15). Damit sei eine Grundvoraussetzung für den Werbungskostenabzug gegeben. Das zweite BFH-Urteil geht noch einen Schritt weiter (Az. VI R 7/16). Auch die Feier von privaten Ereignissen wie etwa Geburtstagen kann ausnahmsweise steuerlich begünstigt sein. Entscheidend ist immer, ob eine Feier das Merkmal „beruflich veranlasst" erfüllt. Doch der Nachweis ist oft nicht eindeutig zu erbringen. Die Rechtsprechung nimmt immer eine Gesamtbetrachtung der individuellen Umstände vor.

Worauf genau zu achten ist | Ob das Finanzamt die Aufwendungen als Werbungskosten anerkennt, hängt von Details ab. Wer auf Nummer sicher gehen will, sollte an der beruflichen Veranlassung keine Zweifel aufkommen lassen. Wichtig ist zunächst, dass Gastgeber immer die Einwilligung des Arbeitgebers einholen und ihn in die Organisation der Veranstaltung einbeziehen. Dazu zählt etwa die Festlegung des Zeitraums, der zumindest teilweise in der regulären Arbeitszeit liegen sollte. Auch bei der Auswahl geeigneter Räumlichkeiten sollte der Chef beteiligt sein. Die Feierlichkeiten sollten nach Möglichkeit in den Geschäftsräumen stattfinden. Eine sinnvolle Alternative zu den Geschäftsräumen besteht ohnehin nicht. Richten Gastgeber ihre Feier in einem Lokal oder gar zu Hause aus, geht der Werbungskostenabzug schnell verloren. Das Finanzamt sieht darin ein Indiz, dass die Veranstaltung privat veranlasst ist.
Von entscheidender Bedeutung ist der Teilnehmerkreis. Besonders kritisch sieht das Finanzamt hin, wenn Steuerzahler zusammen mit Arbeitskollegen, Freunden und Verwandten feiern. Sicherheitshalber sollten Gastgeber nur Firmenangehörige einladen. Doch Vorsicht: Finanzbeamte könnten den Verdacht hegen, dass der ein oder andere Kollege auch zum Freundeskreis gehört. Ausrichter einer Feier umgehen diese Stolperfalle, indem sie nicht individuell, sondern nach einem allgemeinen Kriterium einladen. In Frage kommen etwa Formulierungen, wie „die ganze Belegschaft" oder „alle Kollegen der Vertriebsabteilung".
Auch die Kosten nimmt das Finanzamt kritisch unter die Lupe. Gastgeber sollten darauf achten, dass sich die Auf-

wendungen im Rahmen vergleichbarer Betriebsfeiern bewegen. Die Ausgaben sollten pro Person 35 Euro nicht überschreiten. Besondere Vorsicht ist bei Feiern aus rein privaten Anlässen wie Geburtstagen oder Hochzeiten geboten. Neben der Firmenfeier sollte eine weitere Feier im privaten Umfeld stattfinden. So schaffen Steuerzahler ein starkes Indiz dafür, dass die Veranstaltung im Unternehmen beruflich veranlasst ist. Dabei sollte das Fest zu Hause möglichst aufwändiger sein, als die Veranstaltung in der Firma.

Eine beweissichere Dokumentation ist Pflicht. Gastgeber sollten immer Belege wie die schriftliche Zustimmung der Geschäftsleitung oder Einladungsschreiben aufbewahren, um Zweifeln des Finanzamtes begegnen zu können. Wichtig ist der Nachweis der Teilnehmer anhand einer sorgfältig geführten Gästeliste. Findet eine weitere Feier zu Hause statt, sollten Steuerzahler beide Veranstaltungen mit aussagekräftigen Fotos dokumentieren. Gastgeber sollten mit Abgabe der jährlichen Einkommensteuererklärung dem Finanzamt alle Informationen unaufgefordert vorlegen. So demonstrieren Steuerzahler größtmögliche Transparenz und entkräften Vorbehalte der Finanzbehörden.

Korrespondenzadresse:
Dr. Stephanie Thomas
Rechtsanwältin, Steuerberaterin
und Fachanwältin für Steuerrecht
Wilhelm-Strauß-Straße 45-47
41236 Möchengladbach
www.wws-gruppe.de

Dürr Dental bildet Zahnärzte zu DVT-Spezialisten fort

Der „Spezialkurs zum Erwerb der Fachkunde im Strahlenschutz – Digitale Volumentomographie“ besteht aus zwei Teilen. Zunächst erlernen die Zahnärzte Grundlagen der Digitalen Volumentomographie, wie Radiologische Interpretation, Befundungsstrategie, Patientenpositionierung oder Datenverarbeitung. In den folgenden drei Monaten werten die Teilnehmer dann mindestens 25 DVT-Datensätze aus und erstellen auf dieser Basis radiologische Befundberichte.
In Kursteil 2 steht die gemeinsame Evaluation der Befunde im Mittelpunkt. Hierbei werden auch typische Fehlerquellen im Zusammenhang mit den Kasuistiken besprochen.
Als kompetente Referenten konnten Prof. (CUMC, NY) Dr. Dirk Schulze und Dr. Dr. Dennis Rottke, M.Sc., beide Geschäftsführer des Digitalen Diagnostikzentrums GmbH, gewonnen werden.

Die Gebühr für die Teilnahme beträgt 1.590,00 € zzgl. MwSt.

Kursteil 1: Samstag, 09. Dezember 2017 von 09:00 – 17:15 Uhr
Kursteil 2: Samstag, 17. März 2018 von 09:00 – 16:30 Uhr

DÜRR DENTAL AG, Höpfigheimer Strasse 17, 74321 Bietigheim-Bissingen
Tel.: 07142 705-0, Fax: 07142 705-500
E-Mail presse@duerr.de, www.duerrdental.com

GC erneut mit ÖKOPROFIT-Siegel ausgezeichnet

Die in Bad Homburg ansässige GC Germany GmbH wurde im September erneut mit dem Preis des Projekts „ÖKOPROFIT Hochtaunus" ausgezeichnet. Im Rahmen des „Ökologischen Projekts für Integrierte Umwelt-Technik", kurz ÖKOPROFIT, werden seit 2004 Unternehmen aus dem Taunusgebiet prämiert, die energiesparende Maßnahmen zum Umweltschutz entwickeln und nachhaltig im Arbeitsalltag umsetzen. Um eine gute ökologische Bilanz zu erhalten, hat GC an vielen Stellschrauben gedreht: Zur Energieversorgung wurde auf Ökostrom umgestellt und der Materialversand erfolgt durch einen erfahrenen externen Dienstleister. Zudem werden Meetings vermehrt als Video- und Telefonkonferenzen abgehalten – es wird somit weitestgehend auf lange Anreisen mit dem Kfz verzichtet. Darüber hinaus werden postalische Mailings auf klimaneutralem, FSC-zertifiziertem Papier mit Farben auf Pflanzenölbasis gedruckt und Bildschirme, Klimaanlage, Drucker sowie weitere Geräte nach Feierabend ausgeschaltet. Zu guter Letzt erfolgte eine Umstellung auf umweltfreundliche Büromaterialien und die Mitarbeiter konsumieren Fairtrade-Kaffee sowie saisonales und möglichst regionales Obst. Insgesamt waren 17 Firmen in diesem Jahr am Projekt beteiligt. Seit Beginn des Programms haben die teilnehmenden Betriebe im Schnitt 1,3 Millionen Euro pro Jahr eingespart. Der jährliche Energieverbrauch verringerte sich dabei um rund 6,5 Millionen Kilowattstunden (kWh) Strom und 2,4 Millionen kWh Wärme. Außerdem konnte die CO2-Emission um jährlich rund 5.300 Tonnen gesenkt werden.

Weitere Informationen bei:
GC Germany GmbH
Seifgrundstraße 2
61348 Bad Homburg
Tel.: 06172 99596-0
Fax: 06172 99596-66
E-Mail: info@germany.gceurope.com
www.germany.gceurope.com

Kulzer bietet Sonderkonditionen

Bis Ende des Jahres bietet Kulzer Laboren die Möglichkeit, ihre Ausstattung günstig zu ergänzen. Sechs zahntechnische Geräte werden zu günstigen Sonderkonditionen angeboten: Für die Prothesenherstellung sind das Druckluftpolymerisationsgerät Palamat elite inklusive Objektträger und das Injektionsgerät Palajet inklusive Duoflask Küvetten in der Aktion enthalten. Des Weiteren sind auch die Vakuum-Druck-Gießgeräte Heracast iQ und Heracast EC sowie zur Polymerisation mit Signum die Angelierlampe HiLite pre 2 und das Hochleistungs-Lichtpolymerisationsgerät HiLite power 3D für alle lichthärtenden Dentalwerkstoffe inbegriffen. Mit dem HiLite power 3D stehen Anwendern künftig 6 statt bislang nur 3 Zeitprogramme zur Verfügung. Zusätzlich gibt es einen längeren Zeitmodus für Verblend- und 3D-Druck-Werkstoffe. Die Timersteuerung mit nur einer Taste vereinfacht außerdem die Bedienung und dank der Prozess-Timer-Kontroll-LEDs wissen Anwender ganz genau, wann ihre Arbeit fertig ist. Beim Kauf eines Vakuum-Druck-Gießgeräts Heracast iQ oder Heracast EC kann ein gleichartiges Altgerät – auch von anderen Herstellern – bei Kulzer abgegeben werden. Dafür bekommen Kunden eine Abwrackprämie in Höhe von 1.000 Euro gutgeschrieben. Hierzu wird bei der Bestellung eines neuen Geräts einfach die Abgabe eines Altgeräts angegeben – Kulzer übernimmt die anschließende Abholung und die Rücksendekosten und verrechnet die Prämie nach Eingang des Geräts. Detaillierte Informationen zum aktuellen Angebot, den jeweiligen Aktionspreisen und Abwrackprämien erhalten Dentallabore über die Hotline 0800 4372-329, im Internet unter www.kulzer.de/geraeteaktion sowie über die Fachberater des Unternehmens im Außendienst.

Weitere Informationen bei:
Kulzer GmbH
Leipziger Straße 2
63450 Hanau
www.kulzer.de

Die Firmeninformationen beruhen auf Herstellerangaben.

Neuausrichtung der Implantat-Aktivitäten von Dentsply Sirona

Im Oktober 2016 hatte Dentsply Sirona bekannt gegeben, nach der Fusion das Deutschlandgeschäft für optimalen Kundenservice und effiziente Prozesse neu auszurichten. Die Verhandlungen zum Standort Mannheim wurden abgeschlossen. „Wir können mit der Entscheidung zu Mannheim jetzt zügig mit der Umsetzung der Maßnahmen beginnen, wovon unsere Kunden, die Zahnärzte und Zahntechniker, profitieren. Mit Bensheim haben wir künftig einen gemeinsamen starken Standort für einen noch besseren Kundenservice, der das Vorantreiben integrierter Dentallösungen fördert. Und mit Hanau stärken wir weiter die Implantat-Herstellung in Deutschland", sagt Rainer Berthan, Executive Vice President von Dentsply Sirona. Die Implantat-Fertigung wird wie geplant von Mannheim nach Hanau und Mölndal/Schweden verlagert werden. In Hanau findet dann neben der CNC Fertigung auch die nicht-sterile Fertigung statt. In Mölndal sollen künftig die sterilen Herstellungsprozesse zusammengeführt werden. Die weiteren Bereiche wie Forschung und Entwicklung, Supportfunktionen sowie der Vertriebsinnendienst in Mannheim werden ins nahegelegene Bensheim umgesiedelt. Mit den Maßnahmen sollen die Komplexität der Prozesse reduziert und noch stärker integrative Lösungen ermöglicht werden. Hanau wird gleichzeitig als Produktionsstandort weiter gestärkt und künftig das Zentrum der Implantat-Herstellung in Deutschland sein.

Weitere Informationen unter
www.dentsplysirona.com

1.000 Prototypen, 10 Jahre Forschung, 1 Innovation

Mit seiner Kollagenexpertise hat Geistlich erstmals in einer kollagenbasierten Weichgewebematrix Volumenstabilität, hohe Porosität und eine hervorragende Biokompatibilität so vereint, dass die Geistlich Fibro-Gide® als schonende Alternative zum Bindegewebetransplantat (BGT) betrachtet werden kann [1,2]. Bei der Behandlung von Rezessionsdefekten oder der Verdickung von Weichgewebe um Implantate und Zähne ergeben sich somit neue Möglichkeiten. Die Vorteile liegen in der Reduktion der Patientenmorbidität und OP-Zeit. Mehr als 1.000 Prototypen und 10 Jahre Forschung waren nötig, bis experimentelle Kollagenmatrices eine Weichgeweberegeneration auf einem Niveau ermöglichten, das dem Bindegewebe vergleichbar war [3]. Schon nach wenigen Tagen zeigte das augmentierte Volumen eine Gefäßneubildung und gute Integration in das umgebende Weichgewebe [4]. Das Ergebnis ist Geistlich Fibro-Gide®, die als Alternative für autogenes BGT verwendet werden kann [5].

Weitere Informationen bei:
Geistlich Biomaterials
Vertriebsgesellschaft mbH
Schneidweg 5
76534 Baden-Baden
www.geistlich.de

Literatur:
[1] Thoma et al: andomized controlled clinical study evaluating effectiveness and safety of a volume-stable collagen matrix compared to autogenous connective tissue grafts for soft tissue augmentation at implant sites. J Clin Periodontol 43 (10), 874–885 (2016).
[2] Zeltner et al.: Randomized controlled clinical study comparing a volume-stable collagen matrix to autogenous connective tissue grafts for soft tissue augmentation at implant sites: linear volumetric soft tissue changes up to 3 months. J Clin Periodontol 44 (4), 446–453 (2017).
[3] Thoma at al.: Soft tissue volume augmentation by the use of collagen-based matrices: a volumetric analysis. J Clin Periodontol 37 (7), 659–66 (2010).
[4] Thoma et al.: Soft tissue volume augmentation by the use of collagen-based matrices in the dog mandible – a histological analysis. J Clin Periodontol 38 (11), 1063–1070 (2011).
[5] Thoma et al.: Effect of platelet-derived growth factor-BB on tissue integration of cross-linked and non-cross-linked collagen matrices in a rat ectopic model. Clin Oral Implants Res 26 (3), 263–270 (2015).

Die Firmeninformationen beruhen auf Herstellerangaben.

Klinisch geprüft: EDDY® spült sicher und wirksam jeden Kanal

Als Lösung für die Probleme von Ultraschallaktivierung und manueller Spülung stellte die VDW GmbH im Jahr 2015 die schallaktivierte Spülspitze EDDY® vor. Die Spitze aus weichem Polyamid schwingt mit einer optimalen Frequenz von 5.000 bis 6.000 Hz und ermöglicht dank oszillierender dreidimensionaler Bewegungen eine effiziente chemische Desinfektion von Seitenkanälen, apikalen Ramifikationen und Isthmen. Die flexible Spitze passt sich ohne Gefahr einer Stufenbildung oder Perforation an jede Kanalanatomie an. Während der Aufbereitung benötigt EDDY® maximal 30 Sekunden pro Spülintervall – eine deutliche Zeitersparnis gegenüber der manuellen Spülung mit Kanülen bei erhöhter Effizienz.

In Studien entfernte EDDY® bakteriellen Biofilm auch bei komplexen Wurzelkanalanatomien genauso wirksam wie passive Ultraschallspülung. Dabei blieb die weiche und flexible Polyamidspitze von EDDY® sanfter zur Wurzelkanalwand. Die schall- und ultraschallaktivierte Spülung verstärkte zudem die Gewebeauflösung. Schließlich entfernte EDDY® wirksamer Calciumhydroxid-Einlagen sowie Débris und war dabei der manuellen Spülung signifikant überlegen. Die schallaktivierte Spülspitze lässt sich dank Einmalverwendung und universeller Größe einfach und effizient in den Praxisalltag integrieren und ist mit den meisten praxisüblichen Airscaler-Handstücken kompatibel.

Weitere Informationen unter www.vdw-dental.com/sortiment/produktde-tail/eddy/

Kurze Implantate bieten optimale Flexibilität

Für die implantologische Versorgung von Patienten mit fortgeschrittener Kieferatrophie bietet BTI Biotechnology Institute mit seinen kurzen und extrakurzen Implantaten eines der umfangreichsten Systeme am Markt. Die kurzen BTI-Implantate sind in reduzierten Längen von 5,5 bis 8,5 mm in jeweils unterschiedlichen Durchmessern verfügbar. Sie zeichnen sich durch einen modifizierten Apex aus, damit das Implantat mit der maximalen Anzahl kompletter Windungen im Knochen verankert werden kann. Dadurch werden die Kräfte optimal auf die ersten Windungen des Implantats verteilt, sodass trotz der reduzierten Gewindelänge eine mit konventionellen Implantaten vergleichbare Langzeitstabilität erzielt wird [1]. Die kurzen BTI-Implantate sind mit der innovativen UnicCa® Oberfläche ausgestattet, die nachweislich die biologischen Prozesse der Knochenregeneration und -integration des Implantats fördert. Abgestimmt auf das Inserieren kurzer Implantate hat Dr. Eduardo Anitua, Zahnarzt und Inhaber von BTI, einen Bohrer mit frontaler Schneide für die apikale Vorbereitung des Implantatbetts entwickelt. Das spezielle Bohrerdesign ermöglicht den optimalen Vorschub der extrakurzen Implantate, das kontrollierte Bohren gerade in der Nähe des Nervus alveolaris inferior und das Erzielen einer hervorragenden Primärstabilität. Zudem empfiehlt Dr. Anitua ein langsames Bohren, um das sensible Knochengewebe vor Überhitzung zu schützen.

Literatur kann unter tanja.burkhardt@bti-implant.de angefordert werden.

Weitere Informationen bei:
BTI Deutschland GmbH
Mannheimer Straße 17
75179 Pforzheim
Tel.: 07231 428060
Fax: 07231 4280615
E-Mail: info@bti-implant.de
www.bti-biotechnologyinstitute.de

Die Produktinformationen beruhen auf Herstellerangaben.

NiTi-System HyFlex EDM mit zusätzlichen Feilengrößen

Mit insgesamt sieben hochflexiblen Feilenvarianten erweitert der Schweizer Dentalspezialist COLTENE ab sofort sein vielseitiges HyFlex NiTi-Programm. In Ergänzung zu den gängigen Längen von 25 mm werden alle Aufbereitungsfeilen der beliebten EDM-Serie nun auch in 21 mm Arbeitslänge angeboten. Der Einsatz der wendigeren, kürzeren Modelle empfiehlt sich besonders bei der Behandlung der hinteren Molaren sowie bei Patienten mit craniomandibulären Problemen, denn die vorbiegbaren NiTi-Feilen ermöglichen ein komfortables Arbeiten bei ungenügend interokklusalem Zwischenraum. Neu im Sortiment ist zudem die HyFlex EDM 20/.05. Damit können mithilfe der flexiblen NiTi-Serie nun auch gekrümmte Kanäle komplett mit den effizienten EDM-Feilen aufbereitet werden. Nach der Schaffung eines Gleitpfades mit der Glidepathfile 10/.05 ermöglicht die neue Feile mit gleichem Taper minimalinvasives, zügiges Präparieren des Kanals. Im Anschluss folgt wie gehabt die eigentliche Aufbereitung mit der Universalfeile HyFlex EDM OneFile in Größe 25. Je nach Kanalanatomie kann apikal mit EDM-Feilen bis zur ISO-Größe 60 gearbeitet werden. Ihre gute Schneidleistung und Bruchsicherheit verdanken die flexiblen Nickel-Titan-Feilen einem besonderen Herstellungsverfahren namens „Electrical Discharge Machining" (kurz: EDM). Die robusten Hochleistungsinstrumente sind prädestiniert für Endo-Einsteiger und Zahnärzte, die mit einer reduzierten Feilenanzahl schnell verlässliche Ergebnisse produzieren möchten.

Weitere Informationen bei:
Coltène/Whaledent GmbH + Co. KG
Raiffeisenstraße 30, 89129 Langenau
Tel.: 07345 805-0
Fax: 07345 805-201
E-Mail: info.de@coltene.com
www.coltene.com

Neue Keramikimplantatformen

Im täglichen Einsatz von SDS-Keramikimplantaten entstanden in der Swiss Biohealth Clinic von Dr. Volz die Anregungen und Erkenntnisse für neue Implantatformen. Die höhere Biokompatibilität von Zirkondioxidimplantaten und das damit verbundene Knochen- und Weichgewebswachstum bieten neue Möglichkeiten im Bereich der Implantation bei stark ausgeprägten ovalen Alveolen oder beim Ersatz von mehrwurzeligen Zähnen. Hierfür wurden die Implantatserien „oval" und „balcony" entwickelt, die speziell bei Sofortimplantationen die Alveolen optimal schließen – erhältlich in verschiedenen Durchmessern und Längen, sowohl einteilig als auch zweiteilig.
Für den Sinuslift wurden die neuen SDS-„Sinusimplantate" entwickelt. Aufgrund der erhöhten Biokompatibilität von ZrO_2 wird das Knochenwachstum in dieser Indikation ebenfalls optimal genutzt. Im apikalen Bereich der Sinusimplantate wurde eine Art „Teller" angebracht, der zum einen die Schneider-Membran beim Sinuslift nicht verletzt und zum anderen durch den „Sonnenschirmeffekt" einen großen Hohlraum unter dem Teller bildet. Das eigentliche Implantat dient als Zeltstange in diesem Hohlraum, der optimale Verhältnisse für die Einblutung und die daraus resultierende Knochenneubildung schafft – ohne Knochenersatzmaterial. Die Sinusimplantate sind ebenfalls in verschiedenen Durchmessern und Längen verfügbar.

Weitere Informationen bei:
SDS Swiss Dentals Solutions AG
Tel.: 07531 69733-0
www.swissdentalsolutions.com

Die Produktinformationen beruhen auf Herstellerangaben.

Bis zu 5.000 € extra: KaVo Röntgen-Tauschaktion noch bis 15.12.2017

Egal, ob man vom klassischen Filmröntgen auf die moderne digitale Röntgentechnologie oder von einem 2D-Panoramagerät auf ein erstklassiges 3D-Röntgengerät mit noch mehr diagnostischen Möglichkeiten aufsteigen will – bei der KaVo Röntgen-Tauschaktion 2017 können sich alle Zahnärzte mit einem alten Röntgengerät bis zu 5.000 € Preisvorteil extra auf ein neues KaVo 2D- bzw. 3D-Röntgengerät sichern. Wer sein altes Röntgengerät gegen ein neues KaVo 2D-Röntgengerät eintauscht, erhält zusätzlich auf alle bestehenden Aktionen einen Preisvorteil in Höhe von 2.000 €; gültig jeweils für das KaVo OP 2D sowie die Panorama- bzw. Fernröntgen-Varianten des KaVo OP 3D Pro, der später zu einem 3D-Gerät erweitert werden kann. In Kombination mit anderen Angeboten, wie z. B. der „Go Digital"-Prämie von KaVo, wird damit der Umstieg vom Film- zum Digitalröntgen zum absoluten Volltreffer. Wer gleich in der Champions League des Röntgens mitspielen will, dem winkt eine noch höhere Aufstiegsprämie: Jeder Zahnarzt, der sein altes Röntgengerät gegen ein neues KaVo 3D-Röntgengerät eintauscht, erhält einen Preisvorteil in Höhe von 5.000 € – gültig jeweils für alle 3D-Varianten des KaVo OP 3D und OP 3D Pro, auch mit Fernröntgen-Option. Das Angebot für die Aufstiegsprämie von bis zu 5.000 € gilt unabhängig vom Alter des Röntgengerätes, welches für ein neues KaVo 2D- oder 3D-Röntgengerät eingetauscht wird. Aktionsschluss für beide Aufstiegsprämien ist der **15.12.2017.**

Weitere Informationen bei:
KaVo Dental GmbH
Bismarckring 39
88400 Biberach/Riss
www.kavo.com

Eine Alternative zu Chlorhexidin – ultraDEX

Das klinisch geprüfte ultraDEX-Sortiment basiert auf Chlordioxid in stabilisierter Form, einem Inhaltsstoff, der vergleichbar wie Chlorhexidin hoch antibakteriell wirkt. Das stabilisierte Chlordioxid verursacht keine Verfärbungen und keine Geschmacksirritationen. Bakterien und flüchtige Schwefelverbindungen (FSV) im Mundraum und in den Zahnfleischtaschen, die im Zusammenhang mit Parodontitis, Gingivitis und Halitosis stehen, werden eliminiert.
Das Sortiment umfasst eine homöopathieverträgliche und geschmacksfreie Mundspülung, eine gering abrasive Zahnpasta, eine mit stabilisiertem Chlordioxid beschichtete Zahnseide und ein sofort gegen Mundgeruch wirkendes Mundspray.
Darüber hinaus sind Mundspülung und Zahncreme zusätzlich als Variante mit stöchiometrischem Mikro-Hydroxylapatit für Patienten mit empfindlichen Zähnen und freiliegenden Zahnhälsen erhältlich.
Alle ultraDEX-Produkte sind frei von Alkohol und Natriumlaurylsulfat und für den Dauergebrauch geeignet. Bereits seit über 20 Jahren wird ultraDEX, vormals bekannt unter den Namen „retarDEX/retarDENT", von Zahnärzten verwendet und empfohlen.
ultraDEX wird angewendet bei Gingivitis, Parodontitis, starken Verfärbungen und nach PA-Behandlungen. ultraDEX hat einen milden Geschmack und eine sehr gute antiseptische sowie vorbeugende Wirkung.
Das komplette Sortiment ist in Apotheken erhältlich. Eine Studiensammlung steht unter www.megadent.de zum Download zur Verfügung oder kann als Printversion telefonisch unter 0211 177540 angefordert werden.

Weitere Informationen bei:
Megadent – Deflogrip Gerhard Reeg GmbH
Am Wehrhahn 39
40211 Düsseldorf
E-Mail: info@megadent.de
www.megadent.de

Die Produktinformationen beruhen auf Herstellerangaben.

Schaffhausen – viel mehr als der Rheinfall

Fantastisch ist der Blick von der Festung Munot über die Ziegeldächer der mittelalterlichen Häuser von Schaffhausen. Als wehrhaftes Bollwerk gegen eventuelle Feinde wurde das massive runde Gebäude hoch über dem Rhein vor knapp fünfhundert Jahren errichtet. Weinreben bedecken den Hang beiderseits des steilen Treppenweges. Der einst als Hindernis gedachte Wehrgraben wird heute von einem Hirsch mit seinem Harem bewohnt. Die mittelalterliche Innenstadt ist eine einzige Schatzkammer. Wie verzaubert wirken die Häuser mit Malereien jeder Art und Stilrichtung von Barock bis Rokoko, die über die Geschichte der Bewohner erzählen. Große und kleine Erker erlaubten für die Damen den Blick auf die Straße. Überall plätschern blumengeschmückte Brunnen mit wehrhaften Knappen auf hohem Söller. Keine der sonst überall zu findenden Mode- oder Kaufhausketten zerstört den Zauber von Zuckerbäcker neben Käsespezialisten und Kaffeeladen mit Degustationsmöglichkeit. Hübsche Cafés und kleine Restaurants laden zum Verweilen ein. Romantisch ist's im Kreuzgang des ehemaligen Benediktinerklosters, hinter dem sich ein Kräutergarten verbirgt. Mehrmals im Jahr findet hier sogar ein Weinfest statt, auf dem bis zu achtzig Winzer der Region ihre Weine präsentieren.

Die Festung Munot thront über Schaffhausen wie ein Bollwerk und kann kostenfrei besichtigt werden.

Idyllisch und reizvoll zeigt sich die Altstadt von Schaffhausen.

Die Weinwirtschaft des Hotels hat 80 erlesene Weine im Angebot | Im modernen Hotel „arcona LIVING SCHAFFHAUSEN" ahnt der Gast nichts von dieser idyllischen Romantik. Es wurde im Herbst 2014 als Erstes der „arcona" Hotels und Resorts in der Schweiz eröffnet. 1995 in Rostock mit einem ersten Hotel gegründet, gibt es heute in vielen Städten Deutschlands Hotels und Resorts der arcona-Gruppe. Nicht zuletzt gehört das Romantik-Hotel auf der Wartburg dazu. Würde Martin Luther sich heute trauen, in dieser eleganten Umgebung mit Tinten-

Das „arcona LIVING Schaffhausen" ist eines der modernsten Kongresshotels im Großraum Zürich.

fässern um sich zu werfen? Auf jeden Fall aber würde er sich sehr wohl fühlen im „arcona LIVING SCHAFFHAUSEN", besonders in der Weinwirtschaft, wie sich die Restaurants der arcona-Gruppe nennen. Der Grund: Der Gründer der arcona-Gruppe ist ein Weinliebhaber und der Meinung, dass die Gäste an seiner Leidenschaft teilhaben sollen.

Einladend ist die Weinwirtschaft mit Blick auf die Sonnenterrasse.

Eine Auswahl an hervorragenden Weinen präsentiert sich den Gästen im Restaurant.

Unvorstellbare achtzig hervorragende Weine werden im Glas angeboten, können als Flasche auf das Zimmer bestellt oder auch zum Mitnehmen gekauft werden. Das eröffnet zu der erlesenen Küche eine großartige Degustationsmöglichkeit. Apropos Küche: Interessant ist es, den drei Profis in Schaffhausen bei ihrer unermüdlichen Arbeit zuzuschauen. Sie freuen sich über ein freundliches Dankeschön nach dem Genuss ihrer mit Liebe zubereiteten Gerichte, die auch auf der Sonnenterrasse serviert werden.

Der besondere Stolz des Hauses gebührt dem hausinternen „asia spa" | Verblüffend groß und vielseitig ist auch das hausinterne „asia spa". Allein drei verschiedene Hamam-Bereiche verlocken zum Ausprobieren. Außer der gemischten Sauna gibt es eine spezielle Damen-Sauna. Asiatische Massagen werden angeboten, wie Thai, Chinesisch, Balinesisch und natürlich Ayurvedisch. Ungewöhnlich ist die Bambus-Massage, bei der verschieden lange und dicke Bambusrohre über den Körper gerollt und geklopft werden, in verschiedenen Stärkegraden. Spürbar ist die belebende Durchblutung. Zu den Besonderheiten des „asia spa" gehört auch eine Spa-Suite mit Dampfbad, die man privat buchen kann. Im bestens ausgestatteten Fitness-Bereich steht auf Wunsch ein Personal Trainer zur Verfügung. Auf das „asia spa" ist „arcona LIVING SCHAFFHAUSEN" besonders stolz.

Zentral hinter dem Bahnhof – und doch ganz ruhig gelegen | In nur zwei Fußminuten ist man vom Hotel durch die Bahnhofsunterführung und das schmale, kurze „Löwengässchen" mitten in der charmanten Altstadt. Das Hotel befindet sich hinter dem Bahnhof, in absoluter Ruhe gelegen. Ein Widerspruch? Nicht in der Schweiz. Hier stelle ich bei geöffneten Zimmerfenstern fest, wie nahezu lautlos sich der Bahnhofsverkehr abspielt. Dass man nach der Pünktlichkeit der Züge die Uhr stellen kann, ist bekannt. Aber dass es keine Lautsprecheransagen gibt, fiel mir bisher nicht wirklich auf. Ohne vorherige Ansage fahren die Züge kaum hörbar ein und schleichen sich ebenso leise wieder davon. Wozu Ansagen, die man in Deutschland sowieso wegen des Lärms anderer Züge und Durchsagen oft nicht versteht? Die Züge kommen und fahren hier genau so, wie es im Fahrplan und auf der Anzeigetafel steht. Die Lage des Hotels ist äußerst bequem für per Zug anreisende Gäste.

Modern und sehr gut ausgestattet sind die Apartments.

Neben dem berühmten Wasserfall lädt der Rhein zur „schönsten Stromfahrt Europas" ein | Zudem ist man mit der S-Bahn in wenigen Minuten am berühmten Rheinfall bei

Stein am Rhein lädt zum Besuch ein.

Schaffhausen. Tosend stürzen sich die Wassermassen des Rheins die 150 Meter breite Felsschwelle hinunter. Auf kurzen oder längeren Bootsfahrten kann man sich diesem sprühenden Naturereignis von den Anlegestellen beim Schlössli Wörth aus nähern. Am spannendsten aber ist es, auf einer der kleinen Terrassen drüben unterhalb von Schloss Lauffen unmittelbar im gischtenden Getöse zu stehen. Zum Rheinfall fährt auch das lustige Bähnlein „Rhyfall-Express", und zwar von der „Schiffslände" genannten Anlegestelle der Rheinschiffe. Nur fünfzehn bequeme Fußminuten sind es vom Hotel durch die hübsche Altstadt. An der Schiffslände starten natürlich die Ausflugsschiffe, die mit vielen Haltestellen bis Konstanz „die schönste Stromfahrt Europas" machen. Es ist nicht übertrieben: Natur, Idylle und kleine Orte säumen das Ufer. Darunter ist Stein am Rhein das Juwel an Altstadtidylle: Über und über sind die Gebäude auch hier mit historischen Darstellungen bemalt und reihen sich lückenlos aneinander.

Zurück nach einem Einkaufsbummel oder Ausflug welcher Art auch immer, ist das Hotel „arcona LIVING SCHAFFHAUSEN" ein Dorado des Wohlfühlens und das „asia spa" verlockt zu einer entspannenden Massage oder einfach einer Hamam- und Saunabenutzung.

Gemütlich fährt es sich auf dem Rhein.

Dr. Renate V. Scheiper

Informationen:

Das Hotel „arcona LIVING SCHAFFHAUSEN" hat 112 Zimmer in drei Kategorien und 18 Appartements mit komplett eingerichteter Küche. Es ist zudem eines der modernsten Kongresshotels im Großraum Zürich. Parkplätze befinden sich direkt unter dem Hotelbau. Die freundlichen Damen und Herren an der Rezeption helfen gern bei Ausflugstipps oder besonderen Festen und Veranstaltungen in Schaffhausen und Umgebung. Die Benutzung des „asia spa" kostet für Hotelgäste 25 CHF – solange man möchte oder so oft am Tag man den Besuch wiederholen möchte; www.schaffhausen.arcona.ch.

Anreise: Swiss fliegt mehrmals täglich von verschiedenen deutschen Flughäfen nach Zürich. Preise sind saisonabhängig. Bei Umsteigeverbindungen werden Business-Passagiere der Swiss mit einem besonderen Bus abgeholt; www.swiss.com. Günstig fährt man quer durch die Schweiz per Bahn, Bus und Schiff mit dem Swiss Travel Pass für 3, 4, 8 oder 15 Tage; www.SwissTravelSystem.com. Ermäßigung mit dem Swiss Travel Pass auch bei den Rheinschiffen. Auskünfte allgemein bei Schweiztourismus, Infotelefon (kostenlos) 00800 10020030; info@myswitzerland.com.

Tagesausflüge auf dem Rhein mit dem schönen Schiff „Schaffhausen", das als Einziges der Flotte auf dem Sonnendeck eine „Lounge" mit bequemen Korbsesseln hat: Schweizerische Schifffahrtsgesellschaft Untersee und Rhein AG; www.urh.ch

Reiseführer: Baedeker „Schweiz", 27,99 €.

Gewinnspiel

Verlost werden zwei Übernachtungen mit Halbpension für zwei Personen und eine Paarbehandlung im „asia spa".

Gewinnspielfrage:

Worauf ist das Hotel „arcona LIVING SCHAFFHAUSEN" besonders stolz?

Einsendeschluss ist der 15. Dezember 2017.

Die richtige Antwort senden Sie bitte mit dem **Stichwort „Schaffhausen"** an Redaktion@spitta.de
oder an die Redaktionsadresse: Spitta Verlag GmbH, Redaktion ZMK, Ammonitenstraße 1, 72336 Balingen.

Für die Teilnahme am Gewinnspiel ist eine Angabe von personenbezogenen Daten erforderlich. Der Teilnehmer erklärt sich ausdrücklich damit einverstanden, dass die von ihm übermittelten Daten für die Durchführung und Abwicklung des Gewinnspiels erhoben und verarbeitet werden. Der Rechtsweg ist ausgeschlossen.

ZAHNMEDIZIN

Füllungstherapie bei Kindern | Obwohl in den letzten Jahren ein allgemeiner Kariesrückgang bei Kindern zu beobachten ist, spielt die Erhaltung von Milchzähnen noch immer eine untergeordnete Rolle. Dabei liegt der Anteil unversorgter kariöser Läsionen umso höher, je jünger die Patienten sind. Auch wenn die große Bedeutung einer frühen Zahnsanierung für die Mundgesundheit unumstritten ist, wird diese in vielen Fällen zu spät begonnen. Was bei der Füllungstherapie im Milchgebiss zu beachten ist und welche Materialien heute zur Verfügung stehen, wird im Beitrag von Dr. Runge näher erläutert.

© fotolia.com

MANAGEMENT

Neues Mutterschutzrecht in der Zahnarztpraxis | Ab dem 01. Januar 2018 tritt das neue Mutterschutzgesetz in Kraft. Das gesetzgeberische Ziel ist in erster Linie die Anpassung der bestehenden Regelungen an die heutigen Bedingungen der Arbeitswelt. Ob der Gesetzgeber dieses tatsächlich erreicht und wie sich das neue Gesetz auf die zahnärztliche Praxis auswirken wird, zeigt Rechtsanwalt Eike Makuth ausfühlich in einem Artikel auf.

© Steffen Deubner, pixelio.de

KULTUR/FREIZEIT

New York City – die Stadt, die niemals schläft | Auf der persönlichen „To-Do-Liste" von Olaf Tegtmeier stand es schon lange ganz oben – ein Trip nach New York. Es sollte eine Reise in die Stadt werden, die man eigentlich gar nicht in einer Woche erkunden kann. Denn die Auswahl an Highlights ist einfach viel zu faszinierend und zu groß ...

Impressum

»ZMK«, Zahnheilkunde · Management · Kultur
ZMK online: www.zmk-aktuell.de

Verlag
Spitta Verlag GmbH & Co. KG, Ammonitenstraße 1, 72336 Balingen,
Postfach 10 09 63, 72309 Balingen,
Telefon 07433 952-0, Telefax 07433 952-111

Chefredaktion
Prof. Dr. Claus-Peter Ernst, Tel.: 07433 952-319
E-Mail: Claus-Peter.Ernst@spitta.de

Redaktion
Karin Ude, Tel.: 07433 952-438, Fax: 07433 952-442
E-Mail: Redaktion@spitta.de

Ständige Mitarbeiter: Dr. Simona Sorkalla, Dagmar Kromer-Busch, Dr. Antje Kronenberg, Halil Recber

Redaktionsbeirat
M. Altenhein, PD Dr. O. Ahlers, Prof. Dr. F. Beske, PD Dr. Dr. K. Bieniek, Prof. Dr. H. Börkircher, Dr. R. Briant, Prof. Dr. B. Briseno, Prof. Dr. R. Buchmann, Dr. J.-F. Dehner, Prof. Dr. E. Deutsch, Dr. V. Ehlers, Prof. Dr. Dr. W. Engelke, Dr. C. Erbe, Dr. Dr. F. Halling, Dr. D. Hellmann, U. Krueger-Janson, Prof. Dr. H.-P. Jöhren, PD Dr. A. Kasaj, Prof. Dr. K.-H. Kunzelmann, Prof. Dr. F. Lampert, Prof. Dr. N. Linden, PD. Dr. M. Naumann, Dr. H. v. Grabowiecki, Univ.-Prof. Dr. H. Küpper, Prof. Dr. Dr. W. Olivier (M.Sc.), Prof. Dr. Peter Pospiech, Dr. R. Ruhleder, Prof. Dr. B. Schott, S. Schröder, Univ. Prof. a. D. Dr. H. Spranger, Dr. Dr. R. Streckbein, PD Dr. Dr. C. Walter, Prof. Dr. Th. Weischer, Dr. C. Zirkel,

Anzeigenleitung
Josefa Seydler, Tel.: 07433 952-171, E-Mail: Josefa.Seydler@spitta.de

Anzeigenverkauf
Nadja Ludwig, Tel.: 07433 952-221, E-Mail: Nadja.Ludwig@spitta.de

Bezugspreis: Einzelheft € 8,00 + Versandkosten, Abonnement Inland € 62,00, ermäßigter Preis € 37,00 für Studenten (alle Abonnementpreise verstehen sich einschließlich Versandkosten), Ausland zuzügl. Porto = + € 9,82 (cash with order). Der Abonnementpreis umfasst 12 Kalendermonate (Mindestlaufzeit). Abonnements laufen weiter, wenn nicht zum Ende der Laufzeit eine Abbestellung beim Verlag vorliegt.

Abo-Verwaltung: Tel.: 07433 952-0

Bezugsmöglichkeiten: Bestellungen nehmen der Verlag und alle Buchhandlungen im In- und Ausland entgegen.

Sollte die Fachzeitschrift aus Gründen, die nicht vom Verlag zu vertreten sind, nicht geliefert werden können, besteht kein Anspruch auf Nachlieferung oder Erstattung vorausbezahlter Bezugsgelder.

Leserhinweis/Datenschutz: Ihre dem Verlag vorliegenden Adressdaten werden unter strikter Einhaltung der Datenschutzvorschriften gespeichert, zur internen Weiterverarbeitung und für verlagseigene Werbezwecke genutzt. Fremdunternehmen werden Ihre Adressdaten zur Aussendung interessanter Informationen zur Verfügung gestellt. Sofern Sie die Speicherung und/oder Weitergabe Ihrer Adressdaten nicht wünschen, so teilen Sie uns dies bitte telefonisch (Tel.: 07433 952-0), schriftlich an die Verlagsadresse oder per E-Mail an „datenschutz@spitta.de" mit.

Urheber und Verlagsrecht: Für unverlangt eingesendete Manuskripte, Abbildungen und Bücher übernimmt die Redaktion keine Haftung. Mit Annahme eines eingereichten Manuskriptes gehen das Recht der Veröffentlichung sowie die Rechte zur Übersetzung, zur Vergabe von Nachdruckrechten, zur elektronischen Speicherung in Datenbanken oder Internet, zur Herstellung von Sonderdrucken, Fotokopien und Mikrokopien an den Verlag über. Jede Verwertung außerhalb der durch das Urheberrechtsgesetz festgelegten Grenzen ist ohne Zustimmung des Verlages unzulässig. Alle in dieser Veröffentlichung enthaltenen Angaben, Ergebnissen usw. wurden von den Autoren nach bestem Wissen erstellt und von ihnen und dem Verlag mit größtmöglicher Sorgfalt überprüft. Gleichwohl sind inhaltliche Fehler nicht vollständig auszuschließen. Daher erfolgen alle Angaben ohne jegliche Verpflichtung oder Garantie des Verlages oder der Autoren. Sie garantieren oder haften nicht für etwaige inhaltliche Unrichtigkeiten (Produkthaftungsausschluss).

Mit anderen als redaktionseigenen Signa oder mit Verfassernamen gezeichnete Beiträge geben die Auffassung der Verfasser wieder, die der Meinung der Redaktion nicht zu entsprechen braucht. Gekennzeichnete Sonderteile liegen außerhalb der Verantwortung der Redaktion.

Redaktioneller Hinweis: Unter der Rubrik „Dental aktuell" veröffentlichte Artikel wurden mit freundlicher Unterstützung der Dentalindustrie erstellt; die Firmenbezeichnung ist im Beitrag ersichtlich.

Die im Text genannten Präparate und Bezeichnungen sind zum Teil patent- und urheberrechtlich geschützt. Aus dem Fehlen eines besonderen Hinweises bzw. des Zeichens ® oder ™ darf nicht geschlossen werden, dass kein Schutz besteht.

Copyright Spitta Verlag GmbH & Co. KG, Gerichtsstand Stuttgart

Druckauflage: 38.000 Exemplare, 10 Ausgaben jährlich; ISSN 1862-0914

Zurzeit gilt die Anzeigenpreisliste Nr. 31/16

Satz:
F&W Druck- und Mediencenter GmbH, 83361 Kienberg, www.fw-medien.de

Druck, Verarbeitung, Versand:
Mayr Miesbach GmbH, Am Windfeld 15, 83714 Miesbach
www.mayrmiesbach.de

Diese Zeitschrift ist der IVW-Informationsgemeinschaft zur Feststellung der Verbreitung von Werbeträgern e.V. angeschlossen.