Die ZMK online – www.zmk-aktuell.de

spitta

ZMK

Zahnheilkunde | Management | Kultur

Ausgabe 10
30. Jahrgang
Oktober 2014

ISSN 1862-0914
E12169

8,– Euro

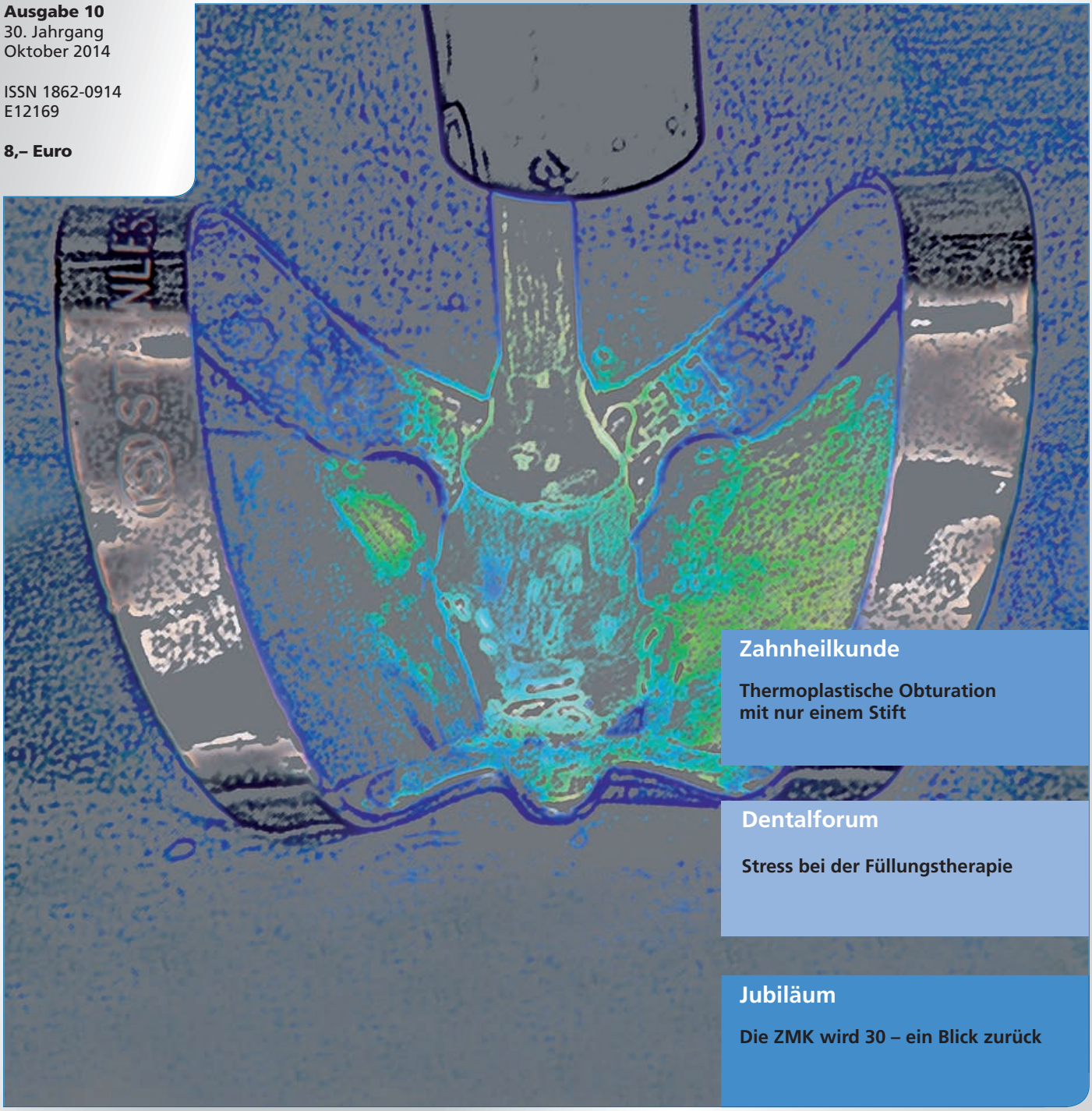

Zahnheilkunde

Thermoplastische Obturation mit nur einem Stift

Dentalforum

Stress bei der Füllungstherapie

Jubiläum

Die ZMK wird 30 – ein Blick zurück

Spitta Verlag GmbH & Co. KG | Postfach 10 09 63 | 72309 Balingen

Chlorhexamed®

IHRE STARKE MARKE BEI ZAHNFLEISCH-ENTZÜNDUNGEN MIT MEHR ALS 30 JAHREN WISSENSCHAFTLICHER ERFAHRUNG.

[1] Quelle: GfK, GSK HCP Tracking, September 2013 (Mundspülung bei Zahnfleischentzündungen und nach parodontalchirurgischen Eingriffen)

Chlorhexamed® FORTE alkoholfrei 0,2%. Wirkstoff: Chlorhexidinbis(D-gluconat). **Zusammensetzung:** 100 ml Lösung enthalten 0,2 g Chlorhexidinbis(D-gluconat) sowie Pfefferminzaroma, Macrogolglycerolhydroxystearat (Ph. Eur.), Glycerol, Sorbitol-Lösung 70% (nicht kristallisierend) (Ph. Eur.), gereinigtes Wasser. **Anwendungsgebiete:** Die antiseptische Lösung wird angewendet zur vorübergehenden Keimzahlverminderung im Mundraum, Unterstützung der Heilungsphase nach parodontalchirurgischen Eingriffen durch Hemmung der Plaque-Bildung, vorübergehenden unterstützenden Behandlung bei bakteriell bedingten Zahnfleischentzündungen (Gingivitis) und bei eingeschränkter Mundhygienefähigkeit. **Gegenanzeigen:** Überempfindlichkeit gegen Chlorhexidinbis(D-gluconat), Pfefferminzaroma oder einen der sonstigen Bestandteile. Chlorhexamed® FORTE alkoholfrei 0,2% darf nicht auf schlecht durchblutetem Gewebe angewendet werden. Chlorhexamed® FORTE alkoholfrei 0,2% darf nicht bei Wunden und Geschwüren (Ulzerationen) sowie oberflächlichen, nicht-blutenden Abschilferungen der Mundschleimhaut (erosiv-desquamativen Veränderungen) angewendet werden. Chlorhexamed® FORTE alkoholfrei 0,2% darf nicht von Personen angewendet werden, die das Schlucken nicht richtig kontrollieren können (unter anderem Kinder unter 6 Jahren). **Nebenwirkungen:** Häufig: reversible Verfärbungen des Zahnhartgewebes, reversible Verfärbungen von Restaurationen (u. a. Füllungen) und der Zungenpapillen (Verfärbungen kann zum Teil durch sachgemäße Anwendung entsprechend der Dosierungsanleitung sowie einem reduzierten Konsum von stark färbenden Lebensmitteln und Getränke wie z. B. Tee, Kaffee oder Rotwein vorgebeugt werden. Bei Vollprothesen empfiehlt sich ein Spezialreiniger). Gelegentlich: kribbelndes oder brennendes Gefühl auf der Zunge zu Beginn der Behandlung (Diese Nebenwirkung verschwindet gewöhnlich mit fortgesetzter Anwendung). Selten: Überempfindlichkeitsreaktionen (u. a. Urtikaria, Erythem, Pruritus). Sehr selten: anaphylaktischer Schock. Nicht bekannt: reversible Parotisschwellung; reversible desquamative Veränderungen der Mukosa, kribbelndes oder brennendes Gefühl der Zunge zu Beginn der Behandlung, reversible Beeinträchtigung des Geschmacksempfindens, reversibles Taubheitsgefühl der Zunge (Diese Nebenwirkungen verschwinden gewöhnlich mit fortgesetzter Anwendung). **Warnhinweis:** Enthält Pfefferminzaroma und Macrogolglycerolhydroxystearat (Ph. Eur.). **Weitere Informationen siehe Fachinformation.** Nebenwirkungsmeldungen richten Sie bitte ggf. an 0800/6645626 oder unternehmen@gsk_consumer.de. GlaxoSmithKline Consumer Healthcare GmbH & Co. KG, Bußmatten 1, D-77815 Bühl

Prof. Dr. Claus-Peter Ernst

Vom Nobelpreis, der Lichtpolymerisation und dem Arbeitsschutz ...

Liebe Kollegin, lieber Kollege,
selten konnten wir das Ergebnis einer wissenschaftlichen Arbeit, die mit dem Nobelpreis honoriert wurde, so unmittelbar in unserer täglichen Praxis erfassen und umsetzen: Drei japanischen Forschern gelang vor 20 Jahren der Durchbruch, neben gelben, grünen und auch roten LEDs auch blaue zu generieren. Der große Wurf war damit die Möglichkeit, weißes LED-Licht zu produzieren; dazu braucht man aber neben rot und grün auch blau – dies war nun möglich und seitdem rennt das weiße LED-Licht einen rasanten Siegeszug durch alle Formen der Beleuchtungstechnik: von der Autobeleuchtung bis zur Raumbeleuchtung: klein, energiesparend, langlebig. Somit war das blaue LED-Licht der Meilenstein zum weißen LED-Licht, das, was alle brauchten und haben wollten.
Nur wenige Anwendungen brauchen aber blaues LED-Licht. Der weißen LED nun einen Gelbfilter vorzuhalten, um blaues Licht für unsere Lichthärtung zu generieren, macht wenig Sinn. Somit griff die Dentalindustrie dann doch gleich auf den Ursprung – die blaue LED – zurück, die eben jetzt mit dem Nobelpreis gewürdigt wurde; ganz nach dem Credo von Alfred Nobel „eine Erfindung mit größtem Nutzen für die Menschheit".
Diese hat sich inzwischen in unseren Lichtpolymerisationsgeräten durchgesetzt. Von anfangs zierlichen, aber leistungsschwachen zu etwas leistungsstärkeren Geräten, die aber eher die optische Anmut einer Waschmaschine innehatten, war alles drin. Technisch war der Weg von mehreren (bis zu 50) zusammengerichteten LEDs bis hin zur heutigen Power-LED, die teilweise vier verschieden Einzelchips in unterschiedlichen Farben beinhaltet, doch ein recht weiter. 20 Jahre sind fast vergangen, bis wir heute auf einem Energielevel angelangt sind, der für eine sichere Aushärtung absolut ausreichend ist und inzwischen sogar den Designern noch Gestaltungsspielraum lässt, der einem Gerät sogar einen „red dot design award" sicherstellte.
Inzwischen sind wir bei dieser rasanten Entwicklung sogar an dem Punkt angelangt, der nicht nur die Frage des „Wie viel Lichtenergie brauche ich mindestens?", sondern auch die des „Wie viel darf es denn maximal sein?" aufwirft. Auch wenn die LED generell als „kalte" Lichtquelle gilt, trifft dies für unsere Hochleistungs-LEDs nicht zu: Die werden doch ziemlich warm und wären durchaus in der Lage, eine Halogenleuchte hinsichtlich der Temperaturentwicklung zu übertreffen. Da wir die Auswahl der Pulpabiologie nach der Lichtpolymerisation nicht nur zwischen „medium" und „well done" setzen wollen, ist hier auch ein Sicherheitsriegel nach oben durchaus angebracht.
Hier ist es an den Herstellern, es auf der Jagd nach mW/cm^2 nicht unbedingt zu übertreiben. Den nicht nur die Pulpavitalität mag leiden; wir müssen auch ein Augenmerk auf die Arbeitssicherheit lenken: Die Arbeitsgruppe um Richard Price publizierte 2011, wie viel Licht einer High-Power-LED denn pro 8-stündigem Arbeitstag in Ihre Augen geraten darf, bevor dies bei Ihnen bleibende Augenschäden hinterlässt. Das wären für den Arbeitsabstand des Behandlers gerade mal 28 Sekunden pro 8 Stunden-Arbeitstag! (Für die Assistenz aufgrund des etwas größeren Abstandes 71 Sekunden). Jetzt schaut ja niemand bewusst in das Lichtaustrittsfenster, wenn das Lichtgerät angeschaltet ist; dies kann aber unbewusst passieren, wenn z. B. das Bonding bei einer Klasse-IV-Restauration von palatinal gehärtet wird. Aber auch reflektiertes blaues Licht (z. B. vom Zahnschmelz, einer Kofferdamklammer oder einer Matrize) ist nicht zu unterschätzen: Hier liegt die kritische Grenze bei 175 Sekunden pro 8 Stunden-Arbeitstag – das sind nicht einmal 3 Minuten!
Deswegen: Schützen Sie sich und Ihre Augen mit Lichtschutzbrillen – mindestens bei der Person, die lichthärtet. Viele ältere Kollegen halten mir bei diesen Aussagen vor, sie praktizieren Lichtpolymerisation bereits seit 40 Jahren und sehen immer noch wie ein Adler; ja, durchaus möglich, aber vor 40 Jahren wurden wir und unsere Augen noch nicht mit den Energielevels konfrontiert, die wir dank der LED-Entwicklung heute haben. Die Problematik der blauen LED-Entwicklung, die vor 30 Jahren begann und vor genau 20 Jahren zur ersten kommerziell erhältlichen blauen LED führte, kann somit heute als gelöst angesehen werden.
Was begann noch vor 30 Jahren? Unsere ZMK! 1984 habe ich erst Abitur gemacht, auch mit dem festen Ziel, Zahnmedizin studieren zu wollen. 1984 ging auch die ZMK an den Start – in etwas anderer Aufmachung, aber von der Grundidee derselben Philosophie treu bleibend. Wir sind stolz darauf, viele von Ihnen in den letzten 30, 20, 10 Jahren oder auch einer kürzeren Zeit begleiten zu dürfen, und versprechen Ihnen auch in Zukunft viele weitere informative Beiträge rund um unser Fach. Die nähere Historie, die zu unserer Geburtstagsfeier führte, können Sie auf Seite 654/655 nachlesen.

Es grüßt Sie sehr herzlich Ihr



Prof. Dr. Claus-Peter Ernst

IMMER DIE RICHTIGE WAHL

DER 1+1 VORTEIL

1+1 VORTEIL
MIT SIRONA–BEHANDLUNGSEINHEITEN

In Verbindung mit dem Kauf einer neuen SIRONA-Behandlungseinheit Ihrer Wahl unterbreitet SIRONA ein unschlagbares Instrumenten-Angebot!

Kaufen Sie mind. 3 Instrumente max. jedoch 10 Instrumente. Sie erhalten dann die **gleichen** Instrumente noch einmal gratis dazu! Fragen Sie Ihren Sirona Fachhändler.

Gültig in Deutschland, Österreich und Benelux von 01.09. bis 31.12.2014.

SIRONA.COM/AKTIONEN

The Dental Company

sirona.

Zahnheilkunde

Thermoplastische Obturation mit nur einem Stift
Dr. Thomas Wolf et al. ____ SEITE 618

Prothetik im parodontal geschädigten Gebiss
Dr. Daniel Pagel ____ SEITE 624

Schneidezähne in Form gebracht
Prof. Dr. Claus-Peter Ernst ____ SEITE 636

Einführung digitalen Röntgens in der Praxis – Teil 1
Dr. Werner Betz ____ SEITE 648

Die ZMK wird 30 – ein Blick zurück ____ SEITE 654

Management

Rechtstipp: Grober zahnärztlicher Behandlungsfehler bei zu früh eingebrachten Langzeitprovisorien ____ SEITE 657

Dentalforum

Endodontische Therapie bei einer akuten apikalen Parodontitis
Nils Widera ____ SEITE 658

Einsatz eines zweiteiligen Glasfaserstiftes bei paragingival gebrochenem Frontzahn
Dr. Michael Leistner ____ SEITE 660

Stress bei der Füllungstherapie – und wie er vermieden werden kann
Dr. Frank Pfefferkorn ____ SEITE 664

Die Bestimmung der Zahnfarbe und deren Umsetzung in die Rekonstruktion
Prof. Dr. Alexander Hassel ____ SEITE 668

Veneer-System: Ästhetische Korrekturen minimalinvasiv durchführen
Dr. Jessica Julia Sidharta ____ SEITE 672

Dentsply-Produkte verbessern die Zahngesundheit des Delfin-Weibchens Dumisa ____ SEITE 674

Diastema-Schluss und minimalinvasive Rekonstruktion einer funktionell abradierten Front
Dr. Martin von Sontagh ____ SEITE 677

Pritidenta: Neues Testlabor in Leinfelden ____ SEITE 680

Von der digitalen Abformung zur prothetischen Restauration
Dr. Christoph Meißner, Ina Meißner ____ SEITE 682

Industriereport

Sirona: Behandlungseinheit INTEGO pro für Prophylaxe und mehr entsteigt dem Nebel ____ SEITE 693

Voco Dental Challenge 2014: Premiere in neuen Räumlichkeiten ____ SEITE 694

Firmennachrichten ____ SEITE 696

Produktinformationen ____ SEITE 700

Veranstaltungen

Zähne retten und nebenbei positiv die Allgemeingesundheit beeinflussen
Dr. Simona Sorkalla ____ SEITE 707

Kultur | Freizeit

Von Alm zu Alm im Salzburger Land
Helge Sobik ____ SEITE 710

Vorschau | Impressum ____ SEITE 712

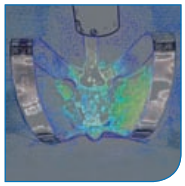

Das Titelbild stellte freundlicherweise Dr. Michael Leistner, Merzhausen, zur Verfügung (www.dent-design.de).

Thermoplastische Obturation mit nur einem Stift

Vielfältige Obturationsmethoden stehen in der Endodontie zur Verfügung. Welches Vorgehen sich im Rahmen der thermoplastischen Obturation bewährt, wird im Folgenden anhand der Guttapercha-Trägerstiftsysteme Guttafusion bzw. GuttaMaster (VDW, München) illustriert. Diese Systeme kommen nach maschineller Wurzelkanalaufbereitung zum Einsatz und ermöglichen dank nur eines Stifts ein einfaches Handling.

Das Ziel einer Wurzelkanalbehandlung ist es, das Wurzelkanalsystem vollständig abzudichten, um das Eindringen von Toxinen und Bakterien zu verhindern und gleichzeitig eine weitere Entzündungsreaktion oder Re-Inflammation des periapikalen Gewebes zu verhindern (21). Wichtig ist vor allem, dass sich das verwendete Material an die ungleichmäßig oder teilweise nicht präparierten Wurzelkanalwände anpasst und das Wurzelkanalsystem nicht nur in seiner gesamten Länge, sondern in der kompletten räumlichen Beschaffenheit möglichst dicht verschlossen wird (21). Eine rotierende Präparation des Wurzelkanalsystems ist aufgrund des einfachen Handlings als auch der Reproduzierbarkeit der Ergebnisse vorteilhaft für einen zahnerhaltenden Langzeiterfolg (3,5). Auch die chemische Reinigung mit Spülflüssigkeiten beeinflusst das Ergebnis positiv (2). Die rotierende Präparation des Wurzelkanalsystems soll idealerweise zu einer konischen, trichterartigen Form mit rundem Querschnitt führen (22). Neben einer präzisen Präparation des Wurzelkanalsystems ist eine sich apikal verjüngende Form anzustreben (22). Die ursprüngliche Lage und Form des Wurzelkanals darf lediglich erweitert, aber nicht verändert werden: große Vorsicht ist geboten vor der Begradigung gekrümmter Wurzelkanäle (22). Nicht nur aufgrund der Tatsache, dass ein Drittel bis zur Hälfte des Wurzelkanalsystems bei der Präparation uninstrumentiert bleibt – aufgrund anatomisch-morphologischer Gegebenheiten –, ist die chemische Reinigung mit Spülflüssigkeiten unabdingbar (6,16,18,19). Mikroorganismen, Gewebereste und infiziertes Dentin müssen beseitigt werden. Auch das Wurzelkanalsystem desinfizierende, Dentin und -tubuli penetrierende, langanhaltende, antibakterielle, den Smear layer beseitigende, nichttoxische und nichtkarzinogene Spülflüssigkeiten können den Therapieerfolg positiv beeinflussen (2).

Die Wurzelkanalfüllung sollte aus zwei Komponenten bestehen: einem halbfesten Material, kombiniert mit einem Wurzelkanalsealer. Der Sealer hat die Aufgabe, Hohlräume (sogenannte „interfaces") abzudichten, die durch das halbfeste Material nicht komplett gefüllt werden können. Als halbfestes Material hat sich Guttapercha etabliert. Die Wurzelkanalfüllung sollte nach vollständigem Trocknen des Wurzelkanalsystems durchgeführt werden. Ein vollständiger Verschluss des Wurzelkanalsystems wird angestrebt. Die Qualität der Wurzelkanalfüllung kann mithilfe einer Röntgenaufnahme überprüft werden; hierbei muss auf den apikalen Verschluss und mögliche Zwischenräume/Lücken zwischen Wurzelkanalfüllung und Wurzelkanalwand geachtet werden.

Die unterschiedlichen Methoden | Es gibt verschiedene Obturationstechniken für eine adäquate Wurzelkanalfüllung. In der Kombination von Guttapercha mit einem Wurzelkanalsealer ergeben sich verschiedene Möglichkeiten.

Die Methode der kalten lateralen Kondensation mit Guttapercha wird höchstwahrscheinlich am häufigsten gewählt (4,12,15,20). Sie erfreut sich großer Beliebtheit, aufgrund der Vorteile einer einfachen und kontrollierten Platzierung der Guttapercha am apikalen Foramen des Wurzelkanals sowie der niedrigen Kosten. Bei dieser Methode werden neben einem Haupt-Guttaperchastift mehrere zusätzliche Guttaperchastifte nebst eines Sealers in den Wurzelkanal eingebracht. Diese werden mithilfe eines Fingerspreader-Instruments seitlich, also lateral kondensiert, um eine möglichst vollständige Abdichtung zu erhalten (Abb. 1).

Schwierigkeiten und Fehler können bei schwierigen Wurzelkanalkonfigurationen, einer nicht lege artis durchgeführten Wurzelkanalpräparation oder auch bei der Applikation der Guttaperchastifte auftreten. Die dann möglicherweise entstehenden Zwischenräume können die Prognose hinsichtlich der Erhaltung des Zahnes negativ beeinflussen (1,23).

Vorgehensweise bei der thermoplastischen Obturation | Eine weitere Methode der Obturation bietet die Verwendung warmen Guttaperchas. Zwei zur Verfügung stehende Trägerstift-Systeme von VDW (München) differenzieren sich durch ihren unterschiedlichen Aufbau. Beide bestehen aus zwei Guttapercha-Komponenten. Der Guttapercha-Trägerstift Guttafusion bietet innen einen stabilen Kern aus einem kreuzvernetzten Polymerketten-Guttapercha. Außen ist der Stift mit einem fließfähigen Guttapercha ummantelt (Abb. 2). Bei der GuttaMaster-Variante handelt es sich um einen Kern aus sogenanntem Alpha-Guttapercha mit niedrigem Schmelzpunkt, außen ist er ebenfalls umkleidet mit einem fließfähigen Guttapercha (Abb. 3). Alpha- und Beta-Guttapercha unterscheiden sich in ihren Materialeigenschaften hinsichtlich ihrer kristallinen Struktur, der Molekulargröße bzw. des Molekulargewichts sowie ihrer Schmelzpunkte. Die mechanischen Eigenschaften der beiden Materialien sind ähnlich (Tab. 1).

Der Griff der Guttafusion-Variante bietet zudem die Möglichkeit, diesen mit der Pinzette leicht zu fassen, um ein genaues Applizieren zu ermöglichen (Abb. 4). Trotz der materiellen Unterschiede der beiden Systeme GuttaMaster und Guttafusion können diese analog bei gewünschter thermoplastischer Obturation mit einem Trägerstift eingesetzt werden.

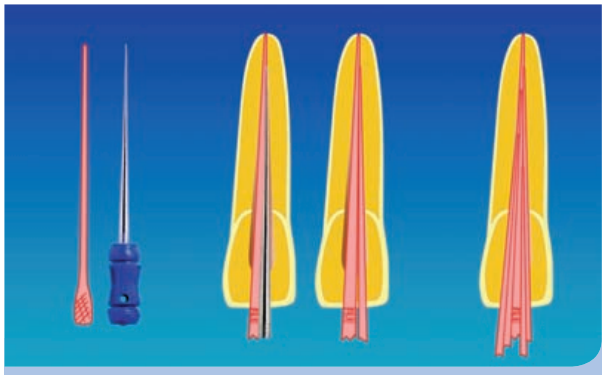

Abb. 1: Methode der kalten lateralen Kondensation; eine Verwendung von Sealer bei dieser Technik ist unabdingbar: sog. „Masterpoint"-Hauptguttaperchastift mit Fingerspreader (links), Haupt-Guttaperchastift auf Arbeitslänge mit Fingerspreader im Wurzelkanal und erster lateral kondensierter Stift (Mitte); laterale Kondensation, um eine möglichst vollständige Abdichtung zu erhalten (rechts).



Abb. 2: Der Guttapercha-Trägerstift Guttafusion (R50) bietet innen einen stabilen Kern aus einem sog. kreuzvernetzten Polymerketten-Guttapercha (links). Außen ist der Stift mit einem fließfähigen Guttapercha ummantelt (Querschnitt, rechts).



Abb. 3: Die GuttaMaster-Variante hat einen Kern aus Kunststoff, außen ist er ebenfalls umkleidet mit einem fließfähigen Guttapercha (oben). Ein dazugehöriger Size-Verifier aus Kunststoff ermöglicht die vorherige Kontrolle der Passform des anschließend zu applizierenden Trägerstifts (unten).

Abb. 4: Der Griff der Guttafusion-Variante bietet die Möglichkeit, diesen mit der Pinzette leicht zu fassen. Ein genaues Applizieren kann somit ermöglicht werden.

	Alpha-Guttapercha	Beta-Guttapercha
Thermoplastisches Erweichen	> 93°C	> 65°C
Chemische Dekompensation	> 160°C	> 100°C
Häufige Verwendung	Obturation mit Trägerstift Injizierbare Methoden	Laterale Kondensation Vertikale Kondensation

Tab. 1. Unterschiede zwischen Alpha- und Beta-Guttapercha. Alpha-Guttapercha hat eine niedrigere Viskosität und fließt bei geringem Druck, dagegen hat Beta-Guttapercha eine höhere Stabilität, jedoch eine niedrigere Adhärenz.

Eine vorherige maschinelle Präparation mit rotierenden Instrumenten gibt dem Wurzelkanal die erforderliche Form, um die thermoplastische Obturation durchzuführen. Bei Anwendung der reziprozierenden Wurzelkanal-Präparationstechnik Reciproc (VDW, München) mit nur einem Instrument (10,24), wird passend der jeweilige Guttafusion- bzw. GuttaMaster-Trägerstift gewählt. Es gibt drei verschiedene Trägerstiftgrößen: R25, R40 und R50 (Abb. 5), entsprechend den reziprozierenden Instrumenten in eben diesen Größen. Die Obturatoren beider Systeme (Guttafusion und GuttaMaster) sind in den Größen 20 bis 55 erhältlich, ISO-farbkodiert und mit Längenmarkierungen (18, 19, 20, 22, 24, 27 und 29 mm) versehen. Bei Verwendung alternativer Präparationstechniken wird ein „Size Verifier" zur Verfügung gestellt, der der erforderlichen Größe der finalen Feile entspricht. Dies ist unbedingt notwendig, um sicherzustellen,

dass der gewählte Guttapercha-Trägerstift im Wurzelkanal passt. Auch hier unterscheiden sich die Systeme leicht voneinander. Während das GuttaMaster-System Verifier aus Kunststoff beinhaltet (Abb. 3), ist das Guttafusion-System mit Metall-Verifiern ausgestattet (Abb. 6).

Nach der Präparation muss der Wurzelkanal getrocknet werden. Die Trocknung kann unkompliziert mit sterilen Papierspitzen erfolgen. Diese sind ebenfalls in den Größen R25, R40 und R50 erhältlich. Der Sealer kann unter visueller Kontrolle durch Mikroskop oder Lupenbrille mithilfe einer Papierspitze in den Wurzelkanal appliziert werden. Die Verwendung eines Lentulo empfiehlt sich nicht, da das Wurzelkanalsystem aufgrund der schwierigen Dosierung überfüllt werden könnte. Des Weiteren ist durch eine forcierte Applikation ein vorzeitiges Abbinden des verwendeten Sealers durchaus möglich (ausgenommen sind hierbei thermoresistente Sealer wie AH26 bzw. AHJet).

Der Trägerstift wird in einem Ofen erhitzt (Abb. 7). Die Aufheizphase dauert ca. 30 Sekunden bis ca. 1 Minute. Im Guttafusion- und GuttaMaster-Ofen können maximal zwei Obturatoren erhitzt werden. Die Guttapercha wird ab ca. 65°C thermoplastisch verformbar (9,17). Nach kurzer Erwärmungsphase wird der Stift langsam in den Wurzelkanal eingebracht und mit leichtem Druck nach apikal bis zur Arbeitslänge vorgeschoben (Abb. 8). Der Stift soll langsam appliziert werden, um ein Überpressen der warmen Guttapercha über das physiologische Foramen hinaus ins periapikale Gewebe zu vermeiden. Anschließend wird der Griff des Guttafusion-Trägerstifts durch Hin- und Herbewegen mit einer Pinzette abgetrennt (Abb. 9). Überschüsse des Trägerstifts und der Guttapercha sollten z. B. unter Zuhilfenahme eines scharfen Instruments, etwa eines Exkavators, am Wurzelkanaleingang abgetrennt bzw. entfernt werden. Bei der GuttaMaster-Variante kann der Obturator beispielsweise mit einem „Prepi Bohrer" (Durchmesser 0,7; 1,0; 1,2 oder 1,5 mm) abgetrennt werden (Abb. 10). Falls erforderlich, kann eine Präparation für eine Stiftversorgung des Zahnes durch vom Hersteller empfohlene „Post space-Bohrer" durchgeführt werden (Abb. 11). Das Guttapercha-Trägerstiftsystem Guttafusion mit dem vom Hersteller sog. „kreuzvernetzten" Guttapercha-Kern erlaubt es, den Träger einfach und zeitsparend wieder zu entfernen, sowohl bei einer möglichen Revision als auch einer postendodontischen Stiftversorgung. Der Träger ist mit einem fließfähigen Alpha-Guttapercha mit niedrigem Molekulargewicht ummantelt. Genauere Angaben sind bis dato nicht bekannt.



Abb. 5: Drei verschiedene Trägerstiftgrößen des Guttafusion-Systems: enstprechend des Reciproc-Systems in R25 (rot), R40 (schwarz) und R50 (gelb). Die Trägerstifte sind auch in den Größen 20-55 erhältlich.

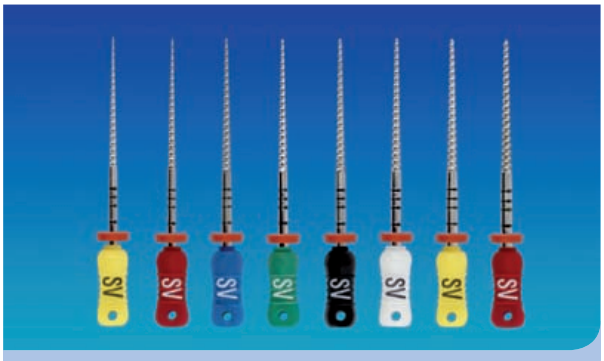

Abb. 6: „Size Verifier" aus Metall des Guttafusion-Systems entsprechend der erforderlichen Größe der finalen Feile in verschiedenen Größen (20-55).

Abb. 7: Der Guttafusion (links) und GuttaMaster-Ofen (rechts) kann maximal zwei Obturatoren erhitzen. Hierfür werden die Trägerstifte in den dafür vorgesehenen Halterungen befestigt und dann nach unten gedrückt. Das Erreichen der erforderlichen Temperatur wird durch Licht- bzw. akustischem Signal angezeigt.

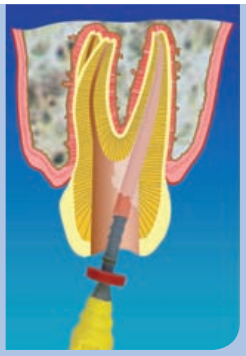

Abb. 8: Der erwärmte Trägerstift beider Systeme wird langsam in den mit Sealer ausgekleideten Wurzelkanal eingebracht und mit leichtem Druck nach apikal bis zur Arbeitslänge vorgeschoben.

S280TRC Synthese aus Technologie und Komfort

www.sternweber.com

AN DER SPITZE DER INNOVATION.
Ihre professionellen Bedürfnisse entwickeln sich ständig weiter, genauso wie unsere Lösungen. Seit jeher konzipieren wir fortschrittliche Produkte, die jeder Anforderung zuvorkommen. Innovative Leistungen, intuitive Touch-Bedienkonsolen und ein integriertes Imaging-System ermöglichen es Ihnen, Spitzenergebnisse zu erzielen.
Stern Weber: ein neuer Vorschlag, der Ihrem Talent entgegenkommt.

STERN WEBER
YOUR TALENT INSPIRES US

10-11 October 2014 - Fachdental Stuttgart - Messe Stuttgart, Stuttgart Halle 8 Stand 8B68 | 18 October 2014 - Fachdental Munich - Messe München

• **Anton Kern GmbH** Aschaffenburg 0602121701 • **Anton Kern GmbH** Frankfurt 06958607140 • **Anton Kern GmbH** Fulda 066144048 • **Anton Kern GmbH** Würzburg 093190880 • **Dental 2000** Berlin 03063499778 • **Dental 2000** Hamburg 0406894840 • **Dental 2000** Jena 0364145840 • **Dental 2000** Leipzig 0341904060 • **Deppe Dental GmbH** Hannover 0511959970 • **Multident Dental GmbH** Berlin 0302829297 • **Multident Dental GmbH** Frankfurt 0693400150 • **Multident Dental GmbH** Göttingen 05516933630 • **Multident Dental GmbH** Hamburg 0405140040 • **Multident Dental GmbH** Hannover 05115547080 • **Multident Dental GmbH** Neuss 02131662160 • **Multident Dental GmbH** Oldenburg 044193080 • **Multident Dental GmbH** Paderborn 05251163210 • **Pharmador GmbH & Co. Dentalhandels KG** München 089660290 0 • **Pluradent AG & Co. KG** Bonn 0228726350 • **Pluradent AG & Co. KG** Braunschweig 0531242380 • **Pluradent AG & Co. KG** Dortmund 02319410470 • **Pluradent AG & Co. KG** Flensburg 04619 03 34-0 • **Pluradent AG & Co. KG** Hamburg 04032 90 80-0 • **Pluradent AG & Co. KG** Hannover 0511544446 • **Pluradent AG & Co. KG** Kassel 056158970 • **Pluradent AG & Co. KG** Offenbach 069829830 • **ÖSTERREICH**: • **Pharmador GmbH & Co.** Vienna 015261689 • **Pharmador GmbH & Co.** Innsbruck 0522342039 • **Pharmador GmbH & Co.** Graz 0316672151 • **Pharmador GmbH & Co.** Großpetersdorf 0336240030 • **SCHWEIZ**: **Sinamatt Dental AG** Wetzikon/Zürich Tel. 0434970400

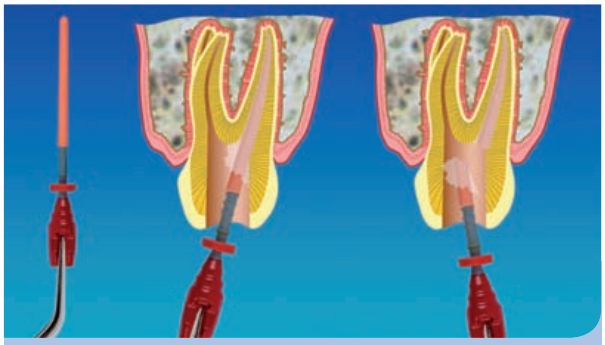

Abb. 9: Der Griff des Guttafusion-Trägerstifts kann durch ein Hin- und Herbewegen mit einer Pinzette abgetrennt werden.

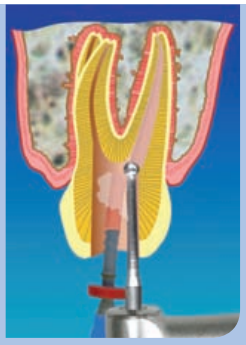

Abb. 10: Der GuttaMaster-Trägerstift kann mit einem sog. „Prepi Bohrer" abgetrennt werden.



Abb. 11: Bei vorgesehener Stiftversorgung des Zahnes wird durch den Hersteller ein sog. „Post space-Bohrer" empfohlen, um ein einfaches Revidieren der Guttapercha bis zur gewünschten Länge zu ermöglichen.

Fazit | Eine randdichte Restauration nach erfolgter Wurzelkanalbehandlung soll mögliche Zahnfrakturen und eine bakterielle Infiltration von koronal verhindern (13,14). Sie ist somit essentiell für den therapeutischen Langzeiterfolg. In der Literatur werden erfolgreiche Wurzelkanalbehandlungen mittels Trägerstiftsystem mit warmem Guttapercha beschrieben (7,8,11). Zum therapeutischen Langzeiterfolg ist jedoch neben der vollständigen Abdichtung des Wurzelkanalsystems eine vorherige sorgfältige Präparation des Wurzelkanals erforderlich. Gute Kenntnisse der Morphologie des Wurzelkanalsystems sowie der Materialeigenschaften der verwendeten Instrumente und ihrem Verhalten in der klinischen Anwendung erleichtern die Behandlung und beeinflussen das Ergebnis positiv.

Die Autoren:
Dr. Thomas Gerhard Wolf,
Univ.-Prof. Dr. Dipl.-Chem. Brita Willershausen,
Univ.-Prof. Dr. Benjamin Briseño Marroquín

Literaturliste unter www.zmk-aktuell.de/literaturlisten

Dr. Thomas Gerhard Wolf
2005–2011 Studium der Zahnheilkunde an der Johannes Gutenberg-Universität Mainz
Seit 2011 wissenschaftlicher Mitarbeiter in der Poliklinik für Zahnerhaltungskunde und Parodontologie der Universitätsmedizin Mainz
2012 Promotion in der Poliklinik für Zahnärztliche Chirurgie, Universitätsmedizin Mainz
Mitglied des wissenschaftlichen Beirats deutschsprachiger Hypnosegesellschaften (WBdH), Vize-Präsident der Deutschen Gesellschaft für Zahnärztliche Hypnose e.V. (DGZH), Mitglied des Bundesvorstandes des Freien Verbands Deutscher Zahnärzte e.V. (FVDZ)
Tätigkeitsschwerpunkte in Forschung und Lehre: Endodontologie, Zahnärztliche Hypnose und Entspannungsverfahren

Korrespondenzadresse:
Dr. Thomas G. Wolf
Universitätsmedizin Mainz
Poliklinik für Zahnerhaltungskunde
Augustusplatz 2
55131 Mainz
E-Mail: thomaswolf@uni-mainz.de

Heraeus Kulzer
Mitsui Chemicals Group

Venus® Diamond und Venus® Pearl

Ästhetik in ihrer schönsten Form.

Venus®

THE DENTAL ADVISOR
+++ 1/2

Venus Diamond und Venus Pearl wurden vom Dental Advisor jeweils mit 4.5 Sternen ausgezeichnet.

Ob fest oder cremig, die Nano-Hybridkomposite Venus® Diamond und Venus® Pearl gehen gut von der Hand.

- **Einfache, komfortable Anwendung:** Die Konsistenz wählen Sie nach Vorliebe und Indikation. Standfest, bei verlängerter Verarbeitungszeit ausgezeichnet zu modellieren sind beide.
- **Herausragende physikalische Eigenschaften:** Dank der innovativen Formel erhalten Sie langlebige, natürlich wirkende Restaurationen mit dauerhaft natürlichem Glanz.
- **Pure Ästhetik:** Das Material nimmt in einzigartiger Weise die Farbe der umgebenden Zähne an und sieht absolut natürlich aus. Ihre Patienten werden begeistert sein. Und Sie auch.

Mundgesundheit in besten Händen.

Prothetik im parodontal geschädigten Gebiss

Risikobeurteilung zum Zeitpunkt der Reevaluation

Im Vordergrund steht bei der Reevaluation die Bewertung des Behandlungsergebnisses der antiinfektiösen Ersttherapie. Zu diesem Zeitpunkt sollten die parodontalen Risikoparameter beurteilt werden. Die hier angeführte Risikoanalyse kann bei der Beurteilung der weiteren Vorgehensweise hilfreich sein. Die aufgeführten Grenzbereiche basieren auf der Grundlage wissenschaftlicher Informationen aus aktueller Studienlage. Die Risikoanalyse soll nicht als starres Entscheidungsinstrument dienen, sondern lediglich die Beurteilung erleichtern und eine grobe Orientierung geben.

Risikoanalyse | Nach der erfolgten Reevaluation gilt es zu entscheiden, ob die in der Ersttherapie angesetzten Ziele erreicht wurden. Insbesondere strategisch wichtige Zähne sind hinsichtlich aller prognostischen Parameter einer strengenten Überprüfung zu unterziehen. Für die vereinfachte Beurteilung kann die hier vorgestellte Risikoanalyse dienen (Abb. 1). Auf die in der Risikoanalyse ermittelte Prognoseeinschätzung zum Zeitpunkt der Reevaluation kann durch nachfolgende Therapiemaßnahmen Einfluss genommen werden. Durch ergänzende Behandlungen lassen sich so bestimmte Parameter weiter verbessern. Erfolgt zum Beispiel nachfolgend eine korrektive Therapie, kann nach Abschluss dieser Behandlung erneut die Risikoanalyse vorgenommen werden.

Parodontale Risikoparameter | Die Risikoanalyse impliziert die zentralen parodontalen Parameter (Sondierungstiefe, Furkationsgrad, Knochenverlust und Lockerungsgrad). Diese Parameter haben ohne Zweifel einen Einfluss auf die parodontale Prognose (Tab. 2). Beurteilt man die prothetische Wertigkeit eines Zahnes, spielen die parodontalen Parameter eine nicht unwesentliche Rolle.

Das Ziel der Risikoanalyse ist es, den Einfluss parodontaler Parameter auf die prothetische Wertigkeit und damit eine zahnbezogene prothetische Prognose zu bestimmen.

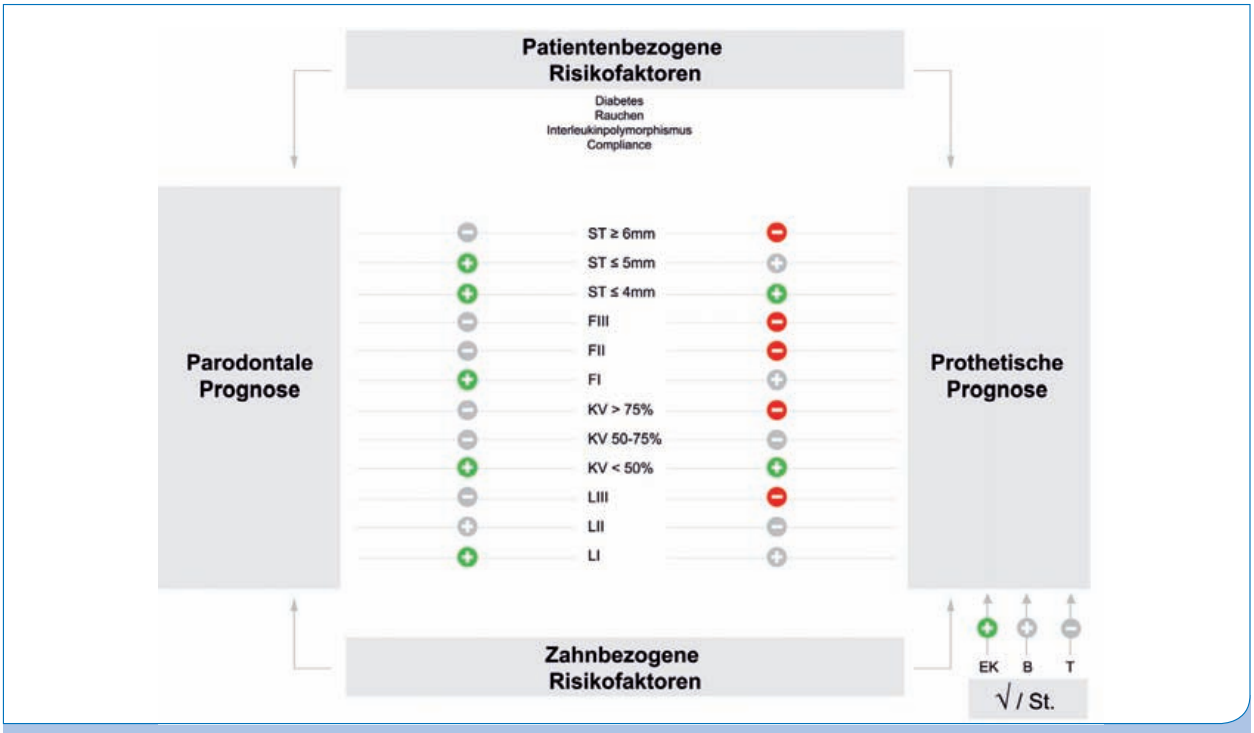

Abb. 1: Risikoanalyse.

⊕ = gut
⊖ = sehr kritisch
⊕ = semikritisch
⊖ = kritisch

F = Furkationsgrad
KV = alveolärer Knochenverlust
L = Lockerungsgrad
EK = Einzelkrone

√ = wurzelkanalbehandelter Zahn
St. = intrakanaläre Stiftverankerung
ST = Sondierungstiefe

B = Brückenanker
T = Teleskop

Unbestritten sind neben den parodontalen Parametern noch weitere Risikoparameter zu berücksichtigen (Qualität der restaurativen Maßnahme, Substanzschädigung etc.). Diese werden aus der vorliegenden Risikoanalyse bewusst exkludiert, da der Fokus bei diesem Modell auf den parodontalen Parametern liegt. Lediglich der wurzelkanalbehandelte und mit einem Stift versorgte Zahn wurde in das Modell aufgenommen, ohne allerdings in den prothetischen Risikoscore einzufließen (Abb. 2). Weiterhin bleibt auch der Hinweis auf den Einfluss patientenbezogener Risikofaktoren nicht unberücksichtigt.

Betrachtet man die Bewertung der rein parodontalen Prognose (also bei Zähnen, die keiner prothetischen Maßnahme zugeführt werden müssen), fällt auf, dass sich hier kein Symbol „sehr kritisch" findet. Die gängige parodontale Prognoseeinschätzung unterliegt aufgrund parodontaler Parameter in gut, zweifelhaft oder hoffnungslos der Gefahr einer Fehleinschätzung. Für die rein parodontale Einschätzung der Prognose wird in der vorliegenden Risikoanalyse für eine Abkehr von der gängigen stringenten Kategorisierung plädiert.

Eine Extraktion des Zahnes allein aufgrund eines parodontalen Risikoparameters (z. B. fortgeschrittene Furkation) ohne Berücksichtigung anderer Faktoren scheint vor dem Hintergrund der aktuellen Studienlage nicht mehr gerechtfertigt. Eine Kategorisierung aufgrund parodontaler Parameter sollte deutlich mehr Raum für eine differenzierende Betrachtung bieten. Der Begriff hoffnungslos, der unstrittig die finale Extraktionsempfehlung impliziert, sollte für die parodontale Prognoseeinschätzung nur noch bei extremen Befunden Verwendung finden.

Differenzierte Kategorisierung der Prognoseeinschätzung | Die vorliegende Risikoanalyse ist durch eine differenzierte Betrachtung der parodontalen Prognose (Zähne, die keiner prothetischen Maßnahme zugeführt werden) und der prothetischen Prognose (Zähne, die einer prothetischen Maßnahme zugeführt werden sollen) charakterisiert. Sowohl die parodontale Prognose als auch die prothetische Prognose werden durch zahnbezogene und patientenbezogene Risikofaktoren beeinflusst.

Die Risikoanalyse impliziert zahnbezogene Risikofaktoren, die in zahlreichen Untersuchungen das Risiko für weiteren Attachmentverlust oder Zahnverlust nachweislich erhöhten (Tab. 2). Vordringlich wurde hierbei untersucht, welche Faktoren während der unterstützenden Parodontitistherapie die parodontale Prognose beeinflussten.

Inwieweit lassen sich diese Untersuchungsergebnisse auf eine mögliche prothetische Prognoseeinschätzung übertragen? In einigen Untersuchungen wurde die prothetische Therapie oder Versorgung selbst als Risikofaktor identifiziert [13,16]. Daher liegt es nahe, dass bei der Beurteilung der prothetischen Wertigkeit, insbesondere für strategisch wichtige Zähne, ähnliche oder sogar stringentere Maßstäbe angesetzt werden sollten. Die Bewertung der einzelnen Risikoparameter für den Zeitpunkt der Reevaluation wird wie folgt definiert:

- ⊕ gut
- ⊕ semikritisch
- ⊖ kritisch
- ⊖ sehr kritisch (bezieht sich nur auf die prothetische Bewertung und bedeutet, dass die prothetische Versorgung nicht empfohlen werden kann)

Demnach wird der Begriff hoffnungslos durch den Begriff kritisch ersetzt. Ein Zahn mit einem Furkationsgrad III ist demnach bezüglich seiner parodontalen Prognose als kritisch einzustufen. Eine subtile Aufforderung zur Extraktionsentscheidung (wie bei der Kategorisierung hoffnungslos) entfällt.

Risikoscore | Eine präprothetische Beurteilung eines Zahnes im Rahmen der Risikoanalyse umfasst die Einbeziehung von mindestens zwei parodontalen Parametern, die Sondierungstiefe und den alveolären Knochenverlust. Die beiden anderen Parameter (Lockerungsgrad/Furkationsgrad) sind optional. So entfällt bei einwurzeligen Zähnen die Beurteilung des Furkationsgrades. Für den Furkationsgrad und die Beweglichkeit werden nur positive Befunde berücksichtigt. Die Wertigkeiten der einzelnen Parameter wurden über die Kategorisierung „grün+" bis „rot-" festgelegt.

Bei der gleichzeitigen Beurteilung mehrerer Parameter wurden mögliche Kombinationen mit einer Therapieempfehlung verknüpft (Abb. 2/Risikoscore). Hierbei erfolgte eine Punktebewertung der Variablen „grün+"–„rot-" (Tab. 1). Die höchste Punktzahl wird mit der Kombination 2-mal „grün+" er-

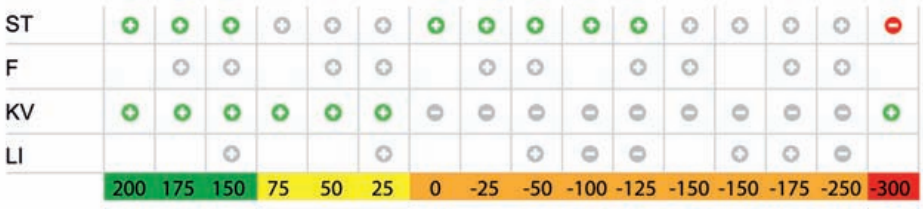

Abb. 2: Prothetischer Risikoscore in Bezug auf parodontale Risikoparameter.
Grüner Bereich: Prothetik kann bezüglich parodontaler Parameter empfohlen werden.
Gelber Bereich: Prothetik kann bezüglich parodontaler Parameter nur eingeschränkt empfohlen werden.
Oranger Bereich: Prothetik kann bezüglich parodontaler Parameter nur sehr eingeschränkt empfohlen werden.
Roter Bereich: Prothetik kann bezüglich parodontaler Parameter nicht empfohlen werden.

reicht (200) und mit entsprechend positiver Therapieempfehlung kommentiert. Unwahrscheinliche Kombinationen (z. B. ST ≤ 4 mm, KV ≤ 50 % und LIII) wurden nicht berücksichtigt. Findet sich bei den Kombinationen nur einmal „grün+" in Kombination mit einem oder mehreren „grau+"-Variablen, erfolgt die Therapieempfehlung mit Einschränkung. Beinhaltet die Kombination einen KV von 50–75 %, kann die prothetische Therapie nur noch sehr eingeschränkt empfohlen werden (siehe orangefarbener Bereich in Abb. 2). Die Verbindung eines Parameters mit „rot-" führt immer zur Empfehlung, dass keine prothetische Maßnahme an diesem Zahn durchgeführt werden sollte (Tab. 1).

Variablen/Wertung	⊕	100
	⊕	- 25
	⊖	- 100
	⊖	- 400

Tab. 1: Variablen und ihre Wertung.

Ergänzend soll hier nochmal angemerkt werden, dass der Begriff „fragliche Prognose" für den Zeitpunkt vor der Parodontaltherapie sinnvoll erscheint. Der Begriff drückt aus, dass das Therapieergebnis bzw. die Gewebeantwort nicht vorhersagbar sind. Der Begriff „hoffnungslos", auch in der initialen Beurteilung, sollte nur für aus parodontaler Sicht aussichtslose Fälle Verwendung finden. Für nicht parodontale Parameter, z. B. bei massiver kariöser Zerstörung eines Zahnes, kann der Begriff allerdings weiterhin sinnvoll angewendet werden.
Auf die Entwicklung eines Risikoscores bezüglich der reinen parodontalen Prognose wurde verzichtet. Hier gilt bei der gemeinsamen Beurteilung der einzelnen zahnbezogenen Risikofaktoren bezüglich der parodontalen Prognose: Grundsätzlich bedeutet jeder zusätzliche Parameter außer „grün+" eine mögliche Verschlechterung der parodontalen Prognose aufgrund entsprechender Kumulation negativ (kritisch oder semikritisch) bewerteter Parameter.

Erläuterung der verwendeten Parameter für die Risikoanalyse vor dem Hintergrund der aktuellen Studienlage | Sondierungstiefe (ST) | Welche Sondierungstiefe gilt nach der aktiven Parodontitistherapie als akzeptabel? Betrachtet man den parodontalen Screening-Index (PSI), wird bei unbehandelten Patienten in der Erstdiagnostik ein Wert von ≥ 3,5 mm als therapiebedürftig angesehen. Ein nach aktiver Parodontitistherapie festgestellter Sondierungswert von 4 mm ohne adjuvante Blutung wird hingegen als therapeutisch akzeptabel interpretiert.
Die von Grassi et al. formulierten Qualitätsleitlinien beschreiben nach aktiver Therapie eine Sondierungstiefe ST ≤ 4 mm als hervorragendes Ergebnis (Qualitätsstandard A+) und ST ≤ 5 mm als gutes Ergebnis (Qualitätsstandard A) [9]. Werte ≥ 6 mm sind mit einem deutlich erhöhten Risiko für weiteren Attachmentverlust und Zahnverlust verbunden und bedürfen in der Regel weiterer Therapie [11].
Für die Risikoanalyse bedeutet das: Zähne mit Sondierungstiefen ≥ 6 mm sollten nicht in prothetische Versorgungen einbezogen werden. Handelt es sich um nicht strategische Zähne – respektive nur um die parodontale Prognoseeinschätzung, kann in bestimmten Situationen, gerade bei einwurzeligen Zähnen, ein derart langes Saumepithel als akzeptabel eingeschätzt werden. Mehrwurzelige Zähne mit ≥ 6 mm sind, bezogen auf die parodontale Prognose, als kritisch einzustufen.
Zähne mit Sondierungstiefen ≤ 5 mm sind mit einer guten parodontalen Prognose behaftet. Bei der Einbeziehung in eine prothetische Versorgung (semikritisch) ist eine stringente Erhaltungstherapie erforderlich, um weiterem Attachmentverlust und damit einer kompromittierten Prognose vorzubeugen.
Zähne mit Sondierungstiefen ≤ 4 mm sind sowohl aus parodontologischer Sicht als auch prothetisch betrachtet mit einer guten Prognose zu bewerten.

Der Parameter Sondierungstiefe ließe sich ggf. durch eine Reinstrumentierung oder parodontalchirurgische Intervention (resektiv oder regenerativ) verbessern.

Alveolärer Knochenverlust (KV) | Diverse Untersuchungen konnten den initialen Knochenverlust als Risikofaktor für einen möglichen Zahnverlust nach aktiver Parodontitistherapie identifizieren (Tab. 2). Die in hier vorgestellte Risikoanalyse bezieht sich in ihrer Anwendung auf den Zeitpunkt der Reevaluation. In der Regel findet diese zirka 6–12 Wochen nach aktiver Therapie statt. Eine erneute radiologische Diagnostik, bezogen auf das knöcherne Attachmentniveau, macht zu diesem Zeitpunkt wenig Sinn. Heilungsbedingte Veränderungen respektive radiologische Verdichtungen am Alveolarknochen nach aktiver Therapie können sich über mehrere Monate bis über einen Zeitraum von zwei Jahren erstrecken [17]. Daher kann nur die Beurteilung der präparodontal therapeutischen radiologischen Diagnostik hier Anwendung finden.
Der alveoläre Knochenverlust ist integraler Bestandteil gängiger Prognose-Einteilungen. Hierbei differiert allerdings zwischen den Autoren die Angabe über das Ausmaß des angesetzten Knochenverlustes, der für die Kategorisierung (gut, zweifelhaft, schlecht) maßgeblich ist. Weiterhin zeigen die Ergebnisse verschiedener Untersuchungen, dass die anfänglich vorgenommene Kategorisierung mit der eigentlichen Überlebensrate in den Fällen, die schlechter als gut eingeschätzt wurden, in beträchtlichem Maße von der reellen Überlebensrate der Zähne abwich. Diese Erkenntnis verdeutlicht die Gefahr einer Kategorisierung nach stringenten Normen. Die Extraktion von Zähnen ist eine irreversible therapeutische Maßnahme.

Betrachtet man den alveolären Knochenverlust und fällt aufgrund von heterogenen Kategorisierungsempfehlungen eine Extraktionsentscheidung, bleibt die Gefahr, dass Zähne ohne therapeutisch invasive Tätigkeit noch lange in der Mundhöhle hätten verbleiben können.

Sensodyne® Repair & Protect

Aufbau einer neuen Schutzschicht

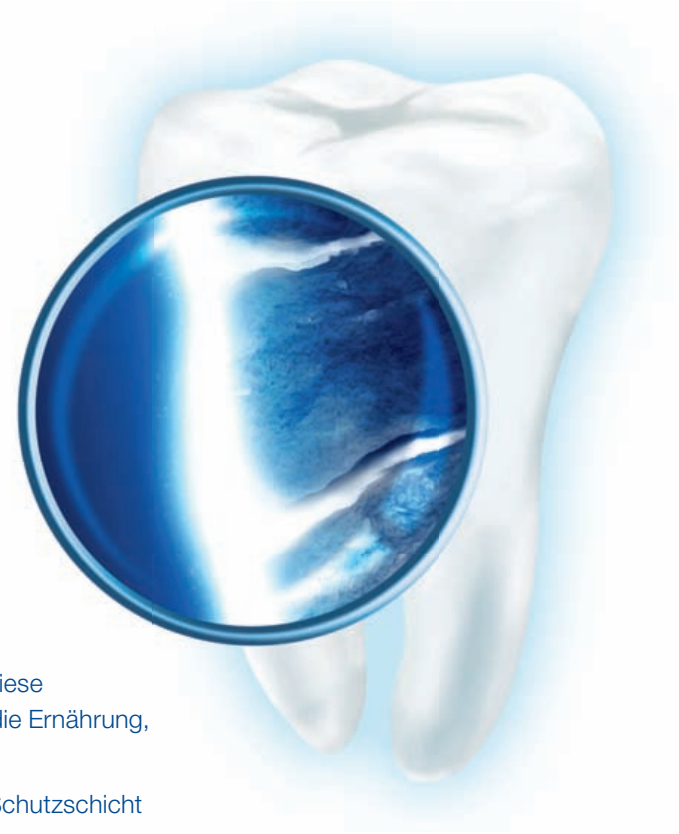

Die einzigartige* Formulierung mit Zinnfluorid

In-vitro Studien haben gezeigt, dass ab der ersten Anwendung der einzigartigen* Formulierung von Sensodyne® Repair & Protect mit Zinnfluorid über freiliegendem Dentin und in Dentintubuli eine reparierende Schutzschicht aufgebaut wird.[1,2] Zweimal tägliches Zähneputzen mit Sensodyne® Repair & Protect kann für eine effektive und anhaltende Schmerzlinderung bei dentiner Hypersensitivität sorgen.[3†]

Aufbau einer robusten reparierenden Schutzschicht über und in den freiliegenden Dentintubuli

Die durch Sensodyne® Repair & Protect über und in den freiliegenden Dentintubuli gebildete reparierende Schutzschicht bewirkt, dass keine schmerzhaften Stimuli die Nerven im Zahn mehr erreichen.[1,2] In *In-vitro* Studien wurde nachgewiesen, dass diese reparierende Schutzschicht gegen typische Säureangriffe durch die Ernährung, der Ihre Patienten täglich ausgesetzt sind, resistent ist.[2]

In-vitro Studien haben außerdem gezeigt, dass die reparierende Schutzschicht auch nach wiederholten Expositionen erhalten bleibt.[2]



Vor der Behandlung



Nach der Behandlung und 2-minütiger Cola-Exposition



Nach der Behandlung und 10-minütiger Cola-Exposition

In-vitro REM-Aufnahmen der Dentinoberfläche vor der Behandlung, der reparierenden Schicht nach 2-minütigem Eintauchen in ein Cola-Getränk und der reparierenden Schicht nach 10-minütigem Eintauchen in ein Cola-Getränk.

Wirksame und anhaltende Schmerzlinderung bei dentiner Hypersensitivität

In klinischen Untersuchungen wurde gezeigt, dass Sensodyne® Repair & Protect die dentine Hypersensitivität gegenüber taktilen wie evaporativen Reizen signifikant reduzieren kann.[3†]

Empfehlen Sie Ihren Patienten bei schmerzempfindlichen Zähnen Sensodyne® Repair & Protect

*Sensodyne® Repair & Protect ist innerhalb des Sensodyne®-Sortiments einzigartig und ist die einzige Zahnpasta, die 0,454 % Zinnfluorid mit 5 % Natriumtripolyphosphat in einer wasserfreien Zahnpasta kombiniert.

†Reparieren verschafft nachgewiesene Schmerzlinderung bei zweimal täglichem Zähneputzen.

Literatur: 1. Earl J, Langford RM, Am J Dent 2013; 26:19A-24A. **2.** Burnett GR, Am J Dent 2013; 26:15A-18A. **3.** Parkinson C, Hughes N, Jeffery P, Jain R, Kennedy L, Qaqish J, Gallob JT, Mason S, Am J Dent 2013; 26:25A-31A.

CHDE/CHSENO/0017/14

Risikofaktoren	Studien/Autoren
Sondierungstiefe	• Matuliene, Pjetursson et al. 2008 [11] • Grassi, Lang et al. 2000 [9]
Alveolärer Knochenverlust (KV)	• McGuire und Nunn 1996 [12] • Dannewitz, Krieger et al. 2006 [3] • Svardstrom und Wennstrom 2000 [19] • Faggion, Petersilka et al. 2007 [7] • Pretzl, Kaltschmitt et al. 2008 [16] • Baumer, Pretzl et al. 2011 [1] • Muller, Eickholz et al. 2013 [13]
Furkationsgrad	• McGuire und Nunn 1996 [12] • Konig, Plagmann et al. 2002 [10] • Dannewitz, Krieger et al. 2006 [3] • Pretzl, Kaltschmitt et al. 2008 [16]
Beweglichkeitsgrad	• Faggion, Petersilka et al. 2007 [7] • Matuliene, Pjetursson et al. 2008 [11] • McGuire und Nunn 1996 [12]

Tab. 2: Untersuchungen und evaluierte Risikofaktoren für möglichen Zahnverlust (zahnbezogene Risikofaktoren).

Wie ist also die Bewertung innerhalb der hier vorgestellten Risikoanalyse vorzunehmen? Wie schon oben ausgeführt, sollten für strategisch wichtige Zähne höhere Maßstäbe angesetzt werden. Die hier von Checchi et al. angeführte Kategorisierung scheint bezüglich der prothetischen Prognose-Einschätzung als akzeptabel und anwendbar [2] und bleibt dennoch willkürlich gewählt. Es sei darauf hingewiesen, dass die guten Überlebensraten von Zähnen, die auf parodontaler Ebene initial als prognostisch zweifelhaft oder schlecht eingeteilt wurden, auf eine konsequente Erhaltungstherapie zurückzuführen sind.

Bei der Anwendung der Risikoanalyse sollte zwischen Zähnen mit prothetischer Wichtigkeit und ohne prothetische Wichtigkeit unterschieden werden. Geht es um einen Zahn mit prothetisch und strategisch wichtiger Bedeutung, sollten die angegebenen prozentualen Werte Berücksichtigung finden. Andererseits können Zähne ohne strategische und prothetische Wertigkeit unter Beachtung und Durchführung einer konsequenten Erhaltungstherapie einer patientenindividuellen Entscheidung zugeführt werden.

Für die Risikoanalyse bedeutet das: Zähne mit einem KV von > 50 % zeigen unter einer stringenten Erhaltungstherapie bezüglich der parodontalen Prognose unter Umständen eine höhere Lebensdauer als zunächst erwartet. Strategisch wichtige Pfeiler sind allerdings strengeren Normen zu unterwerfen.

Bei infraalveolären vertikalen Defekten könnte auf diesen Parameter durch eine regenerative Therapie Einfluss genommen werden.

Furkationsbeteiligung | Ein Furkationsgrad III scheint nach Dannewitz et al. mit einem deutlich erhöhten Verlustrisiko einherzugehen [3]. McGuire und Nunn konstatierten ein deutlich erhöhtes Verlustrisiko auch für Zähne mit einem Furkationsgrad II [12]. Dannewitz et al. konnten dies in ihrer Untersuchung nicht bestätigen. Sie führten das auf die unterschiedlichen Zeitpunkte der Furkationsmessung zurück. McGuire und Nunn diagnostizierten zum Beginn der Erhaltungstherapie, hingegen erfolgte die Datenerhebung bei Dannewitz zu Beginn der aktiven Therapie. Die dann als Furkation II diagnostizierten Defekte wurden wahrscheinlich durch die in der aktiven Therapie durchgeführten Behandlungsmaßnahmen prognostisch positiv beeinflusst. Auch Pretzl et al. konnten in ihrer retrospektiv angelegten Untersuchung die Furkationsbeteiligung als Risikofaktor identifizieren [16]. In dieser Untersuchung konnte allerdings nur zwischen vorhandener und nicht vorhandener Furkationsbeteiligung unterschieden werden, auf eine Unterscheidung in Graden musste aufgrund unvollständiger Erhebungsdaten verzichtet werden. Des Weiteren ergaben die Ergebnisse der Studie insgesamt schlechtere Prognosewerte für mehrwurzelige Zähne auch ohne Furkationsbeteiligung im Vergleich zu einwurzeligen Zähnen.

Konig et al. kamen in ihrer retrospektiven Studie ebenfalls zu dem Ergebnis, dass der Furkationsbefall einen negativen Einfluss auf die Prognose hat [10]. In dieser Untersuchung erfolgte die Unterscheidung des Furkationsgrades in „initial" (horizontaler Sondierungswert 0–3 mm) und „advanced" (horizontaler Sondierungswert > 3 mm). Es wurden also der Furkationsgrad II (> 3 mm, aber nicht durchgängig) und der Furkationsgrad III (durchgängig) in „advanced" zusammengefasst. Konig evaluierte, dass Zähne mit einem initialen Furkationsbefall eine nur geringfügig schlechtere Prognose hatten als Zähne ohne Furkationsbefall. Hingegen zeigten die Zähne mit einem „advanced" Furkationsbefall

SIE HABEN STIL.
UND WIR DAS POLSTER DAFÜR.

Für Sie gehören Design und Komfort auch in die Praxis? Dann bietet Ihnen unser neues Lounge Polster für TENEO und SINIUS alles, was Sie brauchen: Sein dynamisches Design erfreut das Auge, sein hoher Liegekomfort umschmeichelt Ihre Patienten. Das hochwertige Material fühlt sich nicht nur gut an, es ist auch besonders hygienisch und pflegeleicht. **Es wird ein guter Tag. Mit Sirona.**

SIRONA.COM

The Dental Company

sirona.

A91100-M41-B842, 0814.V0

ein ähnliches Risikoprofil wie wurzelresezierte Molaren. Grundsätzlich zeigten die Ergebnisse, dass eine erhöhte Furkationsbeteiligung sich negativ auf die Überlebensrate hin auswirkt.
Für die Risikoanalyse bedeutet das: Zähne mit einem Furkationsgrad II und III sind bezüglich der parodontalen Prognose kritisch zu werten. Beide Furkationsgrade schließen eine prothetische Versorgung an diesen Zähnen aus. Der Furkationsgrad I ist bezüglich der parodontalen Prognose als unproblematisch zu werten, hingegen wäre bei der prothetischen Versorgung eines solchen Zahnes eine stringente Erhaltungstherapie obligat.

Beim Furkationsgrad II an Unterkiefermolaren und Oberkiefermolaren bukkal bestünde die Möglichkeit, diesen Parameter durch eine regenerative Therapie zu verbessern. Bei entsprechend erfolgreicher Therapie würde sich die Prognosebewertung entsprechend positiv verändern.
Bei einem Furkationsgrad III bestünde in Abhängigkeit anderer Parameter (Qualität der Wurzelfüllung, Restatachment der verbliebenen Wurzeln) die Möglichkeit, durch resektive Verfahren Einfluss auf den Parameter zu nehmen.

Beweglichkeit (LI–LIII) | In verschiedenen Untersuchungen konnte eine Korrelation des initial festgestellten Beweglichkeitsgrades mit dem erhöhten Risiko eines Zahnverlustes nachgewiesen werden (Tab. 2).

Inwieweit beeinflusst diese Erkenntnis unsere Beurteilung eines Zahnes bei der Reevaluation? Wie zuvor ausgeführt, sollte vor Beginn der aktiven Parodontitistherapie die Beweglichkeit eines Zahnes nicht überbewertet werden. Finden sich allerdings nach aktiver Therapie noch erhöhte oder progrediente Lockerungsgrade, sind diese bezüglich der prothetischen Wertigkeit eines Zahnes durchaus kritisch zu sehen. Findet sich zum Beispiel ein Lockerungsgrad I an einem Zahn, der als Klammerzahn in einer herausnehmbaren Interimsversorgung fungiert, könnte die Ursache der Beweglichkeit in einer Überbelastung liegen. Fehlen korrespondierend pathologische Sondierungswerte und ist der Knochenverlust < 50 %, kann die prothetische Wertigkeit des Zahnes als gut bezeichnet werden. Erfolgt durch die definitive Versorgung eine physikalische Entlastung, indem der Zahn zum Beispiel nicht mehr als Klammerzahn fungiert, ist mit einer Festigung zu rechnen.
Das Gleiche gilt für die primäre (Brückenverbund) oder sekundäre Verblockung (Teleskopzahnersatz). Ein Lockerungsgrad II ist in dieser Hinsicht schon deutlich kritischer zu bewerten. Hier sollte der Lockerungsgrad einer stringenten Beurteilung unter Beachtung der anderen Parameter zugeführt werden. Liegt der Beweglichkeit nicht eindeutig eine physikalische Ursache zugrunde (okklusales Trauma), sollte die prothetische Wertigkeit als zumindest kritisch eingestuft werden. Findet sich ein Lockerungsgrad III nach aktiver Therapie, sollte die prothetische Wertigkeit als sehr kritisch beurteilt werden.

Wurzelkanalbehandelter Zahn | Bei wurzelkanalbehandelten Zähnen werden bei der prothetischen Risikoeinschätzung eine radiologisch unauffällige Apikalregion und die klinische Beschwerdefreiheit vorausgesetzt. Wurzeltherapierte Zähne sind bezüglich der Einzelkronenversorgung prognostisch als weitgehend gut einzuschätzen [8,15,18]. Hingegen wird die Einbeziehung von endodontisch therapierten Zähnen in eine Teleskopversorgung als äußerst kritisch angesehen [4,20]. Bei bestimmten Befundkonstellationen wird auch die Einbeziehung in eine Brückenprothetik problematisiert [8]. Neben dem adäquaten koronalen Verschluss wird zum Teil für eine adäquate Langzeitprognose auch die grundsätzliche Überkronung von wurzelkanalbehandelten Zähnen gefordert [14].

Welchen Stellenwert nimmt der endodontisch therapierte Zahn in der vorliegenden Risikoanalyse ein? Die Einzelkrone ist hierbei bezüglich der prothetischen Prognose als unproblematisch anzusehen. Der beschriebene negative Einfluss prothetischer Versorgungen auf die parodontale Prognose bezieht sich auf Brückenversorgungen und den herausnehmbaren Zahnersatz [13,16]. Dies wird auf eine erschwerte Hygienefähigkeit und das damit erhöhte Reinfektionsrisiko zurückgeführt [5].

Bei der Beurteilung eines potenziellen Teleskoppfeilers gilt es demnach, zwei prognostische Einflüsse zu berücksichtigen. Zum einen kann durch die Einbeziehung in einen Kombinationszahnersatz der negative Einfluss auf die parodontale Prognose angenommen werden, zum anderen impliziert der endodontisch therapierte Zahn ein per se erhöhtes Verlustrisiko. Demnach wird in der vorgestellten Risikoanalyse auf die Problematik wurzelkanaltherapierter Zähne bei der Verwendung als Teleskoppfeiler hingewiesen.

Die Verwendung eines endodontisch therapierten Zahnes in einer festsitzenden Brückenversorgung hingegen sollte unter strenger Berücksichtigung der anderen Parameter erfolgen.

Weitere patientenbezogene, die parodontale und damit auch prothetische Prognose beeinflussende Faktoren | Neben den zahnspezifischen Parametern gibt es noch diverse patientenbezogene Faktoren, denen man maßgeblichen Einfluss auf die parodontale Prognose nachweisen konnte [6]. Die identifizierten Risikofaktoren waren eine ineffektive Mundhygiene, eine irreguläre unterstützende Parodontitistherapie, ein existenter Interleukin-1-Polymorphismus, die initial gestellte Diagnose, Rauchen, Alter und Geschlecht.
Bei der Beurteilung der prothetischen Prognose sollten die patientenbezogenen Faktoren immer in die Entscheidungsfindung einbezogen werden. Patienten mit einer inadäquaten Mundhygiene, niedriger Compliance und Raucher er-

Eine adäquate unterstützende Parodontitistherapie ist die elementare Grundvoraussetzung, um parodontal geschädigte Zähne langfristig erhalten zu können. Werden Zähne in eine prothetische Therapie einbezogen, so gilt das umso dringlicher vor dem Hintergrund, dass die komplexere prothetische Therapie selbst einen Risikofaktor für den parodontal kompromittierten Zahn darstellt.

fahren ein erhöhtes Risiko, dass die prothetische Therapie mit einer deutlich schlechteren Prognose verknüpft sein wird. Die initial gestellte Diagnose, schwere chronische Parodontitis oder aggressive Parodontitis, sollte unweigerlich in einer strengen Beurteilung prothetisch anvisierter Zähne münden.

Zusammenfassend kann gesagt werden, dass die Beurteilung einer prothetischen Wertigkeit eines oder mehrerer Zähne nicht nur die zahnbezogenen Risikofaktoren, sondern auch die patientenbezogenen Risikofaktoren berücksichtigen muss.

Entscheidungsoptionen bei nicht ausreichender Pfeilerwertigkeit | Kommt man bei der Verwendung des Risikoscores zu dem Ergebnis, dass einige Zähne eine nicht ausreichende Pfeilerwertigkeit haben, bestehen folgende Entscheidungsoptionen: Zunächst muss geklärt werden, ob sich der betroffene Parameter mit zusätzlichen Behandlungsmaßnahmen noch verändern bzw. verbessern lässt. In diesem Zusammenhang ist abzuklären, ob der Patient gewillt ist, den damit verbundenen zusätzlichen Behandlungsaufwand zu tragen. Weiterhin führen diese Maßnahmen auch zu einer deutlichen Ausdehnung des anvisierten Zeitfensters. Auch darüber muss der Patient aufgeklärt sein. Die Alternative ist die nachfolgende Entfernung des Zahnes und/oder eine Modifikation der ursprünglichen Planung.
Finden sich an den strategisch wichtigen Pfeilern noch pathologisch erhöhte Sondierungstiefen, so gilt zu entscheiden, ob weitere Behandlungsmaßnahmen sinnvoll erscheinen (Tab. 3). Dies bedeutet unweigerlich die Ausdehnung der prothetischen Vorbehandlungsphase. Eine kritische Kosten-Nutzen-Aufwand-Abwägung sollte getroffen werden. Entscheidend sind hier die anvisierten therapeutischen Mittel. Zur Verfügung stehen neben der konservativen Reinstrumentierung resektive Verfahren und regenerative Therapieformen. Unproblematisch ist die mögliche Reinstrumentierung, da es zu einer nur unwesentlichen Verschiebung des therapeutischen Zeitfensters kommt. Der Erfolg einer Reinstrumentierung nach gründlicher Erstinstrumentierung ist fraglich. Insbesondere bei infraalveolären Defekten und mehrwurzeligen Zähnen ist die Voraussagbarkeit einer Reinstrumentierung schwer abzuschätzen.
Es sei hier nochmals betont, dass es um die Beurteilung und Entscheidungsfindung an strategisch relevanten Zähnen geht. Strategisch nicht relevante Pfeiler unterliegen einer differenzierten Betrachtung. Bei diesen Zähnen finden neben den nicht chirurgischen Therapieoptionen (Reinstrumentierung, lokale Antibiose, CHX-Chip-Einlagen) auch der palliative Ansatz Anwendung. Unter bestimmten Voraussetzungen ist im Frontzahnbereich eine ST ≥ 6 mm ohne korrespondierende Sondierungsblutung akzeptabel. Bei konsequenter Erhaltungstherapie (UPT) und guter Compliance des Patienten ist ein derart langes Saumepithel tolerabel und die parodontale Situation als beobachtungswürdig einzuschätzen.
Im Gegensatz zu strategisch wichtigen Zähnen kann man strategisch nicht relevante Parodontien erhaltend therapieren. Bei Verschlechterung des Zustandes (sofern unter engmaschiger Beobachtung rechtzeitig festgestellt), lässt sich entsprechend agieren.
Resektive Verfahren (apikal reponierter Lappen, Knochenchirurgie) sind bezüglich ihrer Voraussagbarkeit zuverlässige Behandlungsoptionen. Dennoch ist eine Verschiebung des therapeutischen Zeitfensters um durchschnittlich drei bis vier Monate einzukalkulieren.
Regenerative Maßnahmen sind im Hinblick auf das therapeutische Zeitfenster immer mit einer deutlichen prothetischen Therapieverzögerung assoziiert. Nach erfolgter regenerativer Therapie empfiehlt sich die radiologische Kontrolle ein Jahr postoperativ. Um mögliche regenerative Heilungsprozesse nicht zu kompromittieren, sollte innerhalb des ersten Jahres im operierten Bereich die Messung der klinischen Sondierungstiefe unterbleiben.
Bei strategisch wichtigen Zähnen gilt es in solchen Situation mit dem Patienten gemeinsam zu entscheiden, inwieweit die Ausdehnung des Zeitfensters akzeptabel erscheint. Mögliche therapeutische Alternativen sollten in Erwägung gezogen werden. Entscheidet man sich dennoch für regenerative Maßnahmen und der therapeutische Erfolg bleibt aus, ist die Enttäuschung auf Behandler- und Patientenseite vorprogrammiert. Insbesondere bei Behandlungsmaßnahmen, die die definitive Versorgung hinauszögern, ist der Patient dringlich und ausführlich über mögliche Misserfolge aufzuklären.

ST mit (oder ohne) BOP ≥ 6 mm abhängig von der Zugänglichkeit, ästhetischen Komponente, Wurzelform, Patientenfaktoren (Rauchen, Mundhygiene, Compliance, Alter)
Intraossäre Defekte (GTR, Emdogain®, resektives Vorgehen)
Furkationsbeteiligungen
Interdentale Knochenkrater (nur bei korrespondierend pathologischen ST)

Tab. 3: Indikationen zur chirurgischen Intervention.

Wurzeltherapierte Zähne | Zähne, die in der Vorbehandlungsphase endodontisch ersttherapiert oder revidiert wurden, sind einer radiologischen und klinischen Kontrolle zu unterziehen. Neben der Beschwerdefreiheit der Patienten sollte die Apikalregion keine radiologische Aufhellung zeigen. Endodontisch ersttherapierte avitale Zähne mit initialen radiologischen Aufhellungen sollten im Vergleichsbild deutliche Verknöcherungstendenzen aufweisen. Das Gleiche gilt für endodontisch revidierte Zähne. Bei ausgedehnten Läsionen kann die Remineralisation mit entsprechend radiologischer Verdichtung nach erfolgreicher Maßnahme bis zu zwei Jahre in Anspruch nehmen.

Ein zirka drei Monate postendodontisch angefertigtes Vergleichsröntgenbild sollte zumindest eine Verknöcherungstendenz aufweisen, um die Therapiemaßnahme als Erfolg zu werten. Weiterhin sollte der Zahn klinisch Symptomfreiheit zeigen. Andernfalls wäre der Zahn weiterhin prognostisch als fraglich einzustufen. Hier wäre die Option, entweder weiter zuzuwarten mit entsprechender Therapieverzögerung oder eine Änderung des ursprünglichen Therapiekonzepts.

Analoges gilt für wurzelspitzenresezierte Zähne. Bei persistierenden Entzündungsgeschehen trotz qualitativ hochwertiger Wurzelfüllung kommt als letzte Behandlungsmaßnahme die Wurzelspitzenresektion in Betracht. Strategisch wichtige Pfeiler sollten in der Regel einer solchen Therapiemaßnahme zu diesem Zeitpunkt nicht unterzogen werden. Die geringfügige Voraussagbarkeit zieht neben einer Therapieverzögerung häufig kein befriedigendes Ergebnis nach sich. Wurzelspitzen-resezierte Zähne sollten, wenn überhaupt, ausschließlich mit einer radiologisch einwandfreien Apikalregion als strategisch wichtige Pfeiler in prothetische Therapiekonzepte einbezogen werden.

Literaturliste unter www.zmk-aktuell.de/literaturlisten

Dr. Daniel Pagel, MSc.
Studium der Zahnmedizin an der Charité Berlin
Seit 2001 in Gemeinschaftspraxis mit Dr. Christian Pagel, MSc.
Schwerpunkte: Prothetik, Parodontologie und Implantologie
Referent auf dem Gebiet der Parodontologie, Autor zahlreicher Publikationen und Mitglied zahlreicher Fachgesellschaften

Korrespondenzadresse:
Dr. Daniel Pagel, MSc.
Oranienburger Straße 221
13437 Berlin



Dr. Pagel ist Autor des Fachbuches
„Die Prothetik im parodontal geschädigten Gebiss".

Es bietet Zahnärzten eine fundierte und kompetente Entscheidungshilfe, um eine richtige Risikoeinschätzung und Einzelzahnprognose vornehmen zu können.

Dieses Buch mit 228 Seiten, 331 Abbildungen
kann zu einem Preis von 54,90 € bezogen werden über

www.spitta.de/fachbücher

oder über
Spitta Verlag GmbH & Co. KG
Ammonitenstraße 1
72336 Balingen
Tel.: 07433 952-0
Fax: 07433 952-111
(ISBN: 978-3-943996-34-0)

Thinking ahead. Focused on life.

MORITA

Endodontie ist eine Kunst

Soaric – eine Behandlungseinheit, die diese Kunst in jeder Facette unterstützt

Die Bedürfnisse der Zahnärzte stehen für uns im Mittelpunkt. Daher haben wir Soaric in enger Kooperation mit Endodontie-Experten entwickelt und auf die Anforderungen der Wurzelkanalbehandlungen ausgerichtet. Dank ausgereifter Ergonomie unterstützt Soaric sowohl die 4- als auch die 6-Hand-Behandlung und ermöglicht situationsgerechtes Anreichen sowie Ablegen der Instrumente. Mikroskop und Endomotor mit Apex-Lokator sind in die Einheit integrierbar. Sie arbeiten bequem, effizient und ohne zusätzliche Geräte oder Kabel, die Ihrer Behandlung im Wege stehen könnten. So bieten wir Ihnen die geeigneten Voraussetzungen für die Ausführung Ihrer Kunst. Erfahren Sie mehr über Soaric unter **www.soaric.de**

product design award 2012 GOLD

communication design award 2012

communication design award 2012

Schneidezähne in Form gebracht

Aufgrund ihrer Techniksensitivität stellt sich die Durchführbarkeit der individuellen klassischen Verschalungstechnik im Frontzahnbereich in manchen Fällen als etwas problematisch dar. Der Autor dieses Beitrages beschreibt eine modifizierte Form dieser Technik und demonstriert anhand mehrerer Patientenbeispiele, dass auch mit einer vereinfachten Verschalungstechnik anatomisch korrekte und ästhetische Frontzahngestaltung möglich ist.

„Form follows function" – dieses Bauhaus-Prinzip setzt die Natur leider nicht bei Zähnen um; die wären ansonsten eher quadratisch: Die Seitenzähne einer Kuh kombiniert mit den mittleren Schneidezähnen eines Kaninchens. Da aber so keiner rumlaufen will, hat Mutter Natur dem Ganzen eine ansprechendere, ästhetische Komponente mitgegeben: Die Zähne haben ihre größte Zirkumferenz in Höhe des Zahnäquators, darunter verjüngen sie sich in konvexer Form. Das so gestaltete Emergenzprofil verhindert, dass der Speisebolus die Papille und die angrenzende Gingiva direkt traumatisiert – eine clevere Idee; also doch „Form follows function"?
Für die restaurative Zahnmedizin wäre hingegen der klassische Bauhaus-Ansatz in Form von „quadratisch-praktisch" eher von Vorteil, würde eine solche Form die Restauration im Mund durch die Generierung gerader Flächen deutlich erleichtern. Nun müssen wir halt mit diesen Herausforderungen leben und haben gelernt, mit Unterstützung durch zahlreiche Hilfsmittel konvexe Zahnformen im Front- und Seitenzahnbereich zu gestalten. Im Endeffekt gibt es zahlreiche Möglichkeiten zur rekonstruktiven Frontzahngestaltung [8,9], die effektiv funktionieren und von vielen Praktikern erfolgreich angewendet werden.
Was die Teilmatrize im Seitenzahnbereich ermöglicht, erlaubt uns die individuelle Verschalungstechnik im Frontzahnbereich. Die von Hugo und Klaiber [3–5,7] ins Leben gerufene Technik ermöglicht vorhersehbare anatomische Ergebnisse ohne großen materiellen Aufwand und wird auch von anderen Autoren in jüngeren Publikationen gerne aufgegriffen [10]. Im Prinzip ist die Form des Zahnes die bedeutsamste ästhetische Komponente; stimmt die, werden eher noch leichte Abweichungen in der Farbe oder der Opazität optisch toleriert. Somit kann durchaus die simple Gleichung „einfache Formgestaltung = einfache Ästhetik" aufgestellt werden. Kombiniert man die ästhetische anatomische Form noch mit einem ästhetischen Restaurationsmaterial, welches besagte Transluzenzen liefert, eine optimale Farbadaptation erlaubt und dessen durch die initiale Politur erreichter Glanzgrad auch dauerhaft bleibt, steht dem ästhetischen Erfolg der Restauration eigentlich nichts mehr im Wege.
Da die ursprüngliche Verschalungstechnik durch die Notwendigkeit des Ausbombierens mithilfe eines Heidemann-Spatels und einer manchmal existenten Anhaftungsproblematik an dem lichthärtenden Provisorium-Material teilweise etwas techniksensitiv sein kann, hatte der Autor dieses Problem in einem Beitrag der ZMK (nachzulesen auf www.zmk.aktuell.de/ernst) schon einmal aufgegriffen und die Verschalungstechnik dahingehend modifiziert, dass anstelle des auszuformenden Frasaco-Streifens eine vertikal eingebrachte und eingekürzte Teilmatrize zur Anwendung kommt [6].
Die vorliegenden Fallbeispiele verdeutlichen diese Kombination aus modifizierter Verschalungstechnik und einem einfachen ästhetischem Farbkonzept bei einer Reihe kleinerer Behandlungsindikationen, bei denen aufwendige Schichtkonzepte durchaus ein Platzproblem beinhalten würden.

Fall 1 | Erneuerung von existierender Anbauten an seitlichen Schneidezähnen | Die 25 Jahre alte Kollegin stellte sich mit der Bitte um Erneuerung ihrer Kompositanbauten an ihren seitlichen Schneidezähnen vor, die diskrete Randverfärbungen und keine anatomisch korrekte Form aufwiesen (Abb. 1–3). Als Zielfarbe wurde eine Vita A1 bestimmt. Nach Entfernung der existierenden Kompositrestaurationen und Anfrischen der Klebefläche mit einem Feinkorndiamanten [10] erfolgte die Isolierung des Arbeitsfeldes mit einem extra-heavy Kofferdam (Abb. 4 u. 5). Dieses sehr dicke Kofferdamtuch hat ausreichend Spannkraft, um sich um den Zahn in den Sulkus zu spannen und dort invertieren zu lassen. Dieses Invertieren (= Umschlagen des Kofferdamtuches in den Sulkus) funktioniert nur, wenn bei Manipulation des Tuches mithilfe eines Heidemann-Spatels der Bereich mit einem Luftpüster stark getrocknet wird. Eine anschließende Zahnseidenligatur sichert das im Sulkus eingebrachte Kofferdamtuch.
Da nicht komplett ausgeschlossen werden konnte, dass doch noch verbliebene Kompositreste am Zahn vorhanden waren, erfolgte im nächsten Schritt ein Abstrahlen der Klebefläche mit Aluminiumoxid. An diese so aufgeraute Oberfläche könnte neues Komposit nach Adhäsivanwendung ähnlich gut haften wie nach einer Kompositreparatur [2]. Neben dem Zurechtschneiden einer transluzenten KerrHawe-Teilmatrize für den Seitenzahnbereich bieten sich die deutlich stabileren und somit leichter manipulierbaren Metall-Teilmatrizen für Klasse-II-Kavitäten an. Von diesen gibt es auf dem Markt viele; die Wahl fiel im vorliegenden Fall auf die bleitoten Garrison-Teilmatrizen (www.garrisondental.com). Eine Alternative wären z. B. noch die stabileren Daville-Teilmatrizen (nicht bleitot; www.minimalinvasiv.de) oder die Quickmat-Deluxe-Teilmatrizen von Polydentia (www.polydentia.ch/de). Es wurde im vorliegenden Fall eine flachere Milchzahn-Teilmatrize ausgewählt, da der Zahn in oro-vestibulärer Richtung sehr schmal war. Die Teilmatrize wurde in der Mitte in okkluso-zervikaler Richtung durchgeschnitten und ein Teil mesial an Zahn 12, das andere Teil mesial an Zahn 22 vertikal positioniert und mit einem lichthärtenden gummielastischen

Herstellerangaben zu den verwendeten Produkten sind im Beitrag integriert.

Provisorium-Material (Clip, VOCO, Cuxhaven) am Nachbarzahn fixiert (Abb. 4 u. 5). Hierbei ist darauf zu achten, dass die Teilmatrize dem Zahn im Sulkus dicht anliegt, um dort spätere Stufenbildungen zu vermeiden. Als Restaurationsmaterial kam im vorliegenden Fall nach klassischer Adhäsivanwendung mit Phosphorsäurekonditionierung Estelite Sigma Quick (Tokuyama, Tokyo, Japan) zur Anwendung. Aufgrund der sphärischen Füllkörpergeometrie und dem Herstellungsprozess, der runde Füllkörper mit einem mittleren Durchmesser von 0,2 µm zulässt, ergibt sich ein harmonischer Farbübergang, der die Restauration ähnlich dem viel zitierten „Chamäleoneffekt" nahezu unsichtbar in den Zahn integriert. Zudem kann sehr leicht ein unvergleichbarer Politureffekt erreicht werden, der als einziges Nicht-Mikrofüller-Komposit auch tatsächlich nachhaltig anhält.

Der zervikale Bereich ist aufgrund des sehr spitzen Winkels zwischen der Teilmatrize und dem Zahn nur sicher mit einem Flow-Komposit auszufüllen. Dünnlumige Applikationskanülen [10] eignen sich hierzu am besten. Trotz der Verwendung entsprechender Kanülen kann es passieren, dass eine kleine Luftblase vorweg geschoben wird, die in Folge zu einem Materialunterschuss und somit zu einer kleinen positiven Stufe approximal-zervikal führt. Um die zu vermeiden, sollte das Flow-Komposit vom Approximalkontakt mithilfe einer Explorersonde in den Sulkus gestrichen werden. So löst man die Oberflächenspannung des Flow-Komposits und stellt einen glatten Übergang approximal-zervikal sicher.

Da die Zähne wenig bis kaum Transluzenz im Inzisalbereich aufwiesen, kam nahezu als alleiniges Restaurationsmaterial die Farbe OA1 des Estelite-Sigma-Quick-Komposits zur Anwendung. Lediglich im inzisalen Bereich erfolgte eine diskrete Überschichtung mit der Schmelzfarbe A1. Auf ein Einmalen weißer Akzentuierungen wurde in Rücksprache und auf Wunsch der Patientin verzichtet.

Abb. 1: En face-Ansicht der Ausgangssituation: die zur Lückenreduktion angefertigten Kompositanbauten sind anatomisch nicht ideal konturiert und zeigen diskrete Randverfärbungen.

Abb. 2: Detailansicht der Ausgangssituation an Zahn 12: älterer Kompositanbau.

Abb. 3: Detailansicht der Ausgangssituation an Zahn 22: älterer Kompositanbau.

Abb. 4: Arbeitsfeld um Zahn 12 mit Kofferdam isoliert, zurecht geschnittene Teilmatrize vertikal in situ und mit Clip am Nachbarzahn fixiert.

Abb. 5: Arbeitsfeld um Zahn 22 mit Kofferdam isoliert, zurechtgeschnittene Teilmatrize vertikal in situ und mit Clip am Nachbarzahn fixiert.

Herstellerangaben zu den verwendeten Produkten sind im Beitrag integriert.

Abb. 6: Detailansicht des Zahnes 12, zwei Monate nach Behandlungsabschluss.

Abb. 7: Detailansicht des Zahnes 22, zwei Monate nach Behandlungsabschluss.

Die Ausarbeitung erfolgte approximal-inzisal mit flexiblen Scheiben (Sof-Lex XT, 3M ESPE, St. Paul, USA), labial-palatinal mit einem flammenförmigen Q-Finierer (H48LQ, Komet/Gebr. Brasseler, Lemgo) und dem Venus Supra Zwei-Stufen-Hochglanzpolitursystem (Heraeus Kulzer, Hanau). Die Abbildungen 6 bis 8 zeigen das Endergebnis bei einer Kontrolle nach zwei Monaten. Die junge Kollegin war mit der Neugestaltung ihrer seitlichen Schneidezähne sowohl hinsichtlich der Form als auch Farbe sehr zufrieden.

Abb. 8: En-face-Ansicht der neu gestalteten seitlichen Schneidezähne nach zwei Monaten.

Fall 2 | Veneeralternative | Die 18-jährige Patientin wurde vom behandelnden Kieferorthopäden mit der Bitte um eine Veneerversorgung der Zähne 12, 11, 21 und 22 zum Schließen der Restlücken sowie Ausgleich der vorhandenen Angulation der Schneidekanten überwiesen (Abb. 9). Die Abbildungen 10 und 11 zeigen die seitlichen Schneidezähne in Detailaufnahmen. Sicherlich kann mit einer Veneerversorgung dem Wunsch des Kieferorthopäden und der Patientin nachgekommen und so eine perfekte Frontzahngestaltung erreicht werden. Aufgrund der doch eher diskreten Befunde wäre dies aber auch eine im Verhältnis sehr invasive und zudem sehr teure Behandlungsalternative. Aus diesem Grund wurde die Patientin konkret dahingehend befragt, was sie selbst denn am meisten störe. Sie antwortete

Abb. 9: Ausgangssituation: Laut Empfehlung des behandelnden Kieferorthopäden sollten die Zähne 12–22 mit Veneers versorgt werden um die Angulation auszugleichen sowie die Lücken zwischen den seitlichen und mittleren Schneidezähnen zu schließen.

Abb. 10: Detailaufnahme der Zähne 12 und 11. Die Lücke fällt hier stärker auf als auf der kontralateralen Seite.

Abb. 11: Diskretere Lücke zwischen Zahn 21 und 22, welche die Patientin selbst nicht störte.

Herstellerangaben zu den verwendeten Produkten sind im Beitrag integriert.

Bionik

Natürlicher kann nur die Natur

BioHPP® - „Die Werkstoff-Evolution“

BioHPP® ist ein auf PEEK basierendes, keramikverstärktes High-Performance-Polymer. Die torsionsbeständige Alternative zu starren Gerüstwerkstoffen.
Einfach in der Anwendung. Überragende Eigenschaften. Die Lösung.

- **Vielseitig** | BioHPP® - Breites Indikationsspektrum.
- **Konkurrenzlos** | BioHPP® - Elastisch wie natürlicher Knochen, verringert Belastungsspitzen.
- **Souverän** | BioHPP® - Patienten sind überzeugt vom natürlichen Biss- und Mundgefühl.

Mehr Informationen zur Verarbeitung mit dem ***for***2press-System und den Eigenschaften die BioHPP® auf dem Dentalmarkt einzigartig machen erhalten Sie telefonisch unter **0 73 09 / 8 72-22**.

Infomaterial anfordern unter
http://biohpp.bredent.com

SCANNE DIESE SEITE
MIT DER LAYAR APP

BioHPP

Dental Therapy Systems
SCIENTIFICALLY PROVEN
Made in Germany

40 YEARS DENTAL INNOVATIONS 1974 2014

bredent group

bredent GmbH & Co. KG | Weissenhorner Str. 2 | 89250 Senden | Germany | Tel. (+49) 0 73 09 / 8 72-22 | Fax (+49) 0 73 09 / 8 72-24 | www.bredent.com | e-mail info@bredent.com

Abb. 12: Zur Formgebung des Anbaus an Zahn 12 eingebrachte, hochkant gestellte und mit Clip fixierte Teilmatrize.

Abb. 13: Anbau an Zahn 12 unmittelbar nach Ausarbeitung und Politur.

Abb. 14: En-face-Ansicht nach Behandlungsabschluss. Die Asymmetrie der Lücken fällt kaum auf; die Angulation konnte durch eine minimale Einschleifmaßnahme an Zahn 11 minimalinvasiver als mit der eingangs erwünschten Veneerbehandlung korrigiert werden.

sehr spontan mit einem Deuten auf die Lücke zwischen 12 und 11 sowie auf die mesiale Kante von Zahn 11. Die Angulation der Zähne sowie die kleinere Lücke zwischen den Zähnen 21 und 22 störte sie nicht. Um dem Wunsch der Patientin nachzukommen und gleichzeitig dem Prinzip des „nihil nocere" zu folgen und so minimalinvasiv wie möglich zu arbeiten, wurde die Empfehlung ausgesprochen, lediglich die Lücke zwischen 12 und 11 mit einem Kompositanbau zu schließen und die Schneidekante an Zahn 11 in Form eines „tooth shaping" [1] zu korrigieren. Da die Patientin sehr kooperativ war, keine Tendenzen zu unkontrollierten Zungenbewegungen zeigte und eine optimale Mundhygiene aufwies, die weder ein Sulkusexsudat, geschweige denn eine Blutung aus dem Sulkus erwarten ließ, konnte im vorliegenden Fall auf das Anlegen eines Kofferdamspanngummis verzichtet und unter relativer Trockenlegung mithilfe eines Foto-Wangenabhalters (Hager & Werken) gearbeitet werden. Nach Anrauen der Oberfläche mit einem Feinkorndiamanten erfolgte, wie im Fall 1 beschrieben, die Verschalung mithilfe einer vertikal inserierten Milchzahn-Teilmatrize unter Fixierung mit Clip (Abb. 12). Nach klassischer Adhäsivanwendung mit Phosphorsäurekonditionierung erfolgte der Kompositanbau identisch zu Fall 1 – mit der Ausnahme, dass im vorliegenden Fall die Farbkombination OA2/A2 von Estelite Sigma Quick zur Anwendung kam. Ein Flow-Komposit füllte erneut den Übergangsbereich nach zervikal aus. Der Übergang zwischen Restauration und labialer und palatinaler Schmelzfläche wurde entgegen den eigentlichen Empfehlungen des Herstellers ausschließlich mit der opakeren Masse OA2 erstellt. Da die Patientin – anders als die Patientin aus Fall 1 – etwas mehr transluzente Bereiche im Schneidekantenbereich aufwies, kam hier etwas mehr von der Schmelzmasse A2 zum Einsatz. Es wurde bewusst ein Lückenschluss vorgenommen und damit eine gewisse Asymmetrie in Kauf genommen. Dies lässt allerdings alle späteren Behandlungsoptionen offen: Gefällt der Patientin die geschlossene Lücke zwischen Zahn 12 und 11 besser als die diskrete Lücke zwischen Zahn 21 und 22, kann mit einer identischen Herangehensweise die Lücke im zweiten Quadranten genauso geschlossen werden. Würde die Patientin hingegen die kleine Lücke auf der linken Seite als ästhetisch ansprechender empfinden, könnte der Anbau an 12 mithilfe eines diamantierten Finierstreifens noninvasiv reduziert und somit eine Symmetrie erzielt werden. Ein Verbleiben der jetzigen Situation wäre die dritte und ideale Variante.

Die Abbildung 13 zeigt den fertig ausgearbeiteten und polierten Anbau an Zahn 12, die Abbildung 14 die En-face-Ansicht nach Abschluss der Behandlung und dem inzisalen Reduzieren der mesialen Kante des Zahnes 11 in Form des tooth shaping mithilfe unterschiedlicher Sof-Lex-Scheiben (3M ESPE). Nach Erstellung des Abschlussbildes erfolgte noch eine Fluoridierung (Duraphat) zur Remineralisation des durch die Einschleifmaßnahme geschädigten Zahnschmelzes. Die Patientin war von der vorgenommenen, deutlich minimalinvasiveren Behandlung sehr angetan und wollte die Frontzahnsituation im Weiteren auch so belassen wissen.

Fall 3 | Lückenschluss nach Kieferorthopädie | Die Patientin stellte sich nach abgeschlossener kieferorthopädischer Behandlung mit verbliebenen Restlücken zwischen den mittleren und seitlichen Schneidezähnen vor (Abb. 15 u. 16). Ein kompletter Lückenschluss hätte eine erweiterte kieferorthopädische Behandlung bedingt, die in Rücksichtnahme auf die zusätzlichen Kosten und den Zeitbedarf zugunsten einer direkten restaurativen Therapie zurückgestellt wurde. Die Zähne wiesen sehr gerade Approximalflächen auf. In einer Modellanalyse erschien es am unauffälligsten, wenn der Lückenschluss ausschließlich über Anbauten an die seitlichen Schneidezähne erfolgen würde. Anbauten

Herstellerangaben zu den verwendeten Produkten sind im Beitrag integriert.

Wir machen unsere Arbeit ...

... und Sie die guten Erfahrungen!

Bereits rund 4.500 Zahnärzte vertrauen regelmäßig auf den Qualitätszahnersatz, das Preis-Leistungs-Verhältnis und den Service der MDH AG. **Gehören auch Sie dazu!**

Testen Sie unseren
Zahnersatz!

Telefon +49 208 / 469 599 220
Telefax +49 208 / 469 599 560
E-Mail kundenmanagement@mdh-ag.de

Wir schließen Ihre Lücke

MDH AG
Mamisch Dental Health

Der Marktführer für Qualitätszahnersatz aus dem Ausland

Abb. 15: Ausgangsbefund: Lücke zwischen Zahn 12 und 11.

Abb. 16: Ausgangsbefund: Lücke zwischen Zahn 21 und 22.

Abb. 17: Mit vertikal inserierter, zurechtgeschnittener Teilmatrize verschalte Situation an Zahn 12.

Abb. 18: Identische Verschalung an Zahn 22.

Abb. 19: Anbau an Zahn 12, vorrangig aus der opakeren Masse OA2 des Estelite Sigma Quick.

Abb. 20: Anbau an Zahn 20; ebenso primär aus der opakeren Masse OA2 des Estelite Sigma Quick.

an die mittleren Schneidezähne ließen befürchten, dass diese in ihrem Längen- zu Breitenverhältnis zu breit wirken würden. Ein bilateraler Lückenschluss sollte hinsichtlich des zu betreibenden Gesamtaufwandes möglichst vermieden werden. Die Therapie erfolgte analog dem in Fall 2 vorgestellten Procedere: Mit Clip fixierte Teilmatrizen gestalteten einfach die Form (Abb. 17 u. 18); als Restaurationsmaterial kam Estelite Sigma in der Kombination OA2/A2 zur Anwendung, wobei die opakere Masse OA2 mehr als 90 % der Restauration ausmachte. Die Abbildungen 19 und 20 zeigen die beiden fertiggestellten Anbauten in der Ansicht von schräg-lateral, die Abbildung 21 in En-face-Ansicht bei einer Nachkontrolle nach drei Monaten.

Abb. 21: Die solitären Anbauten an den Mesialflächen der seitlichen Schneidezähne ergeben ein harmonisches Längen- zu Breitenverhältnis der gesamten Front, mit der die Patientin nach Abschluss der Gesamtbehandlung dann auch zufrieden war.

Herstellerangaben zu den verwendeten Produkten sind im Beitrag integriert.

DEM ZAHN AM NÄCHSTEN

GrandioSO

In der Summe seiner physikalischen Eigenschaften ist Grandio®SO das zahnähnlichste Füllungsmaterial weltweit. Das bedeutet für Sie: Langlebige, zuverlässige Restaurationen und vor allem zufriedene Patienten.**

- Für höchste Ansprüche im Front- und Seitenzahnbereich universell einsetzbar
- Natürliche Opazität für zahnähnliche Ergebnisse mit nur einer Farbe
- Intelligentes Farbsystem mit neuen, sinnvollen Farben GA3.25 und GA5
- Geschmeidige Konsistenz, hohe Lichtbeständigkeit, einfache Hochglanzpolitur

* Alle aktuellen Angebote finden Sie unter www.voco.de
** Fordern Sie gern unsere wissenschaftliche Produktinformation an.

VOCO
DIE DENTALISTEN

VOCO GmbH · Anton-Flettner-Straße 1-3 · 27472 Cuxhaven · Tel. 04721 719-1111 · www.voco.de

Fall 4 | Konventionelle Klasse IV-Restauration | Neben den vorgestellten Fällen zum Lückenschluss ergeben sich tagtäglich genügend Behandlungsindikationen restaurativer Art, die auch entsprechend ästhetischen Gesichtspunkten restauriert werden sollten. Im vorliegenden Fall einer 60-jährigen Patientin war eine alio loco erstellte distale Klasse-IV-Kompositrestauration an Zahn 21 verloren gegangen (Abb. 22). Es zeigte sich ein weit aufgespannter Approximalraum, welcher hinsichtlich einer konvexen Restaurationsgestaltung ebenso am einfachsten mit der beschriebenen Verschalungstechnik mithilfe einer vertikal eingebrachten Teilmatrize versorgbar schien. Die Abbildung 23 zeigt die nach Nachexkavation, Abrundung der Präparationskanten und Kofferdamisolierung mit der Teilmatrize verschalte Kavität. Eine anatomische Rekonstruktion war in Folge einfach möglich. Als Restaurationsmaterial kam im vorliegenden Fall das neue Estelite Asteria (Tokuyama) zum Einsatz, welches im Vergleich mit Estelite Sigma Quick auf einem deutlich vereinfachten Farbsystem basiert. Die klassische Empfehlung zu Estelite Sigma Quick, Opakmassen generell mit Schmelzmassen zu überschichten, wird zugunsten einer einfachen Einschichtung ausschließlich aus einer Body-Masse verändert. Lediglich im Inzisalbereich kann eine transluzentere Schmelzeffektmasse eingesetzt werden. Dieses so empfohlene Vorgehen ähnelt der eigenen Modifikation der Estelite-Sigma-Quick-Anwendung dahingehend, dass die Estelite Sigma Quick-Opakmasse in den vorgestellten Fällen ähnlich der Body-Masse von Estelite Asteria zur Anwendung kam. Da beide Massen einen ähnlichen Opazitätswert aufweisen, war dies retrospektiv betrachtet auch schlüssig. Das neue Farbkonzept von Estelite Asteria ist aber logischer, da sich hinsichtlich der Nomenklatur eine universelle „Body"-Masse von der Vorstellung her besser am Schmelzrand verträgt als eine Opakmasse. Demnach ist dies ein nachvollziehbares Konzept, welches Neueinsteigern in die Tokuyama-Komposite einen leichteren Start erlaubt. Auch hier war die Verwendung eines Flow-Komposits im zervikalen Bereich erforderlich. Vor der Härtung des Flows wird die Teilmatrize von innen an den Nachbarzahn gedrückt. Am einfachsten geschieht dies durch Verdrehen eines inzisal des Kontaktpunktes eingebrachten Heidemann-Spatels oder durch Druck eines großvolumigen Kugelstopfers. So wird eine ausreichende Approximalkontaktstärke sichergestellt. Entsprechend den Herstellerempfehlungen wurde die Body-Farbe A3 in der gesamten Kavität verwendet, wobei diese trotzdem in Einzelinkrementen eingebracht, ausmodelliert und separat polymerisiert wurden. Im Inzisalbereich erfolgte eine diskrete Überschichtung mit der NE-Schmelz-Effektmasse zur Erhöhung der Transluzenz in diesem Bereich. Dieser zusätzliche Schritt ist optional, kann aber bei Schneidekanten mit regulärer oder überdurchschnittlicher Transluzenz nur empfohlen werden. Die Abbildung 24 zeigt das Endergebnis nach Ausarbeitung und Hochglanzpolitur. Diese erfolgte analog zu den Estelite-Sigma-Quick-Fällen approximal-inzisal mit flexiblen Scheiben (Sof-Lex XT, 3M ESPE, St. Paul, USA), labial-palatinal mit einem flammenförmigen Q-Finierer (H48LQ, Komet/Gebr. Brasseler, Lemgo) und abschließend mit dem Venus Supra Zwei-Stufen-Hochglanzpolitursystem (Heraeus Kulzer, Hanau).

Die Abbildung 24 zeigt das Endergebnis nach Ausarbeitung und Hochglanzpolitur. Diese erfolgte analog zu den Estelite Sigma-Quick-Fällen approximal-inzisal mit flexiblen Scheiben (Sof-Lex XT, 3M ESPE, St. Paul, USA), labial-palatinal mit einem flammenförmigen Q-Finierer (H48LQ, Komet/Gebr. Brasseler, Lemgo) und abschließend mit dem Venus Supra Zwei-Stufen Hochglanzpolitursystem (Heraeus Kulzer, Hanau).

Abb. 22: Distaler Defekt an Zahn 21 nach Verlust einer Kompositrestauration.

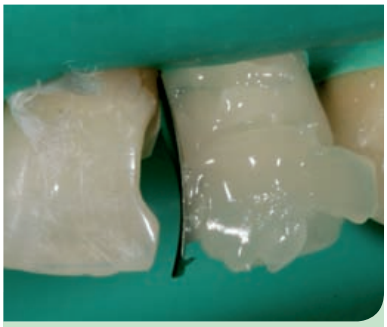

Abb. 23: Kofferdamisolierung und Verschalung mit der Teilmatrize.

Abb. 24: Endergebnis der mithilfe der modifizierten Verschalungstechnik erstellten Klasse IV-Restauration.

Fall 5 | Lückenschluss bei Nichtanlage der seitlichen Schneidezähne | Bei einer Nichtanlage seitlicher Schneidezähne stehen primär zwei Therapieoptionen zu Verfügung: Öffnen der Lücke mit späterer Implantat- oder Klebebrückenversorgung bzw. Lückenschluss und gegebenenfalls Umformung des Eckzahnes zu einem seitlichen Schneidezahn. Schwierig wird es allerdings, wenn – wie im vorliegenden Fall – der geplante Lückenschluss nicht vollständig zu erzielen war und eine kleine Restlücke verbleibt (Abb. 25, 28, 31). Da Eckzähne in der Regel dieselbe Breite aufweisen wie mittlere Schneidezähne, seitliche Schneidezähne hingegen deutlich schmaler sind, erschien es wenig sinnvoll, die Lücken

Herstellerangaben zu den verwendeten Produkten sind im Beitrag integriert.

VITA PHYSIODENS® – für eine natürliche Kaufunktion

Nach dem Premium-Konzept der BIO-Logischen Prothetik von Dr. End



3483D

VITA shade, VITA made.

VITA

Die Natur ist ein Meister der Funktionalität und VITA PHYSIODENS ihr bester Schüler. Die weltweit erste vollanatomische Premium-Prothetik ist in ihrer Physio-logie das perfekte Abbild des menschlichen Gebisses. Die körperhaften Seitenzähne verfügen über eine natürliche Kauflächengestaltung und sphärische Interdentalflächen sowie vielfältige Kontaktpunktmöglichkeiten. Das Ergebnis ist eine perfekte Okklusion nach der BIO-Logischen Prothetik sowie eine ästhetische, phoneti-sche und funktionell optimierte Frontzahnaufstellung.

www.vita-zahnfabrik.com facebook.com/vita.zahnfabrik

über Anbauten an die Eckzähne zu schließen. Distale Anbauten an den mittleren Schneidezähnen waren im vorliegenden Fall deutlich sinnvoller, da so ein gegenüber dem Eckzahn etwas breiterer Zahn resultieren könnte. Zudem zeigten sich die Distalflächen der Schneidezähne recht gerade, was einen Lückenschluss über eine konvexere Ausformung dieser Zähne anbot. Somit kam man in Übereinstimmung mit dem Patienten überein, die Eckzähne unverändert zu belassen, ebenso die diskrete Lücke zwischen den mittleren Schneidezähnen. Ein mesio-inzisaler Anbau an den Eckzähnen wäre zwar technisch möglich, würde die Zähne in diesem Bereich aber optisch weiter verbreitern, was nicht gewünscht war. Eine vergleichbar runde Inzisalkantenform ist bei vielen seitlichen Schneidezähnen zu finden und stört somit den optischen Gesamteindruck nicht sehr stark. Die Umsetzung der Behandlung erfolgte wiederum in der beschriebenen Form mittels individualisierter Verschalung mit den hochkant eingestellten Teilmatrizen. Auch hier war aufgrund der guten Kooperation des Patienten kein Anlegen eines Kofferdams zwingend erforderlich. Die Abbildungen 26 und 29 zeigen die fixierten Verschalungen. Als Restaurationsmaterial kam erneut Estelite Asteria (Tokuyama) in der Farbe A2B zur Anwendung. Diese inkrementell eingebrachte Universalfarbe rekonstruierte das Hauptvolumen der Restauration – einschließlich aller labialen und palatinalen Übergänge zum Zahnschmelz des Originalzahnes. Lediglich im inzisalen Bereich kam die Effektmasse NE zur Anwendung, um dort eine etwas höhere Transluzenz der Schneidekante zu erzielen. Die Abbildungen 27 und 30 zeigen die fertiggestellten distalen Anbauten an den Zähnen 11 und 21 aus schräg-lateraler Sicht, die Abbildung 32 eine mit Abbildung 31 vergleichbare En-face-Darstellung. Es zeigt sich zwar ein gewisser ästhetischer Kompromiss hinsichtlich der individuellen Form aller Frontzähne; dieser war aber für den Patienten in Anbetracht des relativ geringen Behandlungs-, Zeit- und Kostenaufwandes völlig akzeptabel.

Abb. 25: Die Detailaufnahme von schräg-lateral verdeutlicht den doch nicht unerheblichen Freiraum zwischen Zahn 11 und 13.

Abb. 26: Verschalung an Zahn 11.

Abb. 27: Ausgearbeiteter und polierter distaler Anbau an Zahn 11.

Abb. 28: Vergleichbare Restlücke zwischen Zahn 21 und 23.

Abb. 29: Verschalung an Zahn 21.

Abb. 30: Fertiggestellter distaler Anbau an Zahn 21.

Abb. 31: Ausgangssituation: En face-Aufnahme der Oberkiefer-Front bei Nichtanlage der seitlichen Schneidezähne und kieferorthopädischer Lückenreduktion.

Abb. 32: Abschlussaufnahme von frontal: Der erzielte ästhetische Kompromiss war für den Patienten durchaus akzeptabel.

Herstellerangaben zu den verwendeten Produkten sind im Beitrag integriert.

Fall 6 | Monochromatischer Lückenschluss | Der einfachste Fall zum Schluss. Eine mit den beschriebenen Fällen 1–3 vergleichbare Situation: Eine diskrete Lücke zwischen Zahn 12 und 11 sollte geschlossen werden. Die Abbildung 33 zeigt die Ausgangsituation, die Abbildung 34 die angebrachte Verschalung nach Anrauen der Klebeflächen mithilfe eines Finierdiamanten. Da im vorliegenden Fall die Zähne relativ opak waren und aufgrund der Craquelé-Linien in den Schneidekanten der mittleren Schneidezähne keinerlei natürliches Lichtspiel einer transluzenten Schneidekante aufwiesen, konnte in diesem Fall monochromatisch mit einer einzigen Farbe – in dem Fall die A1B des Estelite Asteria – versorgt werden. Auf Wunsch des Patienten wurde bewusst auf eine Akzentuierung in der Form hochtransluzenter Massen oder der Einbringung von Malfarben verzichtet. Die Abbildung 35 zeigt den Behandlungsabschluss dieser einfachen, aber effektiven Behandlungsmaßnahme.

Abb. 33: Diskrete Lücke zwischen Zahn 12 und 11. Da im zweiten Quadranten keine vergleichbare Lücke vorhanden war, sollte diese aus Symmetriegründen geschlossen werden.

Abb. 34: Vorbereitete Verschalung – bereit zur adhäsiven Vorbehandlung.

Abb. 35: Lückenschluss in Form eines monochromatischen Anbaus in der Farbe A1B.

Fazit | Die gezeigten Fälle verdeutlichen, dass es durchaus möglich ist, mit einer vereinfachten Verschalungstechnik eine anatomisch korrekte und damit nahezu automatisch ästhetische Frontzahngestaltung zu erzielen. Der Vorteil in der beschriebenen Vorgehensweise liegt wie bei der ursprünglichen Verschalungstechnik nach Hugo und Klaiber [3-5,7] darin, dass alle hierzu erforderlichen Hilfsmittel wie Teilmatrizen und ein lichthärtendes, gummielastisches Provisorium-Material in der Regel in der Praxis vorhanden sind. Je einfacher und damit umso schneller der Behandlungsablauf werden kann, desto kostengünstiger kann eine derartige Versorgung angeboten werden und stellt damit eine valide, minimalinvasivere und kostenoptimierte Alternative zur klassischen Veneerversorgung dar.

Literaturliste unter
www.zmk-aktuell.de/literaturlisten

Korrespondenzadresse:
Prof. Dr. Claus-Peter Ernst
Poliklinik für Zahnerhaltungskunde
Universitätsmedizin der Johannes Gutenberg-Universität Mainz
Augustusplatz 2, 55131 Mainz
E-Mail: ernst@uni-mainz.de
und
zahnÄrzte im Gutenberg-Center
Haifa-Allee1
55128 Mainz

MORITA

Schnell.
Sicher.
Schonend.

DentaPort ZX mit OTR-Funktion –
erleben Sie Endodontie der Extraklasse

Zähne sind für den Menschen unvergleichlich wertvoll. Dieses kostbare Gut bestmöglich zu schützen, hat höchste Priorität. Entdecken Sie die Innovationen von DentaPort ZX: Durch die neue Optimum-Torque-Reverse-Funktion sorgt das Mess- und Aufbereitungssystem für eine bestmögliche Schonung des Zahns. Zur Vermeidung der gefährlichen Microcracks, wird das Drehmoment der Feile sowohl im rotierenden als auch im oszillierenden Betrieb stets optimal angepasst. So verhindern Sie Feilenbrüche – und gewährleisten eine noch schnellere, sicherere und schonendere Endodontiebehandlung.
www.morita.com/europe

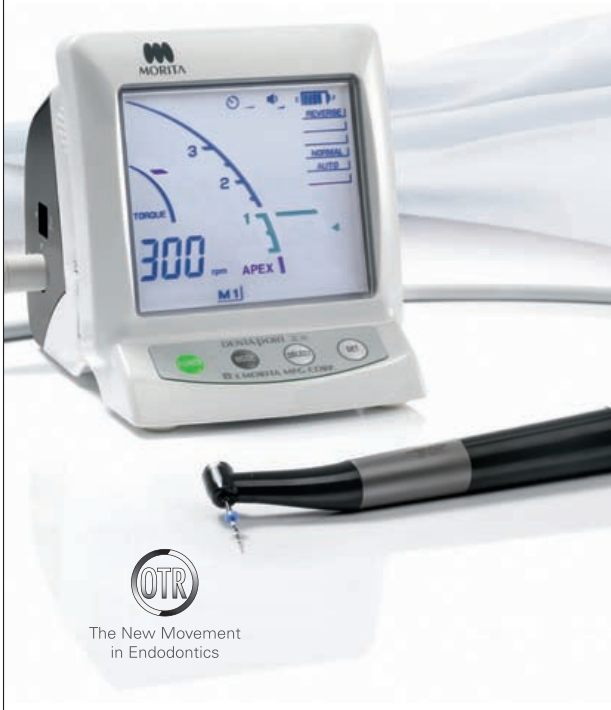

Einführung digitalen Röntgens in der Praxis – Routine oder Herausforderung? (Teil 1)

Im nachfolgenden Beitrag greift der Autor zahlreiche Aspekte bei der Umstellung auf das digitalen Röntgen auf. Angefangen von den Überlegungen, die nebst der Kostenfrage vor der Anschaffung angestellt werden sollten, über die Arbeitsabläufe bis hin zur Bedienung der Röntgengeräte, um letztlich Fehlplanungen zu vermeiden.

Die Anfertigung von Röntgenaufnahmen gehört zu den Routineprozeduren in jeder Zahnarztpraxis. Die Ausstattung mit mindestens einem Tubusgerät für intraorale Aufnahmen sowie einem Panoramagerät für extraorale Aufnahmen ist vielfach Standard, bei Kieferorthopäden kommt häufig die Kombination Panorama/Kephalometrie zum Einsatz. Obwohl digitale Röntgenverfahren bereits seit nunmehr über dreißig Jahren in der Zahnmedizin im Einsatz sind [1], wird in der Mehrzahl der Praxen immer noch analog mit Filmen geröntgt. Und das, obwohl digitale Techniken in der Regel mit geringerer Strahlendosis auskommen und Möglichkeiten der Bildbearbeitung bieten, die beim Film ausgeschlossen sind.

In Gesprächen mit Kollegen hört man dazu nicht selten die Begründung, dass man mit der analogen Technik vertraut und zufrieden sei und die Notwendigkeit für die Neuerung daher nicht wirklich gesehen werde. Auch wird argumentiert, dass die Anschaffungskosten für digitale Systeme nicht unerheblich seien. In Praxen, die noch keine digitale Krankenakte eingeführt haben und über kein Netzwerk verfügen, das alle Behandlungsräume und einen gegebenenfalls vorhandenen Röntgenraum miteinander verbindet, kommen noch weitere erhebliche Kosten für Hard- und Software einschließlich entsprechender Lizenzen dazu. So wartet man mit der Investition, bis durch Ausfall von Geräten die Notwendigkeit umzustellen entsteht oder im Rahmen der Implementierung einer digitalen Krankenakte auch die Einführung des digitalen Röntgens sinnvoll erscheint. Die Entscheidung zum digitalen Röntgen bedeutet somit mehr als den Ersatz von Filmen durch Sensoren oder Speicherfolie. Die Tatsache, dass einige Hersteller bei Panoramageräten nur noch digitale Systeme anbieten und die Einführung des DVT in die Zahnmedizin sind zwei Faktoren, die dem digitalen Röntgen zurzeit Aufschwung verschaffen.

Vielleicht spielt beim Röntgen auch eine Rolle, dass die Anfertigung der Aufnahmen selten „Chefsache" ist, sondern meist zum Aufgabengebiet der ZFA/ZMF gehört. Die Umstellung auf die digitale Technologie erfordert somit Mitarbeiterschulung, Umdenken und Gewöhnungsphase, bis die Bildqualität das Niveau der analogen Aufnahmen erreicht. Vielleicht hemmen auch negative Erfahrungen, das sogenannte Benutzererlebnis (user experience) [2], mit Hard- und Software in der Praxis die Entscheidung oder Berichte von Kollegen, bei denen die Umstellung nicht reibungslos lief. Werden die MitarbeiterInnen, die bislang keinen oder wenig Umgang mit PCs hatten, sich problemlos an die neue Technik gewöhnen? Wie ist es mit der Datensicherung, was passiert bei IT-Problemen? Ist dann der Röntgenbetrieb lahmgelegt? Zu diesen Fragen kommt das Problem, dass man einen „Probebetrieb" aus diversen Gründen schlecht realisieren kann und bei den Depots die Möglichkeiten eingeschränkt sind, verschiedene Röntgensysteme zu vergleichen. Referenzpraxen bieten zwar gegebenenfalls Gelegenheit, den laufenden digitalen Röntgenbetrieb in Augenschein zu nehmen, aber ein wirklicher Vergleich unterschiedlicher Systeme ist da kaum möglich.

Vorüberlegungen | Die Werbeunterlagen von Röntgengeräten beschäftigen sich überwiegend mit der Vielzahl von Programmen, die insbesondere die digitalen Panoramageräte bieten, und die verschiedenen Optionen bei DVT-Geräten spielen auch eine wichtige Rolle. Weniger ausführlich werden in der Regel die Bedienfunktionen beschrieben; hier ist man seitens der Hersteller offenbar vom eigenen Produkt überzeugt und geht davon aus, dass der Anwender sich schnell an die neuen Features gewöhnen wird. Dabei ist bei digitalen Geräten ja nicht nur die Positionierung des Patienten im Gerät wichtig. Diesbezüglich sind die Unterschiede zu filmbasierten Verfahren gar nicht so groß. Vielmehr beginnt es bei der Übernahme der Patientendaten aus der Praxissoftware, dann folgt die Vorbereitung der Röntgenaufnahme am PC in der gerätespezifischen Software, die Bildgenerierung auf dem Befundungsmonitor und schließlich die zuverlässige Speicherung der Bilddaten sowie deren Archivierung über bis zu 28 Jahre. Nicht zu vergessen die Weitergabe digitaler Röntgenbilder und die Durchführung von Konstanz-Prüfaufnahmen, die gegenüber den Prozeduren bei analoger Technik teilweise deutlich komplexer ist.

Der vorliegende Artikel greift aus der Fülle von Gesichtspunkten, die man in diesem Zusammenhang behandeln könnte, die Gerätebedienung und die Bildgenerierungs- und Verwaltungssoftware heraus. Es sollen Prinzipien eines rationellen Arbeitsablaufs diskutiert und Gestaltungsmerkmale von Bedienelementen und -software unter ergonomischen Gesichtspunkten erörtert werden.

Da der Autor keine Möglichkeit hatte, die Vielzahl der Systeme im Livebetrieb vergleichend zu testen und zu bewerten, stützen sich die Einschätzungen teilweise auf Auskünfte der Hersteller sowie verfügbare Bedienungsanleitungen und Demo-CDs. Dabei fiel in der Vorbereitung zu diesem Artikel

VDW

Endo Einfach Erfolgreich®

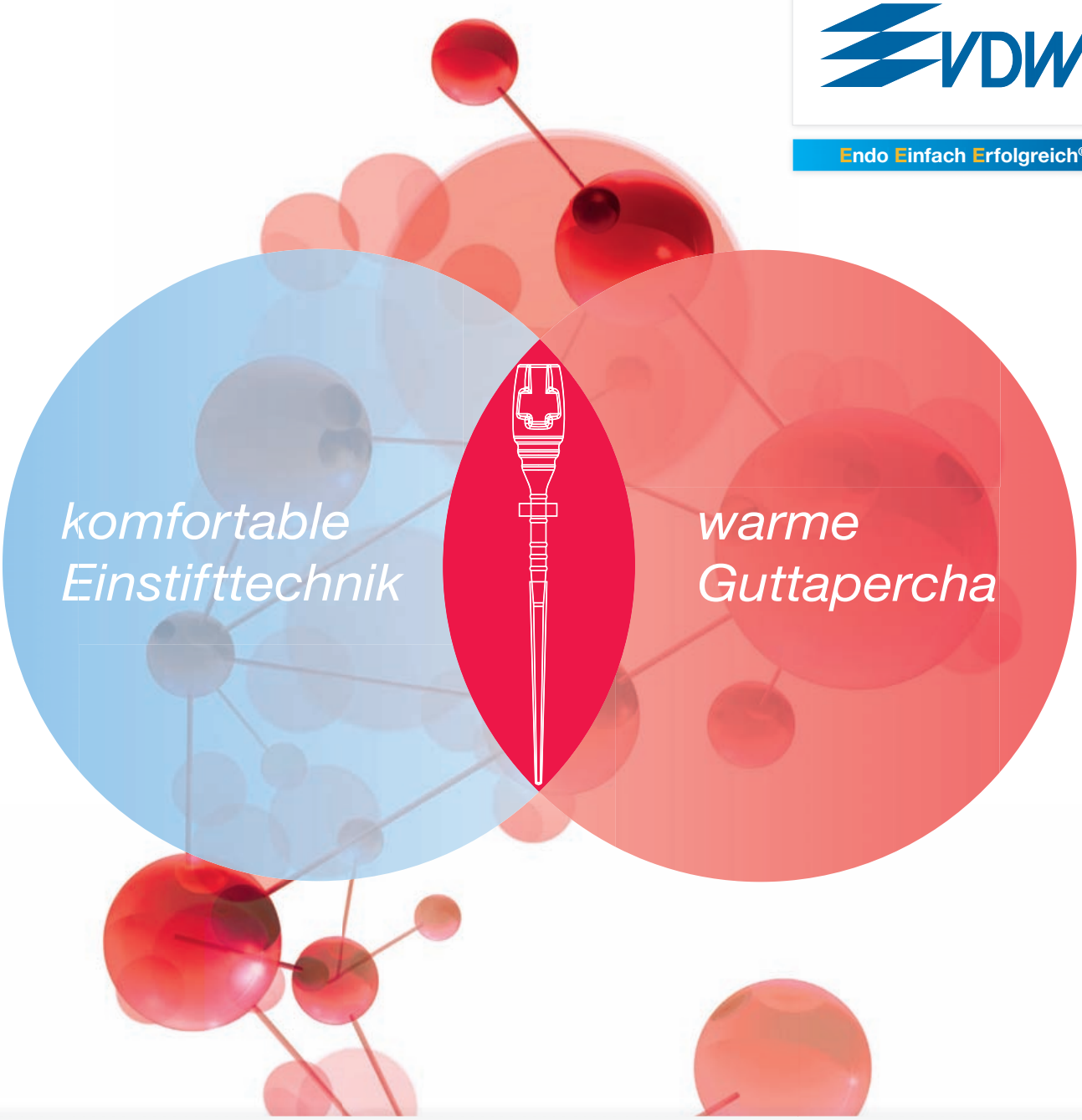

Innovation heißt, **Vorteile verbinden**

3D-Wurzelkanalfüllung mit einem Obturator komplett aus Guttapercha

- Abtrennen des Griffes ohne Zusatzinstrumente
- Vereinfachte Stiftbettpräparation
- Präzises Einführen des Obturators in den Wurzelkanal mit Fingern oder Pinzette

www.vdw-dental.com

GUTTAFUSION®

auf, dass das Informationsangebot bei den Herstellern recht unterschiedlich ist. Die Möglichkeiten, sich per Internet mehr als die üblichen Werbebroschüren herunterladen zu können, differieren von Anbieter zu Anbieter erheblich. Wer sich also im Vorfeld einer Anschaffung näher mit der Bedienerfreundlichkeit von Geräten auseinandersetzen möchte, wird feststellen, dass er bei einigen Anbietern die vollständigen Bedienungs- und Installationsanleitungen downloaden kann, bei anderen nur nach persönlicher Kontaktaufnahme weitergehende Informationen erhält bis hin zur Mitteilung, dass die Bedienungsanleitung ja erst wichtig sei, wenn man das Gerät angeschafft habe.

Arbeitsablauf – neudeutsch „Workflow" | Verglichen mit analogem Röntgen, ergeben sich im Arbeitsablauf beim digitalen Verfahren wesentliche Unterschiede. Während beim Röntgenfilm dieser nach der Aufnahme und Entwicklung manuell beschriftet und in der Krankenakte archiviert wird, muss bei digitalen Systemen die Zuordnung der Aufnahme zum Patienten und die Archivierung über die Software sichergestellt werden. Digitales Röntgen mit Sensoren setzt bereits vor der Auslösung der Aufnahme einige Softwareschritte voraus; bei der Speicherfolie kann grundsätzlich die Aufnahme auch ohne vorher durchgeführte Programmschritte erfolgen. Diese werden erst beim Einscannen der Folie erforderlich. Um Verwechslungsrisiken auszuschließen, sollte man aber grundsätzlich auch bei der Speicherfolie den Patienten bereits vor der Aufnahme in der Röntgensoftware anmelden.

Wer auf digitales Röntgen umstellen will, muss vorab einige Überlegungen anstellen. Ein gutes Dentaldepot wird dem Zahnarzt entsprechende Fragen stellen; man sollte also darauf vorbereitet sein. Grundsätzlich ist zu entscheiden, ob die Röntgensoftware mit der Abrechnungssoftware der Praxis zusammenarbeiten soll oder nicht. Es gibt gute Argumente dafür, dies so einzurichten, zum Beispiel das Vermeiden doppelter Patienten-Datenbanken mit entsprechendem Fehlerpotenzial. Wenn mehrere Röntgensysteme unterschiedlicher Hersteller in der Praxis betrieben werden sollen, muss es eine Software geben, die die Systeme miteinander verbindet. Ansonsten können nicht alle Röntgenbilder (und ggf. andere digitale Bilder) gemeinsam für einen Patienten dargestellt werden. Für solche Spezialanforderungen reicht ein guter Bekannter, der sich mit IT auskennt, nicht unbedingt aus. Nicht ohne Grund arbeiten Dentaldepots mit Spezialisten zusammen, die solche Systeme konfigurieren und betreuen können. Das schafft allerdings auch Abhängigkeiten von solchen Beratern.

Die Gerätehersteller und Depots sind nicht unbedingt Freunde integrierter Lösungen, erfordern sie doch mehr Aufwand bei der Installation und die Abstimmung mit Mitbewerbern. Insofern werden primär firmeneinheitliche Lösungen favorisiert, was aber bei der Geräteauswahl mit Einschränkungen verbunden sein kann. Insofern erfordert die Frage, ob man sich auf einen Hersteller festlegen oder sich für unterschiedliche Anbieter offenhalten will, grundsätzliche Überlegungen und Entscheidungen.

Bedienung der Röntgengeräte | Jedes Röntgengerät mit Sensor und jeder Speicherfolienscanner – im Fachjargon „Modalität" genannt – benötigt eine spezifische Bedienungssoftware. Bei Tubusgeräten ist (bislang) nicht das Röntgengerät selbst in das digitale Netzwerk eingebunden, sondern der Sensor, der übrigens unabhängig vom Röntgengerät ausgesucht werden kann. Bei fast allen Herstellern gibt es keine softwaremäßige Verbindung zwischen dem Tubusgerät und dem Sensor bzw. Speicherfolienscanner in dem Sinne, dass Einstellparameter des Röntgengeräts an das Bildgenerierungsprogramm übermittelt werden könnten. Bei Panorama- und DVT-Geräten ist dies in der Regel anders. Röhrenspannung und Röhrenstrom, Belichtungszeit und Dosisflächenprodukt (DFP) werden an das Röntgenprogramm übermittelt, sodass die Erfassung der nach der Röntgenverordnung (RöV) erforderlichen Expositionsdaten automatisch und fehlerfrei erfolgt. Bei Geräten, bei denen dies noch nicht gegeben ist, besteht also noch Bedarf der Optimierung,

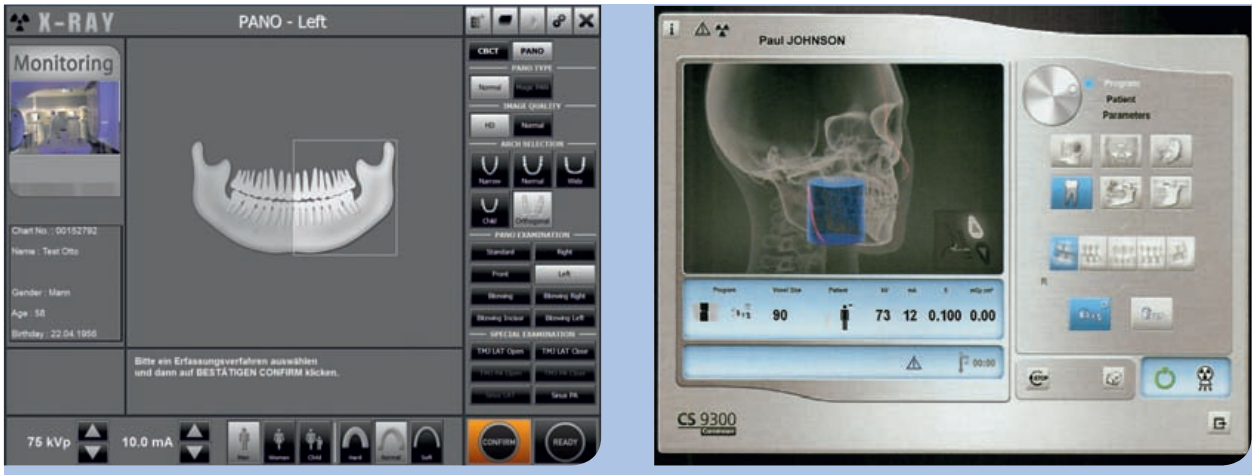

Abb. 1a und b: Einstellung der Aufnahmeparameter am Monitor: Orangedental und Carestream.

CLASSE A

www.anthos.com

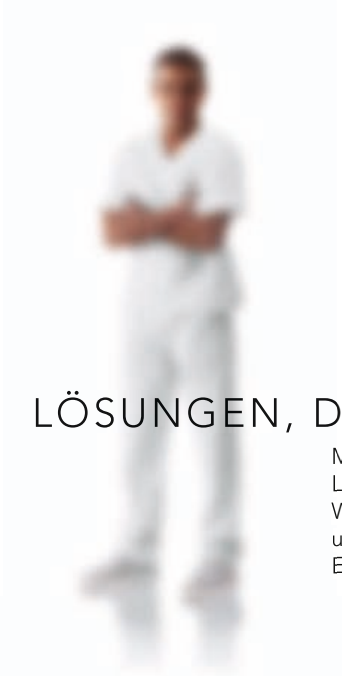

LÖSUNGEN, DIE KEINE GRENZEN KENNEN

anthos

Mit der neuen Classe A überarbeitet Anthos seine Modelle mit neuen Linien, neuen Leistungen und der bereits bewährten Produktqualität.
Weltweit ein kontinuierlicher Bezugspunkt für Zahnärzte, der auf konkreten Lösungen und grenzenlosen Möglichkeiten beruht. Denn seit jeher und überall ist die Entscheidung für Anthos gleichbedeutend mit der Entscheidung für die Zukunft.

Dental Eggert Württemberger Str. 14 D-78628 Rottweil Telefon: 0741 / 17400-0
MeDent GmbH Sachsen Schönherrstr. 8 D-09113 Chemnitz Telefon: 0371 / 350386/87

7-8 November 2014 - Fachdental Frankfurt
Messe Frankfurt - Halle 5 Stand D12

HENRY SCHEIN®

H.S. DIC Berlin	H.S. DIC Frankfurt	H.S. DIC Düsseldorf	H.S. DIC Hamburg	H.S. DIC Hannover	H.S. DIC Gütersloh	H.S. DIC Leipzig	H.S. DIC München	H.S. DIC Nürnberg	H.S. DIC Stuttgart
Tel.: 030/346770	Tel.: 069/260170	Tel.: 0211/5281126	Tel.: 040/61184031	Tel.: 0511/6152141	Tel.: 05241/97000	Tel.: 0341/2159953	Tel.: 089/978990	Tel.: 0911/5214336	Tel.: 0711/7150938

damit der Anwender nicht gezwungen ist, Daten abzulesen und manuell in das Programm einzugeben.
Wer sich für Geräte unterschiedlicher Hersteller entscheidet, nimmt in Kauf, dass er und die PraxismitarbeiterInnen sich mit mehreren Softwareprogrammen beschäftigen müssen. Es gibt Geräte, bei denen vor der Aufnahme lediglich die Patientendaten erfasst sein müssen; bei anderen Systemen werden auch Parameter der Aufnahmetechnik über die Software gesteuert (Abb. 1a und b). Letzteres hat aus Sicht des Autors den Vorteil, dass man auf dem größeren Monitor mehr Einstellparameter gleichzeitig abbilden und auswählen kann. Dies fördert die Übersichtlichkeit und beschleunigt den Bedienungsvorgang. Ein Nachteil ist, dass Korrekturen an den Einstellungen nach dem „Freischalten" des Geräts meist nicht mehr möglich sind, außer durch Stornieren und Neueingeben des Auftrags. Bei Modalitäten, bei denen am Gerät selbst – heute meist über Touchscreens – Parameter eingestellt werden müssen, ist die Übersichtlichkeit über die zu wählenden Einstellmöglichkeiten meist nicht so gut, weil man mit kleineren Bildschirmen arbeitet, die oft nur die Darstellung mehrerer Programmebenen hintereinander erlauben. Der Zeitaufwand zum Einstellen ist dann eher größer und die Bedienerfreundlichkeit kleiner. So gibt es Geräte, bei denen man sich durch eine Reihe von Programmoptionen „durchklicken" muss, um das gewünschte Programm anzuwählen. Besonders unpraktisch sind Systeme, bei denen man nur in einer Richtung durch die Parameter gehen kann. Wer da zu schnell klickt, muss sich gegebenenfalls nochmals durch die Serie arbeiten. Man fühlt sich dann an Bildschirmtext beim Fernsehen erinnert, eine Technologie, die nicht mehr wirklich zeitgemäß ist. Geräte ohne Touchscreen arbeiten teilweise auch ähnlich: Man hat mehrere Programmoptionen, die auf den ersten Blick scheinbar direkt anzuwählen sind; tatsächlich gibt es aber nur eine Auswahltaste, die man x-mal betätigen muss, um das richtige Programm auszuwählen (Abb. 2).

Abb. 2: Ajat, ART Plus Panoramagerät: Parameterwahl per „Durchklicken". Das gewünschte Programm kann nicht direkt ausgewählt werden, sondern man muss es über die Bedientaste durch mehrmaliges Drücken ansteuern.

Von der Industrie zu fordern sind Bedienprogramme, die „mitdenken", indem sie typische Konstellationen als Voreinstellung erlauben und in bestimmten Kombinationen nicht sinnvoll auswählbare Parameter gar nicht erst anzeigen [2]. Übersichtlichkeit der Darstellung und eindeutige Symbole sollten eine Selbstverständlichkeit sein. Auch hardwareseitig besteht Optimierungspotenzial bei den Bedienpaneelen. Wenn z. B. die Zahnauswahl bei Tubusgeräten aufgrund der geringen Größe der Symbole oder der Uneindeutigkeit zu Verwechslungen führen kann, erhöht dies das Risiko von Bedienungsfehlern. Hersteller sollten den Platz, den ein Bedienpaneel bietet, sinnvoll durch große und eindeutige Symbole und Bedienfelder nutzen. Parameter, die selten eingestellt werden müssen, sollten anders dargestellt sein als Parameter, die bei jeder Aufnahme ausgewählt werden müssen. Zahnauswahl, Wahl der Röhrenspannung und Wahl des Röntgenverfahrens (analog oder digital) sollten nicht gleichwertig nebeneinander dargestellt sein (Abb. 3).

Abb. 3: Progeny, Preva: ähnliche Auswahltasten für Detektorart, Patientenart und Zahnart; Auswahl per „Durchklicken", kleine Zahnsymbole.

Fazit | Die Einführung digitalen Röntgens erfordert eine gute Planung durch Spezialisten. Neben den reinen Kosten für die Röntgen-Hard- und -Software entstehen je nach Praxisausstattung weitere Kosten für Vernetzung und zusätzliche Hard- und Software. Fehlplanungen können hierbei zu erheblichen Fehlinvestitionen führen. Die Bedienung der Geräte soll durch ergonomische Bedienpaneele und Software anwenderfreundlich und fehlervermeidend sein. Diese Anforderungen werden aktuell von vielen Geräten nicht wirklich

erfüllt. Diesbezüglich besteht noch Optimierungsbedarf. Was man von Mobiltelefonen, Tablets und anderen PC-Anwendungen gewohnt ist, sollte auch für die digitale Röntgentechnik nutzbar gemacht werden. Ob der in der Allgemeinradiologie längst eingeführte DICOM-Standard für den Austausch und die Archivierung von Bilddaten auch für die Zahnmedizin sinnvoll und vorteilhaft wäre, wird aktuell bei den KollegInnen eher skeptisch gesehen, nicht zuletzt wegen relativ hoher Lizenzgebühren. Laut Jahresbericht 2012/2013 der Bundeszahnärztekammer ist dies aber eine Zielrichtung, die die Fachgremien verfolgen [3].

Korrespondenzadresse:
Dr. Werner Betz
Poliklinik für Zahnerhaltungskunde- Röntgenabteilung
Zentrum der Zahn-, Mund- und Kieferheilkunde (Carolinum)
der Johann Wolfgang Goethe-Universität
Theodor-Stern-Kai 7, 60596 Frankfurt

Literatur
[1] Fuhrmann A: Zahnärztliche Radiologie. Stuttgart: Thieme, 2013.
[2] Heinecke AM: Mensch-Computer-Interaktion. 2. Aufl. X.media.press, 45 DOI 10.1007/978-3-642-13507-1_3, C. Berlin, Heidelberg: Springer-Verlag, 2012.
[3] Jahresbericht der Bundeszahnärztekammer 2012/2013. S. 97. download vom 17.6.2014. http://www.bzaek.de/fileadmin/PDFs/presse/jahresbericht/jb_12_13_.pdf.

Foto: M. Spillner/LZKH

Dr. Werner Betz
1977–1982 Studium der Zahnheilkunde in Frankfurt am Main
1983 Wissenschaftlicher Mitarbeiter am ZZMK (Carolinum) der Universität Frankfurt
1989 Leiter des Phantomkurses der Zahnerhaltungskunde
1991 Promotion
1994 Oberarzt und Leiter des Funktionsbereichs Erstuntersuchung und Diagnostik
2007 Zusätzlich Leiter der Röntgenabteilung
Vorstandsmitglied der Arbeitsgemeinschaft Arbeitswissenschaft und Zahnheilkunde (AGAZ) in der DGZMK; Präsident der European Society of Dental Ergonomics (ESDE)
Arbeitsschwerpunkte: Röntgendiagnostik, Zahnärztliche Ergonomie

Die erste medizinische Zahncreme mit natürlichem Perl-System

NEU Mit Natur-Perl-System

✔ *100 % biologisch abbaubare Pflege-Perlen*

✔ *verbesserte Rezeptur mit optimiertem Doppel-Fluorid-System (1.450 ppmF)*

✔ *Xylitol für mehr Plaquehemmung*

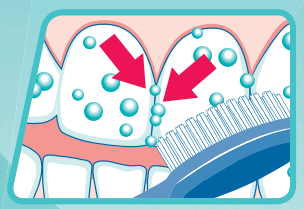

Das Perl-System:
Kleine, weiche Perlen rollen Beläge einfach weg – effektiv aber sehr schonend (RDA 32). Ideal für die tägliche Zahnpflege.

Jetzt Proben bestellen:
Bestell-Fax: 0711 75 85 779-66

Bitte senden Sie uns kostenlos:
☐ *ein Probenpaket mit Patienteninformation*
☐ *Terminzettel-Blöckchen*

Praxisstempel, Anschrift

Datum/Unterschrift

ZMK Okt. 14

Dr. Liebe Nachf. GmbH & Co. KG
D-70746 Leinfelden-Echt. · Tel. 0711 75 85 779-11
service@pearls-dents.de

www.pearls-dents.de

Die ZMK wird 30 – ein Blick zurück

Das Team der ZMK hat in diesem Jahr Grund zum Feiern: Die ZMK gibt es nun seit 30 Jahren. Das ist keine Selbstverständlichkeit in einem Markt, der heiß umkämpft ist. Ein Geheimrezept für diese Beständigkeit gibt es nicht, auch ist es keine spezifische Nische, die die ZMK besetzt. Vielmehr befasste sie sich von Anfang an mit allen Themen, die den niedergelassenen Zahnarzt in seinem Arbeitsspektrum betreffen: Fachthemen von Endo bis zur Implantologie, von der Kinder- bis zur Alterszahnheilkunde wie auch Informationen zur Praxisorganisation und -verwaltung. Ein paar Veränderungen brachten die drei Dekaden allerdings mit sich.

Das Titelbild der ersten ZMK HEUTE aus dem Oktober 1985.

Ein Blick auf die Geschichte der ZMK zeigt: Der Spitta Verlag und die ZMK mussten zunächst einmal zusammenfinden. Zuerst gab es den Spitta Verlag, später die ZMK. Ersterer im Schwabenland, Letztere in Münster. Als sie zusammenkamen, hatte der Verlag schon seine Kinderschuhe verwachsen.

München-Balingen 1971: Geburtsstunde des Spitta Verlags | Den Ausschlag für die Gründung des Spitta Verlags gab eine Eingebung des niedergelassenen Zahnarztes Albert Spitta. Eine simple Karte war der Anlass: 1971 nutzt Albert Spitta seine selbst entwickelte Karteikarte bereits seit zwei Jahren erfolgreich in seiner Praxis. Sie hilft Patientendaten sinnvoll festzuhalten und zu verwalten. Als auf dem FDI-Kongress in München 400 gedruckte Muster reißenden Absatz finden, fällt ein mutiger Entschluss: Albert Spitta schließt die Praxis und eröffnet einen Verlag, gemeinsam mit seiner Gattin Ursula. Nach 25 Jahren praktischer Tätigkeit als Zahnarzt beginnt er mit dem serienmäßigen Druck seiner Karteikarten im 20 Quadratmeter großen Kellergeschoss seiner Praxis. Zwei Druckmaschinen arbeiten im wahrsten Sinne des Wortes mit Hochdruck im Keller des Balinger Zahnarztes, bis der Architekt des Hauses diesem Treiben Einhalt gebietet: Die Statik würde einer solchen Belastung auf Dauer nicht standhalten. Daher beginnt das Ehepaar Spitta mit dem Bau einer neuen Wirkungsstätte. Das ist die Geburtsstunde des Spitta Verlages.

Münster 1985: Das „Magazin für die Zahnmedizin von morgen" erscheint | Die erste ZMK HEUTE erscheint im Oktober 1985 im Udo Schlot Verlag, Münster, und betitelt sich selbst – im Rückblick kann man sagen: geradezu prophetisch – mit den Worten „Magazin für die Zahnmedizin von morgen". Sie wird vom Herausgeber als Fachzeitschrift für praktizierende Zahnärzte definiert, die überwiegend beruflich aktuelle Informationen für diese Zielgruppe anbietet. Beim Durchblättern der ersten Ausgabe erhält man schnell einen Eindruck davon, was Zahnärzte damals bewegte. NEM-Legierungen werden ebenso diskutiert wie das Ursachengefüge der Dysgnathien. Es wird u. a. berichtet, dass der Schutz vor AIDS bei der Zahnextraktion beim erstmals eingerichteten AIDS-Konsiliartelefon für Ärzte das Thema ist und in diesem Zusammenhang der Mundschutz empfohlen wird sowie dass Implantate dritten Zähnen Halt geben können. Dass

Das Layout der ZMK im Jahr 2008, das bis heute gültig ist.

sich dank Computer Vorteile für die Praxisorganisation ergeben könnten, schwant dem Autor des Beitrags „Der Zahnarzt und sein Computer". In den 1980er-Jahren erscheint die ZMK HEUTE ebenso wie das zahntechnische Pendant, die „Zahntechnik heute", zwei- bis viermal jährlich und informiert die jeweiligen Zielgruppen über praktisch relevante Themen.

1989: Die ZMK kommt nach Balingen | Der Spitta Verlag und die ZMK finden zusammen: Im Oktober 1989 erwirbt der Spitta Verlag die beiden Zeitschriften ZMK HEUTE und Zahntechnik heute von Dr. Udo Schlot, dem Inhaber des Schlot Verlages. Dr. Schlot und Wolfgang Huf, damaliger Geschäftsführer des Spitta Verlags, informieren in der Oktober-Ausgabe 1989, die erstmals das damalige Logo des Spitta Verlages trägt, die Leser über die Zukunft der ZMK HEUTE und die Bedeutung dieses Kaufes. Demnach bleibt die ZMK HEUTE zwar im gewohnten Gewand, jedoch werden die langjährigen Erfahrungen des Spitta-Verlages auf die ZMK HEUTE gestaltend einwirken. Man möchte in der Zukunft noch mehr praktische Themen behandeln und vor allem die Themen Implantologie, Parodontologie und Prothetik in den Blickpunkt rücken und sich verstärkt der Fort- und Weiterbildung annehmen sowie der Praxisorganisation, dem Praxismanagement und der Praxisverwaltung. Der verstärkte Praxisbezug kommt nicht von ungefähr: Man könnte sagen, er entspricht der Tradition des Spitta Verlags.

Die 1990er/2008: Ein Blätterwald entsteht | Die ZMK bekommt eine Familie. 1995 entsteht eine Reihe von Loseblattwerken. Im Jahr 1992 kommt der Medizinverlag Perimed zum Verlag hinzu und das Verlagsspektrum erweitert sich um medizinische Loseblattwerke und Fachzeitschriften; weitere Zeitschriften folgen mit dem Zukauf des Demeter Verlages ein Jahr darauf. 2008 schließlich erweitert der Spitta Verlag sein Zeitschriftenportfolio durch den Erwerb der Zeitschriften, Internationales Zahntechnik Magazin (iZTM), Dentale Implantologie (DI), Plaque N Care und die Zahnarzt & Praxis (ZP) des Flohr Verlags. Bis auf letztere sind alle noch existent.
Dabei hat sich die ZMK als Flaggschiff des Zeitschriftenprogramms positioniert. Heute erscheint sie zehnmal mit den Zweimonatsausgaben Januar/Februar und Juli/August, jeweils in einer Auflage von 38.000 Exemplaren.
Ebenfalls in den 1990er-Jahren schloss sich die ZMK der LA-Dent an, einer Gemeinschaftsstudie von Marktbeteiligten aus Dentalindustrie, Verlagen und Agenturen. Für diese Studie zählen auch die Fragen und Antworten rund um das Interesse der Leser. 1994 noch unter den Top 7 der beteiligten Fachtitel, gelangte die ZMK 2004, 2006 und 2007 unter die Top 3 der erhobenen Zeitschriften und ist per Definition laut LA-Dent 2007 und LA-Dent 2009 das reichenweitenstärkste verbandsunabhängige Monatsmagazin.

Die Jahrtausendwende: ZMK online und Sonderhefte | Mit der Jahrtausendwende wurde das Internet für die Zeitschriften ein großes Thema. Früh begann die Online-Berichterstattung des Spitta Verlags; einen Web-Auftritt für den Verlag gab es auch schon, als im Jahr 2009 die ZMK ein eigenes Portal, www.zmk-aktuell.de, bekam. Dort werden über die Printversion der ZMK hinaus weitere Beiträge publiziert; für den Zahnarzt ist eine umfassende Recherche möglich, Aktuelles kann abgerufen werden. Letzteres kommt auch über den Newsletter – wenn gewünscht – direkt ins Postfach. Die ZMK in der Printversion und www.zmk-aktuell.de ergänzen sich, um fundiertes und umfangreiches zahnmedizinisches Wissen sowie Nachrichten aus der Zahnmedizin und Dentalindustrie in unterschiedlichen Kommunikationskanälen bereitzuhalten.
Dabei eröffnet die Online-Präsenz neue Horizonte: In der Zahnmedizin steigt im Laufe der Jahre das Angebot an Online-Weiterbildungsangeboten. Mit der Märzausgabe des Jahres 2006 bietet die ZMK ihren Lesern ein neues, kostenloses Angebot, die Interaktive Fortbildung, an, die auch online zu finden ist. Regelmäßig hält die ZMK zusätzliche Angebote für ihre Leser bereit, in Form von Sonderheften zu bestimmten Themen; nach 2007 begleitete ein Golfheft eine Weile die ZMK, derzeit ist es ein Heft zum Thema Abrechnung. Ende 2012 wurde das Online-Angebot um das Portal www.spitta-ids.de erweitert, welches explizit über die Geschehnisse vor, während und nach der IDS berichtet.

Zeitgeschmack: das Erscheinungsbild | Für das äußere Erscheinungsbild der beiden Zeitschriften ZMK HEUTE ist das Jahr 1990 einschneidend. Ab den Oktoberausgaben erscheinen sie mit neuem Logo, neuem Layout und neuer Typografie, auch der Themenmix ist überarbeitet worden. Von nun an heißt die Zeitschrift ZMK – Magazin für Zahnheilkunde, Management, Kultur und erscheint im Magazinformat. Nach einer vorsichtigen Layoutänderung 2005, erfährt das Magazin mit der ersten Ausgabe 2008 ihre letzte, bis heute gültige Änderung im äußeren Erscheinungsbild. Wie sich im Inhalt die veränderten Informationsbedürfnisse zeigen, so schlägt sich im Outfit das Stilempfinden der jeweiligen Zeit nieder. Eine kleine Verjüngung wird demnächst wieder zu erwarten sein.

Die Menschen hinter der ZMK | Natürlich prägte auch das jeweilige Team, das für die inhaltliche Gestaltung der Zeitschrift zu einem bestimmten Abschnitt verantwortlich zeichnete, das Gesicht der ZMK. Derzeit engagiert sich Prof. Dr. Claus-Peter Ernst (Oberarzt an der Poliklinik für Zahnerhaltungskunde der Johannes Gutenberg-Universität, Mainz) als Chefredakteur für eine Themengestaltung, die u. a. die wissenschaftliche Diskussion widerspiegelt – man denke etwa an Füllungsmaterialien und Werkstoffe, die insbesondere seit der jüngsten IDS auf dem Prüfstand sind –, und für Beiträge, die einer kritischen-wissenschaftlichen Beurteilung standhalten. Dabei darf man nicht vergessen: Ein ganzes Team steht hinter der Zeitschrift, mit Redaktion und wissenschaftlichem Beirat ebenso wie Vertrieb, Marketing und Grafik.
Karin Ude, heute Redaktionsleitung, begleitet die ZMK am längsten, nämlich bereits seit 15 Jahren. Das sind eine Menge Hefte. Für die Veränderungen in diesen Jahren ist sie mitverantwortlich mit vielen Ideen und beachtlicher Intuition. In ihrem Archiv im Keller des Spitta Verlags stapeln sich die Jahrgänge. Von manchen gibt es nur noch ganz wenige. Dort liegt auch das erste Heft – reinschauen darf man vielleicht mal, wenn Frau Ude ihr Okay gibt.

Aufstiegsfortbildung zur Zahnmedizinischen Verwaltungsassistentin (ZMV)

Professionelle Praxisorganisation und Praxisverwaltung sind für eine moderne und serviceorientierte Zahnarztpraxis heutzutage zwei unverzichtbare Elemente. Neben zahnmedizinischen Fachkenntnissen muss ein Zahnarzt, vor allem aber auch sein Praxispersonal in der Lage sein, die Praxis unter betriebswirtschaftlichen Gesichtspunkten rentabel zu führen. Ständige Veränderungen im politischen, rechtlichen, wirtschaftlichen und sozialen Umfeld erfordern dabei zusätzliche Qualifikationen, die für den Erfolg der Praxisführung entscheidend sind.

ZMV – Allrounder für die Zahnarztpraxis | Häufig ist es einem Zahnarzt aufgrund knapper zeitlicher Ressourcen nicht möglich, gleichzeitig Zahnmediziner und professioneller Unternehmer zu sein. Abrechnungswesen, Praxisorganisation und Praxismanagement gehören deshalb oftmals zu den alltäglichen Aufgaben des Praxispersonals. Diese Kernkompetenzen vereint die Zahnmedizinische Verwaltungsassistentin (ZMV) in sich. Sie kann die gesamte Praxisverwaltung übernehmen – von kaufmännischen, über organisatorische, bis hin zu verwaltenden Arbeiten in der Zahnarztpraxis.
Die berufliche Weiterbildung zur Zahnmedizinischen Verwaltungsassistentin (ZMV) ist eine Aufstiegsfortbildung für Zahnmedizinische Fachangestellte und wird durch die Zahnärzte- bzw. Landeszahnärztekammern geregelt. Die Lehrgänge werden von Weiterbildungseinrichtungen der Zahnärzte- oder Landeszahnärztekammern oder privaten Bildungsanbietern angeboten und dauern bis zu 18 Monate.

In nur elf Monaten können sich Zahnmedizinische Fachangestellte bei dent.kom, dem Institut für dentale Kommunikation und Fernunterricht, zur Zahnmedizinischen Verwaltungsassistentin (ZMV) ausbilden lassen. dent.kom hat dafür einen Fernlehrgang entwickelt und mit drei notwendigen Präsenzveranstaltungen in Berlin etabliert.

Gestern gelernt, heute angewendet | Speziell auf die berufliche Weiterbildung ausgelegt, wurde für den Fernlehrgang zur Zahnmedizinischen Verwaltungsassistentin (ZMV) ein Konzept entwickelt, das dem Lernverhalten der Teilnehmerinnen individuell angepasst ist und während einer Vollzeitbeschäftigung absolviert werden kann. Eine Kombination aus Selbststudium und Präsenzveranstaltungen ermöglicht den Teilnehmerinnen ein flexibles Zeitmanagement, sodass sich Weiterbildung, Beruf und Privatleben problemlos vereinen lassen. Die Lerninhalte sind dabei so praxisnah und verständlich aufbereitet, dass erlerntes Wissen im Praxisalltag direkt umgesetzt werden kann. Mit diesem Konzept macht es dent.kom möglich, individuell auf die berufliche Entwicklung der Teilnehmerinnen einzugehen und gezielt zu fördern.

Interessierte wenden sich an
dent.kom – Institut für dentale Kommunikation und Fernunterricht
Im Spiegelturm
Freiheit 6
13597 Berlin
Tel.: 07433 952 – 326
E-Mail: info@dentkom.de
www.dentkom.de/infos

online DENTAL KOMPAKT
Das Vergleichsportal für Dentalprodukte
www.dentalkompakt-online.de

Grober zahnärztlicher Behandlungsfehler bei zu früh eingebrachten Langzeitprovisorien

Eine zahnärztliche Behandlung, die nach einer Therapie mittels Protrusionsschienen provisorischen Zahnersatz verfrüht eingliedert, kann grob behandlungsfehlerhaft sein. Darauf verweist der Stuttgarter Rechtsanwalt Alexander Rilling von der DASV Deutsche Anwalts- und Steuerberatervereinigung für die mittelständische Wirtschaft e. V. mit Sitz in Kiel unter Hinweis auf die Mitteilung des Oberlandesgerichts (OLG) Hamm vom 8.07.2014 zu seinem Urteil vom 06.06.2014 (Az. 26 U 14/13).

Die seinerzeit 37 Jahre alte Klägerin aus Bad Iburg litt an Zahn- und Kopfschmerzen, als sie sich 2003 in die Behandlung des beklagten Zahnarztes in Versmold begab. Im Juli 2003 versorgte der Beklagte die Klägerin mit einer Protrusionsschiene, um eine Kieferfehlstellung zu korrigieren. Nachdem die Beschwerden zunächst nicht nachließen, entfernte der Beklagte im Oktober 2003 die bei der Klägerin vorhandenen Amalganfüllungen und schliff die Zähne für den geplanten Einsatz von Interimszahnersatz ab. Ende Oktober 2003 setze er die Interimsbrücken ein. In der Folgezeit verstärkten sich die Zahnschmerzen der Klägerin. Die Klägerin erlitt eine Knochenentzündung im Oberkiefer, die im November 2003 stationär behandelt werden musste. Erst nach dem Entfernen der Provisorien des Beklagten verbesserte sich der Gesundheitszustand der Klägerin, bei zwischenzeitlich allerdings chronisch gewordenen Schmerzen. Vom Beklagten hat die Klägerin Schadensersatz verlangt, u.a. ein Schmerzensgeld in Höhe von 6.000 Euro.

Das Schadensersatzbegehren war erfolgreich. Der 26. Zivilsenat hat der Klägerin das begehrte Schmerzensgeld zugesprochen. Nach den Gutachten der vom Senat gehörten zahnmedizinischen sachverständigen sei die Zahnbehandlung des Beklagten grob fehlerhaft gewesen. Der Beklagte habe die Klägerin provisorisch prothetisch versorgt, obwohl die Position des Unterkiefers durch die Schienentherapie noch nicht ausreichend gesichert gewesen sei. Die mit einer Schienentherapie erreichte Position sei erst dann als gesichert anzusehen, wenn der Patient mit ihr ein halbes Jahr beschwerdefrei gelebt habe. Bei der Klägerin sei das nicht der Fall gewesen, sie habe noch Anfang September 2003 über Beschwerden geklagt. Ein grober Behandlungsfehler liege vor, weil die zu fordernde Zeit der Beschwerdefreiheit so deutlich unterschritten worden sei, dass sich ein Scheitern der zahnärztlichen Bemühungen geradezu aufgedrängt habe. Der Beklagte hafte daher für die bei der Klägerin eingetretenen Schäden einschließlich ihrer Folgewirkungen, weil er den Gegenbeweis mangelnder Kausalität nicht geführt habe.

Der Autor rät, bei ähnlich gelagerten Fällen auf jeden Fall Rechtsrat einzuholen und verwies in diesem Zusammenhang u.a. auch auf die DASV Deutsche Anwalts- und Steuerberatervereinigung für die mittelständische Wirtschaft e. V. – www.mittelstandsanwaelte.de.

Korrespondenzadresse:
Alexander Rilling, Rechtsanwalt
Rechtsanwälte Dr. Gaupp & Coll.
Theodor-Heuss-Straße 11
70174 Stuttgart
Tel.: 0711 30 58 93-0,
Fax: 0711 30 58 93-11
stuttgart@drgaupp.de, www.drgaupp.de

Nutzen Sie die Gelegenheit!

Attraktive Herbstangebote und Recyclingaktion
für Scaler und Küretten von Hu-Friedy
| Gültig vom 22.09. - 05.12.2014

How the best perform

Hu-Friedy

Besuchen Sie uns auf HU-FRIEDY.DE

©2014 Hu-Friedy Mfg. Co., LLC. All rights reserved.

Endodontische Therapie bei einer akuten apikalen Parodontitis

Die Erfolgsaussichten endodontischer Therapien werden in der Literatur mit Werten zwischen 60 % (bei Revisionen und infizierten Nekrosen) und 95 % (bei Vitalexstirpationen) angegeben. Dabei ist bei Einhaltung aseptischer Schutzmaßnahmen auch die Behandlung scheinbar hoffnungsloser Fälle heute möglich. Der Autor beschreibt im Folgenden das Vorgehen bei einem schwierigen Patientenfall unter Einsatz des Komet Zwei-Feilensystems F360.

Faktoren, die den Erfolg einer endodontischen Behandlung begünstigen, sind neben der Anwendung von Kofferdam, der Verwendung einer Lupenbrille oder eines Dentalmikroskops ebenso die möglichst schonende Ausformung der Wurzelkanalsysteme und die Anwendung einer passiven ultraschallgestützten Spülung. Der folgende Patientenfall schildert die endodontische Therapie bei einer akuten apikalen Parodontitis unter Verwendung des Zwei-Feilensystems F360 (Komet Gebrüder Brasseler, Lemgo).

Anamnese und Befund | Die 64-jährige Patientin stellte sich im April 2014 mit starken Schmerzen im rechten Unterkiefer in der Praxis vor. Sie gab an, seit etwa einer Woche leichte Zahnschmerzen zu haben, die mit einer erhöhten Sensibilität auf thermische Reize in der Region einhergingen. In den vergangenen zwei Tagen hatte die Thermosensibilität nachgelassen; dafür verspürte die Patientin nun einen deutlichen Aufbissschmerz, der seit 12 Stunden in einen immer stärker werdenden Dauerschmerz im beschriebenen Kieferbereich übergegangen war. Extraoral waren keine Veränderungen festzustellen, auch intraoral zeigten sich im vierten Quadranten keine Druckdolenzen. Der mit einer großen Amalgamfüllung versorgte Zahn 46 war sowohl lateral als auch axial stark perkussionsempfindlich, wies gesunde parodontale Verhältnisse auf und zeigte keine erhöhten Sondierungstiefen. Auf den Kältereiz reagierte der Zahn 46 negativ. Die Zähne 44, 45 und 47 reagierten hingegen positiv auf den Kältereiz und alle Zähne des vierten Quadranten waren symptomlos bei apikaler Palpation.

Röntgendiagnostik und Diagnose | Das präoperativ angefertigte Röntgenbild zeigt eine große, teilweise im Bereich des Pulpendaches befindliche Restauration an Zahn 46 (Abb. 1). Die Wurzelkanalsysteme sind im apikalen Drittel nicht mehr eindeutig verfolgbar und an der distalen Wurzel lässt sich eine Erweiterung des Parodontalspaltes erkennen. Die erhobenen Befunde ließen eine akute apikale Parodontitis an Zahn 46 vermuten.

Therapie | Nach ausführlicher Aufklärung über die verschiedenen Behandlungsoptionen wurde in derselben Sitzung eine einzeitige endodontische Behandlung mit adhäsiver Mehrschichtrestauration vorgenommen. Nach einer Leitungsanästhesie mit Ultracain DS forte (Sanofi-Aventis) erfolgte die Isolierung des Zahnes mit Kofferdam und Reinigung mit Ethanol 70 % sowie dreiprozentigem Natriumhypochlorit (NaOCl). Die Zugangskavität wurde mit dem Amalgamentferner H32 (Komet) präpariert. Nach Entfernung der alten Füllungsmaterialien und Abtragen des Pulpenkammerdaches mit dem Langschaftkugeldiamanten 801L (Komet) zeigte sich nekrotisch zerfallenes Gewebe ohne sichtbare vitale Anteile. Es folgte eine initiale intensive Ultraschallspülung mit dreiprozentigem NaOCl und die Darstellung der vier sondierten Kanaleingänge mit dem Langschaftkugelrosenbohrer H1SML (Komet). Der H1SML ist ein schnittfreudiger Bohrer mit langem Hals, der beim Arbeiten mit dem Dentalmikroskop oder der Lupenbrille eine ungestörte Sicht am Bohrerschaft vorbei erlaubt. Diese permanente visuelle Kontrolle bei der Abtragsarbeit schützt vor unnötigem Subs-

Abb. 1: Die Ausgangsaufnahme legt die Vermutung von Obliterationen als Folge bereits abgelaufener entzündlicher Veränderungen nahe.

Abb. 2: Im mesialen Kanalsystem erkennt man den noch nicht optimal angepassten Masterpoint. Die distalen Kanalsysteme konfluieren im apikalen Drittel.

Herstellerangaben zu den verwendeten Produkten sind im Beitrag integriert.

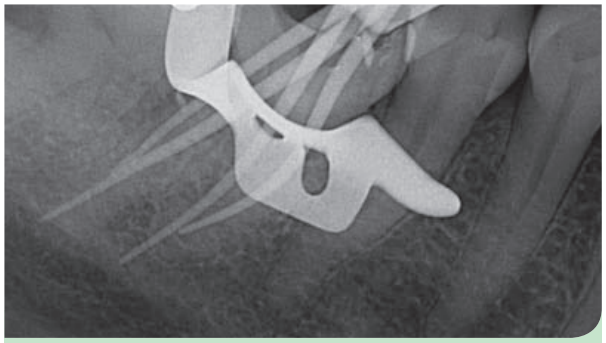

Abb. 3: Nach Korrektur des Masterpoints erfolgte die korrekte thermoplastische Obturation.

Abb. 4: Wurzelfüllungskontrolle und adhäsiver Verschluss mit Flow-Komposit.

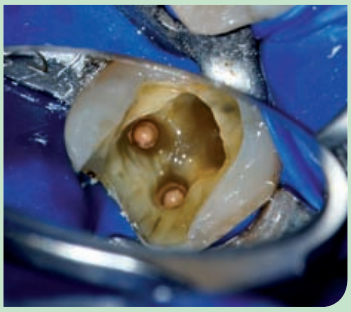

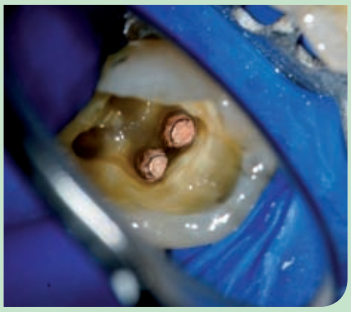

Abb. 5 und 6: Blick durch das Dentalmikroskop auf die mesialen bzw. distalen Kanaleingänge nach thermoplastischer Wurzelfüllung.

Abb. 7: Die Instrumente für die Wurzelkanalaufbereitung, darunter der PathGlider (weiße Spiralkennzeichnung), der Opener (blau) und F360 in Größe 25 (rot) und 35 (grün) (Komet).

tanzverlust, und Perforationen können vermieden werden. Mit dem Opener (OP10L19, Komet) konnte die Erweiterung der koronalen Kanalabschnitte zügig umgesetzt werden.
Die – wie im Ausgangsbild schon erkennbar – obliterierten Kanalsysteme wurden mit leicht vorgebogenen 10er Stahlhandfeilen (17328, Komet) unter endometrischer Kontrolle bis auf die gewünschte Arbeitslänge gängig gemacht. Die initiale rotierende Aufbereitung wurde mit dem PathGlider in Größe 015 (PG03L25, Komet) vorgenommen. Anschließend konnte die komplette Wurzelkanalsystemausformung vollrotierend mit F360 Feilen durchgeführt werden. Nach jedem Feilenwechsel wurde intensiv ultraschallunterstützt mit NaOCl gespült. Die Aufbereitung erfolgte distal bis ISO 45 und mesial bis ISO 35. Für die rotierende Aufbereitung waren auf diese Weise lediglich vier Instrumente nötig (PathGlider, F360 in 025, 035 und 045). Nach abgeschlossener chemomechanischer Aufbereitung und Abschlussspülung mit dreiprozentigem NaOCl, Zitronensäure (17 %) und zweiprozentigem Chlorhexidin konnten die Wurzelkanalsysteme warmvertikal obturiert werden (Abb. 2–6). Als Sealer kam AH Plus (Dentsply DeTrey, Konstanz) zum Einsatz. Komplettiert wurde die Behandlung durch den adhäsiven Verschluss des Zahnes in Mehrschichttechnik mittels Optibond FL (KerrHawe, Bioggio, Schweiz) und Tetric EvoFlow (Ivoclar Vivadent, Ellwangen/Jagst).

Fazit | Der Zahnerhalt durch qualitativ hochwertige endodontische Therapien gewinnt einen immer höheren Stellenwert in der zahnärztlichen Praxis. Das Nickeltitan-Aufbereitungssystem F360 und entsprechende Gleitpfadfeilen neuester Generation sind dem Zahnarzt dabei ein wirkungsvolles Hilfsmittel, um auch anspruchsvolle Fälle erfolgreich zu therapieren (Abb. 7).

Nils Widera
1992–2000 Studium an der Universität Leipzig und an der FU Berlin
1999–2000 als Zahnarzt in Brasilien (Recife)
2001–2004 in verschiedenen Praxen in Deutschland tätig
Seit 2004 eigene Praxis in Leipzig-Schönefeld
Tätigkeitsschwerpunkte: Endodontie und vollkeramische Restaurationen

Korrespondenzadresse:
ZA Nils Widera, Zahnarztpraxis für Endodontie und Zahnerhaltung
Emil-Schubert-Straße 37, 04347 Leipzig
Tel.: 0241 2312619, www.endodontie-in-leipzig.de

Herstellerangaben zu den verwendeten Produkten sind im Beitrag integriert.

Einsatz eines zweiteiligen Glasfaserstiftes bei paragingival gebrochenem Frontzahn

Ein zweiteiliges Glasfaserstiftsystem ermöglicht die Stabilisierung eines stark zerstörten Zahnes. Der Stiftkernaufbau, der am Wurzelstift befestigt wird, sorgt für zusätzlichen Halt. Im Folgenden wird der Einsatz eines zweiteiligen Glasfaserstiftsystems an einem Patientenfall mit Augenmerk auf die adhäsive Befestigung beschrieben.

Glasfaserstifte haben vor über zehn Jahren Einzug in die zahnärztliche Praxis gehalten. Zu dieser Zeit waren hauptsächlich Metallstifte und Metallschrauben im Gebrauch, die durch eine selbstschneidende Schraube oder mit klassischen Zementen in der Wurzel befestigt wurden. Alternativ dazu gab es auch Zirkondioxid- und Karbonfaserstifte. Diese haben aber Nachteile: Zirkondioxidstifte sind sehr hart, und es besteht bei Überbelastung oder Fehlbelastungen die Gefahr, dass es zu Wurzellängsfrakturen kommt und somit der Zahn endgültig verloren geht. Bei Karbonfaserstiften ist oft die Farbe ein Problem.

Bei stark reduzierten oder paragingival gebrochenen Zähnen kommt der Stiftkernaufbau zum Einsatz. Das Hauptmerkmal eines Stiftkernaufbaus ist ein in die Wurzel, um den Stift, präparierter Kasten, der die Friktion und die Stabilität des Stiftes unterstützt. Er wird in direktem oder indirektem Verfahren hergestellt. Beim direkten Verfahren modelliert der Zahnarzt im Mund einen Stumpfaufbau aus Kunststoff um den Stift, der im Labor bei Metallstiften aus entsprechenden Legierungen angegossen oder bei Zirkon aus spezieller Keramikmasse angepresst wird. Beim indirekten Verfahren modelliert der Techniker im Labor nach Abdruck auf dem Modell den Stumpfaufbau, um dann in gleicher Weise anzugießen oder anzupressen. Bei Faserkunststoffstiften fertigt der Behandler aus Kompositmaterial den Aufbau um den Stift.

Das zweiteilige Glasfaserstiftsystem, das hier zur Anwendung kam, besteht aus einem Stift und einem um den Stift verschiebbaren Stumpfaufbau. Für den Stumpfaufbau ist mit einer Stirnfräse ein runder Kasten um den Stiftkanal einzufräsen; dadurch kommt es zu einer Verstärkung des Übergangs von Wurzel und freistehendem Stift. Glasfaserstifte befestigt man im Stiftkanal adhäsiv. Die Dentinadhäsive zur Vorbereitung der Wände des Stiftkanals haben sich in den letzten Jahren immer mehr hin zu Ein- oder Zwei-Flaschen-Systemen entwickelt. Es empfiehlt sich aber auf jeden Fall, den Stiftkanal zuerst mit Phosphorsäure anzuätzen.

Das Vorgehen anhand eines Patientenfalls | Nach abgeschlossener endodontischer Behandlung und suffizienter Wurzelkanalfüllung mit Guttapercha kann die Stiftkanalaufbereitung beginnen (Abb. 1). Als Stift kommt ein FiberMaster TopHead der Firma NTI-Kahla GmbH (Kahla), zum Einsatz. Bei bizarren Bruchstellen im Wurzeldentin empfiehlt es sich, mit Präparationsdiamanten zu glätten. Vorab wird die Bohrtiefe anhand der endodontisch ermittelten Längen festgelegt. Der Stift sollte etwa auf zwei Drittel Wurzellänge wandständig in der Wurzel verankert sein, im apikalen Bereich etwa 3 bis 4 mm Guttapercha verbleiben. Die Wurzelwandstärke muss mindestens 1,5 mm betragen, darum gibt es drei verschiedene Stärken des Stiftes zur Auswahl.

Um absolute Trocknung zu gewährleisten, ist zuerst Kofferdam anzulegen. Danach wird die Guttapercha auf festgelegter Länge mit Peeso-Bohrern entfernt (Abb. 2). Durch eine Tiefenmesslehre lässt sich der Stiftkanal mit dem konischen Vorbohrer für den Fibermaster auf festgelegter Länge sicher trocken aufbereiten bei einer Drehzahl von 500 bis 1000 Umdrehungen/Minute (Abb. 3).

Die Auflage des Stumpfaufbaus (TopHead) präpariert man mit dem zweistufigen diamantierten Kopfschleifer bei einer

Abb. 1: Paragingival abgebrochene Ankerkrone Zahn 11 nach endodontischer Behandlung.

Abb. 2: Entfernen der Guttapercha mit Peeso-Bohrern auf definierte Länge.

Herstellerangaben zu den verwendeten Produkten sind im Beitrag integriert.

Drehzahl von 1.000 bis 1.500 Umdrehungen/Minute (Abb. 4). Der Kopfschleifer ist mit einer Führungsspitze ausgestattet, damit eine Zentrierung leichter erreicht werden kann. Bei härterem Dentin ist es möglich, auch mit höheren Drehzahlen zu arbeiten, aber nur unter Wasserkühlung. Um die Stabilität des Systems voll auszuschöpfen, sollte der Schleifer bis zum Ende der Diamantierung eingesenkt werden.

Die soweit fertig präparierten Flächen reinigen und mit 37%iger Phosphorsäure anätzen (Abb. 5). Nach dem Abspülen der Phosphorsäure ist eine gute Trocknung durch Papierspitzen notwendig (Abb. 6). Zur adhäsiven Befestigung wurden LuxaBond und zur Verklebung LuxaCore der Firma DMG (Hamburg) verwendet. Nach dem Auftragen von Primer (Abb. 7) und dem anschließenden Auftragen des Adhäsivs (Abb. 8) lassen sich die Überschüsse am besten mit Papierspitzen entfernen und mithilfe des Luftbläsers verblasen. Um einen besonders guten Verbund zu erreichen, kann man die Oberflächen von Stift und Aufbau mit einem Silan vorbehandeln.

Abb. 3: Aufbereitung mit konischem Vorbohrer und Tiefenmesslehre.

Abb. 4: Einsatz des zweistufigen diamantierten Kopfschleifers.

Abb. 5: Ätzen des präparierten Stiftkanals mit 37% Phosphorsäure.

Abb. 6: Nach ausgiebiger Spülung, Trocknung mit Papierspitzen.

Abb. 7: Einbringen von Primer.

Abb. 8: Einbringen von Adhäsiv.

SUNSTAR
G·U·M
HEALTHY GUMS. HEALTHY LIFE.®

GUM® HYDRAL™

Sofortige und lang-anhaltende Linderung bei Mundtrockenheit

- Benetzt und befeuchtet die trockene Mundschleimhaut.
- Schützt die Mundschleimhaut vor Irritationen und Reizungen.
- Lindert sofort die Symptome der Mundtrockenheit.
- Fördert die Regeneration des oralen Weichgewebes.
- Steigert die Lebensqualität.

Entwicklung des Einflusses der Mundtrockenheit auf die Lebensqualität nach 10 Tagen Produktanwendung

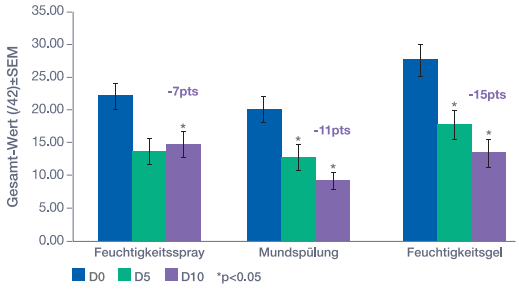

SUNSTAR
G·U·M HYDRAL™
HEALTHY GUMS. HEALTHY LIFE.®

10-days In home Use Test performed on GUM® HYDRAL™ range in 02.2014 on 51 dry mouth sufferers aged 20 to 69, to determine the perceived effi cacy and the overall acceptability of GUM® HYDRAL™ gel, spray and mouthrinse.

Mehr Informationen unter:
www.GUM-professionell.de

Sunstar Deutschland GmbH
Telefon Apotheke: +49 7673 885 10833
Telefon Zahnarzt: +49 7673 885 10855
service@de.sunstar.com - www.GUM-professionell.de

Der dualhärtende Zement muss auch ohne Licht aushärten, da eine vollständige Lichtaushärtung im Stiftkanal an den Wandungen nicht gewährleistet ist. Der Hersteller empfiehlt den dualhärtenden Zement auf den Stift und Aufbau aufzutragen und nicht in den Kanal einzufüllen. Mit vorsichtigem Druck wird zuerst der Stift in den Kanal eingeführt, danach der Kopf über den Stift eingebracht. Beide Teile langsam eindrücken, damit der ganze Überschuss herausfließen kann.
Durch Klopfen mit einem Instrument auf die beiden Teile lässt sich der Überschuss beim Einbringen größtenteils aus dem Kanal pressen; der Kopf muss bis zum Anstoßen auf der Stufe eingebracht werden (Abb. 9). Das überschüssige Material bietet sich zum weiteren Gestalten des Aufbaus an. Die Polymerisationsdauer ist von der jeweiligen Lampe abhängig (Abb. 10). Aus dem Stift und dem Kopf entsteht ein Monoblock, der sich gut beschleifen lässt.
Im vorliegenden Patientenfall ist eine vollkeramische Brücke gleichzeitig mit einem Brückenpfeiler gebrochen. Nachdem der Zahn 11 durch den Stiftaufbau wieder hergestellt und auf Stufe beschliffen war (Abb. 11), konnte die Abformung für eine neue Brücke vorgenommen werden.

Abb. 9: Eingefügter Stift mit Aufbau und Kleber.

Abb. 10: Lichtpolymerisation.

Abb. 11: Fertig präparierter Stiftaufbau vor der Abformung.

Korrespondenzadresse:
Dr. Michael Leistner
Ziegelgasse 2
79249 Merzhausen
E-Mail: merzhausen@dent-design.de

Dr. Michael Leistner
1978–1981 Ausbildung Zahntechnik
1989 Examen, Approbation und Promotion an der Albert-Ludwigs-Universität Freiburg
1989 Wissenschaftliche Tätigkeit für Krupp Medizintechnik mit Schwerpunkt Titanschweißung
1990–1991 Assistenzzeit
1991 niedergelassen in eigener Praxis
1994 Referent zum Thema Vollkeramik
2001 Sieger der offenen, russischen Meisterschaften in Stomatologie
2007 Gründung einer überregionalen Praxisgemeinschaft
2009 Zahnärztliche Zulassung in Porto (Portugal)
Referent und Autorentätigkeit zu verschiedenen Themenbereichen

Herstellerangaben zu den verwendeten Produkten sind im Beitrag integriert.

Wer seinen Patienten liebt, der gibt einen Extra PROFESSIONAL

Und wer zur Prophylaxe berät, sollte seinen Patienten einen EXTRA Kaugummi geben, aus Liebe zur Zahngesundheit.

Bleiben Sie bei Ihren Patienten im Gespräch und mit EXTRA Professional® in bester Erinnerung.

Zuckerfreier Kaugummi hilft bei der Neutralisierung von Plaque-Säuren, die ein wesentlicher Risikofaktor bei der Entstehung von Karies sind.

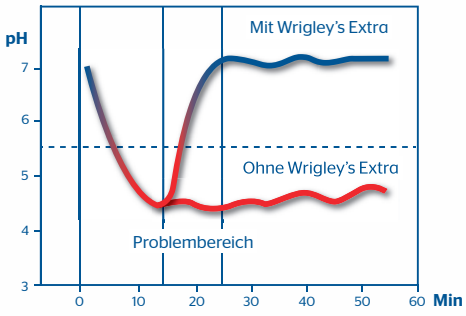

Mini-Packs exklusiv für Ihre Praxis

Jetzt Extra PROFESSIONAL bestellen:

www.wrigley-dental.de/shop

oder per Telefon unter

030 / 231 881 888

WRIGLEY
Oral Healthcare
Program

Stress bei der Füllungstherapie – und wie er vermieden werden kann

Seit 2010 ist das Thema Bulkfüllmaterialien mit reduziertem Polymerisationsstress in aller Munde – sei es in der akademischen Welt, auf Fortbildungen, in der täglichen Praxis oder im eigentlichen Wortsinn als Teil oder Ganzes von meist Seitenzahnfüllungen. Welche Rolle der bei der Aushärtung von polymerisierenden Füllungsmaterialien entstehende Stress spielt, wie er gemessen werden kann und welche Eigenschaften noch eine wichtige Rolle spielen, um „stressfrei" zu einer guten Seitenzahnversorgung zu gelangen, soll im Folgenden beschrieben werden.

Die am häufigsten verwendete Materialklasse für die Füllungstherapie in deutschen Zahnarztpraxen sind Komposite [1] – eine Kombination von Glasfüllern und polymerisierenden Harzen; meist basierend auf der seit Jahrzehnten bewährten Methacrylat-Chemie. Damit die aus Monomeren bestehenden Materialien aushärten (polymerisieren) können, müssen die reaktiven Gruppen räumlich zueinander finden. Erfolgt die Aushärtung ohne Restriktion von außen, kommt es zur Schrumpfung der polymerisierenden Masse. Diese Volumenschrumpfung kann zum Beispiel bei der Herstellung von Provisorien beobachtet werden und ist hier sogar nützlich, da sich das Provisorium dadurch leichter von der Präparation abheben lässt.

Ziel der Füllungstherapie ist dagegen ein möglichst dichter Verschluss der Kavität. Somit ist eine zentrale Aufgabe des Adhäsivs, nicht nur Retentionsverlusten vorzubeugen, sondern auch die Schrumpfung des Füllungsmaterials in der Kavität zu verhindern – dies führt zwangsläufig zur Entstehung von Spannungen: dem Polymerisations- oder Schrumpfungsstress. Dieser ist umso größer, je mehr Flächen des Füllungsmaterials nicht frei schrumpfen können, sondern durch ein Adhäsiv daran gehindert werden – dies wird als Konfigurationsfaktor (C-Faktor) bezeichnet [2]. In einer flachen Klasse-V-Füllung entsteht somit wesentlich weniger Stress als in einer tiefen Klasse-I-Füllung.

Eine wesentliche Rolle, wie hoch der Stress bei einer gegebenen Situation ist, spielt die Zusammensetzung des Füllungsmaterials. Die Monomere und entstehenden Polymere weisen ein komplexes Verhaltensmuster auf. Dabei können viskose Vorgänge (vereinfacht als Nachfließen zu bezeichnen) die Entstehung von Schrumpfungsstress wesentlich reduzieren [3]. Somit ist auch verständlich, dass Messungen der freien Volumenschrumpfung nicht immer Anhalt für den zu erwartenden Schrumpfungsstress ergeben. Ebenso spielt der Aufbau – vor allem die Nachgiebigkeit – einer Messapparatur eine zentrale Rolle. Dies erklärt, warum für ein Material verschiedene Messwerte publiziert und beim Vergleich mehrerer Materialien die Reihenfolge zwischen den Materialien methodenbedingt unterschiedlich sein können.

Schrumpfungsstress direkt messen – unterschiedliche Messmethoden | An der Universität München wird Schrumpfungsstress mit einer Messapparatur gemessen, in der eine elektronische Steuerung aufkommende Deformationen ausgleicht und somit als maximal steife Messeinheit verstanden werden kann. Eine Übersicht von erhobenen Daten zeigt Abbildung 1.

Der sehr niedrige Wert von SDR (Dentsply) geht unter anderem darauf zurück, dass ein spezielles Monomer zum Einsatz kommt. Sobald Spannungen entstehen, reagiert dies mit eher viskösem (fließendem) als elastischem (starrem) Verhalten, wodurch die Ausrichtung der Monomere während des Aushärtens weniger Stress entstehen lässt.

Eine andere Methode kommt an der Universität Mainz zum Einsatz [4]. In einer Ringscheibe aus dem Kunststoff Araldit B, dessen E-Modul niedriger als der üblicher Füllungsmaterialien ist, wird eine kreisförmige Kavität gefüllt. Unter polarisiertem Licht kann dann der induzierte Stress anhand von isochromatischen Ringen unterschiedlicher Ordnung beobachtet und vermessen werden (Abb. 2).

Die so erhobenen Werte unterscheiden sich im Wert von den in Abbildung 1 gezeigten Werten, da es durch die geringere Steifigkeit der simulierten Kavität zu einer höheren Verformung kommt. So wurden für SDR (Dentsply) 3,4 MPa und Filtek Supreme XT flow (3M Espe) 7,8 MPa gemessen [5].

Einen Mittelweg stellt eine Apparatur dar, die im Auftrag der ADA (Amerikanische Zahnärztegesellschaft) entwickelt wurde. Zwischen zwei Quarzstäben, deren Durchmesser und Abstand zueinander variiert werden kann, wird das zu testende Komposit ausgehärtet. Der untere Quarzstab ist dabei fest mit der Basisplatte verbunden, der obere dagegen mit einem Hebel, der sich durch die Polymerisationsspannung

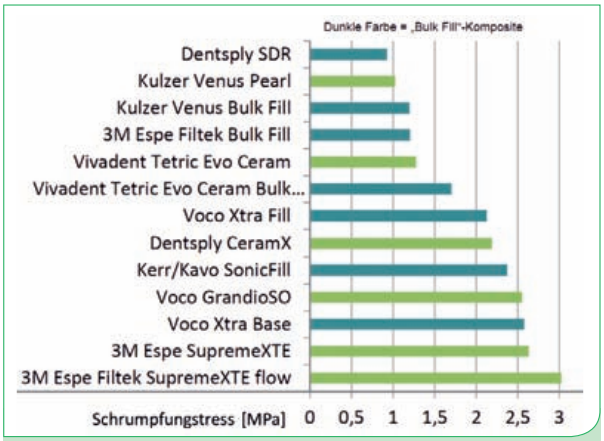

Abb. 1: Schrumpfungsstress (Kunzelmann und Nyamaa, 2012).

Herstellerangaben zu den verwendeten Produkten sind im Beitrag integriert.

ENDOSTATION™ FÜR SAF

REINIGEN, AUFBEREITEN UND SPÜLEN IN EINEM ARBEITSSCHRITT

SAF 3.0:
DIE ANTWORT AUF ALLE FRAGEZEICHEN!

SELF ADJUSTING, ROTIEREND ODER REZIPROK: EIN SYSTEM FÜR ALLE FÄLLE!

Die Self-Adjusting-File revolutioniert die Endodontie. Durch ihr intelligentes Gitternetz-Design wird das Reinigen, Aufbereiten und Spülen des Wurzelkanals in einem Arbeitsschritt möglich. Mit der neuen ENDOSTATION™ integrieren Sie dieses innovative Behandlungskonzept jetzt optimal in Ihren Workflow. Profitieren Sie vom umfassenden Ansatz der ENDOSTATION™ und wählen Sie je nach Fall aus, für welche Behandlungsmethode Sie sich entscheiden möchten: Self-Adjusting, rotierende oder reziproke Aufbereitung sind ebenso möglich wie der parallele Einsatz von zwei Spülflüssigkeiten.

Mehr Informationen und aktuelle Kurstermine erhalten Sie unter **saf@henryschein.de**.

FreeTel: 0800–1400044
FreeFax: 08000–400044

www.henryschein-dental.de

Erfolg verbindet.

HENRY SCHEIN® DENTAL

verbiegt. Diese Biegung des Hebelarms wird gemessen und hängt auch davon ab, an welcher Stelle des Hebelarms der obere Quarzstab fixiert ist. Somit können die Nachgiebigkeit des Systems verändert und mögliche Auswirkungen auf das Schrumpfungsverhalten des Komposits studiert werden [6]. Mit jeder dieser Methoden wird der Stress gemessen, der in der speziellen Konfiguration entsteht. Deshalb können Messwerte einer Methode nicht mit Messwerten einer anderen Methode verglichen werden.

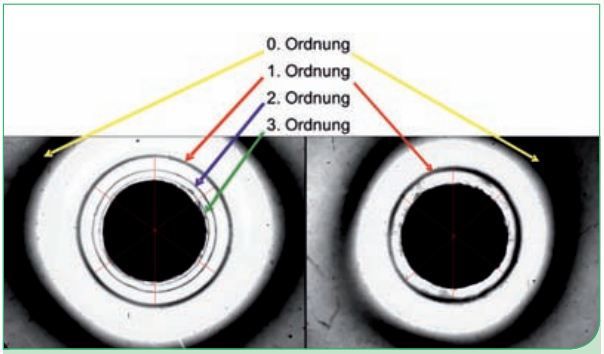

Abb. 2: Isochromatische Ringe unterschiedlicher Ordnung in Araldit B.

Was Schrumpfungsstress bewirken kann | Wie oben erwähnt, kommt es beim Aushärten des Füllungsmaterials zum Gegenspiel zwischen Adhäsiv auf der einen Seite (Kavitätenwand und -boden) und dem Füllungsmaterial auf der anderen Seite, das, bedingt durch die Polymerisation der einzelnen Monomere, beginnen möchte zu schrumpfen. Die BioMat-Arbeitsgruppe der Universität Leuven (Belgien) unter Leitung von Prof. Bart Van Meerbeek wollte wissen, ob es Unterschiede in der Adhäsion am Kavitätenboden zwischen konventionellen und sogenannten Bulkfüllmaterialien gibt. Hierfür wurde die Mikrozughaftfestigkeit in Abhängigkeit der Kavitätenkonfiguration (Abb. 3) gemessen.
In einer ersten Testreihe zeigte sich, dass bei Verwendung des gleichen Adhäsivs auf einer flachen Dentinoberfläche keine Unterschiede der Haftkraft zu finden waren. Auch nach Füllen einer 2,5 mm tiefen Kavität in drei dünnen Schichten

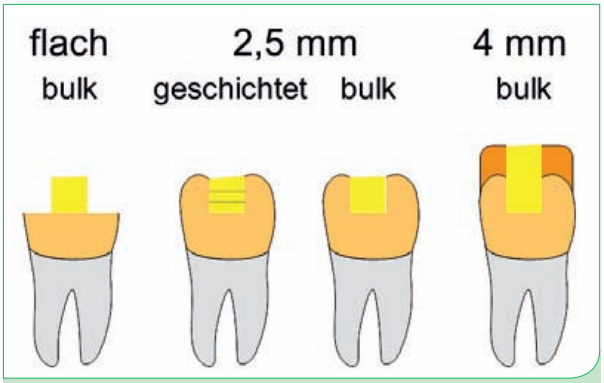

Abb. 3: Geometrie und Füllungstechnik zur Messung der Haftkraft am Kavitätenboden.

konnten keine Unterschiede in der Haftkraft zum Kavitätenboden gefunden werden. Wenn die gleiche Kavität (2,5 mm tief) in Einem gefüllt wird, war überraschend, dass bei Verwendung eines herkömmlichen Komposits mit einer Durchhärtungstiefe von 2,5 mm keine Haftkraft mehr gemessen werden konnte, da alle Proben bereits vor der Messung auseinanderfielen. Dass Kavitäten mit 4 mm Tiefe nicht mehr mit konventionellen Materialien gefüllt werden können und in diesen Gruppen alle Proben auseinanderfielen, überrascht dagegen nicht. Mit SDR hingegen konnte in allen vier Konfigurationen eine jeweils vergleichbar hohe Haftkraft zum Kavitätenboden erreicht werden. Zudem kam es bei keiner Probe zu einem vorzeitigen Versagen [7].
In einer zweiten Testreihe wurden nur noch zwei Konstellationen (flach und 4 mm Kavität, Abb. 3) herangezogen, um SDR mit anderen Bulkfüllmaterialien und derselben Kontrolle zu vergleichen. Die ermittelten Haftwerte zum Kavitätenboden, die Anzahl der vorzeitigen Versager und die Gesamtzahl an Proben pro Gruppe sind in Abbildung 4 dargestellt. Erneut zeigte sich auf flachem Dentin kein Unterschied zwischen den Füllungsmaterialien. In der 4 mm tiefen Klasse-I-Kavität dagegen konnte für die negative Kontrollgruppe erneut keine Haftkraft gemessen werden, da alle Proben vorzeitig versagten. Auch bei zwei Bulkfüllmaterialien (Filtek Bulk Fill/ 3M Espe und Tetric EvoCeram Bulk Fill/Ivoclar Vivadent) kam es überwiegend zu vorzeitigem Versagen von Proben. Nur bei SDR gab es keine Versager und die Haftkraft war vergleichbar hoch zur Messung auf einer flachen Dentinoberfläche.

Keinen Stress mit der Füllung | Die oben erwähnten Resultate zur Haftung am Kavitätenboden müssen nicht zwangsläufig zum Verlust der Füllung führen, da tiefe Klasse-I- und -II-Füllungen meist Unterschnitte aufweisen und zudem im Randbereich genügend Haftung erreicht wird, um einen Retentionsverlust zu verhindern. Allerdings kann das Auftreten von postoperativen Überempfindlichkeiten ein deutlicher Hinweis auf nicht erfolgte Anhaftung des Füllungsmaterials am Kavitätenboden sein.
Ein anderer Grund für das Auftreten von postoperativen Überempfindlichkeiten ist eine unzureichende Versiegelung des Dentins. Bei Verwendung eines modernen, leistungsfähigen Adhäsivs kommt es praktisch zu keinen Überempfindlichkeiten, wie in einer groß angelegten Untersuchung in deutschen Zahnarztpraxen mit Xeno Select (Dentsply) gezeigt werden konnte. 132 Zahnärzte legten über 6.000 Fül-

	flach	4 mm Klasse I
Filtek Bulk Fill	19.7 (±7.8)[a] (0/28)	4.0 (±7.8)[b] (21/28)
SDR	26.1 (±9.4)[a] (0/27)	16.6 (±7.7)[a] (0/25)
Tetric EvoCeram Bulk Fill	21.4 (±9.0)[a] (0/30)	3.9 (± 7.5)[b] (19/26)
Filtek Z100	26.0 (±13.9)[a] (0/29)	0.0 (±0.0)[b] (32/32)

Abb. 4: Mikrozughaftfestigkeit am Kavitätenboden [MPa] mit Standardabweichung sowie Anzahl Versager und Probenzahl [8].

Herstellerangaben zu den verwendeten Produkten sind im Beitrag integriert.

lungen. In weniger als 0,4 % kam es hierbei zu postoperativen Überempfindlichkeiten. Möchte man sich den Stress, der mit postoperativen Überempfindlichkeiten im Seitenzahnbereich assoziiert ist, ersparen, sind die sorgfältige Anwendung des Adhäsivs und die Wahl eines für die jeweilige Technik geeigneten Füllungsmaterials ausschlaggebend.

Das Ende der Schichtarbeit | Gerade bei Studienanfängern wird verständlicherweise seitens der Hochschule aus didaktischen Gründen auf das Erlernen der komplexen Schichttechnik mit pastenförmigen Kompositen bestanden. Es gibt aber Indikationen, für die sich die Bulkfülltechnik geradezu anbietet – die postendodontische Versorgung oder der sekundäre Endoverschluss. Die Qualität der koronalen Füllung hat großen Einfluss auf den Langzeiterfolg der Wurzelkanalbehandlung [9] und verdient entsprechende Aufmerksamkeit. Wie oben bereits gezeigt, kann die Haftung am Kavitätenboden in tiefen Klasse-I-Kavitäten nicht mit allen Bulkfüllmaterialien zuverlässig erreicht werden. Nach Einführung von SDR im Jahr 2010 war es zuerst eine Arbeitsgruppe der Universität Erlangen um OA Dr. Ebert, die untersuchte, ob sich ein geringerer Polymerisationsstress auch positiv auf die koronale Versiegelung von Wurzelkanalfüllungen auswirkt. Die entsprechenden Farbstoffpenetrationsversuche bestätigten dies [10].

Schlussfolgerungen für die Praxis | Eine stressfreie Versorgung von Seitenzahnkavitäten kann in der Bulkfülltechnik erfolgen. Hierfür sollte aber ein Material eingesetzt werden, das nicht nur die notwendige Durchhärtungstiefe aufweist, sondern auch bei ungünstiger Kavitätenkonfiguration (tiefe Klasse-I-Kavitäten oder Endo-Kavität) zuverlässig eine Haftung am Kavitätenboden ermöglicht. Diese Fähigkeit konnte in einer Studie der BioMat-Arbeitsgruppe der Universität Leuven für das Bulkfüllmaterial SDR eindrucksvoll nachgewiesen werden.

Literaturliste unter www.zmk-aktuell.de/literaturlisten

Korrespondenzadresse:
Dr. Frank Pfefferkorn
DENTSPLY DeTrey GmbH
De-Trey-Straße 1
78467 Konstanz
E-Mail: Frank.Pfefferkorn@dentsply.com

Dr. Frank Pfefferkorn
Studium der Zahnmedizin an der Universität Ulm
Assistenzzeit in der „Station für zahnfarbene und Computer-Restaurationen" an der Universität Zürich, anschließend in der Schulzahnklinik Schaffhausen tätig
1995–2001 als Manager Klinische Forschung der Firma DENTSPLY DeTrey in fachlichen Belangen für die Betreuung der klinischen Aspekte von Entwicklungsprojekten und den europäischen Professional Service zuständig
Seit 2003 als Manager Scientific Service im Bereich Forschung & Entwicklung bei DENTSPLY DeTrey für externe In-vitro-Forschung verantwortlich

Einfache Perfektion – in 2 Schritten
High-End-Komposit für höchste ästhetische Ansprüche

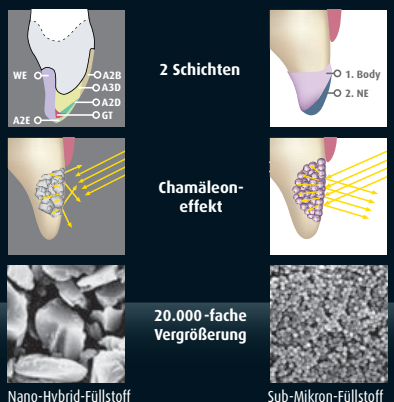

- Mit nur 2 Farbschichten zur perfekten Restauration
- Überragender Chamäleoneffekt
- Optimaler Glanz wie in der Natur
- Sphärische Füllstoffe
- Geringe Abrasion

NEU!

Hochästhetisch vollendet
ESTELITE ASTERIA

KANIEDENTA
Tel 05221-34550 | www.kaniedenta.de

Tokuyama
Dental High Tech from Japan
Tel 02505-938513 | www.tokuyama-dental.de

Die Bestimmung der Zahnfarbe und deren Umsetzung in die Rekonstruktion

Die Bestimmung der Zahnfarbe ist generell eine Herausforderung. Dazu gehört auch, die ermittelte Zahnfarbe auf die direkte oder indirekte Rekonstruktion zu übertragen. Die Autoren untersuchten die Möglichkeit, das Ergebnis der Zahnfarbbestimmung mit dem Farbring VITA Toothguide 3D-MASTER verlustfrei in die Farbskala VITA classical A1–D4 zu übertragen.

Mit der Entwicklung des VITA SYSTEMS 3D-MASTER (VITA Zahnfabrik) wurde ein bedeutender Schritt im Bereich der Zahnfarbbestimmung und der Farbrekonstruktion für zahnfarbene, laborgefertigte Restaurationen erzielt. Das VITA SYSTEM 3D-MASTER leitet systematisch durch die Farbbestimmung und ist nicht nur eine einfache Abmusterung von Vorlagen, wie beispielsweise bei dem Farbring VITA classical A1–D4 (VITA Zahnfabrik). Vielmehr orientiert sich die Farbbestimmung an der wissenschaftlichen Beschreibung der Farbe, die sich aus der Helligkeit, dem Chroma (Intensität) und dem Farbton ergibt [1] (Abb. 1). Dieser Systematik folgend wird bei der Arbeit mit dem VITA SYSTEM 3D-MASTER zunächst die Helligkeitsgruppe gewählt und innerhalb dieser die Intensität und der Farbton des zu bestimmenden natürlichen Zahnes validiert [2] (Abb. 2 u. 3). Dies führt zu einer sicheren Zahnfarbbestimmung [3]. Die Farbabstände zwischen den Vorlagenmustern sind gleichmäßig [4,5]. Der Farbring hat keine „Lücken" oder eng besetzte Farbgebiete wie der VITA classical A1–D4 [6,7]. Dies führt zu einer guten Abdeckung des Zahnfarbraums. Ein weiterer wichtiger Fortschritt beim VITA SYSTEM 3D-MASTER ist die Erweiterung der Farbskala um dunkle und gesättigte Farben [4] sowie um Bleachfarben (Zahnaufhellung). Somit ist es möglich, auch „extreme" Zahnfarben zu rekonstruieren. Ein Nachteil bei der Anwendung des VITA SYSTEM 3D-MASTER ist, dass direkte Füllungsmaterialien sowie viele Laborprodukte nicht in den 29 Farben erhältlich sind. Hier werden oft ausschließlich die VITA classical A1–D4-Farben angeboten. Zahnärzte und Zahntechniker, die mit dem VITA SYSTEM 3D-MASTER arbeiten, sind somit auf zwei Farbbestimmungssysteme angewiesen oder verlieren – wenn sie nur die VITA classical A1–D4 Farbskala verwenden – den Vorteil der sicheren Farbbestimmung. Es stellt sich die Frage, ob es möglich ist, das Ergebnis der Zahnfarbbestimmung mit dem VITA Toothguide 3D-MASTER in ein VITA classical A1–D4-Farbmuster umzucodieren, ohne hierbei einen klinischen Fehler einzubauen und damit einen Informationsverlust zu erzeugen.

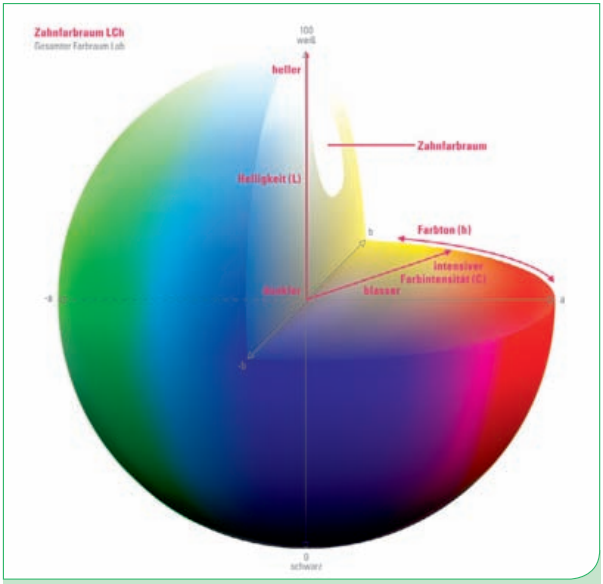

Abb. 1: Das Farbsystem nach Munsell ist dreidimensional aufgebaut und basiert auf einem Ordnungsprinzip aus Helligkeit, Farbintensität und Farbton.

Abb. 2: Das VITA SYSTEM 3D-MASTER spiegelt das farbmetrische dreidimensionale Ordnungsprinzip wider. Die Farbbestimmung erfolgt in drei systematischen Schritten: 1. Helligkeit (Value), 2. Farbintensität (Chroma), 3. Farbton (Hue).

Herstellerangaben zu den verwendeten Produkten sind im Beitrag integriert.

Voruntersuchung | Um die prinzipielle Umsetzbarkeit testen zu können, wurde in Kooperation mit dem Institut für Diskrete und Kombinatorische Optimierung der Universität Heidelberg (Leiter: Prof. Dr. G. Reinelt) eine Voruntersuchung in einem Computermodell realisiert. Für die Optimierungen wurden zirka 100 Millionen Gitterpunkte in einem künstlichen Zahnfarbraum innerhalb der Grenzen des Farbraums des VITA classical A1–D4 erzeugt. Anschließend wurden über den gesamten Farbraum 10.000 Zufallsfarben definiert, 10.000 gleichmäßig im oberen, mittleren und unteren Helligkeitsbereich sowie weitere 10.000 mit eingerechneter höherer Wahrscheinlichkeit für klinisch häufiger vorkommende Farben. Für jede Zufallsfarbe wurde die optimale Übereinstimmung mit einer der 16 VITA classical A1–D4-Farben errechnet, also das Farbmuster gewählt, welches den kleinsten Farbabstand (Differenz) zur Zufallsfarbe aufweist. Dies stellte die direkte Bestimmung der Farbe mit dem VITA classical A1–D4 dar (direkte Methode). Dann wurde für diese Zufallsfarbe auch das optimale VITA SYSTEM 3D-MASTER evaluiert und zu einer VITA classical A1–D4-Farbe umcodiert. Dies erfolgte zum einen nach einer einfachen Abstandstabelle, also danach, welches VITA classical A1–D4-Muster den kleinsten Farbabstand zum ausgesuchten VITA SYSTEM 3D-MASTER aufweist (einfache indirekte Methode). Zusätzlich wurde dieser Vorgang nach einer komplexen, optimierten Umcodierungstabelle (optimierte indirekte Methode) vorgenommen. Es konnte festgestellt werden, dass mit der direkten und mit beiden indirekten Bestimmungen vergleichbare Ergebnisse erzielt wurden.

Direkte Methode: Für jede Zufallsfarbe wurde das optimale VITA classical A1–D4-Match errechnet, also das Farbmuster, welches den kleinsten Farbabstand (Differenz) zur Zufallsfarbe aufweist.

Indirekte Methode: Für die Zufallsfarbe wurde das optimale VITA SYSTEM 3D-MASTER Farbmuster bestimmt und dieses zu einem VITA classical-Muster umcodiert. Dies erfolgte sowohl nach einer einfachen Abstandstabelle als auch nach einer komplexen, optimierten Umcodierungstabelle.



Abb. 3: Bestimmung der Zahnfarbe mit VITA Toothguide 3D-MASTER. Nach der Validierung der Helligkeit erfolgt die Auswahl der Farbintensität.

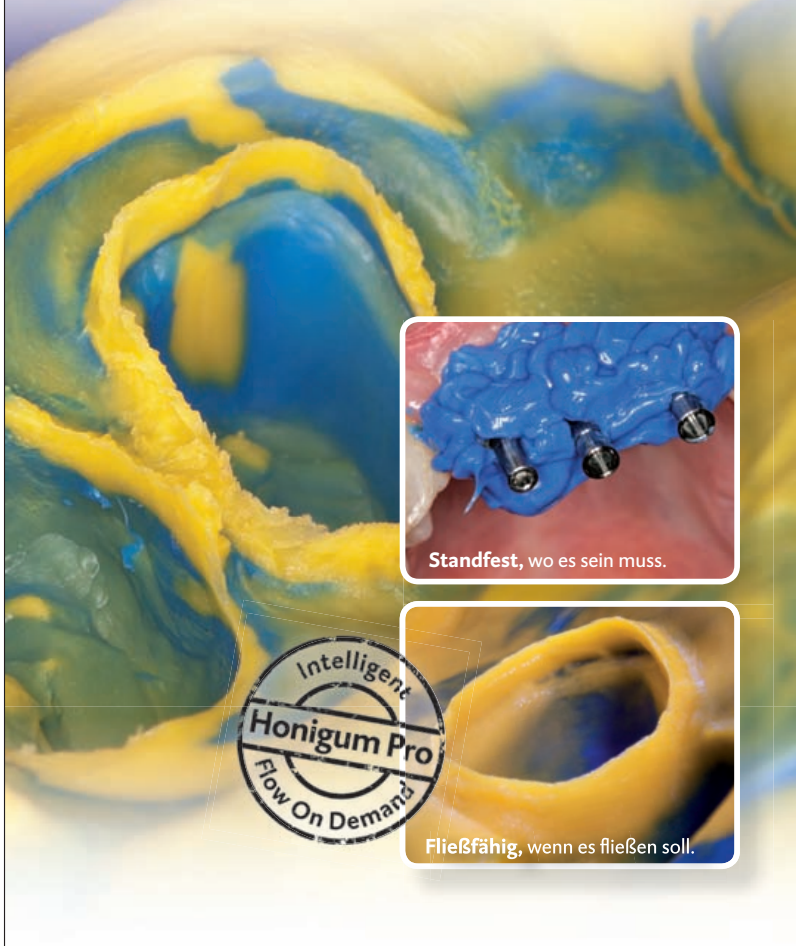

Honigum Pro

Macht beim Abformen, was Sie wollen.

Standfest oder fließfähig? Das neue Honigum Pro ist Champion in beiden Disziplinen. Seine patentierte Materialstruktur macht's möglich.
Honigum Pro fließt, wenn es fließen soll – unter Druck. Und nur dann! Kein lästiges Wegfließen oder Tropfen. Mit dem hoch präzisen Honigum Pro werden kleinste Räume sicher erreicht und feinste Details sauber wiedergegeben. Auch für Implantatabformungen ist Honigum Pro besonders geeignet.

www.dmg-dental.com

DMG
Dental Milestones Guaranteed

In 60 % der Fälle war die indirekte Übereinstimmungsbestimmung gleich gut wie die direkte. Bei den anderen 40 % wurden durch die indirekte Methode Fehler von bis zu einem ΔE-Wert (Farbabstand, Differenz) von 1,32 festgestellt, was einen klinisch relevanten zusätzlichen Fehler bedeuten kann [8]. Besonders gut funktionierte die indirekte Methode bei hellen und sehr dunklen Farben. Das Computermodell ermöglichte mit der indirekten Methode jedoch keine besseren Ergebnisse, da für die Bestimmung mit der direkten Methode immer die optimale VITA classical A1–D4-Übereinstimmung berechnet wurde. Der Effekt, dass mit dem VITA SYSTEM 3D-MASTER die Zahnfarbe systematischer bestimmt werden kann, wurde in diesem Modell nicht berücksichtigt. Daher sollte dieser Faktor in einem In-vitro-Szenario mit menschlichen Beobachtern überprüft werden.

Untersuchung mit visueller Bestimmung | Bei standardisierten Bedingungen mit idealer Beleuchtung (D65, Tageslicht), korrektem Beobachtungswinkel (45° Beleuchtung, 0° Abmusterung) und farbneutraler, grauer Umgebung wurden 60 Beobachtern im Alter von 22 bis 56 Jahren (43 % Frauen) 40 runde Farbmuster dentaler Verblendkeramiken vorgelegt. Die Beobachtergruppe setzte sich aus 35 Zahnärzten, 15 Zahntechnikern sowie 10 Zahnmedizinstudenten zusammen. Die Mustervorlagen wurden aus Dentin- und Schmelzmassen aufgeschichtet und beinhalteten 10 reine VITA SYSTEM 3D-MASTER-Farben, 10 reine VITA classical A1–D4-Farben sowie 20 beliebige Mischfarben. Die Beobachter bestimmten in alternierender Reihenfolge die Farben der Mustervorlagen, einmal mit der VITA classical A1–D4 Farbskala (direkte Methode) und einmal mit dem VITA Toothguide 3D-MASTER. Zwischen den Farbbestimmungen mit den zwei Farbringen lagen mindestens 24 Stunden. Anschließend wurde das Ergebnis mit dem VITA Toothguide 3D-MASTER mithilfe der Umcodierungstabellen in eine VITA classical A1–D4-Farbe aufgeschlüsselt (indirekte Methode).
Um Farbabstände ermitteln zu können, wurden sowohl die Vorlagenmuster als auch die Farbmuster der verwendeten Farbringe mit einem hochpräzisen Spektroradiometer (SpectraScan PR670, Kalifornien, USA) vermessen. Somit konnte der Farbabstand zwischen dem Vorlagenmuster und dem mit der direkten und indirekten Methode bestimmten VITA classical A1–D4-Farbmuster berechnet werden. Die Untersuchung zeigte, dass aus der optimierten indirekten Farbbestimmung im Mittel zu 0,02 ΔE-Einheiten bessere Ergebnisse resultierten als mit der direkten Farbbestimmung. In 60 % der Fälle war die indirekte Farbbestimmung der VITA classical A1–D4-Farbe via Umrechnung von VITA SYSTEM 3D-MASTER-Farben der direkten Bestimmung überlegen. In 40 % der Fälle zeigte die indirekte Bestimmung ein schlechteres Ergebnis (maximal 2,69 ΔE-Einheiten).

Fazit | In den meisten Fällen ist es mit dem VITA SYSTEM 3D-MASTER gleich gut oder besser möglich, Zahnfarben zu bestimmen und diese mittels Umrechnungstabelle in eine VITA classical A1–D4-Farbe umzucodieren. Eine Schwäche der Umrechnungstabellen stellen vor allem Farben im mittleren Helligkeitsbereich dar, in dem der VITA classical A1–D4 eine sehr dichte Farbabdeckung aufweist [1]. In ihrer Gesamtheit deuten die Untersuchungen darauf hin, dass es klinisch vertretbar ist, zur Bestimmung von VITA classical A1–D4-Farben die Vorteile des VITA SYSTEM 3D-MASTER zu nutzen (Abb. 3) und die so bestimmten Farben beispielsweise auf die direkte Füllungstherapie zu übertragen.

Autoren:
Prof. Dr. Alexander Hassel, Dr. Andreas Zenthöfer

Literaturliste unter www.zmk-aktuell.de/literaturlisten

Veröffentlichungen:
Hassel AJ, Zenthöfer A, Corcodel N, Hildenbrandt A, Reinelt G, Wiesberg S: Determination of VITA Classical shades with the 3D-Master shade guide. Acta Odontol Scand 2013; 71 (3–4): 721–726.

Zenthöfer A, Wiesberg S, Hildenbrandt A, Reinelt G, Rammelsberg P, Hassel AJ: Selecting VITA Classical shades by use of the VITA 3D Master shade guide. International Journal of Prosthodontics; Date accepted: 2013-11-11.

Prof. Dr. Alexander Hassel
2001 Staatsexamen (Universität Würzburg)
2002 Promotion (Universität Würzburg)
2003 Wissenschaftlicher Mitarbeiter an der Abteilung für Zahnärztliche Prothetik der Universität Heidelberg
2006 Ernennung zum qualifiziert fortgebildeten Spezialisten für Prothetik (DGPro)
2007 Oberarzt an der Abteilung für Zahnärztliche Prothetik der Universität Heidelberg
2007 Habilitation und Ernennung zum Privatdozenten (Universität Heidelberg)
2010 Ernennung zum außerplanmäßigen Professor (Universität Heidelberg)
2012 Niederlassung und Eröffnung der Zahnmedizinischen Praxisklinik Augustaanlage Mannheim

Korrespondenzadresse:
Prof. Dr. Alexander Hassel
Zahnmedizinische Praxisklinik Prof. Hassel & Dr. Hunecke
Augustaanlage 24, 68165 Mannheim
Tel.: 0621 4329769-0, Fax: 0621 4329769-1
E-Mail: hassel@hassel-hunecke.de

Herstellerangaben zu den verwendeten Produkten sind im Beitrag integriert.

JUSTTRYIT.DE

SCHON PROBIERT?

Schon mal Schokolade probiert? Bestimmt haben Sie das – aber auch in Kombination mit rotem Pfeffer? Schon die Inkas tranken mit Pfeffer gewürzten Kakao wegen seiner stimmungsaufhellenden und anregenden Wirkung. Überraschende Fakten – und bei CEREC ist das nicht anders: Über 28 Mio. eingesetzte Restaurationen und 30 Jahre Erfahrung sprechen für sich. Probieren Sie das bewährte CAD/CAM-System doch einfach mal bei einer Live-Behandlung aus. **Es wird ein guter Tag. Mit Sirona.**

Auf einer der Fachdentals oder in einer Anwenderpraxis in Ihrer Nähe. Zum Beispiel hier:
05.11., 12.11., 19.11. Live-Demo, Hochspeyer
05.11., 07.11. Live-Demo, Berlin
12.11. Live-Demo, Halle
14.11. Live-Demo, Dresden

TESTEN SIE CEREC:
justtryit.de

A91100-M43-B850

The Dental Company

sirona.

Veneer-System: Ästhetische Korrekturen minimalinvasiv durchführen

Für schönere Zähne würden manche Patienten sogar ihre Zahngesundheit gefährden. Darüber muss man mit Patienten glücklicherweise nicht diskutieren. Mittels Veneers können ästhetische Korrekturen schonend durchgeführt werden. Im Folgenden wird das edelweiss Veneer-System von edelweiss dentistry (Bregenz, Österreich) vorgestellt.

Die Frage nach ästhetischer Optimierung wird von Patienten immer häufiger gestellt. Viele streben ein perfektes Lächeln an, welches nicht nur weiße Zähne voraussetzt, sondern auch Korrekturen von Fehlstellungen, Lückenschluss sowie die Perfektionierung von Zahnlängen und -breiten. Als Behandler sieht man sich einer Vielzahl von Behandlungsmöglichkeiten gegenüber und muss fallspezifisch abwägen, welche Lösung die beste ist.

Bei stark verschachtelten Dreh- und Kippstellungen sowie Engständen empfiehlt sich eine kieferorthopädische Behandlung. Ich kläre den Patienten in einem solchen Fall über langfristige Lösungen auf und berücksichtige dabei stets den Aspekt der Kiefergelenksfunktionalität.

Vermehrt wünschen Patienten allein aus ästhetischen Gründen eine Überkronung gesunder oder minimal gefüllter Zähne. Sie verstehen oftmals nicht, warum ich ein solches Vorgehen mit der Begründung verweigere, dass dies ein Overtreatment ist, das ich medizinisch nicht verantworten kann.

In dieser Situation sind Alternativlösungen gefragt, um den Patienten zufriedenzustellen. Eine direkte bzw. semidirekte Lösung (Wax-up und Mock-up erfolgen im Labor) kann ästhetisch befriedigen und schont die Zahnhartsubstanz. Nachteile dieser Methode sind der hohe Zeitaufwand sowie mögliche Verfärbungen und matter werdende Komposit-Oberflächen.

Edelweiss Veneers (edelweiss dentistry) haben sich in unserer Praxis als optimale Lösung für die Perfektionierung von Zähnen bezüglich der Zahnstellung, Zahnform, Zahnfarbe und Oberflächenbeschaffenheit erwiesen. Aufgrund einer Laserbehandlung während der Herstellung weist die anorganische Veneeroberfläche einen außergewöhnlichen Glanz auf und reflektiert das Licht wie der natürliche Zahn. Farbe und Oberflächenqualität bleiben langfristig stabil. Ein weiterer positiver Aspekt ist der geringe Zeitaufwand für die Behandlung. Wer einen Zahntechniker hat, kann die Veneers von ihm vorbereiten lassen. Edelweiss Veneers stehen in verschiedenen Größen zur Verfügung und werden individuell an den Zahn angepasst.

Patientenfall | Die Patientin sprach bei uns vor, da sie das Diastema zwischen ihren Frontzähnen störte. Die Patientin knirschte sehr stark. Wiederholt scheiterte der Versuch, die Frontzähne mittels Kunststoff ästhetisch aufzubauen, aufgrund des starken Bruxismus' der Patientin. Die Restaurationen frakturierten, obwohl wir für die Patientin eine Schiene angefertigt hatten, die nachts regelmäßig getragen wurde. Daraufhin erfolgte eine Versorgung mit Edelweiss Veneers an den Zähnen 12, 11, 21 und 22. Die Eckzähne waren gesund und standen von der labialen Facette prominent im Zahnbogen. Anschließend erfolgte die adhäsive Versorgung mittels der im edelweiss System-Kit enthaltenen Produkte.

Klinische Anwendung | Die Klinische Anwendung umfasst die üblicherweise bei der Veneertechnik zum Einsatz kommenden Verfahren, angefangen mit einer mikroinvasiven Präparation und normalen Klebeverfahren sowohl auf dem Zahn als auch auf der Restaurationsseite. Genau genommen liegt beim Komposit-Veneer der Hauptunterschied bei der Anpassung der peripheren, proximalen und zervikalen Veneerkontur sowie des Innenprofils, damit möglichst kein

Ausgangssituation:
Diastema, Abrasionen der inzisalen und lateralen Schneidezähne. Marginale Verfärbungen im Bereich der direkten Komposit-Aufbauten.

Herstellerangaben zu den verwendeten Produkten sind im Beitrag integriert.

zusätzliches Gewebe entfernt werden muss. Die laservergüteten Komposit-Veneers erlauben also die direkte Anpassung mittels rotierender Instrumente, wohingegen laborgefertigte Keramik-Veneers aufgrund der Fragilität nicht mehr nachträglich angepasst werden können. Zu Beginn werden „ultrapak 00"-Retraktionsfäden gelegt. Die gereinigten Zähne werden mit 35 %iger Phosphorsäure geätzt. Im Anschluss erfolgt die Applikation des Dentin- u. Schmelzbondings (Peak-Universal Bond). Die Farbwahl erfolgt mittels eines Farbschlüssels. Das Farbkonzept obliegt den Forschungsergebnissen von Prof. Dr. Dietschi.
Edelweiss Veneers besitzen die Farbzeichnung Enamel. Die jeweilige Dentin- oder Schmelzfarbe, die zur Zementierung der edelweiss Veneers eingesetzt wird, bestimmt den finalen Farbton. Zementiert man das Veneer z.B. mit Enamel, sorgt dies für Helligkeit sowie maximale Einblendung der natürlichen Zahnfarbe und Luminanz.
Anstatt eines niedergefüllten Lutingzements wird stattdessen ein hochgefülltes, restauratives Komposit eingesetzt, welches aufgrund der Konsistenz die Applikation sowie das Entfernen der Überschüsse erleichtert und zudem nur einen Schrumpf von 2 % aufweist. Weiter gewährt der hohe Füllgrad und der Zinkoxydanteil verfärbungsresistente Ränder.
Das initiale Fixieren der Veneers erfolgt durch die sog. „tack-curing" bzw. „spot-curing" -Technik. Anhand dieser Technik können selbst feinste Überschüsse einfach entfernt werden ohne das Veneer aus der gewünschten Position zu rücken, bevor die vollständige Polimerisation erfolgt. Bevor ein weiteres Veneer appliziert wird, werden die Interdentalränder mit einem feinkörnigen Soflex-disc trocken finiert.
Nach erfolgreicher Applikation aller Veneers konzentriert sich das Finishing auf den Zervikalbereich mittels feiner Diamanten, sowie das Individualisieren der Schneidekante und der mesialen und distalen Inzisalbereiche. Die finale Politur selbiger Bereiche erfolgt mit den Jiffy Polierkelchen.

Schlussaufnahme: Non-prep edelweiss Veneers der inzisalen und lateralen Schneidezähne. Schließung des Diastemas u. anatomische Formkorrektur. In-Office-Bleaching mit Opalescence.

Vorher Nachher

Fazit | Edelweiss Veneers kommen den Eigenschaften und der Beschaffenheit von natürlichen Zähnen sehr nahe. Daher verursachte das Knirschen der Patientin keine weiteren Probleme: Bei Nichttragen der Schiene werden die Veneers lediglich in demselben Maße abradiert wie die natürlichen Zähne. Zum Bruch oder Absplittern kommt es – eine adäquate Befestigung vorausgesetzt – nicht. Ein großer Vorteil dieses Kompositmaterials. Aus diesem Grund haben sich die Edelweiss Veneers in unserer Praxis bewährt: Sie sorgen für Zufriedenheit beim Zahnarzt über das problemlose Einsetzen und die minimalinvasive Vorgehensweise und für Freude beim Patienten über schöne Zähne nach nur einer Sitzung.

Dr. Jessica Julia Sidharta
2001-2006 Studium der Zahnmedizin an der Universität Heidelberg und Ulm
Promotion; leitende Tätigkeit in einer ästhetischen Zahnarztpraxis in München mit Schwerpunkt Veneers und Bleaching
Weiterbildung bei Prof. Dr. Didier Dietschi. Curriculum ZFZ für ästhetische Zahnheilkunde
Seit 2012 Niederlassung in Ulm mit Schwerpunkt Ästhetik

Korrespondenzadresse:
Dr. Jessica Julia Sidharta, Glöcklerstraße 1, 89073 Ulm

DENTSPLY-Produkte verbessern die Zahngesundheit des Delfin-Weibchens Dumisa

Im September 2013 unterzog sich das achtjährige Delfin-Weibchen Dumisa im Hongkonger Ocean Park ohne Betäubung einer Wurzelkanalbehandlung. Nach monatelanger Vorbereitung mit Requisiten wurde es an das Verfahren gewöhnt. Lesen Sie nachfolgend den Behandlungsverlauf.

Wurzelkanalbehandlungen werden bei vielen Tierarten durchgeführt. Beim Delfin-Weibchen Dumisa kamen modernste Endodontie-Produkte von DENTSPLY Maillefer und DENTSPLY DeTrey zum Einsatz. Zunächst wurden ein Zahn und danach 18 weitere infizierte Zähne behandelt, damit sich um die Wurzelspitzen neuer Knochen bilden kann. Das war eine Weltpremiere bei Delfinen.

Und so begann es ... | Tierarzt Dr. Cedric Tutt, der einzige in Südafrika praktizierende Fachtierarzt für Zahnheilkunde (European Veterinary Specialist in Dentistry*), wandte sich im August 2013 an DENTSPLY Maillefer, um Zugang zu einigen in der Welt der Tierzahnheilkunde nicht üblichen Produkten zu erhalten. Dr. Tutt ist seit 2001 auf dem Gebiet der tiermedizinischen Zahnheilkunde und Oralchirurgie tätig. Während Zahnerkrankungen bei Meeressäugetieren bis vor Kurzem noch mit Extraktionen behandelt wurden, wollte er unbedingt endodontische Techniken einsetzen, zur Zahnerhaltung.
Im Allgemeinen werden die meisten zahnmedizinischen Lösungen für Menschen hergestellt und dann für die Anwendung bei Tieren modifiziert. Bei Hunden mit bis zu 60 mm langen, gekrümmten Wurzelkanälen führt Dr. Tutt mit H- und K-Feilen manuell Wurzelkanalbehandlungen durch, für die das PROTAPER NEXT® Feilensystem ideal geeignet wäre. Bei Raubtieren wie Löwen, Bären und Tigern werden noch längere Feilen benötigt. Delfinzähne sind jedoch homodont, d. h., sie sind alle gleichförmig. Der Hauptunterschied zu menschlichen Zähnen liegt in der Größe des Pulpakanals und damit dem für eine Behandlung erforderlichen Materialvolumen, doch die Instrumente müssen nicht modifiziert werden.

Abb. 1: Die Delfin-Dame Dumisa lebt im Hongkonger Ocean Park.

Vor dem Eingriff | Die im Hongkonger Ocean Park lebende Delfin-Dame Dumisa (Abb. 1) hatte ihre Zähne beschädigt, wodurch es zu einer generalisierten Zahnabrasion kam. Bei vielen ihrer Zähne lagen die Pulpakammern frei. Auf Röntgenaufnahmen zeigte sich, dass dies zu einer Entzündung im Bereich um die Wurzelspitze geführt hatte (Abb. 2); bisweilen hatte sich eine Fistelöffnung von der Wurzelspitze bis in den Mund gebildet. Normalerweise würde dies zur Extraktion der betroffenen Zähne führen. Aufgrund der hohen Anzahl war es jedoch notwendig, Techniken einzusetzen, mit denen möglichst viele Zähne erhalten und die Schmerzen im Maul und Kiefer des Delfins ausgeschaltet werden konnten.

Da das Verfahren nur mit der Gunst des Delfins und ohne Betäubung durchgeführt werden konnte, wurde Dumisa über mehrere Monate so trainiert, dass sie verschiedene Empfindungen in ihrem Maul tolerierte, die einer Wurzelkanalbehandlung gleichkommen. Hier halfen verschiedene Requisiten: So sollte sie ein Modell eines tragbaren Röntgengerätes mit dessen spezieller Form vertraut machen. Man gewöhnte sie auch an die Vibrationen eines Bohrers, indem man ihr die Zähne täglich mit einer elektrischen Zahnbürste reinigte. Dann wurde die Rückseite der Zahnbürste auf die Zahnkrone gehalten, damit sie die Vibration direkter spürt. Sie musste auch zulassen, dass man einen Zahnfilm in ihr Maul einbrachte, und lernte, für die Röntgenaufnahme still zu halten. Anschließend würde sie die Röntgenplatte mit der Zunge wieder aus ihrem Maul drücken (Abb. 3 u. 4).

Abb. 2: Eine Röntgenaufnahme von Dumisas Zähnen; Entzündungsherde im Bereich der Wurzelspitzen.

Herstellerangaben zu den verwendeten Produkten sind im Beitrag integriert.

Abb. 3: Die Delfin-Dame wurde an das Röntgenprocedere herangeführt.

Abb. 4: Dr. Cedric Tutt war der behandelnde Arzt von Dumisa.

Die Behandlung | Am 20. September 2013 kamen ein Tierärzteteam unter der Leitung von Kathy Larson, Tiertrainerin des Ocean Parks, und Dr. Tutt am Marine Mammal Breeding and Research Center zusammen, um bei Dumisa eine Wurzelkanalbehandlung durchzuführen. Dumisa konnte dabei frei im Becken schwimmen und kam nur an den Rand, wenn sie von ihrem Trainer dazu aufgefordert wurde. In einem ersten Schritt wurden von Dumisas kranken Zähnen Röntgenaufnahmen angefertigt, um die Anatomie der Zähne und der umliegenden Strukturen besser zu verstehen. Der Wurzelkanal wurde dann mit einer endodontischen PROTAPER NEXT™ Feile aufbereitet und die temporäre Versorgung entfernt. Dann wurde der ENDOACTIVATOR® verwendet, um Débris und infektiöse Partikel aus dem Wurzelkanal zu entfernen. Mit dessen starker, flexibler Polymerspitze konnte die Spülflüssigkeit sicher und wirkungsvoll aktiviert werden. Anschließend wurde etwa die Hälfte des Pulpakanals mit PRO-ROOT® MTA gefüllt, einem endodontischen Füllungsmate-

Abb. 5 und 6: Kompositmaterial (SDR) wurde eingebracht und auspolymerisiert.

rial, das nachweislich die Knochenneubildung um die Spitzen der betroffenen Zähne fördert. Die Kanäle wurden vorübergehend mit einer Calciumhydroxid-Paste gefüllt. Dennoch traten nach der Behandlung im apikalen Bereich Knochenverluste auf, die zu einer externen Wurzelresorption führten. Die Forschung hat gezeigt, dass PROROOT® MTA im Gegensatz zu $Ca(OH)_2$ das Einwachsen von neuem Knochen um die Spitzen der behandelten Zähne fördert.
Es wurde eine Zwischenschicht aus einem Glasionomer-Material (ChemFil Superior®) eingebracht, ein selbstätzendes Adhäsiv (Xeno V+®) auf die Zahnstruktur aufgetragen und das Material mit einer Polymerisationslampe (SmartLite Focus®) ausgehärtet. Dann wurde eine definitive Kompositrestauration als Dentin-Ersatzmaterial (SDR®) eingebracht, mit der Polymerisationslampe lichtgehärtet und anschließend zum Schutz vor der Wasserumgebung, in der der Delfin lebt, lackiert (Abb. 5 und 6).

Erfolg und nächste Schritte | Der erste Schritt der Wurzelkanalbehandlung verlief gut. Die Reaktion nach der Behandlung wurde jeden Monat mit intraoralen Röntgenaufnahmen überwacht, die zur Beurteilung an Dr. Tutt gesendet wurden. Es werden weitere Zähne behandelt werden, da Dumisa die Eingriffe toleriert. Es wird noch etwas dauern, bis die Behandlung vollständig abgeschlossen ist, sie ist jedoch höchst erfolgversprechend.

Dr. Cedric Tutt
European Veterinary Specialist in Dentistry
1992 Abschluss des Tiermedizinstudiums in Südafrika, Facharztausbildung auf dem Gebiet der Rindermedizin
Ausbildung zum Fachtierarzt für Zahnheilkunde in Großbritannien, auch gemeldet als Fachtierarzt bei der Tierärztekammer in Hongkong
Seit 2001 Tätigkeit in Kapstadt, in Großbritannien, Hongkong, Dubai und Malaysia auf dem Gebiet der tiermedizinischen Zahnheilkunde und Oralchirurgie

Interview mit Dr. Tutt

Wie waren die PROTAPER NEXT® Feilen in puncto Flexibilität, Zuverlässigkeit und Effizienz?
Dr. Tutt: Die Flexibilität war gut. Es war möglich, die Feile gegen die Wände des Pulpakanals zu „bürsten". Bei der Entfernung des temporären Füllungsmaterials waren die Feilen effizient. Die taktile Kontrolle war auch gut.

Wie gefiel Ihnen der ENDOACTIVATOR®? Verbesserte er Ihrer Meinung nach die Spülung und Aktivierung? Warum?
Dr. Tutt: Der ENDOACTIVATOR® war bei der Reinigung nützlich. Er scheint eine Strömung zu bewirken, die zur Reinigung der Wurzelkanäle beitrug. Außerdem half er, einen Teil des verbliebenen temporären Füllungsmaterials zu entfernen.

Was gefiel Ihnen an dem selbstätzenden, lichthärtenden Adhäsiv Xeno V+®?
Dr. Tutt: Durch die Anwendung des Produkts in nur einem Schritt konnte die Dauer des Verfahrens reduziert werden.

Wie war das Arbeiten mit der Polymerisationslampe SmartLite Focus® in dieser schwierigen Situation?
Dr. Tutt: Dieses Instrument ließ sich gut handhaben. Es war auch nützlich, weil Xeno V+® tief in den Wurzelkanal eingebracht worden war. In der Tierarztpraxis würde es auch vorteilhaft sein, da wir beabsichtigen, die definitive Versorgung auf Höhe des Alveolarrands zu beginnen. Und das bedeutet, dass das Restaurationsmaterial tief in den Wurzelkanal eingebracht werden muss.
Weitere Informationen unter www.theveterinarydentist.com

Für Interessierte gibt es ein kurzes Video, das die Behandlung von Dumisa auf Youtube zeigt:
http://youtu.be/VfSDeZLU7E4

* vom European Board of Veterinary Specialisation verliehener Titel

Herstellerangaben zu den verwendeten Produkten sind im Beitrag integriert.

Diastema-Schluss und minimalinvasive Rekonstruktion einer funktionell abradierten Front

Composites sind heute vielseitig einsetzbar und stellen zum Beispiel bei Patienten mit Diastema oder auch bei stark abradiertem Gebiss ein ideales Material für die funktionelle und ästhetische Therapie dar.

Immer häufiger konsultieren Patienten mit einem funktionell bedingten Zahnhartsubstanzverlust die Zahnarztpraxis. Stress, der über nächtliches Zähneknirschen verarbeitet wird, ist keine Seltenheit und Bruxismus wird zu einer oft gestellten Diagnose. Welche Behandlungsmethoden gibt es für Patienten mit Abrasionen und Zahnhartsubstanzdefekten? Das primäre Ziel ist es, einen zusätzlichen Verlust von Zahnhartsubstanz zu vermeiden. Moderne Composites können hier zum Mittel der Wahl werden. Sie ermöglichen eine minimalinvasive Versorgung – selbst Patienten mit funktionellen Problemen können auf schonendem Weg therapiert werden.

Ausgangssituation | Ein junger Patient konsultierte die Praxis mit dem Wunsch, die Lücken zwischen den Frontzähnen zu schließen und die Zahnhartsubstanzdefekte zu korrigieren (Abb. 1). Es erfolgten eine kieferorthopädische Beratung und ein ästhetisches Wax-up. Der Patient entschloss sich jedoch, die Behandlung ohne eine kieferorthopädische Regulierung anzugehen.
Nach einer Foto- und Modellanalyse konnte ein auf ihn angepasster Behandlungsplan erstellt werden (Abb. 2). Die Längen- und Breitenverhältnisse mussten neu ausgearbeitet werden. Auch die Zahnachsen sollten durch Composite-Veneers von Zahn 14 bis 24 neu ausgerichtet werden (Abb. 3).

Klinisches Vorgehen | Zunächst wurde eine zarte Veneer-Präparation vorgenommen, um die Zähne neu auszurichten (Abb. 4). Für ein trockenes Behandlungsfeld sorgte der Lippen-Wangen-Halter OptraGate®. Ein weiterer Vorteil ist, dass dem Patienten die Mundöffnung erleichtert wird. Um straffe Kontaktpunkte zu erreichen und zugleich eine Überkonturierung zu vermeiden, wurde ein Matrizensys-

Abb. 1: Ausgangssituation: Der Patient wollte die Diastemata im Oberkiefer ohne eine kieferorthopädische Behandlung geschlossen haben. Bei den Inzisalkanten der Frontzähne konnten zudem abrasive Defekte festgestellt werden.

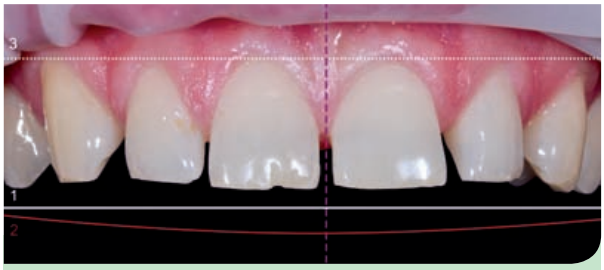

Abb. 2: Die Fotoanalyse verdeutlichte, dass es keine Übereinstimmung zur natürlichen Lachlinie (2) gab. Die Inzisalkanten der Frontzähne befanden sich alle auf derselben Ebene.

Abb. 3: Die Ansicht von kranial verdeutlicht, dass die Zahnachsen nicht gerade waren und die Inzisalkanten nicht dem Verlauf der Lippen entsprachen. Im Zuge der Planung äußerte der Patient den Wunsch, die Zähne gerade zu formen. Daraufhin wurden die Zahnachsen neu ausgerichtet.

Abb. 4: Damit die neu ausgerichteten Zähne in einer Achse stehen können, wurde eine zarte Veneer-Präparation vorgenommen.

Herstellerangaben zu den verwendeten Produkten sind im Beitrag integriert.

tem herangezogen. Nach gewohntem Prozedere wurde die Zahnsubstanz geätzt; die Phosphorsäure wirkte im Schmelz für 30 Sekunden ein und das Adhäsiv ExciTE® F wurde mit der VivaPen-Brushkanüle für etwa 10 Sekunden in den Zahn einmassiert (Abb. 5 und 6).
Das Lösungsmittel wurde verblasen und der Haftvermittler für 10 Sekunden mit der Polymerisationslampe Bluephase® Style ausgehärtet (Abb. 7). Anschließend wurde eine dünne palatinale Wand mit IPS Empress® Direct Enamel A2 aufgebaut. Zur Nachahmung der Mamelons diente das Material IPS Empress Direct Dentin A2. Um eine möglichst naturgetreue Rekonstruktion zu realisieren, wurde der Zahnhals mit IPS Empress Direct Dentin A3 etwas dunkler gestaltet (Abb. 8) und das transparente Composite IPS Empress Direct Trans Opal mit dem OptraSculpt® Pad zügig zwischen den Mamelons appliziert (Abb. 9). Das inzisale Drittel wurde mit IPS Empress Direct Enamel A2 überzogen und mit dem OptraSculpt Pad glatt verstrichen. Jede Composite-Schicht wurde für 20 Sekunden mit Bluephase Style polymerisiert. Die verlängerte Polymerisationszeit garantiert, dass selbst schwer zugängliche Stellen sicher ausgehärtet werden.
Um eine Längen- und Breitenkontrolle während der Behandlung zu haben, eignet sich die Längenmesslehre am OptraSculpt-Pad-Griff (Abb. 10).

Ausarbeitung | Neben der Modellation kommt der Ausarbeitung der Restaurationen eine wesentliche Bedeutung zu (Abb. 11). Die Zahnform und -textur lassen den „Zahn"

Abb. 5: Anlegen des Matrizensystems und Ätzen des Zahnes mit Phosphorsäure für 30 Sekunden.

Abb. 6: Applikation von ExciTE F.

Abb. 7: Zwischenpolymerisation für 10 Sekunden mit Bluephase Style.

Abb. 8: Um den Zahnhals natürlich erscheinen zu lassen, wurde er etwas dunkler gestaltet. Hierfür wurde IPS Empress Direct Dentin A3 verwendet.

Abb. 9: Mithilfe des OptraSculpt Pad kann die Oberfläche zügig und glatt verarbeitet werden.

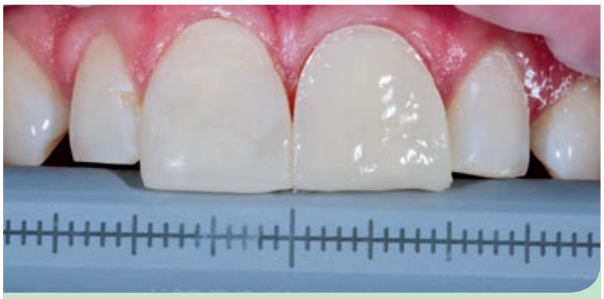

Abb. 10: Mit der Orientierungsskala am OptraSculpt-Pad-Griff wurden die Zahnbreiten gemessen und deren Achsen beurteilt.

Herstellerangaben zu den verwendeten Produkten sind im Beitrag integriert.

lebendig erscheinen. Die grobe Formgebung und Oberflächencharakterisierung erfolgten mit feinkörnigen Diamantbohrern und Polierscheiben. Für die Feinkonturierung diente ein Skalpell. Vor der Endpolitur mit Siliziumkarbid-Bürstchen (Astrobrush®) wurden die Restaurationen mit OptraPol® Next Generation poliert. Zudem wurde der Patient dazu angehalten, nachts eine Funktionsschiene zu tragen.

Fazit | Die moderne Zahnmedizin verlangt nach einem minimalinvasiven Vorgehen, bei dem möglichst wenig Zahnsubstanz geopfert wird. Nicht immer müssen indirekt gefertigte Restaurationen aus Vollkeramik der „optimale" Therapieweg sein. Dank der uns zur Verfügung stehenden Materialsysteme können selbst komplexe Fälle mit Composites hochwertig gelöst werden (Abb. 12 und 13). Die Restaurationen können unkompliziert und schnell hergestellt werden. Weitere und in vielen Fällen bedeutende Aspekte für den Patienten sind die Kostenfrage sowie der Zeitaufwand.

Korrespondenzadresse:
Dr. Martin von Sontagh
Hofsteigstraße 136
A-6971 Hard
E-Mail: info@zahnarzt-vonsontagh.at

Abb. 11: Für die finale Ausarbeitung dienten eingezeichnete Hilfslinien, die die natürliche Krümmung des Zahnes anzeigten.

Abb. 12 und 13: Die neu ausgerichtete Abschlusssituation. Die Zähne stimmen mit der Lachlinie überein und weisen ein natürliches Erscheinungsbild auf. Die Diastemata konnten erfolgreich geschlossen werden.

Pritidenta: Neues Testlabor in Leinfelden

Digitale Workflows ausprobieren – Alle Einzelkomponenten sollen offen sein

Das Unternehmen pritidenta in Leinfelden begleitet die Labor in die digitale Zukunft.

Mit der pritidenta GmbH, Leinfelden, verbinden Zahnarzt und Zahntechniker bislang vor allem die präfabrizierte Keramikkrone priti®crown, die in Zusammenarbeit mit der Vita Zahnfabrik entwickelt wurde. Dieser Kronenrohling ist in einen kompletten digitalen Herstellungsprozess eingepasst, angefangen vom Gesichtsscan mit dem priti®mirror, der auf der vergangenen IDS im Fokus stand, bis hin zum Fräsen der Krone.

Zum 1. Juli dieses Jahres hat pritidenta Neuland betreten: mit der Eröffnung eines Testlabors in Leinfelden. Aus diesem Anlass sprachen wir mit Jeroen Klijnsma, Labormanager bei pritidenta in Leinfelden.

Jeroen Klijnsma

Seit 2014 Labormanager, Internationales Business, Development und Trainings bei der pritidenta GmbH, Leinfelden-Echterdingen

ZMK: Was bietet die pritidenta ihren Kunden im neuen Testlabor an?

Jeroen Klijnsma: Wir bieten offene, aufeinander abgestimmte CAD/CAM-Lösungen an, die neben der priti®crown auch die Verarbeitung von Zirkoniumdioxid, Polymethylmethacrylat und anderen Keramiken, wie z. B. Hybridkeramiken, zulassen. Das Produkt-Portfolio umfasst Scanner, CAD- und CAM-Software, Fräsmaschinen und Materialien. Daneben offerieren wir Servicedienstleistungen, angefangen von der Beratung über die Implementierung bis hin zur Verfügungsstellung und Integration von Templates.

ZMK: Wer ist Ihre Hauptzielgruppe?

Jeroen Klijnsma: Wir wenden uns mit unserem neuen Zentrum an Praxislabore, kleine und mittlere Dentallabore, die zusätzlich zu allen gängigen prothetischen Werkstoffen preiseffiziente, hochautomatisierte Einzelzahnkronen aus Glaskeramik mit in ihr Portfolio aufnehmen möchten. In Zusammenarbeit mit uns können sie eine Fertigung zu einem kompetitiven Preis-/Leistungsverhältnis anbieten.

ZMK: Warum haben Sie das Testlabor in Leinfelden eingeführt?

Jeroen Klijnsma: Wir wollen näher an den Laboren dran sein und sie individuell begleiten, wenn sie eine CAD/CAM-Fertigung zu einem vernünftigen Preis-/Leistungsverhältnis bei sich integrieren wollen. Schließlich sieht man Systeme unterschiedlicher Hersteller, die offene Schnittstellen haben und zusammenarbeiten, normalerweise nicht in einem Workflow. Hier möchte pritidenta den interessierten Laboren die Möglichkeit bieten, sich über unterschiedliche Systemkomponenten zu informieren und auch einfach auszuprobieren.

ZMK: Warum interessiert sich pritidenta speziell für offene Systeme?

Jeroen Klijnsma: pritidenta hat sich mit der Glaskeramikkrone priti®crown auf eine preiseffiziente, hochautomatisierte und reproduzierbare Krone spezialisiert. Wir haben bei der Entwicklung gelernt, dass alle Einzelkomponenten offen sein sollen. Der Markt hat Interesse an offenen Systemen, um flexibel agieren zu können, unabhängig von einzelnen Herstellern. Offene Systeme zu integrieren, scheitert aber oft an der Komplexität und der mangelnden Abstimmung der Systeme. Über unsere Krone haben wir auch gelernt, wie man offene Systeme erfolgreich miteinander verbindet. Das geben wir jetzt weiter.

Herstellerangaben zu den verwendeten Produkten sind im Beitrag integriert.

ZMK: Welche Herausforderungen sehen Sie bei der Implementierung und Integration von offenen Systemen?
Jeroen Klijnsma: Es reicht nicht, eine gute Fräsmaschine, Software oder einen guten Intraoralscanner anzubieten. Nein, die einzelnen Komponenten müssen aufeinander abgestimmt und integriert werden. Stichwort „Templates" für die CAM-Frässtrategie. Viele Firmen bieten Templates an, oftmals sind diese aber nicht auf die einzelnen Anwendungen zugeschnitten. So kann man durch eine Optimierung bis zu 20 Minuten und mehr pro Krone einsparen.

ZMK: Welche Dienstleistungen bieten Sie an?
Jeroen Klijnsma: Im ersten Schritt zeigen wir den Praxislaboren und Dentallaboren, wie der Workflow abläuft und wie man einzelne offene Systeme und Komponenten zusammenstellen kann. Meist kommt ein Testlauf über mehrere Wochen im Labor beim Kunden zustande, wo pritidenta zeigt, wie konstruiert, geschliffen und finalisiert wird. Wir sind kein klassisches Fräszentrum oder Dentallabor und wollen auch keines sein. Wir möchten lediglich Wege aufzeigen, wie der digitale Workflow funktionieren und aussehen kann. Übrigens freuen wir uns auch, wenn wir Zahnärzten unseren 3D-Gesichtsscanner vorstellen dürfen.

ZMK: Welche Möglichkeiten der Zusammenarbeit gibt es denn?
Jeroen Klijnsma: Wie gesagt, einerseits sind wir Ansprechpartner für Labore, die noch keine CAD/CAM-Ausstattung haben. Wir beraten bei Systemanschaffungen und stellen entsprechende Produkte als offene Systeme vor. In diesen Bereichen bieten wir zudem Schulungen für die Software und den Betrieb der Hardware an.
Dann haben wir unser Produkt priti®crown. Da wir flexibel auf die Anforderungen in den einzelnen Laboren eingehen, gibt es auch hier unterschiedliche Varianten in der Zusammenarbeit. Eine Variante für den Einstieg des Labors besteht darin, dass es das CAD-Design eigenständig erstellt und uns zusendet. Wir schleifen innerhalb von 48 Stunden die priti®crown und das Labor finalisiert die Krone selbstständig. Eine andere Möglichkeit ist: Das Labor verfügt schon über alle technischen Möglichkeiten, um die priti®crown eigenständig zu produzieren. Solche Labore unterstützen wir in der Umsetzung, etwa mit einem individuellen Lager.

ZMK: Mit dem Blick auf den zukünftigen Markt und pritidenta: Für welche dentalen Produktsegmente darf man künftig Innovationen von pritidenta erwarten?
Jeroen Klijnsma: pritidenta bietet mit der Glaskeramikkrone priti®crown einen kosteneffizienten und maschinenoptimierten CAD/CAM-Kronenrohling an, und zwar insbesondere für den Frontzahnbereich. Im Seitenzahnbereich geht der Trend immer mehr zu monolithischen, monochromatischen Materialien und hierin sehen wir auch die Zukunft in unserer eigenen Produktentwicklung.

ZMK: Abschließend noch die Frage: Ist dies eine Neupositionierung der pritidenta GmbH?
Jeroen Klijnsma: Ja, das ist es. Dennoch bleibt unser Schwerpunkt die priti®crown. Sie ist hocheffizient in der Herstellung und ästhetisch im Resultat. Für Labore ist die Ergänzung des Portfolios mit der priti®crown eine gute Sache. Wir möchten außerderm unser durch die Entwicklung der priti® crown erworbenes Wissen weitergeben und die Labore in die digitale Zukunft begleiten.

Nähere Informationen unter:
pritidenta® GmbH
Meisenweg 37
70771 Leinfelden-Echterdingen
Tel.: 0711 3206-5610
Fax: 0711 3206-5699
www.pritidenta.com

ZAHNERSATZ MIT QUALITÄTSVERSPRECHEN
Mit uns lächeln Sie und Ihre Patienten.

Kennen Sie QS-Dental?
Mit der Umsetzung des **branchenspezifischen Qualitätssicherungskonzepts QS-Dental** dokumentieren die geprüften Meisterlabore der Innungen ihre hohen Ansprüche an die Qualität und Sicherheit des Zahnersatzes.

Permanente Weiterbildung, klare Verantwortungen, strikte Zwischen- und Endkontrollen in der Fertigung und die Arbeit nach fachlich fundierten Qualitätszielen und Herstellungskriterien gewährleisten optimale Ergebnisse in jedem individuellen Patientenfall.

Am besten mit QS-Dental: Die QS-Dental geprüften Meisterlabore fertigen Zahnersatz mit Qualitätsversprechen - mit einem klaren Konzept für Ihr QM-System.

www.qs-dental.de
Ihr Labor vor Ort finden Sie ganz leicht mit der iPhone-App, Stichwort 'qsdental'

QS-Dental geprüft
AMZ
Aus Verantwortung für Qualität & Sicherheit

Von der digitalen Abformung zur prothetischen Restauration

5-jährige Erfahrung in Praxis und Labor

Im Jahr 2009 kamen die ersten Mundscanner für die digitale Abformung auf den Markt. Durch die Einführung digitaler Abformtechniken konnten zahntechnische Labore direkt in den digitalen Workflow integriert werden. Das führte u. a. zur Verbesserung des Arbeitsflusses und Vereinfachung der Kommunikation zwischen Zahnarzt und Zahntechniker. Nachfolgend beschreiben ein Kollege und eine Zahntechnikermeisterin ihre Erfahrungen in Praxis und Labor nach 5-jähriger Anwendung der digitalen Abformung, erörtern die Vor- und Nachteile und stellen anhand von Beispielen die vielfältigen Anwendungsmöglichkeiten vor.

Bereits seit 1985 gibt es die Möglichkeit, präparierte Zahnstümpfe digital zu erfassen und in eine STL-Datei umzuwandeln, mit deren Hilfe später eine Krone oder ein Inlay gefräst werden kann [1]. Das CEREC-Verfahren ermöglichte die zeitnahe direkte Anwendung am Patienten ohne zahntechnisches Labor und ohne aufwendige provisorische Versorgungen [2]. Die Aufnahmetechniken wurden ständig weiterentwickelt. Anfang der 1990er-Jahre begann die computergestützte Navigation für Implantate mit stereolithografisch gefertigten Bohrschablonen. Nach 2000 kamen insbesondere in der Zahntechnik bei der Zirkoniumdioxid- und Titan-Bearbeitung CAD/CAM-Lösungen zum Einsatz [3] und seit der Anwendung von Zirkoniumdioxid als Kronen- und Brückenmaterial die digitalen Frästechniken. Hierfür wurden anfänglich Modelle eingescannt. Verschiedene Software-Lösungen erlaubten es, komplizierte zahntechnische Arbeiten virtuell zu konstruieren und anschließend fräsen zu lassen. Auch metallische Werkstoffe wurden so bearbeitet. Die Brücke zur klinischen Situation bestand aber immer in der Präzisionsabformung und in der Modellherstellung aus Dentalwerkstoffen. Durch die Entwicklung der digitalen Abformtechniken für den Zahnarzt im Jahr 2009 konnten die zahntechnischen Labore in den durchgehenden Datenfluss direkt einbezogen werden. Dadurch wurde der bedeutsame Anfang für eine ununterbrochene Daten- und Fertigungskette geschaffen. Bei der Herstellung von Zahnersatz werden viele Prozesse miteinander verbunden [4]. Vorher wurden die Meistermodelle oder in wenigen Fällen auch die Präzisionsabformungen vom Zahnarzt oder Zahntechniker eingescannt. Alle Fehler aus der konventionellen Abformtechnologie waren jedoch an dieser Stelle schon nicht mehr korrigierbar. Die „Fehler" bei der Abformung (Stauchung, zu frühes Ausgießen u. v. m.) wurden somit in den anschließenden digitalen Arbeitsfluss mit integriert.

Konventionelle Abformung und CAD/CAM-Verarbeitung | In der Zahnarztpraxis entstanden Fehlerquellen bei der Abformung aufgrund von Speichel oder Blut, durch Stauchungen bei der Entnahme der Abformung oder durch die Nichteinhaltung der vorgegebenen Aushärtezeiten [5]. Im zahntechnischen Labor entstanden Fehler durch zu frühes Ausgießen bei der Modellherstellung oder durch unkorrekte Mischungsverhältnisse der Modellmaterialien. Durch die Möglichkeit, die präparierte Situation zusammen mit dem Gegenkiefer und Informationen zur Bisssituation direkt aus dem Mund digital zu erfassen und zu übertragen, konnten die oben genannten Fehlerquellen minimiert werden. Ein neuer mit viel mehr klinischen Informationen gefüllter Arbeitsfluss wurde besonders für den Zahntechniker möglich [6].

Digitale Abformung und CAD/CAM-Verarbeitung (Abb.1) | Die Firmen Sirona und 3M ESPE stellten zur IDS 2009 als Erste ihre Mundscanner vor, weitere Firmen folgten. Inzwischen sind bei diesen beiden Firmen bereits Scanner der 2. Generation auf dem Markt erhältlich. Die Tabelle 1 zeigt eine Übersicht verschiedener Systeme.
Für die digitale Erfassung muss bei allen Systemen eine genau definierte Präparationsgrenze angelegt werden [7]. Tangentialpräparationen sind für die digitale Aufnahmetechnik nicht geeignet. Die bekannten Präparationstechniken für die jeweilige Versorgung können unverändert durchgeführt werden. Das Gingivamanagement [8] und die exakte Darstellung der Präparationsgrenze sind besonders wichtig; die zu scannenden Gebiete müssen trocken sein [9]. Der Scanner kann nur das aufnehmen, was man auch sehen kann. Die Form des Aufnahmehandstückes der einzelnen Systeme ist sehr unterschiedlich, hier kann es systembedingte Einschränkungen bei der Aufnahme schwer zugänglicher Bereiche geben. Für einige Systeme wird eine Puderung der Oberflächen notwendig (Tab. 1).
Beim Lava COS und dem True Definition Scanner dient die nur angedeutete dünne Puderung der Bildung von Fixationspunkten während der unter Bewegung durchgeführten Aufnahme. Durch die 3 nebeneinander angeordneten Linsen mit je 7 Kameras wird ein echtes 3D-Bild erzeugt – die Zugänglichkeit schwer erreichbarer Areale im Mundraum ist sehr gut. Bei der Bluecam wird die komplette Puderung zur Erzeugung einer reflexfreien Oberfläche benötigt. Je nach Hersteller können einzelne Zähne, Zahngruppen oder komplette Kiefer aufgenommen werden. Es gibt derzeit unterschiedliche Modellsysteme und Anbieter. In den ersten Jahren wurden die Modelle ausschließlich stereolithografisch hergestellt – aktuell gibt es auch Frästechniken, 3D-Drucker und

Herstellerangaben zu den verwendeten Produkten sind im Beitrag integriert.

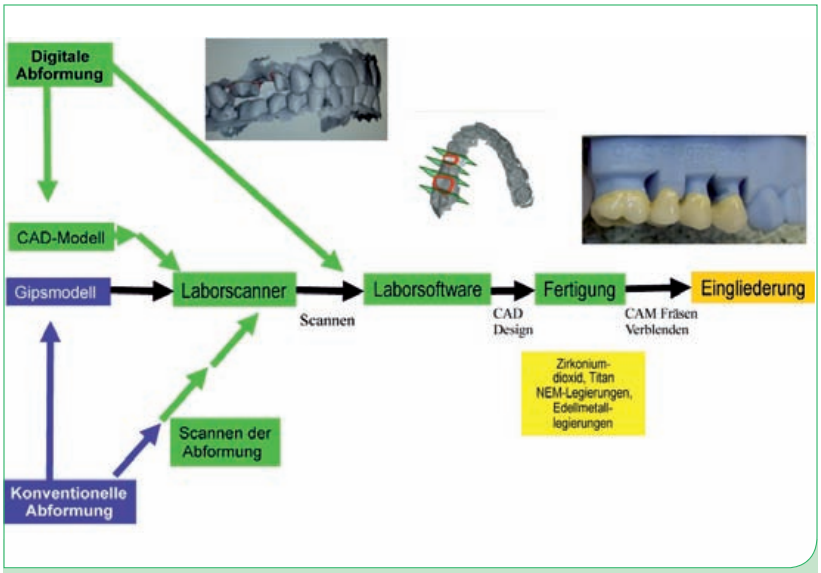

Abb. 1: Unterschiedliche Wege des digitalen Datenflusses.

das DLP-Verfahren (Direct Light Processing) sowie mehr oder weniger ausgereifte Modellfräsmaschinen mit individueller Software [10].

Anwendungsmöglichkeiten | Waren 2009 die Indikationen noch sehr eingeschränkt, so sind sie heute sehr vielfältig:

- Übertragung der Präparationen von Inlays, Veneers, Kronen, Brücken und Teleskopen
- Übertragung von Implantatsituationen für viele Implantatsysteme zur direkten Fertigung gefräster Abutments oder Bohrschablonen [11]
- Herstellung von Situations- und Gegenbissmodellen, auch für die Schienenanfertigung und für die Kieferorthopädie
- Übertragung der Bisssituation.

semperdent
www.semperdent.de

Wir bekennen Farbe.

Partnerschaft ist ORANGE.

Das Beste für Ihre Patienten:

- ZE-Umsatzsteigerungen durch unsere preiswerten Produkte
- gesteigerte Honorarmöglichkeiten durch reduzierten Patientenanteil
- intensive Kommunikation mit den Zahnärzten

Semperdent GmbH
Dechant-Sprünken-Str. 51
46446 Emmerich am Rhein
Fax 02822. 99 20 9
info@semperdent.de

Sie wünschen einen Kostenvoranschlag? Tel. 02822. 98 10 70

Scanner / Hersteller	Funktionsprinzip	Puderung	Kompatibilität mit anderen Systemen
True Definition	Videobildsequenzen	leicht	ja
3M Espe	3D in Motion, acitve wavefront sampling		
Lava COS	Videobildsequenzen	leicht	eingeschränkt
3M Espe	3D in Motion, acitve wavefront sampling		
Blue Cam	Einzelbilder	komplett	nein
Sirona	Streifenlichttechnik		
Omnicam	Einzelbilder	nein	ja
Sirona	Streifenlichttechnik		
Carestream	Einzelbilder	nein	ja
Carestream Health Deutschland GmbH	3D- und 2D-Bilder in Echtfarben		
Cara Trios/3Shape	Einzelbilder	nein	ja
Heraeus Kulzer	Ultrafast Optical Sectioning Technology		
A.tron	Photogrammetrie	nein	ja
Atron 3D Klagenfurt	passives Vermessungsverfahren		
iTero	Einzelbilder	nein	ja
Straumann	konfokales Laserstrahlprinzip		
Zirkonzahn	Einzelbilder	nein	ja
Zirkonzahn GmbH	konfokale Mikroskopie		
Zfx IntraScan	Einzelbilder	nein	ja
Zfx GmbH	konfokales Laserstrahlprinzip		

Tab. 1: Vergleichende Übersicht aktueller Scansysteme und deren Besonderheiten [27].

Selbst die Übertragung der Bisssituation ist möglich, jedoch bei den meisten Systemen nur nach manueller Zuordnung bei der digitalen Bearbeitung. Beim Lava COS wird die aus dem Mund gescannte Bisssituation automatisch in den virtuellen Artikulator überführt (Abb. 2a u. b).

Weiterhin kann der Datensatz gespeichert und bei Bedarf für eine Neuanfertigung genutzt werden. Es gibt verschiedene Möglichkeiten für den Zahntechniker:

1. Je nach Erfahrung, Laborprofil oder Ausstattung kann die Übertragung des Datensatzes auf eine einfache Laborsoftware (z. B. Lava Laboratory Software) erfolgen, um die Patientensituation einzuartikulieren, die Sägeschnitte herzustellen und die Unterkehlungen und Präparationsgrenzen festzulegen. Diese Variante ist sozusagen nur als Vorbereitung für die Modellherstellung notwendig. Gerade für kleinere Labore ist dies sehr interessant. Parallel dazu geht der Datensatz zum Fräszentrum. Der Zahntechniker bekommt dann vom Fräszentrum den unaufgepassten „Rohling" und von der Modellherstellungsfirma das Modell. Das Aufpassen, die Feinausarbeitung und ggf. die Verblendung werden wie gewohnt vom Zahntechniker durchgeführt.
2. Der Zahntechniker hat eine „Designsoftware" und bearbeitet und konstruiert seine prothetische Restauration selbst, bevor er die Daten zum Fräsen schickt.
3. Der Datensatz geht nicht zum Fräszentrum, die o. g. Arbeitsschritte zur Modellherstellung werden vom Zahntechniker durchgeführt, das Modell wird wie vorher die Superhartgipsmodelle erneut eingescannt und wie gewohnt weitergearbeitet.

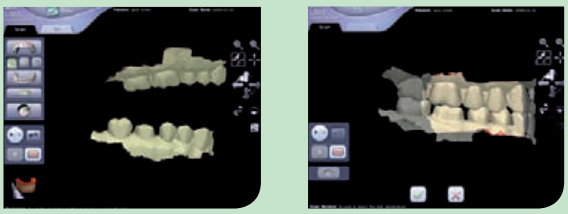

Abb. 2a und b: Offener Biss und Schlussbiss von vestibulär.

Die 3. Möglichkeit erscheint auf den ersten Blick seltsam, hilft aber vielen unentschlossenen Zahntechnikern, möglichst viele Arbeiten im eigenen Betrieb zu belassen und dennoch auf diese modernen Methoden zurückgreifen zu können. Über die Präzision der digitalen Übertragung gibt es bereits etliche Untersuchungen, dabei sind Ungenauigkeiten von 10–25 µm angegeben worden [12,13].

Vorteile | Für den Zahnarzt ergeben sich gänzlich neue Möglichkeiten. Eine Kontrolle der Präparation, insbesondere der Präparationsgrenze und der okklusalen Platzverhältnisse, sind sofort, auch vergrößert und in 3D-Ansicht sowie bei Bedarf von oral, möglich [14]. Beim Lava COS wird durch die räumlich getrennte Anordnung der Aufnahmekameras im Handstück ein „echtes" 3D-Bild erzeugt, welches mit einer entsprechenden Brille betrachtet wird. Spätestens hierbei werden Unterschiede der Systeme deutlich. Im „echten" 3D-Bild können schwierige Präparationsstellen für Zahnarzt und Zahntechniker viel deutlicher dargestellt werden als bei den anderen, „errechneten" 3D-Darstellungen. Von großem Vorteil ist die schnellere und präzisere Kommunikation [15]

Herstellerangaben zu den verwendeten Produkten sind im Beitrag integriert.

mit dem zahntechnischen Labor. Bereits während oder gleich nach der Präparation können Daten direkt online an den Zahntechniker übermittelt und mit ihm besprochen werden. Etwaige Korrekturen können sofort am Patienten durchgeführt und erneut in das Labor übertragen werden – eine erneute Einbestellung und ggf. Anästhesie entfallen dadurch. Weiterhin bekommt der Zahntechniker einen direkten Einblick in die klinische Situation. Sozusagen per Mausklick können die Abstände zum Gegenkiefer sichtbar gemacht werden.

Desinfektion, Lagerung und Transport der Abformung in das Labor entfallen. Gerade im ländlichen Raum ist dies sehr vorteilhaft. Fehler, welche sich bei der Lagerung, beim Ausgießen der Abformung und beim Sägeschnitt ergeben können, werden ausgeschlossen. Wichtige Arbeitsschritte wie die Nutzung eines Gesichtsbogens sind problemlos möglich. Korrekturen können sofort durchgeführt bzw. mit dem Zahntechniker besprochen werden.

Wünschenswert wäre ein „digitaler Radiergummi", um z. B. nachträglich Korrekturen an bestimmten Arealen durchzuführen. Bei Einzelzahnversorgungen und kleinen Brücken ergibt sich auch eine nicht unwesentliche Zeitersparnis gegenüber der konventionellen Abformung. Sind mehrere Stümpfe in unterschiedlichen Quadranten aufzunehmen, kann wesentlich stressfreier gearbeitet werden.

Während beispielsweise im 1. Quadranten 3 Stümpfe in Ruhe aufgenommen werden, können die Stümpfe im 2. Quadranten später gescannt und hinzugefügt werden. Das quadrantenweise Einscannen bewährt sich vor allem bei mehreren Stümpfen im Unterkiefer, deren Trockenlegung durch Zunge und Speichel erschwert ist. Hier kann deutlich stressfreier gearbeitet werden, indem die Quadranten einzeln für die Aufnahme vorbereitet und aufgenommen werden können.

Die genauere Darstellung der Präparation, vergrößert und in dreidimensionaler Ansicht, ermöglicht ein hohes Maß an Selbstkontrolle. Für den Patienten ist die digitale Abformung zumindest ein besonderes Erlebnis. Die Angst vor dem Würgereiz entfällt und weicht dem Interesse an der modernen Technik. Gleichfalls können ungeplante Wiederholungssitzungen und Abformungen entfallen. Ein Blick auf den Monitor hinterlässt beim Patienten einen sehr positiven Eindruck und führt zu mehr Achtung vor unserer Arbeit.

Schwachpunkte | Nachteilig sind die hohen Anschaffungskosten. Der Mundscanner kann sich durch die moderaten Abrechnungsmöglichkeiten in der GOZ (0065) leider nicht sofort und schon gar nicht vollständig amortisieren. Dies ist ein großer Hinderungsgrund für die Anschaffung solcher Systeme. Natürlich gibt es noch weitere Aspekte. Nicht jeder Zahnarzt oder Zahntechniker möchte sich in eine direkte Abhängigkeit von externen Dienstleistern begeben. Die Online-Verbindung kann schlecht sein, die Versandwege können nicht funktionieren, Päckchen können verloren gehen oder Modelle fehlerhaft sein. Für die Nutzung der Software oder der Firmenportale fallen ebenfalls Kosten an. Rechtliche Fragen bleiben offen: Wer ist für die Genauigkeit verantwortlich und ist der Datenschutz immer gewährleistet?

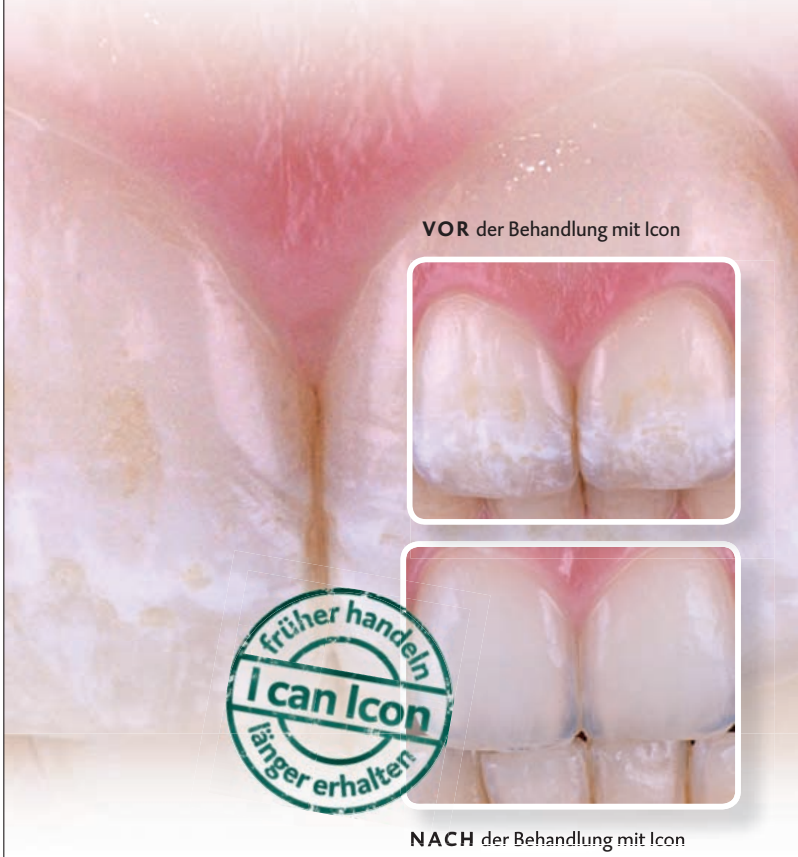

Die Antwort auf White Spots: I can Icon!

Schnell, schonend, ästhetisch:
Die Infiltrationsbehandlung mit Icon.

Kariogene White Spots – eine gerade nach Bracketentfernung ebenso ungern wie häufig gesehene Erscheinung. Bieten Sie Ihren Patienten jetzt eine schonende Behandlungsform statt eines invasiven Eingriffs.
Die Infiltration mit Icon ermöglicht es nachweislich, White Spots auf Glattflächen wirksam zu maskieren.
Schnell, schonend, ästhetisch. In nur einer Sitzung.
Gute Aussichten für Sie und Ihre Patienten.
www.dmg-dental.com

DMG
Dental Milestones Guaranteed

Neue und nicht beeinflussbare Abhängigkeiten resultieren für Zahnarzt und Zahntechniker, besonders im Zusammenhang mit der Modellherstellung und den entsprechenden Transportwegen. Das alles sind neue Herausforderungen, die beim konventionellen Arbeitsablauf nur bedingt existierten. Als größter Schwachpunkt hat sich bis heute die Modellherstellung erwiesen. Obwohl die Daten für das gesägte Modell und das ungesägte Modell aus einem Datensatz kommen, sind Unterschiede feststellbar. Die Modellsockel aus Kunststoff sind nicht genug verwindungsstabil. Die Einzelstümpfe sind bei einigen Systemen nicht genau genug fixierbar, eine korrekte Kontaktpunktgestaltung ist oft nur nach umfangreicher Erfahrung möglich. Artikulationsbewegungen im Kunststoffokkludator sind zwar durchführbar, jedoch nicht funktionsanalytisch verwertbar. Bis heute gehen Vorteile der supergenau und präzise erfassten Präparationsdaten durch diese Modellsysteme verloren; hier muss die Zukunft Verbesserungen bringen (Abb. 3).

Basierend auf dem STL-Datenformat werden die Modelle stereolithografisch hergestellt oder gedruckt bzw. mittels Fräsen hergestellt [16]. Anfänglich waren die Systeme „geschlossen", d. h., jede Firma hatte ein eigenes Modellsystem, welches nicht für andere Systeme kompatibel war.

Dies hat sich in den letzten 2 Jahren verändert. „Offene" Systeme erlauben dem Zahnarzt oder dem Zahntechniker eine individuelle Auswahl der Modellhersteller. Es gibt bereits Anbieter, die eine individuelle Modellherstellungssoftware und Materialien anbieten, mit denen Modelle selbst konstruiert und hergestellt werden können. Weiterhin sind Systeme, die eine Puderung erfordern, für den Patienten lästig und in der Anwendung schwieriger. Beim Cerec-System [17] dient die Puderung der Herstellung einer spiegelfreien Oberfläche; die gesamte aufzunehmende Fläche muss dünn und gleichmäßig bepudert werden. Bei dem Lava COS wird nur ganz wenig gepudert, um Fixations- und Orientierungspunkte für die Erfassung der Daten unter Bewegung zu ermöglichen. Gerade bei Aufnahmen des gesamten Unterkiefers ist dies nicht immer einfach. Die Systeme ohne Puderung setzen aber auch eine trockene Oberfläche für eine exakte Aufnahme voraus – auch dies führt gerade im Unterkiefer zu Problemen. Übertragungen vom zahnlosen Kiefer sind leider genauso wenig möglich wie die Darstellung funktioneller Bewegungen – hier wird es in der Zukunft sicher neue Lösungswege geben.

Einführung der digitalen Abformung in unsere Praxis |

Unsere Praxis verfügt über ein komplettes zahntechnisches Labor mit einer Zahntechnikermeisterin und einer Zahntechnikerin. Ziel war, möglichst viele Arbeitsschritte und Prozesse in die Zahntechnik zu verlagern – eine direkte zeitnahe Herstellung am Patienten war nicht geplant. Im September 2009 entschieden wir uns für den Chairside-Oral-Scanner (COS, 3M ESPE). Seine technische Ausstattung, die Funktionalität und das hygienefreundliche Design beeindruckten uns. Auch die Möglichkeit, echte 3D-Bilder aufzunehmen, hat uns überzeugt. Für die Nutzung in der Praxis war nur ein VDSL-Anschluss notwendig, für das zahntechnische Labor ein extrem schneller Rechner mit besonderem Grafikprogramm für die COS-Laborbearbeitungssoftware. Wir wollten nicht nur Präparationen für Einzelzahnrestaurationen (Inlay, Veneer, Teilkrone, Krone,) digital aufnehmen, sondern auch Brücken und Primärteile für Teleskoparbeiten. Voraussetzung für die digitale Erfassung sind eine sichtbare Präparationsgrenze und eine gut durchgeführte Trockenlegung der Gingiva. Der Ablauf der digitalen Abformung ist einfach und unkompliziert. Die Lippen werden mit einem Optragate und Speichel an der Wange und im Mundboden mit „Drypads" abgehalten. Diese vorbereitenden Maßnahmen können von der ZFA durchgeführt werden. Die Erfassung der Daten der präparierten Zähne sowie die Bissübertragung werden vom Zahnarzt durchgeführt [18] (Abb. 4).

Optional kann man auch vor der Erfassung mit dem Handstück des COS im Videomodus ähnlich wie bei einer intraoralen Kamera die korrekte Lage der Fäden und den Sulkus kontrollieren. Nach Trocknung [19] mit dem Luftbläser wird ganz dünn ein Scan-Puder aufgetragen – er dient als Fixationspunkt bei der Abtastung der Zähne in Bewegung. Das Aufnehmen der klinischen Situation erfolgt unter Bewegung des Handstücks und kann direkt auf dem Monitor nachvollzogen werden. In Echtzeit werden die aufgenommenen

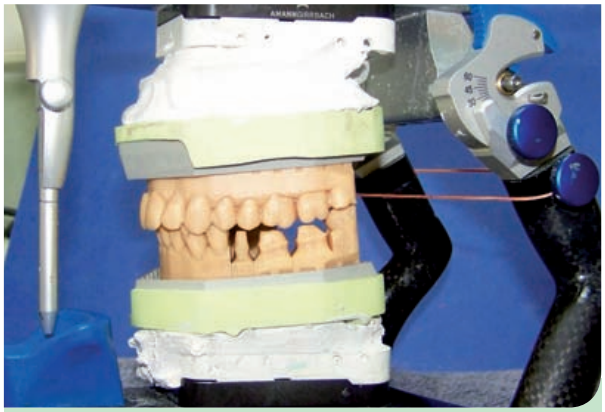

Abb. 3: Einartikulierte Modelle.

Abb. 4: Vorbereitung zum Scannen.

Herstellerangaben zu den verwendeten Produkten sind im Beitrag integriert.

Areale sichtbar. Nachträgliche Kontrollen und Korrekturen sind möglich. Sind beide Kiefer eingescannt, wird die Bisssituation im Schlussbiss aufgenommen – der Scanner fügt dann je nach System automatisch oder von Hand die beiden Kiefer in dieser Situation zusammen. Mit einem sehr leicht zu bedienenden Touchscreen kann die Aufnahme vergrößert, gedreht und damit von allen Seiten betrachtet werden – alles funktioniert hygienisch problemfrei. Das System wandelt die aufgenommenen Daten in eine CAD/CAM-taugliche STL-Datei [20] um. Die Daten werden nach entsprechend ausgefülltem Laborauftrag online ins Labor übertragen (Abb. 5a und b). Nachdem die Kieferscans im virtuellen Artikulator einartikuliert wurden, werden die Sägeschnitte gesetzt und anschließend die Präparationsgrenzen und die Unterkehlungen markiert. Jetzt wird die Patientensituation an das Fräszentrum und an die Modellherstellungsfirma, in unserem Fall die Firma Dreve (Innovation Meditech), gesendet. Nach etwa 3 Tagen treffen die Modelle im Kunststoffokkludator als Sägemodell mit einer zusätzlichen ungesägten Kiefersituation ein. Bei schwierigen Situationen können auch diese Modelle noch einmal eingescannt werden. Für den Zahntechniker beginnt nun das Aufpassen der Restauration auf

Abb. 5a: Sägeschnitte und Schlussbisssituation.

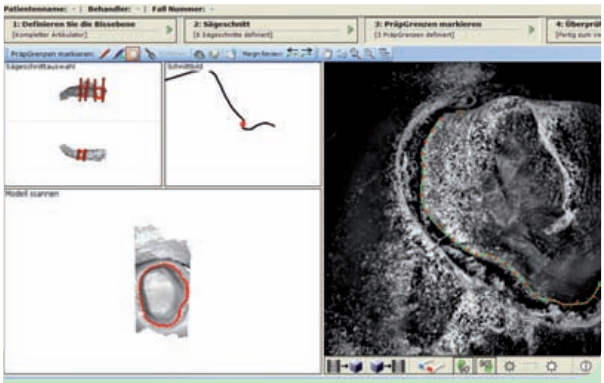

Abb. 5b: Ansicht aller Arbeitsschritte in Laborsoftware.

ÄSTHETIK SO EINZIGARTIG!

Die priti®crown ist die **einzige** Krone, die **nur** durch **Polieren** - ohne Individualisieren (Schichttechnik) und Charakterisieren (Maltechnik) – wie ein **natürlicher Zahn** aussieht. Durch ihre **einzigartige Ästhetik** ist sie kaum vom natürlichen Zahn zu unterscheiden.

- Scannen
- Designen
- Schleifen
- Polieren

fertig

WIR ZEIGEN IHNEN WIE EINFACH:

pritidenta® GmbH
Meisenweg 37 . 70771 Leinfelden-Echterdingen
Phone **+49(0)711.320.656.0** . Fax +49(0)711.320.656.99
www.pritidenta.com . info@pritidenta.com

pritidenta®

dem Modell und die individuelle Fertigstellung bzw. Verblendung. Eine exakte Kontrolle der Passung ist immer auf dem Modell möglich. Seit August 2014 arbeiten wir mit dem neuen True Definition Scanner von 3M. Das Handteil ist deutlich kleiner, ergonomischer und leichter. Die Software wurde vom Lava-COS übernommen. Der Touchscreenmonitor ist größer. Die Daten sind jetzt mit anderen Systemen kompatibel (Abb.6 a und b). Die ersten Fälle verliefen mit dem neuen System problemlos.

Beispiele | Inlay | Für die Datenübertragung zur Herstellung eines Inlays, Onlays oder einer Teil- bzw. Vollkrone ist die digitale Abformung mit oder ohne Meistermodelle bestens geeignet. In den allermeisten Fällen liegen die Präparationsgrenzen supragingival – eine trockene Oberfläche kann fast immer gewährleistet werden. Weiterhin wird meist quadrantenweise saniert, sodass die Kiefer nicht vollständig aufgenommen werden müssen. Je nach System und der Gestaltung der Aufnahmeeinheit können auch weit distal gelegene Präparationen unkompliziert erfasst werden. Der Lava COS eignet sich hierfür ideal. Grundsätzlich sind alle Materialien für Inlays wie z. B. Goldlegierungen, Keramik oder Kunststoff mit dieser Technik anwendbar.

Frontzahnkronen | Bei Fronzahnkronen ist es ähnlich wie bei schwierigen, subgingivalen Präparationen an Seitenzähnen. Hier kommt aber noch die Länge der präparierten Stümpfe zu den natürlich schon aus ästhetischen Gründen tiefer liegenden Präparationsgrenzen hinzu. Zumindest für den Lava COS konnten wir feststellen, dass, wenn die Präparationsrichtlinien eingehalten werden, eine sehr gute Übertragung möglich ist. Auch hier ist es vorteilhaft, dass die einzelnen, meist subgingival präparierten Stümpfe nacheinander aufgenommen werden können. Eine Kontrolle ist sofort möglich sowie auch Korrekturen direkt im Anschluss ohne aufwendige Zusatzsitzungen.

Größere (5-gliedrige) Brücken | Die Freigaben für die Indikation von Zirkoniumdioxidbrücken sind unterschiedlich. Wir haben bisher mit bis zu 6-gliedrigen Brücken sehr gute Erfahrungen gemacht. Für die digitale Abformung stellt das kein Problem dar. Selbstverständlich benötigt man für solche Arbeiten ein Modell. Durch die Möglichkeit, die Präparationen zeitversetzt aufzunehmen und Korrekturen durchzuführen, kann hierbei gegenüber der konventionellen Abformung viel stressfreier gearbeitet werden (7a u. b).

Abb. 6a: True Definition Scanner.

Abb. 6b: Das Handteil ist ergonomisch und leicht.

Abb. 7a u. b: Gerüst und fertige Arbeit auf dem Modell.

Herstellerangaben zu den verwendeten Produkten sind im Beitrag integriert.

Schwierige Brückensituationen | Oft wird irrtümlicherweise behauptet, mit einer digitalen Abformung können maximal nur supragingivale oder paragingivale Präparationen aufgenommen werden – das stimmt nur teilweise. Für manche Systeme und Aufnahmetechniken kann das richtig sein; für den Lava COS gilt dies nicht. Wenn eine sichtbare Stufe präpariert wurde und die Situation trocken ist, dann können durchaus auch subgingivale Bereiche von 1–2 mm Tiefe aufgenommen werden. In der „echten" 3D-Ansicht der meisten Systeme, also nicht dem lediglich errechneten 3D-Bild, lässt sich die Präparationsgrenze gut darstellen und markieren. Es besteht auch hier die Möglichkeit, wie auch bei der konventionellen Abformung, die Aufnahme für die Übertragung erst 2–3 Tage nach der Präparation durchzuführen (Abb. 8a und b).

Restaurationen mit Doppelkronen | Neben den schon erwähnten Vorteilen beim direkten Übertragen der Präparation aus dem Patientenmund kann hier auch sofort die Bisssituation übertragen werden. Jeder Zahntechniker kennt das Problem – die Abformung für die Primärteile ist da und der Gegenbiss kann nicht richtig zugeordnet werden, da ja meist die Bissnahme erst auf dem Funktionsmodell gemacht wird. Wenn alle Restzähne beschliffen wurden, setzt man nach dem Aufnehmen der präparierten Situation rechts, mittig oder links die Provisorien auf und lässt den Patienten

Abb. 8a und b: Situation im Mund und auf dem Modell.

spitta

Abrechnung

Behandlungskomplexe in der zahnmedizinischen Abrechnung

Alle Leistungsnummern für den zahnärztlichen Therapieablauf in der zuverlässigen Sofortübersicht

Alle BEMA- und GOZ-Positionen im Griff

Vorteile

- ✔ schnelle Erfassung von Behandlungskomplexen im zahnärztlichen Therapieablauf
- ✔ inkl. Gegenüberstellung von Kassen- und Privatabrechnung pro Behandlungskomplex
- ✔ zeitgleich vollständige Dokumentation des Behandlungsverlaufs
- ✔ korrekte Abrechnung für die optimale Rechnungsstellung
- ✔ auch für Ungeübte und Neueinsteiger geeignet

☐ Ja, ich bestelle

Behandlungskomplexe in der zahnmedizinischen Abrechnung

370 Seiten DIN A4
Best.-Nr. V10006611
149,– € zzgl Versandkosten

Ich nehme automatisch am Aktualisierungsservice des Spitta Verlages teil und bleibe durch regelmäßige Aktualisierungen immer auf dem aktuellen Stand. Wenn ich keine weiteren Aktualisierungen mehr wünsche, teile ich dies schriftlich oder telefonisch mit. Es gelten die Allgemeinen Geschäftsbedingungen von Spitta, die ich unter www.spitta.de abrufen oder direkt im Spitta-Kundencenter unter 07433 952-0 telefonisch anfordern kann.

Adresse: /55/12/00079

✗

Datum Unterschrift

07433 952-777 07433 952-0
kundencenter@spitta.de
www.spitta.de/behandlungskomplexe

Abb. 9a: Situation nach Präparation.

Abb. 9c: Einprobe der Primärteile.

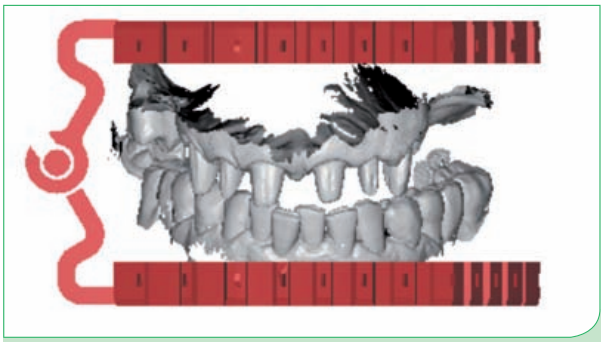

Abb. 9b: Screenshot vom COS-Monitor.

Abb. 9d: Ansicht nach Fertigstellung.

die Zahnreihen schließen, so kann auf der anderen Seite die Bisssituation eingescannt werden. Der Zahntechniker erhält somit schon bei der Übertragung wichtige Informationen zur Bisslage (Abb. 9a–d). Mit dem Lava COS kann man 3 verschiedene Ansichten wählen: Seite links, Seite rechts und Front. Die Modelle gelangen dann exakt in dieser Position im Kunststoff-Modell-Okkludator ins Labor. Parallel dazu gehen diese Daten zum Fräszentrum und es werden die Primärteile in Nullgradfräsung (bei 1–2 Primärteilen) oder Eingradfräsung (bei mehr als 2 Primärteilen) kons-truiert und hergestellt.

Die weiteren Arbeitsschritte sind dieselben wie bei der konventionellen Arbeitsweise. Lediglich für die Herstellung eines funktionellen Abformlöffels sollte nach dem Scan bei größeren unbezahnten Kieferarealen eine konventionelle Situationsabformung angefertigt werden. Für alle Restaurationen mit Doppelkronen ist die digitale Abformung für die Primärteile eine ausgezeichnete Basis für den weiteren Arbeitsfluss. Die digitale Abformung bietet hier einen weiteren Vorteil – man kann die Seiten nacheinander einzeln trockenhalten und aufnehmen. Die gesamte Abformung läuft da-

Abb. 10a: Schiene auf Modell.

Abb. 10b: Modelle einartikuliert.

Herstellerangaben zu den verwendeten Produkten sind im Beitrag integriert.

durch wesentlich stressfreier ab und bringt sehr gute Ergebnisse. Auch hier sind wieder – je nach Wunsch des Zahntechnikers – verschiedene Vorgehensweisen denkbar. Einerseits können die Primärteile direkt aus dem Datensatz konstruiert und gefräst werden, andererseits kann das Modell für die weitere konventionelle Arbeitsweise genutzt werden.

Schienen | Für die Herstellung von Schienen können die entsprechenden Modelle ebenfalls problemlos digital abgeformt werden (Abb. 10a u. b). Eine vorherige Bearbeitung im Labor wird hierbei nicht nötig – die Daten werden direkt an eine Modellherstellungsfirma geschickt und die Modelle kommen wenige Tage später direkt in die Praxis bzw. in das zahntechnische Labor. Die Speicherung der Daten auf CD lässt immer eine Reproduktion der Ausgangssituation zu. Es wird bereits daran gearbeitet, dass nach einer bestimmten Zeit erneut die Situation im Mund aufgenommen wird und die Daten dann miteinander durch eine entsprechende Software verglichen und sichtbar gemacht werden. Man stelle sich vor, winzige und mit dem Auge nicht wahrzunehmende funktionelle Fehlkontakte werden auf dem Bildschirm plötzlich für uns Zahnärzte sichtbar! Was hätte das forensisch für uns für Vorteile, wir könnten routinemäßig die „Ausgangssituation" mit einem kompletten Scan dokumentieren und je nach Tragezeit durch einen erneuten Scan die Abrasionen und Schlifffacetten bzw. Fehlbelastungen dokumentieren.

Scan mit True Definition | Bei einem jungen Patienten war eine Brückenversorgung zum Ersatz von Zahn 11 erforderlich. Die leichte Puderung wird genau wie beim Lava COS aufgebracht. Der Scanablauf ist unverändert – in Echtzeit kann das Ergebnis auf dem großen Monitor eingesehen werden (Abb. 11a–c). Die Passung der Arbeit war optimal.

Schlussfolgerung | Nach über 5-jähriger Anwendung der digitalen Abformung in mehr als 250 Patientensituationen und bei mehr als 500 präparierten Zähnen können wir für unsere Praxis und unser Labor feststellen, dass dieses System praxistauglich ist. Die größten Schwachpunkte stellen für uns die Modellsysteme dar. Die Arbeit mit Modellen ist aber für uns die Voraussetzung für die Anwendung bei umfangreichen Restaurationen. Eine genaue Präparationsgrenze ist unabdinglich für die genaue Übertragung und den prothetischen Erfolg [24]. Für den Patienten ist die digitale Abformung zwar interessant, aber nicht immer angenehmer.

muss.dental

VON 0 AUF 50.000

Der Erfolg gibt uns Recht: ***seit über 60 Jahren am Markt.***
Testen Sie unsere Produkte ***14 Tage lang kostenlos – direkt vom Hersteller*** *und mit* ***2 Jahren Garantie.***

nur € 990,–* **MA 50** (bis 50.000 min-1)

*Preis zzgl. gesetzl. MwSt. 19%, zzgl. Versandkosten

MA 35 für nur € 960,–*
(bis 35.000 min-1)
*Preis zzgl. gesetzl. MwSt. 19%, zzgl. Versandkosten

Die Handstücke sind in **6 Farben** erhältlich:

Unsere Micromotoranlagen sind **optional mit Fuß- oder Tischsteuerung** erhältlich.

Servicepartner von: KaVo. Dental Excellence. sirona The Dental Company BlenAir Dental MK-dent GERMANY NSK TECHNICAL PREMIUM SERVICE

www.muss-dental.de

MADE IN GERMANY

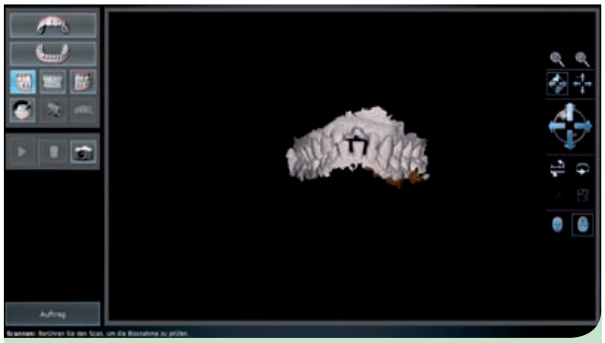

Abb. 11a: Screenshot True Definition.

Abb. 11b: Fertigstellung auf Modell.

Abb. 11c: Fertigstellung im Mund.

Patienten mit Abformphobie oder starkem Würgereiz profitieren von den neuen digitalen Abformsystemen. Die Zeitersparnis muss insgesamt betrachtet werden. Für das Gingivamanagement wird genauso viel Zeit benötigt, wie bei der konventionellen Abformung. Durch die direkte Korrekturmöglichkeit beim Scannen wird jedoch insgesamt Zeit eingespart. Die Aufnahmeeinheit (Lava COS) ist praxistauglich und nimmt selbst schwer zugänglich Areale problemlos und genau auf – eine anatomisch bedingte Einschränkung konnten wir hierbei nicht feststellen. Die Genauigkeiten sind mindestens ebenso gut wie bei der herkömmlichen Präzisionsabformung [25,26]. Die Abhängigkeit von Dritten wie Paketdienst, Onlinesystemportal, Geräteherstellersupport, Internetanbieter, Modellhersteller sowie die oft nur in englischer Sprache verfassten Supportberichte sind gewöhnungsbedürftig, stellen aber kein Hindernis dar. Die Aspekte der Selbstkontrolle, des Qualitätsmanagements, der forensischen Nutzung und der Reproduzierbarkeit spielen eine große Rolle und kommen immer mehr zum Tragen. Trotz vieler Anwendungsmöglichkeiten löst die digitale Abformung in unserer Praxis und unserem zahntechnischen Labor nicht die konventionelle Abformung vollständig ab. Schon deswegen nicht, da für einfache Regelversorgungen oft kein finanzieller Spielraum für die entsprechende Zuzahlung besteht. Aus unserer „praktischen" Sicht ist die zunehmende Digitalisierung keine Sackgasse. Wir sind gespannt auf die weiteren Entwicklungen, denken aber, dass es noch mindestens 5–10 Jahre dauern wird, bis diese Systeme in den Zahnarztpraxen und zahntechnischen Laboren selbstverständlich integriert werden.

Literaturliste unter www.zmk-aktuell.de/literaturlisten

Korrespondenzadresse:
Dr. Christoph Meißner
Klopstockstraße 50
01157 Dresden
Tel: 0531 4213907
E-Mail: praxis-dr-meissner@web.de

Dr. Christoph Meißner
Studium der Zahnmedizin an der Humboldt-Universität Berlin und der Medizinischen Akademie Dresden
Promotion an der Uniklinik der TU-Dresden
Seit 1992 eigene Niederlassung in Dresden mit zahntechnischem Praxislabor

ZTM Ina Meißner
Ausbildung zur Zahntechnikerin
Fachzahntechnikerin für Modellguss
Meisterausbildung
Seit 1992 im zahntechnischen Praxislabor

Herstellerangaben zu den verwendeten Produkten sind im Beitrag integriert.

Sirona: Behandlungseinheit INTEGO pro für Prophylaxe und mehr entsteigt dem Nebel

Mit der Vorstellung einer neuen Behandlungseinheit INTEGO pro hat Sirona dem Publikum auf dem infotag dentalfachhandel west (id west) in Düsseldorf einen Appetizer auf das Großevent IDS im kommenden Frühjahr serviert.

Sirona hat es spannend gemacht: Von den Hüllen befreit, entstieg die Behandlungseinheit INTEGO pro Kunstnebelschwaden. Der angepeilte „Wow-Effekt" blieb nicht aus, als sich die schlanke Einheit in poppigem, modischem Pink zeigte. Dem Premiumpolster sieht man an, dass es wirklich weich ist und Komfort auch für größere Patienten bietet. Das Design wird das jüngere Publikum der Zahnarztpraxen wohl ansprechen.

Die neu auf Prophylaxe zugeschnittene Einheit wurde auf der Dentalfachmesse infotag dentalfachhandel west (id west) am Freitag, 20.09., erstmals dem Publikum und der Presse vorgestellt. Vertreten waren auf der Veranstaltung am Messestand Verantwortliche von Sirona, unter anderem Walter Petersohn, Vertriebsvorstand weltweit, Michael Geil, Geschäftsführer Sirona in Bensheim und Bereichsleiter Behandlungseinheiten, sowie Susanne Schmidinger, Leiterin Produktmanagement Behandlungseinheiten.

Susanne Schmidinger, Leiterin des Produktmanagements Behandlungseinheiten, stellte die neue Behandlungseinheit für die Prophylaxe INTEGO pro vor, die in unterschiedlichen Ausstattungsvariationen erhältlich ist.

Für Sirona haben Behandlungseinheiten einen besonderen Stellenwert. So leitet sich der Name des Unternehmens von der allerersten Behandlungseinheit ab, die den Namen Sirona trug. Des Weiteren hat Sirona mit dem M1 im Jahr 1983 die Entwicklung der Behandlungseinheiten maßgeblich geprägt, wie Petersohn erinnerte, indem hier erstmals integrativ Komponenten wie Arzt- und Assistenzelement am Stuhl zusammengefasst wurden. Eine spezielle Prophylaxeeinheit wurde bereits im Jahr 2001 vorgestellt.

Weniger Stuhl, mehr Zentrum digitaler Arbeitsabläufe | Im Vergleich zur ersten Sirona-Prophylaxeeinheit zeigt die INTEGO pro einen interessanten konzeptionellen Unterschied. Die neue Einheit ist ideal für die Alleinbehandlung und für die Vier-Hand-Behandlung. So kann der Zahnarzt für eine Therapie-Behandlung auf den Prophylaxeraum ausweichen, wenn Bedarf besteht. Sirona-Geschäftsführer Michael Geil bezeichnete die Behandlungseinheiten als „Herz der Praxis", da hier Patienten-Daten zusammenlaufen. Mittels Netzwerk-Schnittstelle und USB-Anschlüssen ist eine optimale Digitalisierung der Praxis gegeben. INTEGO pro wird wie alle anderen Einheiten von Sirona am Firmensitz in Bensheim gefertigt, was – wie Michael Geil herausstellte – eine hohe Qualität garantiere.

Susanne Schmidinger ging auf die Details ein. Erhältlich ist INTEGO pro in zwei Geräteausführungen, mit Schwebetisch sowie als Schwingbügelvariante. Gesteuert wird die Einheit über die neue Bedienoberfläche EasyPad oder das Touchdisplay EasyTouch. Schmidinger betonte, dass Arzt- und Assistenzelemente weiterentwickelt wurden; sie können sehr leicht bewegt werden und ermöglichen eine komfortable Alleinbehandlung. Die dünne Rückenlehne gebe eine hohe Beinfreiheit und der flexible Fußschalter ermögliche große Bewegungsfreiheit sowie einen guten Zugang zum Patienten.
Da bei den Abläufen in der Prophylaxe Schnelligkeit bedeutend sei, so Schmidinger, habe man bei der Konzeption auf glatte Oberflächen ohne Spalten und Ritzen geachtet, um die Reinigung der Einheit zu beschleunigen. Auch der Ausrichtung auf die unterschiedlichen Zielgruppen wurde Rechnung getragen. Wie die Leiterin des Produktmanagements demonstrierte, ist die Kopfstütze für kleine Kinder leicht verstellbar, die Fußleiste kann für große Patienten ausgezogen werden. Auch für Rollstuhlfahrer kann die Einheit angepasst werden.

Die Behandlungseinheit ist erhältlich in unterschiedlichen Ausstattungsvariationen und mit verschiedenen Paketen. Bei der Konfiguration der Basis-Einheit mit dem Paketangebot „Prophylaxe" erhält der Anwender ein umfassendes Konzept für Prophylaxe-Anwendungen. Die Gerätekonfiguration ist mit Doppelgelenkkopfstütze, Fremdgeräteanschluss, Sprayvit E, Turbinenschlauch, Elektromotor BL ISO E, Sironsonic L und LEDview für Prophylaxe-Behandlungen abgestimmt. Zum Paket gehört auch ein Prophylaxe-Seminar für das Praxisteam. Der empfohlene Listenpreis beträgt für die Einheit circa 27.000 Euro.

Dagmar Kromer-Busch

VOCO Dental Challenge 2014: Premiere in neuen Räumlichkeiten

Am 26. September trafen sich in Cuxhaven bereits zum 12. Mal elf junge Nachwuchsforscher, um im Rahmen der VOCO Dental Challenge ihre jüngsten Studienergebnisse vor einer unabhängigen Jury, fachkundigem Publikum und Vertretern der Fachpresse vorzustellen und zu diskutieren. Die Veranstaltung fand in diesem Jahr erstmalig im hochmodernen Neubau der Dentalisten statt. Die Finalisten boten eine beeindruckende Themenvielfalt in Vorträgen auf hohem wissenschaftlichem Niveau und nutzten die Gelegenheit, unterschiedliche Facetten ihrer Forschungsarbeiten zu beleuchten und vor der hochkarätig besetzten Jury und ihren kritischen Fragen zu verteidigen. In einem sehr starken Teilnehmerfeld setzten sich in diesem Jahr Jörn Erik Krüger, Dr. José Ignacio Zorzin sowie Kyung-Jin Park durch.

Neben intensiver Forschungs- und Entwicklungsarbeit widmet sich VOCO seit jeher mit besonderem Engagement der Förderung des wissenschaftlichen Nachwuchses. Mit der inzwischen längst in der Fachwelt etablierten „VOCO Dental Challenge" hat das Familienunternehmen bereits vor über einem Jahrzehnt ein besonderes Forum für junge Akademiker mit dentalspezifischer Ausrichtung geschaffen, das nicht nur einen Blick auf den aktuellen Forschungsstand erlaubt und fachlichen Gedankenaustausch sowie Knüpfen wichtiger Kontakte ermöglicht, sondern auch der Vorbereitung auf künftige Vorträge dient. Einen zusätzlichen Anreiz für die drei Erstplatzierten und ihr Team stellen die Preisgelder in Höhe von 6.000, 4.000 bzw. 2.000 Euro dar sowie Publikationszuschüsse von jeweils 2.000 Euro zur Unterstützung ihrer weiteren Arbeit.

Auch in diesem Jahr stellten die elf Finalisten ihre Studienergebnisse in Form eines 10-minütigen Kurzreferats vor und mussten anschließend drei renommierten Wissenschaftlern und fachkundigen Zuhörern Rede und Antwort stehen. Der diesjährigen Jury gehörten Prof. Dr. Andree Piwowarczyk (Universität Witten-Herdecke), Prof. Dr. Olga Polydorou (Universität Freiburg) sowie Prof. Dr. Philipp Kohorst (Universität des Saarlandes) an.

Die Preisträger der VOCO Dental Challenge 2014 | Platz 1 für Jörn Erik Krüger (Universität Rostock, Poliklinik für zahnärztliche Prothetik und Werkstoffkunde) | Unter dem Titel „Medieneinfluss auf das Degradationsverhalten von Füllungskompositen" hat der Erstplatzierte des diesjährigen Wettbewerbs in seiner Arbeit am Beispiel von Kompositen mit unterschiedlichen Füllstoffanteilen die Medienresistenz verschiedener, vielfach über die Nahrung aufgenommener chemischer Substanzen anhand von mechanischen Kennwerten und physikochemischen Parametern beurteilt. Dafür wurden jeweils 10 Prüfkörper eines niedrig-, mittel- und hochgefüllten Komposits über 14, 30, 90 und 180 Tage in Kunstspeichel, Milchsäure, Zitronensäure und Ethanol bei 37 °C eingelagert und anschließend die Veränderungen der Oberflächenrauigkeit, freien Oberflächenenergie sowie Mikrohärte im Vergleich zum Ausgangszustand ermittelt. Die Ergebnisse haben gezeigt, dass die Einlagerung dentaler Füllungskomposite in Nahrungsmittelsimulantien (Säuren, Ethanol) in Abhängigkeit von Zeit, Füllstoffgehalt und Degradationsmedium zu Veränderungen der mechanischen und physikochemischen Materialeigenschaften führt. Somit scheint die Kenntnis des Verhaltens unter dem Einfluss unterschiedlicher Degradationsmedien für die Entwicklung degradationsresistenter Dentalkomposite von großer Bedeutung zu sein. Zur Überprüfung der klinischen Relevanz hinsichtlich Abrasionsbeständigkeit und initialer Plaqueakkumulation sollte eine In-vivo-Studie folgen.

Platz 2 für Dr. José Ignacio Zorzin (Universitätsklinikum Erlangen, Zahnerhaltung und Parodontologie) | In seiner Arbeit zum Thema „Bulk-Fill-Komposite im Fokus der Lichtpolymerisation" verglich Dr. Zorzin die Polymerisationseigenschaften mehrerer Bulk-Fill-Komposite verschiedener Hersteller hinsichtlich Konversionsrate (%DC), Vickers-Härte (HV), Polymerisationsschrumpfung (PVS) und Polymerisationsschrumpfungsstress (PSS) mit herkömmlichen Kompositen. Im Einzelnen ging er der Frage nach, ob bei 4 mm Schichtstärke eine ausreichende Polymerisation gewährleistet werden kann und wie sich die Bulk-Fill-Technik auf das Schrumpfverhalten der Komposite auswirkt. Die Analyse der gemessenen Daten ergab bei 4 mm Probendicke – mit Ausnahme des stopfbaren Universalkomposits FiltekTM Z250 (3M ESPE AG, Seefeld) – keine signifikante Abnahme der %DC-Werte. Z250 und Tetric EvoCeram® Bulk Fill (TBF, Ivoclar Vivadent AG, Schaan, Liechtenstein) wiesen die niedrigsten PVS und das fließfähige FiltekTM Supreme XTE Flowable-Nanokomposit (FSF, 3M ESPE AG, Seefeld) die höchsten PSS-Werte auf. Die Ergebnisse führen zu der Schlussfolgerung, dass alle untersuchten Bulk-Fill-Komposite bei 4 mm Probendicke ausreichend polymerisiert waren und gleichzeitig ein geringes Schrumpfverhalten zeigten. Diese Kombination erweitert die klinischen Behandlungsmöglichkeiten, besonders bei Patienten mit tiefen Kavitäten ohne Compliance für eine zeitaufwendige Inkrementtechnik.

Platz 3 für Kyung-Jin Park (Universität Leipzig, Poliklinik für Zahnerhaltung und Parodontologie) | Das Ziel der In-vitro-Studie der dritten Preisträgerin war die nicht-

invasive Bewertung des Verbundverhaltens von Universaladhäsiven mittels Spectral-Domain optischer Kohärenztomografie (SD-OCT). Dafür wurde an 40 extrahierten humanen, kariesfreien Inzisiven nach mechanischer Reinigung je eine Klasse-V-Kavität präpariert und den Herstellerangaben entsprechend restauriert. Gegenstand der Untersuchung waren drei Universaladhäsive, die selbstätzend angewendet wurden und als Referenz ein Etch & Rinse-Adhäsivsystem. Aus den volumetrischen OCT-Aufnahmen wurden gleichmäßig verteilte Ebenen ausgewählt und die Gesamtlänge des Interface am Schmelz, Dentin und Zement sowie die Länge des zugeordneten OCT-Signals für „adhäsiven Defekt" bestimmt. Bei initialer Bewertung der Häufigkeit für „adhäsiven Defekt" am Zahn-Komposit-Interface erschien Scotchbond™ Universal (3M ESPE AG, Seefeld) dem Etch & Rinse-Referenzsystem OptiBond® FL (Kerr GmbH, Rastatt) gleichwertig. Im Vergleich zu diesen beiden Adhäsivsystemen zeigten Xeno® Select (Dentsply DeTrey GmbH, Konstanz) und Futurabond® U (VOCO GmbH, Cuxhaven) statistisch nicht signifikante, aber deutlich erhöhte Mittelwerte. Zur Sicherung der bestehenden Unterschiede bedarf es größerer Fallzahlen in allen Gruppen. Mithilfe der nichtinvasiven optischen Kohärenztomografie ist es möglich, in Prozessstudien die zeitliche Bewährung des Zahn-Komposit-Verbundes weitgehend zu untersuchen. Die ermittelten Daten müssen in weiteren Mittel-, Langzeit- und In-vivo-Studien überprüft werden.

Die weiteren Finalisten und ihre Themen:

- Andrea Keßler (Universität München): „Physikalische Eigenschaften von Bulk-Fill- und konventionellen Kompositen: ein In-vitro-Vergleich".
- Johannes Neubauer (Universität Jena): „Experimenteller Vergleich neun verschiedener Nano- und Nano-Hybrid-Komposite hinsichtlich ihrer Materialeigenschaften".
- Dr. Frank Engelhardt (Universität Regensburg): „In-vitro-Vergleich mechanisch-physikalischer Werkstoffkenngrößen von Flow- und Bulk-Kompositen".
- Janine Stark (Universität Rostock): „Schlagzähigkeitsverhalten von Zahnkompartimenten und Füllwerkstoffen".
- Antje Diederich (Universität Halle-Wittenberg): „Klinische Untersuchung von GrandioSO Heavy Flow in Kombination mit dem Restaurationsmaterial GrandioSO nach 24 Monaten".
- Tobias Klur (Universität Bonn): „Beeinflussung des adhäsiven Verbundes im Wurzelkanal durch antimikrobielle photodynamische Therapie (aPDT)".
- Elisabeth Grünewald (Universität München): „Untersuchung des Haftverbundes von Verblendkeramik auf Zirkoniumoxid vor und nach Reparatur".
- Morse Bayadse (Universität Mainz): „Vergleich der Aufhellungsaktivität von Perfect Bleach und Bleach Office+".

Fazit | Es ist die besondere Mischung aus fachlicher Förderung, spannendem Wettbewerb und interessanten Begegnungen, die der VOCO Dental Challenge ihren besonderen Charakter verleiht und von allen Finalisten gleichermaßen geschätzt wird. Der Erstplatzierte Jörn Erik Krüger bezeichnete seinen Platz ganz oben auf dem Siegerpodest zudem als Bestätigung der engagierten Arbeit seines gesamten Forschungsteams und die Teilnahme am Wettbewerb – wie übrigens alle Finalisten – als Gewinn und wichtige Erfahrung für die weitere berufliche Laufbahn.

Dr. Simona Sorkalla

Die drei Preisträger der VOCO Dental Challenge 2014, Jörn Erik Krüger (1. Platz, Mitte), Dr. José Ignacio Zorzin (2. Platz, 2.v.l.) und Kyung-Jin Park (3. Platz, 2.v.r.), mit VOCO-Geschäftsführer Manfred Thomas Plaumann (links) und Dr. Martin Danebrock (Leiter Wissenschaftlicher Service, rechts).

50 Jahre TePe: ZFA reimt sich zur ZMP

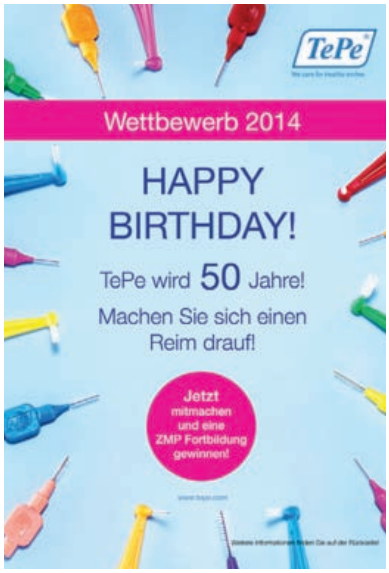

Im kommenden Jahr wird TePe 50 Jahre alt. Aus diesem Anlass wünscht sich der Mundhygienespezialist einen Geburtstagsreim. ZFAs also aufgepasst! Die drei schönsten, lustigsten und besten Geburtstagsreime für TePe gewinnen tolle Preise.
Damit das Dichten so richtig Spaß macht und die Kreativität nach Kräften angekurbelt wird, hat TePe folgende acht Pflichtwörter festgelegt, die im TePe-Geburtstagsgedicht unbedingt vorkommen müssen: Vanille-Eis, Nilpferd, Zungenreiniger, Bauarbeiter, Schloss, Seerose, Interdentalbürste, Geburtstagskuchen. Die Reihenfolge der Wörter ist frei wählbar. Spannung und Unterhaltung für die Dichtenden, für die TePe-Kunden und für TePe selbst sind so garantiert!
Die drei TePe Sieger-Gedichte werden von TePe prämiert und in 2015 sowohl auf der Facebookseite „TePe Interdentalbürsten und Zahnbürsten" als auch auf www.tepe.com veröffentlicht. Mit der Teilnahme an dem Wettbewerb ist TePe berechtigt, die eingesendeten Gedichte ohne namentliche Nennung zu veröffentlichen.
Die Erstplatzierte gewinnt einen Weiterbildungsplatz zur Prophylaxeassistentin (ZMP) bei praxisDienste im Wert von 3.450,- € und ein TePe Produkt-Set im Wert von 75,- €. Als 2. Preis winkt ein Gutschein für einen Anwenderkurs der eigenen Wahl im Wert von 298,- € bei praxisDienste und ein TePe Produkt-Set im Wert von 50,- €. Die Drittplatzierte darf sich über einen Gutschein für einen Anwenderkurs der eigenen Wahl im Wert von 198,- € bei praxisDienste und ein TePe Produkt-Set im Wert von 25,- € freuen.
Die drei Gewinner/Innen erhalten zudem das Buch „Prophylaxe: Der sanfte Weg zu gesunden Zähnen" von Dr. med. dent. Steffen G. Tschackert. Darüberhinaus schenkt TePe allen Teilnehmern ein kleines TePe Produkt-Set. Mitmachen lohnt sich also in jedem Fall!

Einsendungen bitte per E-Mail an
wettbewerb2014@tepe.com
oder per Post an
TePe Mundhygieneprodukte Vertriebs-GmbH, Marketingabteilung, Flughafenstraße 52, 22335 Hamburg.

Einsendeschluss ist der 31.12.2014

*Zulassungsvoraussetzung für die Teilnahme an einer ZMP-Fortbildung:
- Die bestandene Abschlussprüfung als Zahnmedizinische/r Fachangestellte/r
- Teilnahme an einem Kurs "Maßnahmen im Notfall" (Herz-Lungen-Wiederbelebung mit mind. 16 Unterrichtsstunden)
- Kenntnis über gem. § 23 Ziff. 4 RöV bzw. § 24, Abs. 2, Ziff. 4 und § 45, Ziff. 9 Verordnung zur Änderung der RöV.

Der Rechtsweg ist ausgeschlossen. Eine Barauszahlung der Gewinne ist nicht möglich. Die Kursteilnahme muss bis 31.12.2015 erfolgen.
Weitere Informationen finden Sie im Internet unter: www.praxisdienste.de.

Termintreue vom Service Testsieger dentaltrade

Beim Thema Zahnersatz spielen neben der Qualität und dem Preis die Lieferzeiten und Termintreue eine große Rolle. Denn für die Zufriedenheit der Patienten und eine effiziente Praxisplanung muss man sich auf seinen Laborpartner verlassen können.
Bei dentaltrade aus Bremen ist die fertige Arbeit in der Regel nach 8-10 Arbeitstagen bereits wieder in der Praxis – verlässlich und termingerecht.

Der kostenfreie und schnelle dentaltrade Abholservice kann unter der Servicenummer (0800) 247 147-1 beauftragt werden. Bei Anrufen bis 15 Uhr werden die Arbeiten im Regelfall noch am selben Tag abgeholt. Als zusätzlichen Service wird Verpackungsmaterial kostenfrei zur Verfügung gestellt.
Die beste Servicebewertung am Markt erhielt der Anbieter von Zahnersatz aus internationaler Produktion auch vom deutschen TÜV: dentaltrade wurde im Rahmen der TÜV Service tested Zertifizierung mit einem „sehr gut" bewertet und der Weiterempfehlungsquote von 96,6%.

Weitere Informationen unter:
www.dentaltrade.de

Die Firmeninformationen beruhen auf Herstellerangaben.

20 Jahre bewährte Bissregistrierung mit Futar®

Das schnellabbindende, additionsvernetzende Bissregistriermaterial auf Vinylpolysiloxan-Basis hat sich aufgrund der klaren Fokussierung auf den Anwendernutzen, stetiger Weiterentwicklung und hoher Qualität in der Praxis bewährt. „Mit Futar® hat die Kettenbach GmbH & Co.KG 1994 ein Produkt entwickelt, das bereits zwei Jahre später die Marktführerschaft erzielte und diesen Titel bis heute bei einem Marktanteil von 30 Prozent verteidigt", erklärt Markus Knetsch, Produktmanager bei Kettenbach. Seit der Einführung wurde das Futar®-Portfolio sukzessive zu einer Familie mit sechs Produkten ausgebaut. So findet sich für die verschiedenen Aufgabenstellungen und Präferenzen das spezifische Material. Dabei verfügen sie alle über höchste Präzision, leichte Mundentnahme, hohe Thixotropie, kein Wegfließen in Interdentalräume, einfaches und schnelles Handling und dienen der Entlastung des Patienten durch geringen Zeitaufwand. Auch im Jubiläumsvideo zum 20-jährigen Geburtstag punktet Futar® auf ganzer Linie: www.kettenbach.de/futar3d.

Weitere Informationen unter
www.kettenbach.de/futar20

Neuer Internetauftritt der Henry Schein Dental Deutschland GmbH

Seit Mai 2014 empfängt die neue Startseite unter www.henryschein-dental.de mit einem hellen, übersichtlichen Design und informiert direkt über neue Angebote, kommende Veranstaltungen sowie aktuelle Unternehmensneuigkeiten. Kunden aus Labor und Praxis können sich in ihrer eigenen „Produkt-Welt" gezielt über Geräte und Dienstleistungen informieren. Darüber hinaus wird im Bereich „Services" großer Wert darauf gelegt, das umfassende Beratungs- und Dienstleistungskonzept eingehender zu präsentieren. Auch mit der neuen Marke dent.talents. positioniert sich der Full-Service Anbieter im Bereich der jungen Zahnmediziner und Meisterschüler völlig neu. „Wir haben den deutschen Internetauftritt von Henry Schein auf mehr Service und mehr Übersichtlichkeit ausgerichtet, um jeden Kunden individuell nach seinen Bedürfnissen abholen zu können. Der persönliche Kontakt zu den Kunden steht dabei aber selbstverständlich weiterhin im Vordergrund", erklärt Joachim Feldmer, Geschäftsführer und Vice President Marketing bei Henry Schein Dental Deutschland GmbH. Ein weiteres Highlight ist der optimierte und intuitiv gestaltete Online-Shop. So stehen Empfehlungen zu Produkten, Produktbilder sowie der Hinweis auf Neuheiten und Angebote nun stärker im Vordergrund. Eine verbesserte Suchfunktion hilft zudem Nutzern, den Artikel ihrer Wahl leichter und schneller zu finden. Mit über 55.000 Artikeln bietet das Online-Angebot deutlich mehr Auswahl als das Offline-Angebot. Durch die Überarbeitung des Online-Shops stärkt Henry Schein den eCommerce-Bereich in der eigenen Multi-Channel-Strategie und ergänzt mit dem Online-Informationsangebot die persönliche Beratung in den regionalen Depots.

Weitere Informationen bei:
Henry Schein Dental Deutschland GmbH
Monzastraße 2a
63225 Langen
Tel.: Hotline: 0800 1400044
www.henryschein-dental.de

praxisHochschule Köln feierte staatliche Anerkennung

Im April 2014 ist der praxisHochschule in Köln, einem Unternehmen der Klett Gruppe, vom Ministerium für Innovation, Wissenschaft und Forschung des Landes Nordrhein-Westfalen die staatliche Anerkennung verliehen worden. Der offizielle Festakt fand am 20.09.2014 in den Räumen der Hochschule in der Neusser Straße im Kölner Agnesviertel satt. Vor mehr als hundert hochkarätigen Gästen eröffnete Prof. Dr. Wolfram Hahn, Präsident der praxisHochschule, die feierliche Veranstaltung und verlieh im Rahmen seiner Grußworte die ersten drei Professuren an Prof. Dr. Werner Birglechner, Prof. Dr. Georg Gaßmann und Prof. Dr. Barbara Veltjens. Zum Sommersemester 2014 begannen knapp 90 Studenten ihr duales Bachelor-Studium in den Fächern Dentalhygiene und Präventionsmanagement (B.Sc.). „Die Studentenzahlen liegen weit über unseren Erwartungen, es musste sogar eine zusätzliche Studiengruppe eingerichtet werden. Im Oktober 2014 starten dann die beiden dualen Studiengänge Management von Gesundheits- und Sozialeinrichtungen (B.A.) sowie Management von Gesundheitsnetzwerken (B.A.)", so Hahn. Im Anschluss an die Feierlichkeiten fand der erste praxisPartner-Tag der praxisHochschule statt. praxisPartner sind jene Zahnärzte oder Einrichtungen des Gesundheitswesens, bei denen die Studenten einen praktischen Teil ihres Studiums absolvieren. Der praxisPartner-Tag bestand aus einem Workshop mit interessanten Vorträgen und interdisziplinären Diskussionen. Für diese Veranstaltung wurden 4 Fortbildungspunkten gemäß BZÄK/DGZMK/APW vergeben.

Weitere Informationen bei:
praxisHochschule Köln
Neusser Straße 99
50670 Köln
Tel.: 0221 5000330-30
www.praxishochschule.de

ICD & Morita: brillante Kooperation für die Zukunft der Zahnheilkunde

Das renommierte International College of Dentists (ICD) und das japanische Traditionsunternehmen Morita arbeiten künftig eng zusammen, um die zahnmedizinische Patientenversorgung rund um den Globus nachhaltig zu verbessern. Im ICD-Fokus stehen unter anderem Regionen wie Osteuropa, China, Indien, Afrika und mit ihnen das Ziel, die Bereiche Forschung, Theorie und klinische Praxis zu festigen und auszubauen. Dabei setzt die US-amerikanische Institution auf die Unterstützung von beispielsweise der World Health Organisation (WHO) oder auf exklusive Partner aus der Dentalindustrie. Zehn von diesen fördern das ICD über das sogenannte „Diamond Sponsor Program". Hier nimmt Morita eine besondere Rolle ein, wie vom 25.–28. Juni 2014 auf dem Jahresmeeting der europäischen ICD Sektion in Ljubljana zu sehen war. Die Besucher hatten die Möglichkeit, sich nicht nur von den neuesten Projekten und Entwicklungen des ICD, sondern auch von Moritas Vorreiterrolle im Bereich Röntgen und DVT und den damit verbundenen Hardware- und Softwarelösungen ein Bild zu machen: Am Messestand vor Ort ließ sich mithilfe von klinischen Fallbeispielen die Aufnahmequalität der DVT-Systeme veranschaulichen (3D Accuitomo 170, Veraviewepocs 3D R100), zudem lag eine hochwertige Broschüre mit Case Studies aus, welche die beeindruckende Bildqualität und -schärfe der Röntgensysteme eindrucksvoll belegte (online abrufbar unter: www.morita.com/europe). Morita nutzt die Lösungsorientierung mit seiner Innovationsstärke unter anderem im Bereich Röntgen intensiv zur Weiterentwicklung von Produkten und setzt dabei auch auf eine möglichst minimale Dosisbelastung gemäß dem ALARA-Prinzip (As Low As Reasonably Achievable). Auch die innovativen Praxislösungen von Morita bieten Konzepte, die die Therapie nicht nur sicherer, sondern für alle Seiten komfortabler machen. Dazu gehören beispielsweise die Behandlungseinheiten Soaric für Design-Liebhaber oder EMCIA für Ergonomie-Begeisterte. Hinzu kommen bis ins kleinste Detail durchdachte Torq Tech-Instrumente für vielfältige zahnmedizinische Einsatzbereiche sowie unter anderem die Turbine TwinPower Ultramini, die trotz minimaler Abmessungen das maximale Potenzial entfaltet.

Weitere Informationen bei:
J. Morita Europe GmbH
Justus-von-Liebig-Straße 27a
63128 Dietzenbach
Tel.: 06074 836-0
Fax: 06074 836-299
www.morita.com/europe

Die Firmeninformationen beruhen auf Herstellerangaben.

smartseal® cervi

Zervikaler Schutz von hypersensiblem Dentin

- Versiegelungslack zum Schutz von exponiertem hypersensiblem Wurzeldentin
- Reduziert die zervikale Sensibilität und erhöht die mechanische Stabilität des Wurzeldentins
- Hohe Abrasionsfestigkeit durch hohen Vernetzungsgrad multifunktioneller (Meth)acrylate
- Bildung einer dauerhaften Schutzschicht gegen mechanische Abnutzung und erosive Säureeinwirkung
- Strukturstärkend, desensibilisierend, lichthärtend
- Präzises, hygienisches Applizieren mit extra flexiblen, faserfreien Kunststoff-Mikroapplikatoren

DETAX Ettlingen/Germany
www.detax.de

Neue Saugsystem-Generation überzeugt mit enormer Energieeffizienz

Die Tyscor-Saugmaschinen zeichnen sich durch die von Dürr-Dental-Produkten bekannte Zuverlässigkeit und einen flüsterleisen Betrieb bei höchster Laufruhe aus. In Zusammenarbeit mit den bewährten Experten des Dentalhandels lassen sie sich leicht in Betrieb nehmen. Sie arbeiten anschließend mit hoher Ausfallsicherheit und wartungsfrei. Nicht nur deshalb bleiben sie meist absolut unauffällig – sie sind zudem nochmals deutlich leiser als ihre Vorgänger. Bei Bedarf „verwandelt" sich eine trockene Tyscor-Saugmaschine in eine nasse. Dank des modularen Aufbaus wird dabei einfach die Separierung in das bestehende System integriert. Die neuen Saugeinheiten sind netzwerkfähig für die Einbindung in die Software Tyscor Pulse. Sie ermöglicht es vom PC aus, die Saugmaschine auf drei verschiedene Saugleistungen einzustellen (Eco, Balanced, Boost). Vor allem jedoch spart der Betreiber dank einer bedarfsgerechten Steuerung des Vakuums gegenüber herkömmlichen Geräten in der Regel bis zu 50 % Energie und damit Kosten. Ab sofort ist die Tyscor-Saugmaschinen-Generation für bis zu zwei Behandler verfügbar: in der Variante Tyscor V 2 für die trockene Absaugung und in der Variante Tyscor VS 2 für die nasse Absaugung. Für diese steht überdies der CA 2 als genau passender Amalgamabscheider zur Verfügung.

Weitere Informationen bei:
DÜRR DENTAL AG
Höpfigheimer Straße 17
74321 Bietigheim-Bissingen
Tel.: 07142 705-0
Fax: 07142 705-500
E-Mail: presse@duerr.de
www.duerrdental.com

Erweitertes Chirurgie-Portfolio: KaVo MASTERsurg LUX

Nach der Markteinführung des EXPERTsurg LUX Chirurgiegerätes und der SURGmatic Chirurgie-Instrumente präsentiert KaVo nun das neue MASTERsurg LUX Wireless Chirurgiegerät. Die innovative Chirurgieeinheit überzeugt durch höchsten Bedienkomfort, nicht zuletzt aufgrund der einfachen, intuitiven Programmierung über das fugenlose Touch-Display mit hygienefähiger Glasoberfläche. Der kabellose Funk-Fußanlasser bietet Anwendern die gewünschte Bewegungsfreiheit am Behandlungsfeld und eine hohe Flexibilität. Die grafische Echtzeitanzeige von Drehmoment und anderen Parametern auf dem Display unterstützt die Behandlungsabläufe. Wichtige digitale Daten können zu Dokumentationszwecken einfach gespeichert werden. Insgesamt 10 intuitiv programmierbare Arbeitsabläufe mit bis zu 10 Behandlungsschritten, eine verständliche Symbolik und die visuelle Anzeige von Arbeitsschritten und wichtigen Parametern bieten maximale Individualisierbarkeit, ideal für den Einsatz verschiedener Implantatsysteme mit unterschiedlichen Parametern bzw. für Praxen mit mehreren Behandlern. Der neue INTRA LUX S600 LED, einer der leichtesten und kleinsten Chirurgiemotoren weltweit, garantiert durch die One-Touch-Auto-Kalibrierung präzise Drehzahlen und Drehmomente für höchste Sicherheit. Das Drehmoment von bis zu 80 Ncm am Instrument sorgt darüber hinaus für mehr Zuverlässigkeit bei hoher Leistung. Gleichzeitig sichert die bewährte SMARTdrive-Technologie ein hohes Drehmoment und einen vibrationsarmen Anlauf und erlaubt ein vibrationsfreies Arbeiten selbst bei niedrigsten Drehzahlen.

Weitere Informationen bei:
KaVo Dental GmbH
Bismarckring 39
88400 Biberach/Riss
Tel.: 07351 56-0
Fax: 07351 56-71104
E-Mail: info@kavo.com
www.kavo.de

Die Produktinformationen beruhen auf Herstellerangaben.

Sichern Sie sich Ihr persönliches Cavitron® Messe-angebot

Cavitron® Ultraschalleinsätze haben einen guten subgingivalen Zugang und passen sich der Wurzeloberfläche optimal an. Sie sind in unterschiedlichen Ausführungen für unterschiedliche Indikationen erhältlich. Jetzt wurden die Einsätze Bellissima mit weichem Griff weiterentwickelt. Diese Innovation für mehr Komfort in der Prophylaxe wird ab Oktober 2014 als Cavitron® FITGRIP auf dem Markt erhältlich sein.
Gleichzeitig laufen zum 31. Dezember 2014 alle bestehenden Bellissima-Einsätze aus. Interessierte haben daher jetzt die Möglichkeit, sich ihr persönliches Angebot auf einer der Dentalmessen 2014 zu sichern. Beim Kauf von 4 Ultraschalleinsätzen der Wahl gibt es einen geraden Bellissima-Ultraschalleinsatz zur subgingivalen Behandlung (FSI-SLI 10 gerade 30K Bellissima) gratis dazu sowie zusätzlich einen 5 %-Messerabatt. Besuchen Sie den Hager & Werken-Stand auf einer der dentalen Herbstmessen.

Weitere Informationen bei:
Hager & Werken GmbH
Postfach 10 06 54
47006 Duisburg
Tel.: 0203 99269-0
Fax: 0203 2992-83
E-Mail: info@hagerwerken.de
oder info@miradent.de
www.hagerwerken.de
oder www.miradent.de

BEAUTIFIL-Bulk
Ein Bulk – zwei Viskositäten
Restorative
Flowable
BEAUTIFIL-Bulk
Restorative
4.5g
SHOFU INC.
• Stopfbar und fließfähig
• Niedrige Polymerisationsschrumpfung und Schrumpfungsspannung
• Für Inkrementstärken bis 4 mm
Official Partner
miCD
Minimally Invasive Cosmetic Dentistry
SHOFU
www.shofu.de

ORBAT sensitive verbessert Dentinhaftung

ORBAT sensitive besteht aus einer 25%igen Aluminium-Sulfat-Lösung und eignet sich besonders gut für eine klassische Zahnfleischretraktion und eine empfindliche Gingiva.
Die Lösung wird zur Stillung von Zahnfleischblutungen und zum Stoppen der Exsudation vor Abdrucknahme verwendet und ist mit allen Abdruckmaterialien kompatibel. In einer aktuellen In-vitro-Studie an der Universität Marburg wurde der Einfluss von drei häufig genutzten lokalen Hämostatika auf die Dentinhaftung u. a. eines Self-etch-Adhäsivs untersucht. Es sollte ermittelt werden, in welcher Kombination der adhäsive Verbund besonders anfällig ist und welche Säuberung der Dentinoberfläche ggf. Abhilfe schafft. Die Ergebnisse zeigten unterschiedliches Haftverhalten am Dentin; unabhängig von der Säuberung führten manche Kombinationen sogar zu einer kaum noch messbaren Dentinhaftung. Lediglich bei ORBAT sensitive war durch Entfernung mittels Wasserspray oder CHX sogar eine Haftkraft-Steigerung bei Verwendung von AdheSE zu verzeichnen. Das Poster zur Arbeit kann als Sonderdruck kostenlos bei lege artis angefordert werden bzw. steht zum Download auf deren Internetseite www.legeartis.de/download_literaturlinks.html zur Verfügung.

Weitere Informationen bei:
lege artis Pharma GmbH + Co. KG
Breitwasenring 1
72135 Dettenhausen
Tel.: 07157 5645-0
Fax: 07157 5645-50
E-Mail: info@legeartis.de
www.legeartis.de

Ein Bulk, zwei Viskositäten und viele Möglichkeiten

Beautifil-Bulk von Shofu überzeugt bei einer Polymerisationstiefe von mindestens 4 mm nicht nur durch eine sehr niedrige Schrumpfung und Schrumpfspannung, sondern auch durch optimale Ästhetik und Farbanpassung an die natürliche Zahnsubstanz. Aufgrund des bioaktiven S-PRG-Fülleranteils besitzt das röntgenopake Komposit der Giomer-Kategorie zudem präventive Eigenschaften wie Fluoridaufnahme und -abgabe, Säureneutralisation und Dentinremineralisierung. Das niedrigvisköse Beautifil-Bulk Flowable ist in den Farben Universal und Dentin erhältlich. Es lässt sich direkt aus der Spritze applizieren und ist als Unterfüllungsmaterial für Klasse-I- und -II-Kavitäten und als Liner und Füllungsmaterial für kleine Seitenzahnkavitäten geeignet. Beautifil-Bulk Restorative wird in den Farben Universal und A in Spritzen und in einem Paket mit 20 Tips

angeboten. Es lässt sich sehr gut modellieren, mit einer Druckfestigkeit von 340 MPa okklusal belasten und dank der pastösen Konsistenz ideal für direkte Seitenzahnrestaurationen verwenden. Mit Beautifil-Bulk schließen sich Ästhetik, Sicherheit und Effizienz bei Bulk-Fill-Restaurationen nicht mehr aus. Denn seine spezielle Füllerstruktur und sein Glaskern sorgen für eine natürliche Lichtstreuung und -durchleitung und damit für einen ausbalancierten Chamäleoneffekt sowohl im Dentin- als auch im Schmelzbereich.

Weitere Informationen bei:
SHOFU DENTAL GmbH
Am Brüll 17
40878 Ratingen
Tel.: 02102 8664-0
Fax: 02102 8664-65
E-Mail: info@shofu.de
www.shofu.de

Die Produktinformationen beruhen auf Herstellerangaben.

LED-Farbnahme- und Zahnkonturenleuchte für präzise Zahnfarbbestimmungen

Speziell für die präzise Bestimmung der Zahnfarbe in der Zahnarztpraxis und im Dentallabor leistet die Polar-Light-Leuchte von Merz Dental dank neutraler LEDs das Tageslichtspektrum. Unabhängig von anderen Lichtquellen, der Tageszeit sowie Schatten und Umgebungsfarben gewährleistet sie stets ein optimales neutrales Tageslicht. Aufgrund ihrer gleichmäßigen, zirkulären Ausleuchtung werden schnell und sicher visuelle Farb- und Konturendetails am Zahn erkannt (Farbwiedergabeindex Ra > 90). Polar Light beseitigt die typische Schattenbildung und eliminiert Farbinterferenzen durch Lippen sowie andere Farbquellen in der Mundhöhle. Betrieben mit handelsüblichen Batterien, ist die sehr leichte und handliche LED-Leuchte ideal für den mobilen Einsatz. Die moderne LED-Technologie ermöglicht über 6.000 Farbnahmen, die Lebensdauer der farbneutralen LEDs beträgt 30.000 Stunden. Das hochwertige, eloxierbare Aluminiumgehäuse liegt gut in der Hand und ist desinfizierbar.

Weitere Informationen bei:
Merz Dental GmbH
Eetzweg 20
24321 Lütjenburg
Tel.: 04381 403-0
Fax: 04381 403-100
E-Mail: info@merz-dental.de
www.merz-dental.de

LinuDent bietet Lösungen für zukunftsorientiertes Praxismanagement

Mit der Schnittstelle zu mawi.net von der Firma TecWare hat LinuDent ein attraktives Modul für professionelles Materialmanagement integriert. Für die Kunden ergeben sich u. a. folgende Vorteile: Erfassung der Praxismaterialien anhand von immer aktualisierten Katalogen, vollständige Kontrolle über Bestände, Bestellungen, Kosten, Lager und Materialverbrauch, patientenbezogene Dokumentation des verwendeten Materials, Überwachung der Verfallsdaten, automatische Bestellvorschläge nach Verbrauch und Sollbeständen, historischer Datenbestand, grafische Auswertungen sowie Statistiken.
Außerdem stellt auch in diesem Jahr LinuDent Kunden und Interessenten sein umfassendes Produktportfolio für professionelles Praxismanagement sowie Neuerungen und neue Produkte auf zahlreichen Messen in Deutschland vor. Besucher profitieren dabei nicht nur vom direkten Kontakt und Austausch mit den LinuDent-Mitarbeitern, sondern auch vom aktuellen Messeangebot. Die Messetermine sowie ausführliche Informationen zum Messeangebot unter www.linudent.de/veranstaltungen

Weitere Informationen zu LinuDent und den aktuellen Angeboten unter www.linudent.de
und www.linudent.de/aktionen.html

NTI
New Technology Instruments
DIE DIAMANTEXPERTEN

Easy Chamfer
perfekte Hohlkehlpräparation
schnell • einfach • optimal

Innovative, einzigartige, teilbelegte Spitze garantiert die perfekte Hohlkehle, kein herkömmlicher Führungspin.

Schnelles, präzises, problemloses Arbeiten erzielt 30 % Zeitersparnis.

Die neue teilbelegte Spitze ermöglicht die Führung innerhalb der Präparation.

Die Präparationstiefe ist frei wählbar, ohne die Hohlkehle zu beschädigen.

Ideal für alle CAD/CAM Anwender.

mehr Information
www.nti.de/videos

Bestellhotline: 036424-573-38

NTI-Kahla GmbH • Rotary Dental Instruments
Im Camisch 3 • D-07768 Kahla/Germany
Tel. 036424-573-0 • e-mail: verkauf@nti.de

Exzellenzinitiative von Hu-Friedy

Der führende Dentalhersteller Hu-Friedy hat neue Investitionen in das Unternehmen angekündigt. Diese garantieren, dass auch zukünftig in Zusammenarbeit mit internationalen Experten der Zahnmedizin fortlaufend eigene Technologien, Instrumente oder Legierungen entwickelt werden. Die geplanten Maßnahmen umfassen alle Bereiche von der Fabrikation über die Mitarbeiterschulung bis zur Standortentwicklung. Das 1908 gegründete Unternehmen hat mittlerweile über 10.000 Artikel im Sortiment, die in mehr als 80 Länder verkauft werden. Zuletzt wurde im Januar im deutschen Medical Valley Tuttlingen eine neue Niederlassung inklusive ultramodernem Lager eröffnet, um eine optimale Versorgung des europäischen Marktes zu erreichen. „Unsere Produkte werden höchsten Ansprüchen gerecht. Diesen Qualitätsvorsprung möchten wir mit unserer Exzellenzinitiative weiter ausbauen", kommentiert Hu-Friedy Vorstand Ron Saslow den Schritt.

Weitere Informationen bei:
Hu-Friedy Mfg. Co., LLC.
Zweigniederlassung Deutschland
Kleines Öschle 8
78532 Tuttlingen
Tel.: 00800 483743-39 gratis
Fax: 00800 483743-40
E-Mail: info@hufriedy.eu
www.hu-friedy.eu

VistaSystem von Dürr Dental: Komplettlösung für digitale Diagnostik

Die Dürr Dental AG deckt die komplette Produktpalette im Bereich der digitalen Diagnostik ab. VistaSystem bietet dem Zahnarzt und seinem Team optimale Diagnosemöglichkeiten bei maximalem Komfort und höchster Effizienz. Im Bereich Panoramaröntgen ist der Zahnarzt mit dem VistaPano S, mit 17 verschiedenen Röntgenprogrammen, davon vier Kinderprogrammen, für ein breites diagnostisches Spektrum ausgestattet. Schnell und zuverlässig liefert der VistaScan Mini View digitale Röntgenbilder in der derzeit höchsten erreichbaren Bildqualität. Mit dem Speicherfolienscanner lassen sich alle intraoralen Speicherfolienformate verwenden. Die größere Variante, der VistaScan Combi View, verfügt über die gleichen Grundfunktionen und digitalisiert die intraoralen Größen S0 bis S4 sowie große Panorama- und Ceph-Aufnahmen. Der VistaIntra ist ein intraoraler Röntgenstrahler, der eine einfache und genaue Positionierung ermöglicht. Sowohl Speicherfolien als auch Sensoren und konventionelle Nassfilme können mit dem VistaIntra belichtet werden. Ein Schwerpunkt des VistaCam iX mit fünf Wechselköpfen liegt auf der Kariesdiagnostik. Der Proof-Wechselkopf macht Karies und Plaque sichtbar, der Proxi-Wechselkopf hilft, frühzeitig und ohne Strahlenbelastung Approximalkaries zu erkennen. Der Poly-Wechselkopf ist für die Lichthärtung aller gängigen Dentalwerkstoffe geeignet und zwei weitere Wechselköpfe für Makro- oder Intraaufnahmen in bester Qualität. Im Zusammenspiel ergeben diese bildgebenden Lösungen das optimale Komplettprogramm VistaSystem. Dank der zentralen Bildverarbeitungssoftware DBSWIN können sämtliche Geräte ergonomisch integriert werden. Zudem sind durch eine flexible Schnittstellensoftware sämtliche Systemkomponenten auch in jede andere Bildverarbeitungssoftware integrierbar.

Weitere Informationen bei:
Dürr Dental AG
Hoepfigheimer Straße 17
74321 Bietigheim-Bissingen
Tel.: 07142 705-0
Fax: 07142 705-260
www.duerrdental.de

Die Produktinformationen beruhen auf Herstellerangaben.

Innovativer Chairside-Test für Keimdiagnostik in wenigen Minuten

PerioBac ist der erste auf Microarray („Gen-Chip“) basierende Schnelltest zur Identifizierung von fünf Parodontitis-assoziierten Leitkeimen in einem Zeitraum von weniger als 30 Minuten innerhalb der Zahnarztpraxis. Mithilfe des „Gen-Chips“, der wie ein Computerchip viele Informationen auf kleinstem Raum enthält, können die Bakterien typisiert werden. Der PerioBac-Test erbringt den visuellen Nachweis der fünf wichtigsten Parodontitis-Bakterien ohne aufwendige PCR-Laboranalyse. Wissenschaftlich untersucht wurde die Präzision der Testtechnologie vom Lehrstuhl für Parodontologie der Universität Marburg. „Die Präzision des neuen PerioBac-Schnelltests kann als exzellent bezeichnet werden und liegt je nach Keimspezies zwischen 85 und 100 %“, so die Leiterin des Lehrstuhls, Frau Prof. Dr. Nicole Arweiler. Die Tatsache, dass der Test nur 17 Minuten dauert, erleichtert den Therapieablauf dabei wesentlich. Dank der neuen Technologie können die Lücken

zwischen der Früherkennung der Parodontitis durch die aMMP-8-Enzym-Diagnostik und der Keimspezifizierung zur Definition der optimalen Behandlungsstrategie geschlossen werden. Der neue PerioBac-Test ist ab sofort über die Zantomed GmbH in Duisburg erhältlich.

Weitere Informationen bei:
zantomed GmbH
Ackerstraße 1
47269 Duisburg
Tel.: 0203 80510-45
Fax: 0203 80510-44
E-Mail: info@zantomed.de
www.zantomed.de

Wissenswertes vom Praktiker für den Praktiker

Biodentine fördert die regenerative Dentinogenese und stimuliert Pulpazellen. Reiz- und Reparaturdentin sowie Dentinbrücken werden schneller gebildet und schaffen die notwendige Voraussetzung für eine optimale Pulpaheilung. Die dem menschlichen Dentin ähnlichen mechanischen Eigenschaften machen Biodentine vielseitig einsetzbar. Zur Förderung des Erfahrungsaustauschs unter Zahnmedizinern hat Septodont in 2012 die Case Studies Collection (CSC) etabliert, die internationale Fallberichte umfasst. Im Fokus stehen Septodont-Produkte, die weltweit Vertrauen genießen. Aktuell ist die Ausgabe 8 erschienen; sie steht unter www.septodont.de zum Download bereit oder kann als Printausgabe per E-Mail oder telefonisch angefordert werden.

Weitere Informationen bei:
Septodont GmbH
Felix-Wankel-Straße 9
53859 Niederkassel
Tel.: 0228 97126-0
Fax: 0228 97126-66
E-Mail: info@septodont.de
www.septodont.de

Die Produktinformationen beruhen auf Herstellerangaben.

5 Freunde ...

... lösen jeden Fall.

Beeindruckende Möglichkeiten eröffnen die fünf Implantate der m&k gmbh: Sie lassen keinen Fall ungelöst.

Das einteilige ***Trias® Mini 3,3*** mit optional verklebbaren Abutments unterschiedlicher Angulation erweitert das Implantatsystem der m&k gmbh. Es schließt die Lücke zwischen den einteiligen ***Trias® Mini*** (post und ball) und ***Trias® Interim*** sowie dem zweiteiligen ***Trias®***. Abgerundet wird das Angebot durch die zahlreich zur Auswahl stehenden unterschiedlichen Implantataufbauten und feinmechanischen Konstruktionselemente für die Prothetik.

Erweiterung des m&k-Produktportfolios um botiss Knochen- und Weichgeweberegenerationsmaterialien – ob bovin, synthetisch oder human – Regeneration garantiert!

8. Implantologie-Tagung
15. November 2014 im Zeiss-Planetarium Jena

Referenten: u.a. Prof. Dr. Dr. Ralf Dammer, Dr. Peter Huemer, Dr. Martin Klehmet, ZTM Robert Koch, Dr. Derk Siebers, Dr. Friedhelm Weber

Jetzt anmelden unter www.mk-akademie.info/tagung

m&k dental Jena
Spezielle Dental-Produkte
Im Camisch 49
07768 Kahla
Fon: 03 64 24 | 811-0
mail@mk-webseite.de
facebook.com/mk.gmbh

Zementauswahl per Mausklick – mit einem Online-Tool von 3M ESPE

Dank der großen Anzahl an verfügbaren Restaurationsmaterialien ist es heute möglich, für jeden Patienten und jede Indikation die passende Versorgung herzustellen. Für einen optimalen Verbund zwischen Zahn und Restauration sorgen unterschiedliche Befestigungszemente. Der Online-Navigator von 3M ESPE hilft dabei, stets das Befestigungsmaterial auszuwählen, das für die jeweilige Situation die optimale Kombination von Eigenschaften bietet. Unter www.3MESPE.de/Zementenavigator werden die vorliegende Indikation und das verwendete Restaurationsmaterial in beliebiger Reihenfolge ausgewählt. Daraufhin wird das empfohlene Befestigungsmaterial von 3M ESPE angezeigt – auf Wunsch gleich mit Detailinformationen zum Produkt sowie einer Verarbeitungsanleitung.

Weitere Informationen bei:
3M ESPE Deutschland GmbH
ESPE Platz, 82229 Seefeld
Tel.: 08152 700-0
Fax: 08152 700-1647
www.3MESPE.de

Bifix® Temp – neues temporäres Befestigungsmaterial für Provisorien

Die transluzente, zahnähnliche Farbe Universal des neuen Befestigungsmaterials von VOCO passt sich hochästhetischen Provisorien ideal an, schimmert nicht durch und unterstützt das natürliche Aussehen der temporären Versorgung. Dank Filmdicken von unter 5 µm können Provisorien passgenau und ohne aufwendige Nachbearbeitung befestigt werden. Das Material ist für ca. 90 Sekunden verarbeitbar und bindet durch Selbsthärtung innerhalb von 4 Minuten ab. Durch den Einsatz einer Polymerisationslampe kann die Abbindezeit verkürzt werden. Für die Überschussentfernung kommt die sog. „Tack-Cure"-Technik zum Einsatz: Überschüsse werden durch kurzes Belichten in eine elastische Konsistenz gebracht und bequem in einem Stück entfernt. Eventuelle Rückstände lassen sich aufgrund der universellen Farbgebung sehr gut auf der Gingiva erkennen und entfernen. Bei der Applikation durch die bewährte QuickMix-Spritze mit der Mischkanüle Typ 9 werden die Komponenten beim Austragen automatisch gemischt, womit Dosierungs- und Mischfehler ausgeschlossen sind. Die kurze Kanüle sorgt für geringen Materialverlust und ermöglicht mehr Anwendungen pro Spritze als vergleichbare Produkte des Wettbewerbs.

Weitere Informationen bei:
VOCO GmbH
Anton-Flettner-Straße 1–3
27472 Cuxhaven
E-Mail: info@voco.de
www.voco.de

Die Produktinformationen beruhen auf Herstellerangaben.

Pressegespräch von CP GABA und DGParo auf der Jahrestagung in Münster

Zähne retten und nebenbei positiv die Allgemeingesundheit beeinflussen

Die diesjährige Jahrestagung der Deutschen Gesellschaft für Parodontologie e. V. (DGParo) fand unter dem Motto „Gemeinsam zum Ziel: Interdisziplinäre, synoptische Behandlung des PARO-Patienten" vom 18.–20. September in Münster statt. Im Rahmen des Kongresses veranstaltete CP GABA ein Symposium zum Thema „Der aktuelle Stand zu Parodontitis und Allgemeinerkrankungen". Im Anschluss an das Symposium luden CP GABA und DGParo Pressevertreter verschiedener Fachjournale zum exklusiven gemeinsamen Dialog mit den Experten ein (Abb. 1). Neben den Referenten Prof. Dr. Thomas Kocher, Universität Greifswald, und Prof. Dr. Petra Ratka-Krüger, Universität Freiburg, standen ebenfalls der Präsident der DGParo, Prof. Dr. Peter Eickholz, Universität Frankfurt, sowie Dr. Marianne Gräfin Schmettow, Scientific Affairs Manager, und Michael Warncke, Senior Scientific Project Manager bei CP GABA, als Gesprächspartner zur Verfügung.

Abb. 1: Nachgehakt: Journalisten im Gespräch mit den Wissenschaftlern.

Abb. 2: Parodontologe Prof. Dr. Peter Eickholz (links) im Gespräch mit dem Diabetologen PD Dr. Wolfgang Rathmann.

Nach einer kurzen Begrüßung durch Dr. Marianne Gräfin Schmettow stieg Prof. Eickholz direkt in das Thema ein und stellte zunächst fest, dass die Zusammenhänge zwischen Parodontitis und Allgemeinerkrankungen ein Feld mit kontinuierlicher Weiterentwicklung sei (Abb. 2). Es gelte als gesichert, dass schwere Formen der Parodontitis einen Einfluss auf Diabetes mellitus, kardiovaskuläre Erkrankungen und Schwangerschaftskomplikationen haben. Andererseits diene eine systematische Parodontitistherapie nicht nur der Verbesserung der oralen Gesundheit und der Zahnerhaltung, sondern könne als schöner Nebeneffekt einen positiven Einfluss auf die Allgemeingesundheit bewirken. Für diese Schnittstelle, die im Moment am besten für Diabetes dokumentiert sei, müsse in der Öffentlichkeit noch mehr Bewusstsein geschaffen werden, so Eickholz. In diesem Zusammenhang stellte er den neuen, aktualisierten Patientenratgeber zum Thema Wechselwirkungen zwischen Parodontitis und Diabetes vor, der von der DGParo und der Deutschen Diabetes Gesellschaft (DDG) mit Unterstützung von CP GABA herausgegeben wurde.

Gemeinsamer Risikofaktor Adipositas | Im Fokus der Ausführungen von Prof. Kocher (Abb. 3) stand der Einfluss einer Parodontalbehandlung auf den HbA_{1c}-Wert. So gilt Parodontitis heute als eine weitere wichtige Diabetesfolgeerkrankung, wobei das Erkrankungsrisiko in direktem Zusammenhang mit der Blutzuckerkontrolle steht: Der Problempatient in der Zahnarztpraxis scheint der unkontrollierte Typ-1- und Typ-2-Diabetiker zu sein, bei dem nachweislich das Risiko für parodontale Destruktion und Zahnverlust zunimmt [3]. In den vergangenen Jahren wurde in einer Reihe kleinerer Studien nachgewiesen, dass durch eine effektive Parodontitistherapie die glykämische Einstellung bei parodontal erkrankten Diabetikern verbessert werden kann [5]. Es konnte gezeigt werden, dass der HbA_{1c}-Wert in der parodontal behandelten Gruppe um ca. 0,3 bis 0,5 % gegenüber der unbehandelten Gruppe gesunken ist. Bezüglich der klinischen Relevanz entspricht diese Verbesserung dem Hinzufügen eines zweiten Medikaments zu einer pharmakologischen Therapie bei Diabetes. Ende vergangenen Jahres hingegen ergab eine große multizentrische Studie aus den USA mit über 400 Patienten mit Typ-2-Diabetes und chronischer Parodontitis keinen Effekt der nichtchirurgischen Parodontitis-

therapie auf den HbA_{1c}-Wert und löste in der Fachwelt kontroverse Diskussionen aus [6]. Dieses Ergebnis sei allerdings laut Kocher u.a. auf das ganz spezielle Patientenkollektiv zurückzuführen, das nicht dem typischen Typ-2-Diabetiker entsprach: So hatten die Studienteilnehmer ein wesentlich niedrigeres Manifestationsalter, sie waren extrem adipös und ihre Diabetes-Erkrankung war bereits weit fortgeschritten (niedrige endogene Insulinsekretion, > 50 % mit Insulintherapie) – sie wiesen aber trotzdem zu Studienbeginn im Mittel einen relativ guten HbA_{1c}-Wert auf (zu wenig Teilnehmer mit einem HbA_{1c}-Wert ≥ 8 %). „Bei dieser Ausgangssituation war nicht zu erwarten, dass die adjuvante Parodontitisbehandlung einen deutlichen Effekt auf die Inflammation und den HbA_{1c}-Wert erzielen kann", fasste Kocher zusammen. Studien belegen, dass Patienten mit starkem abdominalem Übergewicht (viszerale Adipositas) nicht optimal auf eine Parodontalbehandlung ansprechen, da das „Bauchfett" selbst metabolisch sehr aktiv ist, d. h., es produziert viele Entzündungsmediatoren, die ständig die Parodontitis anfeuern [12, 15]. In seinem Resümee richtete Kocher einen Appell an die Zahnärzteschaft, ihre hohe Kontaktrate zu einem ganz großen Teil der Bevölkerung für intensive Aufklärung, wiederholte Motivation und gezielte Prävention zu nutzen. Die risikoorientierte Nachsorge bei Patienten mit Typ-1- und -2-Diabetes sollte neben Rauchen und der verbesserten Blutzuckereinstellung auch auf die Vermeidung von Adipositas eingehen, wobei die Steigerung der körperlichen Aktivität eine zentrale Rolle spielt.

Kinderwunsch und Mundgesundheit | „Schwanger durch Parodontalbehandlung?" lautete der etwas provokante Vortragstitel von Prof. Ratka-Krüger (Abb. 4). Endokrine Veränderungen besonders während der Schwangerschaft gehören nachweislich zu den nicht beeinflussbaren Risikofaktoren für Parodontitis. Durch erhöhte Hormonspiegel (Östrogen, Progesteron), teilweise verstärkte Entzündungsreaktionen und Veränderung der Keimzusammensetzung im Mund (u.a. mehr Parodontalkeime) kommt es häufig zu sog. „Schwangerschaftsgingivitis" (besser Gingivitis während der Schwangerschaft), die sich jedoch in der Regel ohne weiteren Attachmentverlust 4–6 Wochen nach der Schwangerschaft komplett zurückbildet. Eine bereits bestehende Parodontitis kann hingegen während der Schwangerschaft eine deutliche Progredienz aufweisen [11]. Ob eine Parodontitis bei Schwangeren eine Frühgeburt begünstigen oder sogar auslösen kann, ist aufgrund unterschiedlicher Datenlage zurzeit nicht konkret zu beantworten. Es gibt Studien, die belegen, dass bei schwerer Parodontitis das Risiko einer Frühgeburt (< 32. SSW) um das 7-Fache erhöht ist [7], andere Studien beschreiben den Zusammenhang weiterhin als unklar [1]. Des Weiteren gibt es keinen eindeutigen Beleg dafür, dass eine Frühgeburt durch eine Parodontitistherapie während der Schwangerschaft verhindert werden kann [2], andererseits konnte aber auch kein Nachteil auf die Entwicklung des Fetus oder den Schwangerschaftsverlauf durch eine Parodontalbehandlung nachgewiesen werden [10]. Daraus lässt sich als erstes Fazit ableiten, dass im Sinne einer Entzündungsreduktion und der Allgemeingesundheit der Mutter ein Scaling und Wurzelglätten auch während der Schwangerschaft sinnvoll ist. Den zweiten Teil ihres Vortrags widmete Ratka-Krüger der möglichen Assoziation zwischen Parodontitis und Unfruchtbarkeit. Hierzu gibt es bei Frauen eine Studie, die gezeigt hat, dass Nichtkaukasierinnen mit Parodontitis statistisch signifikant später (2 Monate) schwanger wurden als Kaukasierinnen mit gesundem Parodont [8]. Etwas besser sieht die Datenlage bei Männern aus. So konnte eine positive Korrelation zwischen Parodontalerkrankung und herabgesetzter Spermienqualität nachgewiesen werden [9], eine signifikant hohe Assoziation zwischen erektiler Dysfunktion (ED) und dem Schweregrad der Parodontitis bei jungen Erwachsenen zwischen 30 und 40 Jahren [13] sowie eine statistisch signifikante Verbesserung der ED in der Gruppe, die eine Parodontaltherapie erhielt [4]. Auf Grundlage dieser Ergebnisse sei vor geplanter Schwangerschaft eine zahnärztliche Untersuchung sowohl der Frau als auch des Mannes ratsam, um Entzündungen zu eliminieren bzw. ggf. nötige Paradontalerkrankungen zu behandeln, so Ratka-Krüger. Sie unterstrich zudem die wichtige Bedeutung einer konsequenten und gründlichen Mundhygiene während der Schwangerschaft, um Parodontitis vorzubeugen, bei Bedarf

Abb 3: Prof. Dr. Thomas Kocher erläuterte, dass Diabetes eine Parodontitis auslösen kann.

Abb. 4: Prof. Dr. Petra Ratka-Krüger nahm sich der Thematik „Parodontitis und Schwangerschaft" an.

mit Unterstützung einer professionellen Zahnreinigung (PZR). Im Falle einer Parodontitis sollte die nichtchirurgische PA-Behandlung während des zweiten Trimenons erfolgen, bei aggressivem Verlauf kann in Absprache mit dem behandelnden Gynäkologen eine Antibiotikagabe in Betracht gezogen werden. Die allgemeinen Empfehlungen für die Parodontalbehandlung von Schwangeren wurden in einer aktuellen Leitlinie der DGParo/DGZMK in Zusammenarbeit mit einer Freiburger Gynäkologin zusammengefasst [14].

Fazit | Der Einfluss der oralen Gesundheit auf die Allgemeingesundheit ist durch Studien belegt. Am besten dokumentiert sind die Zusammenhänge zwischen Parodontitis und Diabetes mellitus. Die beiden chronischen Infektionskrankheiten verbindet nicht nur eine bidirektionale Beziehung, es gibt auch große Überschneidungen bei den Risikofaktoren. Im Sinne einer langfristigen Krankheitsprävention muss durch intensive Aufklärung und wiederholte Motivation das Bewusstsein für diese Schnittstelle weiter gestärkt werden.

Dr. Simona Sorkalla

Die Literaturliste finden Sie unter www.zmk-aktuell.de/literaturlisten

Bilder©: CP GABA

Verleihung des DG PARO meridol-Preises zum 10. Mal

Seit 10 Jahren bereits wird der DG PARO meridol-Preis zur Wissenschaftsförderung gemeinsam von der Fachgesellschaft und CP GABA verliehen. Der Preis würdigt die besten wissenschaftlichen Arbeiten auf dem Gebiet der Parodontologie. Anlässlich der Jahrestagung wurde der DG PARO meridol-Preis 2014 wieder in zwei Kategorien vergeben und war mit insgesamt 6.000 EUR dotiert – je 2.000 EUR für den 1. und 1.000 EUR für den 2. Platz.

In der Kategorie "Grundlagenforschung, Ätiologie und Pathogenese von Parodontalerkrankungen" erhielten den 1. Preis: K. Nickles, B. Schacher, P. Ratka-Krüger, M. Krebs und P. Eickholz: "Long-term results after treatment of periodontitis in patients with Papillon-Lefevre syndrome: success and failure". Der 2. Preis ging an: J. Meyle, G. Gersok, R.-H. Bödeker und J. R. Gonzales: "Long-term analysis of osseointegrated implants in non-smoker patients with a previous history of periodontitis".
In der Kategorie "Klinische Studien, Diagnose und Therapie von Parodontalerkrankungen" belegten Platz 1: G. Bochenek, R. Häsler, N.-E. El-Mokthari, I. R. König, B.-G. Loos, P. Rosenstiel, S. Schreiber und A. Schäfer: "The large non-coding RNA ANRIL, which is associated with atherosclerosis periodontitis and several forms of cancer, regulates ADIPOR1, VAMP3 and C11ORF10". Platz 2. erreichten S. Reichert, M. Haffner, G. Keyßer, C. Schäfer, J. M. Stein, H.-G. Schaller, A. Wienke, H. Strauss, S. Heide und S. Schulz: "Detection of oral bacterial DNA in synovial fluid".

spitta

Fachinformationen

Die Prothetik im parodontal geschädigten Gebiss

Neu!

Risikoeinschätzung und therapeutische Möglichkeiten

Neben den allgemeinen Grundlagen der Parodontologie sowie den konservativen, resektiven und regenerativen Verfahren beschreibt der Praxisleitfaden alle Risikoparameter und bezieht diese in parodontale, implantologische und prothetische Behandlungskonzepte ein. Damit gibt er Studierenden der Zahnmedizin wie auch dem Praktiker eine wesentliche Hilfestellung zur prothetischen und prognostischen Beurteilung parodontal geschädigter Zähne an die Hand.

Vielfältige Beispiele und Behandlungssituationen zeigen aktuelle Therapiemöglichkeiten und Operationstechniken der Parodontalchirurgie und bieten eine zusätzliche Entscheidungshilfe zur befundorientierten Beurteilung und Behandlungsplanung.

☐ Ja, ich bestelle
Die Prothetik im parodontal geschädigten Gebiss
2014
228 Seiten, 33 Abbildungen
Broschur
ISBN: 978-3-943996-34-0
Best.-Nr. V004012166
54,90 € zzgl Versandkosten

Es gelten die Allgemeinen Geschäftsbedingungen unter www.spitta.de/agb

Lieferung versandkostenfrei!

Adresse: /55/12/00080

✗
Datum Unterschrift

07433 952-777 07433 952-0
kundencenter@spitta.de
www.spitta.de/prothetik-geschaedigtes-gebiss

Von Alm zu Alm im Salzburger Land

Wandern am Hochkönig-Massiv: bei Almbäuerinnen, Schnapsbrennern – und den Murmeltieren

Meistens kommen die Ersten gegen zehn, wuchten die Wanderrucksäcke von den Schultern, nehmen auf den Holzbänken vor der Hütte Platz und lauschen in die Stille. Der Morgennebel ist dann bereits aus dem Tal verschwunden, und längst hat irgendwer die Sonne gehisst. Manchmal knarzen die Bohlen der Terrasse unter den Füßen, ab und zu trägt der Wind das Glockengeläut der Kirche weit unten im Tal herauf und lässt es über der Alm wieder fallen. Und plötzlich muht eine der sechs Kühe auf der saftigen Wiese in sieben Schritten Entfernung – um so vieles lauter, als mancher Städter bis dato für möglich hielt. Das ist so etwas wie ein Weckruf aus der Träumerei, ein kraftvolles „Hier wird auch gelebt" – obwohl nichts vom gewohnten Alltagskrach heraufdringt. Und das solarbetriebene Radio hat Anita Grießner fast nur an, wenn keine Gäste da sind. Sie kommt ganz gut ohne aus, kennt es selber von klein auf, dass nur der Wind die Musik macht, nur die sechs Kühe, drei Schweine, ein paar Hühner und zwei Katzen den täglichen Klangteppich ausbreiten – und die Stimmen der Gäste auf der Terrasse.

Abseits vom ganz großen Rummel: Hinterthal im Salzburger Land.

Tagsüber Wanderer bewirten, nachmittags kehrt der Hüttenalltag ein | Die meisten der Almbauern zu Füßen des Hochkönig-Massivs im Salzburger Land verdienen sich inzwischen etwas damit hinzu, Wanderer zu verköstigen, an zwei, drei Tischen vorm eigenen rustikalen Sommerquartier am Hang tagsüber selbstgebackenes Brot mit Quark und Kräutern zu servieren, dazu ebenfalls hausgemachte Kräuter-Limonade oder Tee aufzutischen, sogar Käse, Bonbons, Honig, selbstgebrannten Schnaps oder Salben nach überlieferten Rezepturen zu verkaufen. Anita Grießner macht es auf ihrer Mussbachalm nicht anders. An manchen Tagen kommt keiner, an anderen sind nacheinander drei Dutzend Besucher da. Und am späten Nachmittag, wenn alle längst wieder ihren Wanderhotels im Tal entgegen streben, hat sie ihre Ruhe zurück – und kümmert sich um die Tiere im Stall, sammelt Kräuter, rührt Salbe gegen Mückenstiche an.

Über 70 bewirtschaftete Almhütten gibt es in der Region oberhalb der Orte Maria Alm und Hinterthal am Hochkönig, dessen Gipfel fast 2940 Meter hoch aufragt. Die meisten sind inzwischen über Wanderpfade oder Wirtschaftswege miteinander verbunden, viele Tagestouren ausgeschildert. Salzburg ist von hier aus etwas mehr als eine Autostunde, München gut zwei Fahrtstunden entfernt. Gefühlt sind beide Großstädte noch viel weiter weg. Und umgeben sind all die Hütten von einem Ring aus Fast-Dreitausendern.

Dort, wo früher die Welt zu Ende war … | Werner Schafhuber aus Hinterthal kennt hier jede Alm, fast jede Tanne, duzt sich mit den Murmeltieren. Ein halbes Leben lang hat er in der Region als Wanderführer gearbeitet. Wo es am schönsten ist? „Früher war mein Lieblingsplatz der



Eine von über 70 bewirtschafteten Almen am Hochkönig: die Mussbachalm oberhalb von Hinterthal.

Gipfel des Hochkönigs. 40-mal war ich oben. Heute finde ich es 2000 Meter tiefer schöner – mit Blick auf diesen Ring aus Bergen, auf diese Kulisse wie gemalt. Ich bin glücklich, die Berge von unten zu sehen." Wenn er es sich nun zu Hause im Liegestuhl bequem macht und in die Gegend schaut, dann fühlt es sich ohnehin an, als stünde der Hochkönig im eigenen Garten. Und am Ende der Straße, neben der Kirche, vorm Ski-Kindergarten, hinterm kleinen Supermarkt. Der Hochkönig ist hier überall. Was früher anders war? Damals, als er vor über 45 Jahren hierher zog? „Da war hier die Welt zu Ende." Heute gibt es die Straße durchs Tal, ein paar Hotels und Pensionen, sogar Seilbahnen. All die Wanderwege. Und Schnaps aus Vogelbeeren.

Umgeben von einem Ring aus bis zu 3000 Meter hohen Bergen: der Ort Hinterthal im Salzburger Land.

Anita Grießner ist in der Gegend geboren, ihre Kinder sind auf der Mussbachalm aufgewachsen. Sie mag sich auch heute kein anderes Leben vorstellen: „Im Frühjahr freue ich mich, wenn ich unseren Hof unten im Tal verlassen und endlich wieder mit ein paar Tieren herauf auf die Alm umziehen kann – und ebenso im Herbst, wenn es wieder hinunter geht." Nur die Melkmaschine betreibt sie mit Solarstrom, alles andere muss ohne Elektrizität auskommen. Und auf einen Fernseher verzichtet sie nur zu gern: „Schließlich kann ich aus dem Fenster schauen." Aber eine Internet-Mailadresse hat sie: „Nur sage ich die keinem – weil ich sowieso nur im Winter in das elektronische Postfach schaue."

Weiß, auf welcher Alm die besten Kräuter wachsen: Schnapsbrenner Siegfried Herzog aus Saalfelden.

Kräuter von über 70 Almen sorgen für das richtige Likör-Aroma | Schnapsbrenner Siegfried Herzog aus Saalfelden unterdessen weiß genau, was auf welcher der Almen am besten gedeiht – und seinem Kräuterlikör das richtige Aroma verpasst. Von überall aus der Umgebung bekommt er die Ingredienzien seiner Schnäpse – und von Juli bis Dezember kommt er kaum zur Ruhe: Dann ist Brennbetrieb von vier Uhr früh bis zehn Uhr abends – weil so viel Obst zur selben Zeit frisch hereinkommt. Und so viele Kräuter von den über 70 Almen. Und dann auch noch körbeweise wilde Vogelbeeren, die sein pensionierter Vater zusammen mit Freunden in der Region von Maria Alm, Hinterthal und Saalfelden sammelt – alles in allem ein paar tausend Kilo im Jahr. Was daraus wird? Williams-Vogelbeere-Schnaps, einer der Bestseller der Brennerei. Schmeckt all das nach dieser Region, nach Bergen und Weite? Der Brennmeister grinst: „Vor allem schmeckt es gut."

Neben den Wanderern schätzen unterdessen auch Murmeltiere die Region wieder. „Früher", erinnert sich Werner Schafbauer, „da waren sie überall hier, wurden dann über die Jahre immer weniger, waren plötzlich so gut wie verschwunden." Aber jetzt sind sie zurück – vor allem auf der Enzenalm: „Dort sind die meisten, hocken auf der Wiese und beobachten aufmerksam den Wanderweg." Anita Grießner hat auch bereits wieder welche gesehen – zu Hause auf der Mussbachalm. Vermutlich auf der Durchreise. Wer ganz früh loswandern mag, noch bei Dunkelheit, der kann sogar herausfinden, wie ein Tag auf der Alm beginnt: mit Vogelgezwitscher in der Dämmerung, mit einem Konzert, dessen Klang mit den ersten Sonnenstrahlen durch den Wald und über die Hänge wandert. Mit einem Hahnenschrei keine zehn Minuten später. Und mit dem Läuten der Kuhglocken weitere 20 Minuten später. Nur im Herbst kommt noch ein Geräusch hinzu – eines, an das man sich gewöhnen muss. Eines, über das man sich beim ersten Mal erschrickt: Es ist das Röhren der Hirsche in der Brunft. Die Herren sind Frühaufsteher. Nachts gegen drei melden sie sich das erste Mal. Was für ein Krach. Und wie herrlich anders als zu Hause.

Helge Sobik

Informationen

Maria Alm und Hinterthal sind am besten von der Autobahn München–Salzburg aus zu erreichen. Die obligatorische österreichische Autobahn-Maut beträgt bei einem Aufenthalt von bis zu zehn Tagen 8,50 €, bei bis zu zwei Monaten 24,80 € (www.asfinag.at).

Vignetten sind im Voraus in den ADAC-Geschäftsstellen bzw. online unter www.adac-shop.de zu bekommen, darüber hinaus aber auch an grenznahen Tankstellen erhältlich.

Unterkunft z. B. im „Landhotel Schafhuber" (www.landhotel-schafhuber.at); Tel.: 0043 6584 81470) in Hinterthal ab 61 €, im „Vitalhotel Post" (www.vitalhotelpost.at) im Nachbarort Dienten ab 67,50 € – jeweils mit Halbpension pro Person im Doppelzimmer. Beide Hotels gehören zum Verbund Wanderhotels Best Alpine (www.wanderhotels.com).
Weitere Infos: Österreich Information, Info-Rufnummer 00800 40020000, www.austria.info.

Zahnheilkunde

Der ankylosierte Frontzahn im Wachstumsalter | Eine seltene Situation ankylosierter Frontzähne nach Trauma im Wachstumsalter mit massiver Wachstumshemmung wird in unserer nächsten Ausgabe an mehreren Fallbeispielen unterschiedlicher Komplexität von einem Autorenteam um Prof. Dr. Dr. Dr. Lindorf gezeigt. Die Therapie erfolgt mittels Segmentdistraktion und einer kieferorthopädischen Behandlung im Sinne des „floating bone concept". Zum Teil können betroffene Zähne so noch jahrelang erhalten werden. Auf jeden Fall werden wesentlich bessere Voraussetzungen für eine Implantatversorgung geschaffen, wie ein Fallbeispiel mit Dysgnathie-Korrektur, Segmentdistraktion, umfangreicher Augmentation und Implantatversorgung im Sinne einer maximalen Therapie eines komplexen „Problemfalls" zeigt.

Rechtstipp

Änderungskündigung mit mehreren Änderungsangeboten | Ein Arbeitgeber darf in einer Änderungskündigung dem Arbeitnehmer unter Umständen gleich mehrere unterschiedliche Änderungsangebote unterbreiten, von denen sich der Arbeitnehmer dann das für ihn angenehmste aussuchen kann. Das hat das Bundesarbeitsgericht (BAG) in einer Entscheidung vom 10. April 2014 (2 AZR 812/12) jetzt erstmals bestätigt. Lesen Sie hierzu einen Artikel von Rechtsanwalt und Fachanwalt für Arbeitsrecht Christoph J. Hauptvogel aus München.

Kultur | Freizeit

Wo die Zeit verlorenging – mit der Hurtigrute im Winter zum Nordkap | Eine Reise zum Nordkap im Winter: Nein, dafür haben nur wenige Menschen Verständnis. Dementsprechend findet man auf dem Schiff viele Gleichgesinnte. Vor 121 Jahren beginnt die Geschichte der Hurtigruten Schifffahrtslinie. Reiche Fischgründe vor der norwegischen Küste sind Grund für die Einrichtung einer sicheren Handelsroute entlang der schroffen Felsen, zwischen Inseln und Untiefen. Die inzwischen modernen Schiffe mit Kreuzfahrtstandards transportieren auch heutzutage Güter in entlegene Gegenden. Den mitreisenden Gästen aus anderen Ländern geht es in erster Linie um das Naturerlebnis. Die Seereise zum Nordkap beschreiben unsere Reiseautoren Monika und Rainer Hamberger.

Impressum

»ZMK«, Zahnheilkunde · Management · Kultur
ZMK online: www.zmk-aktuell.de

Verlag
Spitta Verlag GmbH & Co. KG, Ammonitenstraße 1, 72336 Balingen,
Postfach 10 09 63, 72309 Balingen,
Telefon 07433 952-0, Telefax 07433 952-111

Chefredaktion
Prof. Dr. Claus-Peter Ernst, Tel.: 07433 952-319
E-Mail: Claus-Peter.Ernst@spitta.de

Redaktion
Karin Ude, Tel.: 07433 952-438, Fax: 07433 952-442
E-Mail: Redaktion@spitta.de

Ständige Mitarbeiter: Dr. Simona Sorkalla, Dagmar Kromer-Busch, Dr. Antje Kronenberg, Halil Recber

Redaktionsbeirat
M. Altenhein, PD Dr. O. Ahlers, Prof. Dr. F. Beske, PD Dr. Dr. K. Bieniek, Prof. Dr. H. Börkircher, Dr. R. Briant, Prof. Dr. B. Briseno, Prof. Dr. R. Buchmann, Dr. J.-F. Dehner, Prof. Dr. E. Deutsch, Dr. V. Ehlers, Dr. C. Erbe, Dr. Dr. F. Halling, Dr. D. Hellmann, U. Krueger-Janson, PD Dr. A. Kasaj, Prof. Dr. K.-H. Kunzelmann, Prof. Dr. F. Lampert, Prof. Dr. N. Linden, PD. Dr. M. Naumann, Dr. H. v. Grabowiecki, Univ.-Prof. Dr. H. Küpper, Prof. Dr. Dr. W. Olivier (M.Sc.), Prof. Dr. Peter Pospiech, Dr. R. Ruhleder, Prof. Dr. B. Schott, S. Schröder, Univ. Prof. a. D. Dr. H. Spranger, Dr. Dr. R. Streckbein, PD Dr. Dr. C. Walter, Prof. Dr. Th. Weischer, Dr. C. Zirkel

Anzeigenleitung
Josefa Seydler, Tel.: 07433 952-171, E-Mail: Josefa.Seydler@spitta.de

Anzeigenverkauf
Nadja Ludwig, Tel.: 07433 952-221, E-Mail: Nadja.Ludwig@spitta.de

Bezugspreis: Einzelheft € 8,00 + Versandkosten, Abonnement Inland € 62,00, ermäßigter Preis € 37,00 für Studenten (alle Abonnementpreise verstehen sich einschließlich Versandkosten), Ausland zuzügl. Porto = + € 9,82 (cash with order). Der Abonnementpreis umfasst 12 Kalendermonate (Mindestlaufzeit). Abonnements laufen weiter, wenn nicht zum Ende der Laufzeit eine Abbestellung beim Verlag vorliegt.

Abo-Verwaltung: Tel.: 07433 952-0

Bezugsmöglichkeiten: Bestellungen nehmen der Verlag und alle Buchhandlungen im In- und Ausland entgegen.

Sollte die Fachzeitschrift aus Gründen, die nicht vom Verlag zu vertreten sind, nicht geliefert werden können, besteht kein Anspruch auf Nachlieferung oder Erstattung vorausbezahlter Bezugsgelder.

Leserhinweis/Datenschutz: Ihre dem Verlag vorliegenden Adressdaten werden unter strikter Einhaltung der Datenschutzvorschriften gespeichert, zur internen Weiterverarbeitung und für verlagseigene Werbezwecke genutzt.

Fremdunternehmen werden Ihre Adressdaten zur Aussendung interessanter Informationen zur Verfügung gestellt. Sofern Sie die Speicherung und/oder Weitergabe Ihrer Adressdaten nicht wünschen, so teilen Sie uns dies bitte telefonisch (Tel.: 07433 952-0), schriftlich an die Verlagsadresse oder per E-Mail an „datenschutz@spitta.de" mit.

Für unverlangt eingesendete Manuskripte, Abbildungen und Bücher übernimmt die Redaktion keine Haftung. Mit anderen als redaktionseigenen Signa oder mit Verfassernamen gezeichnete Beiträge geben die Auffassung der Verfasser wieder, die der Meinung der Redaktion nicht zu entsprechen braucht. Gekennzeichnete Sonderteile liegen außerhalb der Verantwortung der Redaktion. Alle Rechte, insbesondere das Recht der Vervielfältigung, Mikrokopie und zur Einspeicherung in elektronische Datenbanken, sowie das Recht der Übersetzung in Fremdsprachen für alle veröffentlichten Beiträge vorbehalten. Nachdruck, auch auszugsweise, nur mit Genehmigung des Verlages. Bei Einsendungen an die Redaktion wird das Einverständnis zur vollen oder auszugsweisen Veröffentlichung vorausgesetzt, sofern nichts anderes vermerkt ist.

Druckauflage: 38.000 Exemplare, 10 Ausgaben jährlich; ISSN 1862-0914

Zurzeit gilt die Anzeigenpreisliste Nr. 29/13

Satz, Druck, Verarbeitung, Versand:
F&W Druck- und Mediencenter GmbH, 83361 Kienberg
Telefon 08628 9884-0, www.fw-medien.de

Diese Zeitschrift ist der IVW-Informationsgemeinschaft zur Feststellung der Verbreitung von Werbeträgern e.V. angeschlossen.

Überrascht?

Erfolgreiche Therapie ist überraschend einfach!

HAIN LIFESCIENCE

Für die Maximierung der Therapieerfolgsquote stellt Ihnen Hain Lifescience mit den Testsystemen **micro-IDent®**, **micro-IDent®*plus*** und **GenoType® IL-1** zuverlässige Diagnostikverfahren zur Absicherung Ihrer klinischen Diagnose zur Verfügung. So können durch Markerkeimanalysen und eine genetische Risikobestimmung die wichtigsten Faktoren für Entstehung und Progression von Parodontitis und Periimplantitis bestimmt werden. Diese modernsten molekularbiologischen Testsysteme ermöglichen eine individualisierte und damit maximal erfolgreiche Therapie.

Die Testergebnisse helfen Ihnen bei der Therapieplanung und dienen der Auswahl adjuvanter Antibiotika ebenso wie der Festlegung sinnvoller Recall-Intervalle oder der Prophylaxe-Optimierung. Darüber hinaus sind unsere Diagnostika unentbehrliche Helfer für die Risikoeinschätzung vor aufwändigen Sanierungen und für die Dokumentation Ihres Behandlungserfolges.

Lassen Sie sich von den Vorteilen moderner Diagnostik überzeugen. Sie werden überrascht sein, wie einfach, schnell und sicher Erfolg sein kann!

Hain Lifescience GmbH
Hardwiesenstr. 1 | 72147 Nehren
Kostenfreie internationale Hotline:
00 800 - 42 46 54 33

www.micro-IDent.de

Faxantwort an: +49 (0) 74 73- 94 51- 31

Ich möchte die Vorteile mikrobiologischer und humangenetischer Diagnostik entdecken. Bitte senden Sie mir:

- ☐ Infopaket Dentaldiagnostik (**micro-IDent®**, **micro-IDent®*plus***, **GenoType® IL-1**)
- ☐ Kostenfreie Probenentnahmesets **micro-IDent®**, **micro-IDent®*plus***
- ☐ Kostenfreie Probenentnahmesets **GenoType® IL-1**

Praxis-stempel

DENTI1014IZMK

Klinische 36-Monatsdaten[1]
Kann Ihr Liner auch 2, 3 und 4 mm?

Scannen und sehen Sie exzellente Adaptation

SDR®

Smart Dentin Replacement

Zahnmedizin Report 2/2012
SDR®
sehr gut *****
Gesamtwertung: 5 von 5
www.zahnmedizin-report.de

- Fließfähig wie ein Liner
- Dentinersatz bis zu 4 mm
- Geringster Polymerisationsstress aller Bulkfüll-Komposite[1]

For better dentistry

DENTSPLY

Weitere Informationen: www.dentsply.de/SDR
oder DENTSPLY Service-Line 08000-735000 (gebührenfrei).

[1] Daten auf Anfrage