www.zmk-aktuell.de

ZMK

ZAHNHEILKUNDE | MANAGEMENT | KULTUR

10
Oktober 2020
36. Jahrgang
ISSN 1862-0914
E12169

8,- Euro

ZAHNMEDIZIN

Indikationsgerechte Schienentherapie

DENTALFORUM

Materialauswahl bei Kompositrestaurationen

MANAGEMENT

Das zahnärztliche Praxislabor in der Diskussion

spitta

VistaVox S:
Das 3D von Dürr Dental.

über 50 JAHRE RÖNTGENTECHNIK

Hervorragende Bildqualität in 2D und 3D dank hochauflösendem CsI-Sensor mit 49,5 µm Pixelgröße

Reduzierte Strahlendosis durch anatomisch angepasstes Volumen

Einfacher, intuitiver Workflow

FoV in Kieferform

Ideales 3D-Abbildungsvolumen in Kieferform (Ø 130 x 85 mm)

Ø 50 x 50 mm Volumen in bis zu 80 µm Auflösung

Made in Germany

Mehr unter www.duerrdental.com/besser-sehen

DÜRR DENTAL
DAS BESTE HAT SYSTEM

Hyg, hyg hurra!

Was war das für ein Gehudel Ende September/Anfang Oktober mit der Hygienepauschale: Erst haben wir uns alle zähneknirschend darauf eingestellt, dass die Hygienepauschale Ende September ausläuft – als ob ab dann kein erhöhter Hygieneaufwand mehr besteht! Dann, „rechtzeitig" zum 1.10.: Die Hygienepauschale bleibt – aber nur zum 1,0-fachen Satz, das entspricht 6,19 € – und das nur befristet bis Ende des Jahres. „Besser als gar nichts", wird man denken, aber das Ganze hat wirklich auch ein paar positive Aspekte. Hierzu mal ein Faktencheck:

Fakt ist, dass Kostenerstattungsträger (in dem Falle leider nur die privaten Krankenkassen) zugestehen, dass erweiterte Hygienemaßnahmen und damit Hygiene generell Geld kosten. Die Höhe der tatsächlichen entstehenden Kosten wird anscheinend von den erforderlichen Aufwendungen bzw. Mehraufwendungen abhängig gemacht, die sich aus unterschiedlichen Gegebenheiten (momentan Covid-19-Pandemie) ableiten.

Fakt ist, dass die Kosten eine Korrelation zu den Einkaufspreisen haben: zu sehen an der Anpassung nach unten.

Fakt ist: Schutzausrüstung ist inzwischen wieder verfügbar und auch etwas günstiger – pardon: „weniger überteuert" – geworden. Wenn man aktuelle Lieferpreise für FFP2/KN95-Masken recherchiert, findet man z.T. Angebote für knapp unter einem Euro (ohne Klärung der Herkunft und der Qualität), „vernünftigere" Angebote liegen dort so bei ca. 2 €, beim Dental-Depot natürlich eher 4,30 €, beim Büroausstatter sind es knappe 3 €. Die CE-Zeichen erscheinen beim ersten Hinsehen auch nicht mehr handgemalt ...

Da viele Kostenträger die aktuellen Einkaufspreise inzwischen als „normal" ansehen und dies auch als Begründung für die Reduktion des zu berechnenden Aufwandes von 14,24 € auf 6,19 € herhalten muss, kann man daraus schlussfolgern, dass 6,19 € anscheinend generell als Kompensation für einen suffizienten allgemeinen Infektionsschutz sowohl des Behandlerteams als auch für die allgemeinen Hygienemaßnahmen in der Praxis sowie die Instrumentenaufbereitung angesehen werden.

Wie war das doch gleich in der GOZ mit Materialkosten bzw. Praxisauslagen? Wenn die Kosten einen wesentlichen Teil der Gebührenposition auffressen (Gerichte gingen hier immer von 50% aus), so darf dieser Materialaufwand dann separat berechnet werden. Bei der 0010 für 12,94 € liegen wir hier bis auf ein paar Cent genau bei 50%, bei der Ä1 deutlich über 50% (6,19 € aus 10,72 € als Gebühr für die Ä1).

Allein hieraus ergibt sich die berechtigte Forderung, dass der Hygieneaufwand, der nun endlich mal in Euro beziffert wurde (und das auch sogar von den Kostenerstattern!), generell bei den „kleineren" Terminen wie 0010 und Ä1 separat berechnet gehört – und das nicht nur bis Ende des Jahres, sondern für immer!

Werden hingegen mehr Leistungen pro Sitzung erbracht, wird es mit dieser Argumentation bestimmt schwieriger mit dem Verhandeln, aber auch hier gehört eine Hygienepauschale (in welcher Höhe auch immer) in der GOZ und in der BEMA bei allen Gebührenpositionen fest verankert (siehe auch mein Editorial aus dem April). Fakt ist auch, dass dieselben Aufwendungen 1:1 in der Behandlung gesetzlich Versicherter abgebildet gehören, da dort 1:1 dieselben Hygienemaßnahmen (egal ob „basic" oder erweitert) umgesetzt werden.

Was gibt es noch zu und um Corona? Hierzu drei Anekdoten aus dem eigenen Praxisalltag:

- Ein Patient berichtete mir, dass Homeoffice schlecht für die Mundhygiene sei: Er war es gewohnt, immer mit geputzten Zähnen das Haus zu verlassen, wenn er zur Arbeit ging. Wenn er sich nun vom Frühstückstisch mit seiner Teetasse an den Computer setzt, wird das Zähneputzen häufig mal vergessen ...
- Etwas Positives: Ein anderer Patient (Gynäkologe) berichtete aus seiner eigenen Praxis zum Thema Corona von deutlich mehr Schwangerschaften als im Vergleichsquartal des Vorjahres!
- Eine dritte Patientin (Lehrerin!) prophezeite Düsteres: Das Problem mit Corona liegt nicht im Jahre 2020, das kommt ab dem Jahre 2050: wenn unser Land von Menschen regiert wird, die von weintrinkenden Müttern unterrichtet wurden!

Suchen Sie sich die Anekdote aus, die Ihnen am besten gefällt; bei mir ist es die zweite! Die erste nehme ich als Motivationstool zur Beibehaltung der häuslichen Mundhygiene und die dritte führt meistens zu einem herzhaften Lachen – etwas, das wir heute auch mal wieder nötig haben!

Zurück zum ersten Absatz dieses Editorials, zu dem Begriff „zähneknirschend": Wir haben wieder viel Interessantes und Wichtiges an zahnmedizinisch fachlichen Themen für Sie im Heft: Gerade der CMD-Beitrag des Kollegen Imhoff ist aktuell wie nie und muss in der doch zugegebenermaßen momentan nicht gerade einfachen Zeit wahrscheinlich öfter mal zu Rate gezogen werden.

Es grüßt Sie Ihr

Prof. Dr. Claus-Peter Ernst

kulzer.de/ONE

Venus®

VENUS DIAMOND ONE

Venus Diamond ONE
Eine einzige Farbe für die täglichen Restaurationen.

Effizient, wirtschaftlich und verträglich.

Setzen Sie auf Effizienz – das Einfarbkonzept vereinfacht Bestellung, Logistik und Anwendung in der Praxis.

Bieten Sie Langlebigkeit – langlebige Restaurationen mit über 10 Jahren klinischer Venus Diamond-Erfahrung.

Profitieren Sie von Sicherheit und Kompatibilität – Ein System zur Zahnerhaltung „made in Germany".

Empfehlen Sie Verträglichkeit – Frei von Bis-GMA und Bisphenol A-verwandten Monomeren.

Exklusives Aktionspaket
Venus Diamond ONE Basis Kit

KULZER
MITSUI CHEMICALS GROUP

© 2020 Kulzer GmbH. All Rights Reserved.
Kulzer GmbH · Leipziger Straße 2 · 63450 Hanau · Deutschland · kulzer.de

---

Jetzt Aktionspaket bestellen per Fax an 06181 9689 2982.

Menge (max. 5 Kits pro Praxis)	☐ **Venus Diamond ONE Basis Kit – Spritzen** (2 x 4 g Spritzen Venus Diamond ONE, 1 x 1,8 g Spritze Venus Diamond Flow Baseliner, 1x 2ml Flasche iBOND Universal)	129,–€* **(Sie sparen ca. 39 %)**
	☐ **Venus Diamond ONE Basis Kit – PLT** (30 x 0,25 g PLT Venus Diamond ONE, 1 x 1,8 g Spritze Venus Diamond Flow Baseliner, 1 x 2 ml Flasche iBOND Universal)	129,–€* **(Sie sparen ca. 36 %)**

Handelspartner / Depot Ort

Ansprechpartner / Name der Praxis

Straße / Hausnummer

PLZ / Ort Datum / Unterschrift

Firmenstempel

Mit meiner Unterschrift willige ich in die Speicherung und Verarbeitung meiner personenbezogenen Daten (Name, Adresse und E-Mail-Adresse) für Zwecke der Beratung durch die Kulzer GmbH ein. Wenn ich mich auf der Kulzer Webseite für Newsletter anmelde oder Informationen zu Produkten und Dienstleistungen anfordere, wird Kulzer meine personenbezogenen Daten unter Umständen dazu nutzen, die E-Mail-Aussendungen für mich zu optimieren und mir weitere Informationen per E-Mail zusenden. Falls ich hiermit nicht einverstanden sein sollte, kann ich dies jederzeit mitteilen, damit Kulzer meine personenbezogenen Daten entsprechend sperren bzw. löschen kann. Ich kann mich von den Mailings selbstverständlich jederzeit wieder abmelden.

* Lieferung und Berechnung der Ware erfolgen über Ihren Handelspartner. Es gelten die Preise Ihres Handelspartners. Aktion nur gültig bei teilnehmenden Fachhandel.

Titelbild: © Qazix/AdobeStock.

ZAHNMEDIZIN

570 Indikationsgerechte Schienentherapie für CMD-Patienten
Dr. Bruno Imhoff

578 In aller Munde: restaurative „Tricks" mit Teflonband
PD Dr. Anne-Katrin Lührs

590 Endodontie: Was bringt die Zukunft?
Prof. Dr. Kerstin Galler

596 Frischluft gegen Virenbelastung
Dagmar Kromer-Busch

DENTALFORUM

599 Komposit-Restaurationen: Differenzierte Materialauswahl bei benachbarten Kavitäten
Prof. Dr. Claus-Peter Ernst

604 PANAVIA™ SA Cement Universal – ein innovativer Entwicklungsansatz
Dr. Adham Elsayed

606 Bulk-Fill- und Universalkomposite
Dr. Markus Lenhard

614 Restaurative Versorgung mit dem Bulk-Fill-Material VisCalor® bulk
Prof. Dr. Christian Gernhardt, Dominik Zech, Dr. Antje Diederich

618 Endodontie: der Erhalt von Zahnhartsubstanz im Fokus
Dr. Christian Ehrensberger

620 Leistungsstarke Lupenbrillen für mehr Präzision

622 Neuer Look für alte Böden in Zahnarztpraxen

624 #HYGIENEOFFENSIVE: Coaching mit BLUE SAFETY in Ihrer Stadt

DENTAL AKTUELL

613 Mundschleimhautveränderungen früh diagnostizieren

MANAGEMENT

626 Das zahnärztliche Praxislabor in der Diskussion
Jens Pätzold

628 Dürfen Zahnärzte zahntechnische Leistungen mit Gewinn verkaufen?
Oliver Weger

DIGITALISIERUNG

629 Digitale Zahnheilkunde in der 4. Dimension
Dr. Caroline Gommel

632 Die NFC-Prothese als alternatives Zahlungsmittel
Uwe Bußmeier

635 Innovativer Mikrochip für Prothesen-Identifikation und MDR-Dokumentation

KULTUR/FREIZEIT

643 Bosco Gurin – Wintermärchen in der Schweiz
Dr. Renate V Scheiper

RUBRIKEN

636 Firmennachrichten

637 Produktinformationen

646 Vorschau/Impressum

© StudioLaMagia/Adobe

Indikationsgerechte Schienentherapie für CMD-Patienten

Orale Schienen kommen bei der Behandlung von Patienten mit craniomandibulärer Dysfunktion (CMD) häufig zum Einsatz. Der Behandlungserfolg hängt dabei von vielen spezifischen und unspezifischen Faktoren ab. Neben wissenschaftlichen Erkenntnissen liefern auch Beobachtungen aus der Praxis Hinweise auf sinnvolle Behandlungsstrategien. Der folgende Beitrag führt in die Frage der Indikationsstellung unterschiedlicher Schienen ein und ordnet ihre Bedeutung in den rehabilitativen Kontext ein.

Mit einer Inzidenz von ca. 8% stellt die craniomandibuläre Dysfunktion (CMD) ein häufig vorkommendes Krankheitsbild in der zahnärztlichen Praxis dar. CMD ist ein Sammelbegriff für eine Vielzahl von Beschwerden. Definitionsgemäß beschreibt die CMD Schmerzen und Beschwerden, die im Zusammenhang mit der Kiefer(para)funktion stehen **(Tab. 1)**. Oftmals werden irrtümlich auch weitergehende vom Patienten beklagte Beschwerden diesem Begriff zugeordnet, obwohl sie nicht das craniomandibuläre System betreffen. Es hat sich bewährt, hier besser von Comorbiditäten zu sprechen, die im Zusammenhang mit CMD-Beschwerden erfasst werden. Abzugrenzen vom Begriff der CMD ist der Bruxismus. Hiermit wird ein Verhalten beschrieben **(Tab. 2)**, wohingegen CMD eine Erkrankung darstellt. Mit einer Inzidenz von ca. 25 bis 30% kommt Bruxismus wesentlich häufiger vor als CMD, wobei CMD-Patienten in den meisten Fällen Zeichen und Merkmale für Bruxismus aufweisen. Die Diagnostik von CMD-Patienten umfasst neben dem freien Interview auch den Einsatz von strukturierten Fragebögen zur Erfassung der vorliegenden Beschwerden. Hierbei werden nicht nur Schmerzen und Symptome im Kopf-Kiefer-Bereich erfasst, sondern alle Beschwerden und Erkrankungen des Patienten dokumentiert, unabhängig davon, ob ein primärer Zusammenhang mit CMD-Beschwerden vorliegt oder vermutet wird. Zusätzlich werden standardisierte Fragebögen zur Erkennung von Risikofaktoren eingesetzt (z.B. Stress, Angst, Depressivität, Chronifizierung, Somatisierung, Schlafstörungen, körperliche Inaktivität) [18]. Der klinische Untersuchungsgang liefert Informationen zu Palpationsempfindlichkeiten der Nervenaustrittspunkte des Nervus trigeminus, der Kau- und Kauhilfsmuskulatur sowie der Kiefergelenkkapsel. Die Kapazität der willkürlichen Unterkieferbewegung wird analog vermessen und dynamische Testungen der Kieferbewegungen und der Kapsel ausgeführt (manuelle Strukturanalyse). Es werden ein orientierender Okklusionsbefund und Statik und Dynamik erhoben, idealerweise mit dünnen Okklusionsfolien und/oder Shimstockfolie. Eventuelle Geräusche in den Kiefergelenken beim Öffnen und Schließen werden ebenfalls do-

Craniomandibuläre Dysfunktion (CMD) umfasst Schmerz und/oder Dysfunktion.
Schmerz tritt in Erscheinung als Kaumuskelschmerz und/oder Kiefergelenkschmerz sowie als (para)funktionell bedingter Zahnschmerz.
Dysfunktion kann in Erscheinung treten in Form von • schmerzhafter oder nicht schmerzhafter Bewegungseinschränkung (Limitation), Hypermobilität oder Koordinationsstörung (auf Unterkieferbewegungen zielender Aspekt), • schmerzhafter oder nicht schmerzhafter intraartikulärer Störung (auf das Kiefergelenk zielender Aspekt), • die Funktion störenden Vorkontakten und Gleithindernissen (auf die Okklusion zielender Aspekt)

Tab. 1: Definition der CMD [9].

Bruxismus wird definiert als wiederholte Kaumuskelaktivität, charakterisiert durch Kieferpressen und Zähneknirschen und/oder Anspannen oder Verschieben des Unterkiefers ohne Zahnkontakt.
Bruxismus kommt in 2 zu unterscheidenden zirkadianen Erscheinungsformen vor: Er kann **während des Schlafs** (Schlafbruxismus, SB) und **während des Wachseins** (Wachbruxismus, WB) auftreten.

Tab. 2: Definition des Bruxismus [13].

kumentiert [7]. Gegebenenfalls erfolgt eine instrumentelle Analyse der Kiefermodelle und/oder eine elektronische Aufzeichnung der Kieferbewegungen. In manchen Fällen ist zusätzlich eine dreidimensionale Bildgebung der Kiefergelenke (vorzugsweise als MRT) notwendig, um spezielle Fragen in Bezug auf die Gelenkstrukturen zu klären.

Abschließend findet eine Aufklärung des Patienten über die erhobenen Befunde statt. Daraus abgeleitete Diagnosen werden gestellt, die vermutete Entstehung der Beschwerden besprochen und klare Behandlungsziele mit dem Patienten vereinbart. Okklusionsschienen stellen das am häufigsten bei CMD-Patienten eingesetzte zahnärztliche Behandlungsmittel dar. Sie haben bei sachgerechtem Einsatz eine gute Wirksamkeit und eine hohe Akzeptanz.

Unterschiedliche Schienentypen

Als therapeutischer Standard hat sich die sogenannte „Michigan-Schiene" etabliert **(Abb. 1)**. Sie weist eine harte okklusale Oberfläche auf, die Kontakte des Gegenkiefers sind punktförmig im Seitenzahnbereich und die Führung bei Protrusion und Laterotrusion erfolgt über die Eckzähne [14]. Je nach Zahnstellung kann es sein, dass alternativ zur Eckzahnführung Rampen im Bereich der Prämolaren die Führung übernehmen. Die anfangs postulierte obligate Führung der Protrusion über die Schneidezähne ist später in Bezug auf ihre Bedeutung relativiert worden. In meiner Praxis verzichte ich in der Regel auf eine Frontzahnführung. Aus Gründen der Haltbarkeit und zur Verbesserung der Funktion sollte die Schiene im Bereich der okklusalen Kontakte Regio 6 eine Mindeststärke von 2 mm aufweisen. Wenn Arthralgie als Beschwerdebild im Mittelpunkt steht, hat es sich bewährt, die Schiene höher aufgebaut mit einer Mindeststärke von 3 bis 4 mm einzusetzen, um eine stärkere Entlastung der Gelenkstrukturen zu erzielen [17]. Eine weitere Erhöhung wird von den Patienten meist schlechter toleriert. Michigan-Schienen haben ihre Domäne bei Patienten mit dynamischen Parafunktionen (Knirschen mit den Zähnen). Die Wirksamkeit von Michigan-Schienen auf statische Parafunktionen (Kieferpressen) ist eingeschränkt. Nebenwirkungen bei dauerhaftem Gebrauch sind in der Literatur nicht beschrieben.

Reflexschienen können unterschiedlich gestaltet sein. Gemeinsam ist ihnen, dass nur einzelne Zähne oder Zahngruppen des Gegenkiefers Kontakt mit der Schiene haben. Dies kann ein anteriores Plateau sein, ein anteriorer Steg (= JIG-Schiene, **Abb. 2**) oder kleinflächige symmetrische Kontakte im Seitenzahnbereich (= Interzeptor, **Abb. 3**). Der funktionelle Regelkreis des craniomandibulären Systems wird durch diese Störkontakte animiert, reflektorisch eine Kraftausübung zu vermeiden (Kirschkerneffekt) [4]. Die Wirkung auf statische Parafunktionen ist in der Regel gut, während dynamische Parafunktionen eher schlecht reduziert werden. Aufgrund des Risikos unerwünschter Nebenwirkungen wie Zahnbewegungen, Kieferlageänderungen und Gelenkschmerzen sollten diese Schienen nur für einen begrenzten Zeitraum (einige Monate) und nur bei Patienten mit guter Compliance in engmaschigem Recall (alle 1 bis 2 Wochen) eingesetzt werden. Patienten, die auf den Plateaus keine Krafteinwirkungen

Abb. 1: Michigan-Schiene im Oberkiefer.

Abb. 2: Umbau einer Michigan-Schiene zur Reflexschiene mit frontalem Plateau.

Abb. 3: Unterkiefer Michiganschiene, umgebaut zum Interzeptor mit ausschließlichen Kontakten zu den palatinalen Höckern von Zahn 14 und 24 (Indikation: Pressen).

Abb. 4: Oberkieferschiene mit Wangenschild.

zeigen, können die Schienen auch länger oder wiederholt tragen. Als Sonderform einer Reflexschiene kann diese mit einem vestibulären Schild zum Schutz der Wange oder der Lippe eingesetzt werden **(Abb. 4).** Indikation hierfür ist Wangenpressen und/oder Lippensaugen in Kombination mit Kieferpressen.

Aufgrund des komplexen Nebenwirkungsprofils und der voluminöseren Bauart kommen Unterkiefer-Protrusionsschienen (UPS) nur selten zum Einsatz, obwohl ihre positive Wirkung auf Kiefermuskulatur und Kiefergelenke gut belegt ist. Risiken beim Einsatz dieses Schienentyps sind gut erforscht und liegen (je nach Bauart) in Zahnbewegungen und typischerweise in dem Risiko, dass eine seitliche Nonokklusion entsteht [2]. Ersterem kann durch eine körperliche Fassung aller Zähne begegnet werden, Letzterem durch morgendliche Kiefergymnastik. Hierbei ist die Compliance des Patienten besonders wichtig.
Als Sofortmaßnahme können konfektionierte Schienen eingesetzt werden. Es sind verschiedene Produkte auf dem Markt, sowohl passive (z.B. Aqualizer®, **Abb. 5**) als auch aktive (z.B. bruXane®2go). Sie sind auch dazu geeignet, als Probetherapie zu evaluieren, ob eine Schienenbehandlung die beklagten Beschwerden beeinflussen kann. Ihr Einsatz ist auf einige Tage bis wenige Wochen beschränkt, das Nebenwirkungsprofil bei längerem Gebrauch entspricht dem der Reflexschienen. Wenig geeignet zur Therapie craniomandibulärer Dysfunktionen sind einfache Tiefziehschienen oder weiche Schienen **(Abb. 6)** [13]. Vorteil dieser Schienen ist, dass sie mit geringem Aufwand schnell und einfach anzufertigen sind. Sie können Zähne vor weiterem Abrieb schützen und als kurzzeitiger Behelf für wenige Wochen eingesetzt werden. Leitliniengerecht haben Schienen zur langdauernden Anwendung eine harte Oberfläche mit spezifischen Gestaltungsmerkmalen (s.o.).

Wirkungsweise

Zu den physiologischen Hintergründen der Funktionsmuster von Okklusionsschienen werden unterschiedliche Gedankenmodelle diskutiert. Wissenschaftlich belegt ist, dass neben Placebo-Effekten auch spezifische biomedizinische Wirkungen vorliegen. Okklusionsschienen regen auf neuromuskulärer Ebene eine Reorganisation von Funktionsmustern an. Sie beeinflussen auf diesem Weg die zerebrale Ansteuerung zur Aktivierung motorischer Einheiten. Hierdurch können vormals überlastete und lädierte motorische Einheiten ausheilen und myogene Schmerzen behandelt werden. Gleiches gilt für arthrogene Schmerzen, die durch Überlastung von Gelenkstrukturen entstanden sind. Schienen haben einen Trainingseffekt auf muskulärer und zentraler Ebene. Sie verändern die zentralnervöse Ansteuerung des neuromuskulären Regelkreises. Eine wichtige Rolle spielt hierbei das parodontale Feedback [16]. Kritisch zu bewerten sind Erklärungskonzepte, die alleinig auf eine sogenannte Repositionierung der Kondylen oder des Unterkiefers abzielen. Hierzu liegen jeweils keine ausreichenden Wirkungsnachweise vor. Trotzdem kann es im begründeten Einzelfall hilfreich sein, solche Maßnahmen vorzunehmen.

Mögliche Nebenwirkungen

Zu beachten sind unerwünschte Therapieeffekte, die im Rahmen des Recalls stets besondere Aufmerksamkeit erfordern. Die meisten Schienen mit harter Oberfläche werden aus Acrylat-Werkstoffen erstellt. Treten allergische Reaktionen auf, so kann auf andere Materialien ausgewichen werden. Die Speichelbildung kann in den ersten Wochen vermehrt oder vermindert sein. Es ist nicht vorhersagbar bei welchen Patienten diese Effekte auftreten. In der Regel stellt sich der Körper binnen 4 Wochen auf die Schiene ein und normalisiert den Speichelfluss. Schienen sollten so gestaltet sein, dass sich während des Tragens keine Teile von der Schiene ablösen oder die Schiene im Mund zerbricht. Ein Verschlucken und insbesondere eine Aspiration von Schienenfragmenten stellen ein ernsthaftes Risiko dar. Vor allem bei gedruckten Schienen ist auf eine ausreichende Materialstärke zu achten, da sie spröder sind als konventionell erstellte [11].
Okklusionsschienen beeinträchtigen in den meisten Fällen die Sprachfunktion. Dieser Aspekt wird relevant, wenn die Schienen auch tagsüber getragen werden sollen. Dann werden die Schienen für den Unterkiefer angefertigt und so gestaltet, dass die Sprachfunktion erleichtert wird. Hierzu kann die Schiene lingual dünner

Abb. 5: Aqualizer mit Steg hinter der Oberlippe, Initialtherapie zur Sofortbehandlung.

Abb. 6: Weiche Schienen sind im Rahmen der Initialbehandlung von CMD-Patienten nur für den kurzzeitigen Gebrauch geeignet.

permadental®
Modern Dental Group

Das Alignersystem meines Vertrauens.

TRIO™ CLEAR

PREISBEISPIEL

„TOUCH-UP“

799,- €*

6 Aligner-Sets
(je Set 1 x weich, 1 x mittel, 1 x hart)

*inkl. MwSt und Versand

Mehr Lächeln. Nutzen Sie die Vorteile des Komplettanbieters.

Der Mehrwert für Ihre Praxis: Als Komplettanbieter für zahntechnische Lösungen beliefern wir seit über 33 Jahren renommierte Zahnarztpraxen und Kieferorthopäden. *Ästhetischer Zahnersatz zum smarten Preis.*

More Info zu TrioClear™
und weitere Angebotspakete

PERMADENTAL.DE
0 28 22 - 1 00 65

ausgestaltet werden, auch ein Verzicht auf die Abdeckung der Zähne 32 bis 42 kann überlegt werden. Die seitlichen Schienenelemente werden dann mit einem Sublingualbügel verbunden **(Abb. 7)** oder können temporär aufzementiert werden. Wichtig ist, dass die Eckzähne mit gefasst werden. Dies vermeidet die oft diskutierte Elongation des Frontzahnsegments. Werden nur die Zähne 4 bis 7 abgedeckt, so sind mehrere Fälle beschrieben, die eine Elongation der Zähne 33 bis 43 und eine Intrusion im Seitenzahnbereich dokumentieren [6]. Es findet sich aber in der Literatur kein Fall, der eine alleinige Elongation der Zähne 32 bis 42 beschreibt.

Grundsätzlich bedeckt eine mehrere Monate bis Jahre zu tragende Schiene alle Zähne des schienentragenden Kiefers. Ein Freilassen einzelner Zähne im Seitenzahnbereich birgt ein Risiko, dass diese Zähne elongieren. Insbesondere für die 7er sind viele Fälle beschrieben, die dies belegen [3]. Eine Änderung der Kieferlage kann als Wirkung oder Nebenwirkung von Okklusionsschienen auftreten. Insbesondere wenn Schienen nicht nur nachts, sondern auch tagsüber getragen werden sollen oder eine UPS eingesetzt wird, sollte eine Aufklärung der Patienten hierüber vor Behandlungsbeginn erfolgen. Um das Risiko einer Kieferlageveränderung abzuschätzen, ist vor Behandlungsbeginn eine sorgfältige Auswertung der klinischen und instrumentell erhobenen Befunde erforderlich. In Anbetracht der Häufigkeit eingesetzter Okklusionsschienen ist die Anzahl der berichteten Nebenwirkungen als gering zu bewerten. Insbesondere Michigan-Schienen stellen ein sicheres Therapiemittel dar [12].

Abb. 7: Modifizierte Unterkieferschiene mit Sublingualbügel.

Vorbereitende Maßnahmen

Zur Erstellung einer gut passenden Okklusionsschiene ist eine Präzisionsabformung unerlässlich. Bewährt hat sich auch die Verwendung eines arbiträren Gesichtsbogens, wenn die Schiene mit Führungsflächen versehen werden soll. Das Registrat sollte in gering gesperrter Kieferrelation erstellt werden, ohne Zahnkontakte. Eine Relaxierung der Kaumuskulatur kann hilfreich sein, um die Startposition der Schiene zu optimieren. Als Registrierbehelf können Wachsplatten, Kunststoffplatten oder Stützstiftregistrate verwendet werden.

Einsetzen einer Michigan-Schiene

Zuerst wird die Passung der Schiene in Bezug auf den schienentragenden Kiefer getestet. Die Schiene muss schaukelfrei sitzen und sollte allen Zähnen spannungsfrei anliegen. Die okklusalen Kontakte in Statik werden mit dünnen Okklusionsfolien geprüft **(Abb. 8)**. Sie sollten vom Patienten beidseits gleichzeitig und gleichmäßig wahrgenommen werden. Bei Michigan-Schienen übernehmen die Eckzähne die Führung in der Dynamik. In meiner Praxis verwende ich rote Folie zur Markierung statischer und grüne Folie für Markierung dynamischer Kontakte. Meist sind kleine Korrekturen erforderlich **(Abb. 9)**, anschließend wird die Schiene aufpoliert und mit dem Patienten Trageweise und Pflege der Schiene besprochen. Das Therapieziel wird nochmals klar benannt (z.B. wieder schmerzfrei kauen) und der Patient zur Umsetzung der unspezifischen Begleitmaßnahmen angehalten. Dies kann Ausdauersport, Entspannungsübungen (z.B. progressive Muskelentspannung [PMR] nach Jacobsen), Trainingsprogramme und/oder Stressverarbeitungsübungen (z.B. mindfulnes based stress reduction, MBSR) beinhalten. Bei Patienten mit Schlafstörungen können unterstützend Hinweise zur Schlafhygiene gegeben werden.

Abb. 8: Prüfen der Okklusion auf einer Michigan-Schiene im Unterkiefer.

Abb. 9: Einschleifen einer Okklusionsschiene.

Begleitende Diagnostik und Therapie

Das Eingliedern einer Okklusionsschiene ist in der Regel nur eine von mehreren Maßnahmen im Rahmen einer multimodalen Therapie von CMD-Patienten [1]. Bei muskulären Verspannungen kann das Verordnen von physiotherapeutischen oder osteopathischen Behandlungen erforderlich sein. Je nach Beschwerdebild kann es im Rahmen einer Distraktionstherapie sinnvoll sein, unmittelbar nach der physiotherapeutischen Behandlung die Kontakte auf der Schiene zu überprüfen und subtraktiv oder additiv die Schiene neu zu justieren. Liegen Probleme auch in benachbarten Körpersegmenten vor, kann ein orthopädisches Konsil notwendig werden. Insbesondere Nackenschmerzen stellen eine häufige Ko-Morbidität bei CMD-Patienten dar [10].

Unklare Schmerzen, denen keine klare Ursache zugeordnet werden kann, können im Einzelfall die Abklärung durch einen Neurologen oder Schmerzmediziner erfordern. Hilfreich ist ein kurzes Begleitschreiben, das die Fragestellung an den ärztlichen Kollegen erläutert und zahnärztlich auszuschließende Ursachen benennt. Zungenfehlfunktionen werden begleitend von Logopäden oder Sprachtherapeuten behandelt. CMD-Patienten, die mit der Zunge von innen gegen die Zahnreihen pressen, profitieren häufig im Sinne einer Detonisierung von den erlernten Eigenübungen. Bei langdauernden Schmerzen, die vom Patienten als stark belastend empfunden werden, oder bei Patienten mit Hinweisen auf ein somatisches Schmerzgeschehen ist eine Schulung zum Umgang mit Körpersignalen bzw. im Umgang mit Stressoren im Rahmen einer kognitiven Verhaltenstherapie durch einen Psychotherapeuten entlastend [8].

Die Recallsitzung (Tab. 3)

Oftmals unterschätzt wird die Bedeutung der Recallsitzungen. Hierbei ist es erforderlich, analog zur Eingangsuntersuchung den Patienten nach seinem Befinden zu befragen, zusätzlich gezielt nach Veränderungen in Bezug auf das eingangs beklagte Hauptbeschwerdebild und nach der patientenseitigen Umsetzung der empfohlenen unspezifischen Maßnahmen (z.B. Ausdauersport, Entspannungsübungen, ggf. Trainingsprogramme). Auch die Trageweise der Schiene wird abgefragt (tags, nachts, situativ, dauerhaft). Im klinischen Untersuchungsgang kann je nach Intensität des Beschwerdebildes eine Kontrolle der Leitbefunde ausreichend sein, eine Palpation der Kiefermuskeln sowie eine manuelle Strukturanalyse der Kiefergelenke werden durch eine analoge Vermessung der Bewegungskapazität des Unterkiefers kombiniert. Mit Shimstockfolie wird klinisch die Kontaktsituation im Hinblick auf okklusale Veränderungen überprüft. Die Schiene wird auf Belastungsspuren kontrolliert, insbesondere ob Hinweise für eine dynamische und/oder statische parafunktionelle Aktivität vorliegen **(Abb. 10 und 11)**. Die Bewertung dieser Spuren erfolgt im Kontext mit dem Befinden des Patienten und dem funktionellen Untersuchungsbefund. Liegt eine ausreichende Wirksamkeit der Schiene vor, so können auch stärkere Spuren akzeptiert werden. Insbesondere wenn das Beschwerdebild persistiert, sollten die Trageweise (auch tagsüber oder tagsüber nur stundenweise) und der Schienentyp überdacht werden **(Abb. 12)**. Liegen auf einer Michigan-Schiene starke Hinweise auf Kieferpressen vor, dann sollte der Einsatz einer Reflexschiene erwogen werden. Zeigt eine Interzeptorschiene Spuren für eine Reiben mit den Zähnen, so sollte sie durch eine Michigan-Schiene ersetzt werden. Eine 2. Schiene mit anderem Wirkprofil kann auch abwechselnd mit der ursprünglichen Schiene einge-

1. Befinden erfragen
2. Begleitmaßnahmen umgesetzt?
3. Trageweise der Schiene seit letzter Sitzung?
4. Spuren lesen auf der Schiene, dann auspolieren
5. Klinische Befunde erheben, ggf. nur Leitstrukturen/Leitbefunde
6. Dokumentation

Tab. 3: Zusammenfassung der Inhalte einer Recallsitzung in der aktiven Therapiephase.

kuraray Noritake

DIE KUNST, ALLES ZU VEREINEN.

KATANA™ ZIRCONIA BLOCK
ÄSTHETISCH. STARK. SCHNELL.

KATANA™ Zirconia Block
MULTI LAYERED

Stellen Sie sich oft die Frage, was ist wichtiger: Ästhetik oder mechanische Eigenschaften? **Der KATANA™ Zirconia Block ist unsere Antwort!**

Mit seiner hervorragenden Biegefestigkeit von 763 MPa und seinem integrierten Farb- und Transluzenzverlauf für eine noch höhere Ästhetik, bietet der Block neue begeisternde Ergebnisse, die so mit Lithiumdisilikat-Glaskeramik oder herkömmlichem Zirkonoxid nicht erreicht werden.

Und im CEREC System dies alles auch in nur 35 Minuten. 15 Minuten fräsen und 18 Minuten sintern*. Dies ist die Kunst, alles zu vereinen! **Probieren Sie es aus!**

* Falls die Wanddicke beim Trockenfräsen weniger als 6 mm beträgt.

WEITERE INFORMATIONEN ERHALTEN SIE UNTER DER TELEFONNUMMER **069 - 305 35835** ODER PER MAIL **DENTAL.DE@KURARAY.COM**

Abb. 10: Spuren für statische Parafunktion (Pressen), die harte Kunststoffoberfläche ist punkt- oder kreisförmig schneeweiß geworden. Bei fortbestehendem Beschwerdebild ist die Umstellung auf eine Reflexschiene angezeigt.

Abb. 11: Linienförmiger Abrieb als Zeichen einer dynamischen Parafunktion (Knirschen). Die Balancen im Molarenbereich werden freigeschliffen.

Abb. 12: Knirscherspuren auf einer Reflexschiene, die dann nicht mehr getragen und durch eine Michigan-Schiene ersetzt werden sollte.

setzt werden, wenn sowohl dynamische als auch statische Parafunktionen vorliegen. Eine Auswertung meiner Behandlungsfälle im Jahr 2019 ergab, dass knapp 20% der CMD-Patienten 2 verschiedene Schienentypen getragen haben, wobei nach 3 Monaten in der Regel nur noch eine Michigan-Schiene nachts erforderlich war.

Im Rahmen der Recallsitzungen kann auch eine Entscheidung anstehen, ob zur Dämpfung parafunktioneller Muskelaktivitäten im Kieferbereich als Biofeedback die BruxApp® eingesetzt werden soll. Diese App erinnert in randomisierten Abständen den Nutzer daran, die Kiefermuskeln zu entspannen [5]. Als Übungsprogramm ist in auch der zusätzliche Einsatz eines Trainingsgeräts (ReHaBite®) zu diskutieren, damit Patienten das Loslassen der Kaumuskeln erlernen [15]. Gründe für eine medikamentöse Begleitung einer Schienenbehandlung sind selten und sollten auf begründete Einzelfälle beschränkt bleiben [1]. In der aktiven Therapiephase (3 Monate) ist meist eine Wiedervorstellung der Patienten alle 1 bis 2 Wochen ausreichend. Wenn auch nach 3 Monaten noch kein ausreichender Therapieerfolg festgestellt werden kann, ist es sinnvoll, die bisherigen Maßnahmen kritisch zu hinterfragen. In aller Regel ist spätestens jetzt eine vertiefte Erhebung der Risikofaktoren erforderlich, ggf. die Zuweisung an einen spezialisierten Kollegen. Im Rahmen der Nachsorge kann das Intervall auf 3 bis 6 Monate ausgedehnt werden.

Während der aktiven Therapiephase poliere ich die Spuren auf den Schienen immer aus, um in der Folgesitzung bewerten zu können, welche parafunktionellen Muster in der Zwischenzeit während des Tragens der Schiene ausgeführt wurden. In Nachsorgesitzungen nach Abschluss der aktiven Behandlung, wenn das Beschwerdebild konstant unter Kontrolle ist und die klinischen Befunde keine Hinweise auf eine Überlastung der Strukturen des craniomandibulären Systems ergeben, belasse ich in der Regel auch stärkere Spuren.

Wie lange dauert eine Schienenbehandlung?

In der Regel sind nach 3 Monaten die parafunktionellen Aktivitäten unter Kontrolle und die Behandlung kann abgeschlossen werden. Je nach Verlauf und Beschwerdebild ist anschließend das nächtliche Tragen einer Michigan-Schiene ausreichend. Es kann sinnvoll sein, unmittelbar nach der Therapie oder auch im Laufe der späteren Nachsorge Auslassversuche zu unternehmen. Die meisten Patienten akzeptieren ihre Schiene als langfristige Maßnahme zur Sicherung des Behandlungserfolgs. Einige wenige Fälle rezidivieren, wenn die Schiene in der aktiven Therapiephase

Zusammenfassung zur Schienentherapie von CMD-Patienten

- **Michigan-Schienen** – sicher, langfristig einsetzbar, weitmaschige Nachsorge
- **Reflexschienen** – Einsatzdauer eher kurzzeitig, engmaschige Nachsorge wichtig
- **UPS und Repositionsschienen** – können Kieferlage und Zahnstellung ändern
- Recall: Spurenlesen, Muskelbefundung und Shimstockkontrolle

auch tagsüber getragen wurde und nach 3 Monaten nur noch nachts. In meiner Praxis sind dies nur knapp 5% aller CMD-Patienten (Auswertung meiner Fälle aus dem Jahr 2019), die auch tagsüber eine Schiene getragen haben. In der Regel konnte bereits vor Beginn der Schienenbehandlung erkannt werden, dass die Kieferlage unausgeglichen ist. Es weisen in meinem Patientengut aber mehr als 3-mal mehr Patienten vor Therapiebeginn einen „Fehlbiss" auf als nachher deswegen behandelt werden müssen.

Fazit

Orale Schienen stellen eine wichtige Säule bei der Behandlung von Bruxismus und CMD-Patienten dar. Sie können unter Beachtung korrekter Herstellung und Trageweise risikoarm für eine Vielzahl von Indikationen eingesetzt werden. Der Tragerhythmus sollte sich am Beschwerdebild und am Zeitraum der parafunktionellen Aktivität orientieren. ■

Literaturverzeichnis unter www.zmk-aktuell.de/literaturlisten

Bilder: © Dr. Imhoff

Erklärung zum Interessenkonflikt:

Der Autor steht in keinem wirtschaftlichen Interessenkonflikt in Bezug auf die besprochenen Materialien, Geräte oder Behandlungsverfahren.

Dr. Bruno Imhoff

Studium der Zahnmedizin an der Johannes-Gutenberg-Universität Mainz
1992 Staatsexamen
1996 Niederlassung in eigener Praxis
Seit 2008 Mitarbeit im Arbeitskreis Mund-Gesichtsschmerz der Deutschen Schmerzgesellschaft
2010 Anerkennung als Spezialist für Funktionsdiagnostik und -therapie (DGFDT)
Seit 2012 Mitarbeit im Vorstand der DGFDT, Vorträge und Fachartikel zu den Themen CMD und orofazialer Schmerz, Koordinator der Leitlinie okklusale Dysästhesie und der wissenschaftlichen Mitteilung zur Therapie funktioneller Erkrankungen
2016 Anerkennung als full member der European Association for orofacial pain and dysfunction EAOFP (vormals: EACD)
Seit 2019 Vizepräsident der DGFDT

Dr. Bruno Imhoff
Spezialist für Funktionsdiagnostik und -therapie (DGFDT)
Josef-Haubrich-Hof 5
50676 Köln
Tel.: 0221 2037222
Fax: 0221 2037255
dr.imhoff@elephant5.de

Sofort Hilfe bei CMD
AQUALIZER

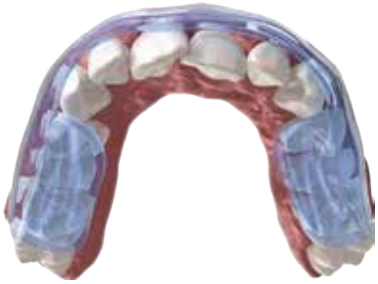

Die bewährte hydrostatische Schiene

Physiotherapeutisches Trainingsgerät für koordinatives Training bei CMD Beschwerden

- Auflösung von schmerzbedingten Schonhaltungen
- aktiviert Selbstheilungskräfte
- Alternative zur Aufbissschiene

NEU ! Spoony® gloss

Diese gebrauchsfertige Schiene dient zur Therapie bei myofunktionellen Schluckbeschwerden. Die einfache Anwendung von nur 30 Minuten täglich trainiert gezielt alle beteiligten Muskeln der Gesichts - und Zungenmuskulatur beim Schluckvorgang. Das Schlucken ist ein sehr komplexer Vorgang, an dem mehr als 50 Muskelgruppen und wichtige Hirnnerven beteiligt sind. Die tägliche Anwendung der Schiene bewirkt eine nachhaltige verbesserte Koordination beim Schluckvorgang und kann auch bei akuten CMD Beschwerden verwendet werden. Spoony Gloss besteht aus einem biokompatiblen weichen stabilen Kunststoff ohne scharfe Kanten.

Dentrade e.K.
www.dentrade.com

In aller Munde: restaurative „Tricks“ mit Teflonband

Das Teflonband ist nicht nur bei der restaurativen Therapie das ideale Hilfsmittel. Es kann in vielen Teilbereichen der Zahnmedizin zum Einsatz kommen und ist oftmals „Plan B“, wenn konventionelle Konzepte allein nicht durchführbar sind. Im vorliegenden Beitrag sollen anhand von klinischen Fallbeispielen einige Einsatzmöglichkeiten des Teflonbandes dargestellt werden.

Originär ist das Teflonband kein klassisches zahnärztliches Hilfsmittel, es stammt vielmehr aus dem handwerklichen Bereich, wo es als Gewindedichtungsband eingesetzt wird. Erste Einsatzbereiche in der Zahnmedizin wurden bereits im Jahre 1993 beschrieben [17]. Entwickelt wurde das Teflonband bzw. der Bestandteil „Polytetrafluorethylen“ (PTFE) im Jahre 1938 von Dr. Plunkett, der zum damaligen Zeitpunkt für die Firma DuPont tätig war [14,18]. Bei PTFE handelt es sich um ein lineares Polymer aus Tetrafluorethylen [18]. Chemisch ähnelt PTFE dem Polyethylen (PE), dem weltweit am häufigsten eingesetzten Kunststoff. Im Gegensatz zum PE jedoch sind beim PTFE die Wasserstoffatome durch Fluor ersetzt. PTFE besitzt eine hohe chemische sowie thermische Beständigkeit und ist nicht löslich in organischen Lösungsmitteln, was es zu einem interessanten Material für die Zahnheilkunde macht.

Aufgrund seiner Temperaturbeständigkeit kann Teflonband problemlos autoklaviert werden, indem man es um einen Holzspatel wickelt und für den Sterilisationsvorgang verpackt [16]. Weiterhin ist Teflonband extrem dehnbar und kann auf bis zu 300% seiner ursprünglichen Länge gedehnt werden [6]. Teflonband ist in einer Dicke von 0,08 bis 0,1 mm erhältlich [11]. Durch seine hohe Dehnbarkeit kann das Teflonband beispielsweise ohne nennenswerten „Materialauftrag“ zur Isolation von Nachbarzähnen bei der Adhäsivtechnik zur Anwendung kommen. Neben seiner Dehnbarkeit ist auch die Kondensierbarkeit ein interessanter materialspezifischer Aspekt, der das Einsatzspektrum erweitert. Außerdem besitzt das Material eine sehr glatte und nicht haftende Oberfläche. Das Teflonband kann in der Zahnheilkunde auf vielfältigste Weise eingesetzt werden. Einige Einsatzbereiche sind bereits in der Literatur beschrieben, andere ergeben sich aus problematischen Behandlungssituationen, wie z.B. bei tiefliegenden approximalen Defekten, die mit konventionellen Methoden nicht adhäsiv versorgbar wären.

Einsatzbereiche für das Teflonband

Abgesehen von schwierigen klinischen Situationen, in denen das Teflonband als echter „Problemlöser“ zum Einsatz kommt, finden sich klassische Einsatzbereiche, die durch Fallberichte o.ä. beschrieben wurden [1–3,5,6,8,9,10–12,16,17]. Allgemein formuliert hat das Teflonband in vielen klinischen Situationen eine Barrierefunktion, da es eine akzidentielle Konditionierung oder „Kontamination“ benachbarter Zahnflächen mit Adhäsivsystemen oder Kompositen verhindert [10]. Darüberhinausgehend kann das Teflonband beispielsweise zum Verschluss von Schraubenkanälen bei Implantatversorgungen eingesetzt werden [5] oder als physische Barriere bei der Zementierung von Implantatversorgungen dienen, wodurch die Ablagerung von Zementresten an der Abutmentoberfläche, die zu einer Entzündung des periimplantären Weichgewebes führen können, vermieden wird [8,9]. Auch im Rahmen der Endodontie findet das Teflonband seine Anwendung: so kann es anstelle von Watte als Platzhalter nach Einlegen der medikamentösen Einlage eingesetzt werden – ein sogenannter „Dochteffekt“, der zur Rekontamination des Wurzelkanalsystems führt, kann so vermieden werden [13]. Verschiedene Einsatzmöglichkeiten des Teflonbandes sind in **Tabelle 1** dargestellt.

Gerade im Bereich der Alterszahnheilkunde ist das Teflonband ein sinnvolles Hilfsmittel, wenn beispielsweise direkte Restaurationen unter einem Modellguss im Bereich einer Klammerauflage erneuert oder adhäsive Aufbaufüllungen unter vorhandenen Kronen passgenau angefertigt werden müssen. Durch die Möglichkeit, mit der Teflonbandtechnik solche Restaurationen zu erhalten, können oftmals weitreichende und für unsere Patienten zum Teil belastende Restaurationsmaßnahmen verhindert werden. Der Einsatz des Teflonbandes erfordert jedoch eine gewisse Übung. Die oben genannten positiven Eigenschaften wie die glatte Oberfläche führen dazu, dass sich die Applikation ggf. als schwierig gestaltet, da sich das Band mitunter etwas „widerspenstig“ verhält. Gerade bei der Isolation von Nachbarzähnen besteht die Gefahr, dass sich das Teflonband beispielsweise beim Abspülen der Phosphorsäure wieder löst.

Klinische Fallbeispiele

Fallbeispiel 1
Modifikation von Matrizen bei tief subgingivalen Kavitäten

Tief subginigivale Kavitäten sind für den/die Behandler/in eine große Herausforderung, insbesondere wenn eine adhäsiv verankerte Restauration angestrebt wird. Die für das adhäsive Prozedere zwingend erforderliche Trockenlegung mit „herkömmlichen Mitteln“, wie bspw. über Kofferdam, scheint hier primär oftmals nicht möglich, kann jedoch durch Anlegen einer individualisierten Metallmatrize erreicht werden **(Abb. 1)**. Dabei wird

Einsatzbereich	Funktion des Teflonbandes
Restaurative Maßnahmen (direkt/indirekt)	• Abdichtung und Konturierung von Matrizen • Keilersatz in tief subgingivalen Kavitäten • Abdichtung von Kofferdam • Retraktionsfadenersatz • Bei matrizenloser Schichttechnik für direkte Restaurationen Matrizenersatz • Einzelzahnisolation in Kombination mit Retraktionsfaden bei z.B. singulären Klasse V-Restaurationen • Isolation von Nachbarzähnen im Rahmen der „Flowable Injection Technik" • Isolation bei Anwendung der Single-Stempeltechnik oder der Schienen-Stempeltechnik • Isolation bei Füllungstherapie unter Halteelementen bei Modellgussversorgungen • Isolation von vorhandenen Kronen vor adhäsiven Aufbaufüllungen
Indirekte Restaurationen	• Isolation von Nachbarzähnen beim adhäsiven Zementieren vollkeramischer Restaurationen • Schutz vor Zementresten im Bereich von Konnektoren beim Zementieren mehrgliedriger Brückenversorgungen • „Fit Checker" und Hilfsmittel bei der Einprobe indirekter Restaurationen
Abformung	• Ausblockung von Unterschnitten vor Abformungen • Schutz-/Abdeckfunktion von Wundflächen vor Abformungen
Traumatologie	• Isolation von Nachbarzähnen beim adhäsiven Wiederbefestigen von Zahnfragmenten
Endodontie	• Platzhalter in Trepanationsöffnung bei endodontischen Maßnahmen
Implantologie	• Verschluss des Schraubenkanals bei verschraubten oder zementierten Implantatversorgungen • Barrierefunktion beim Zementieren von Implantatversorgungen

Tab. 1: Funktion des Teflonbandes, aufgeschlüsselt nach Einsatzbereich, mod. nach [11].

die Matrize so modifiziert, dass Anteile, die für die Trockenlegung nicht benötigt werden, zurückgeschnitten werden, also z.B. bei einem distal liegenden Defekt der mesiale Bereich. Dadurch kann die Matrize weit nach zervikal vorgeschoben werden. Allerdings ist in solchen Fällen eine zervikale Abdichtung durch eine Verkeilung mit Holz- oder Kunststoffkeilen oftmals unmöglich. Statt eines Keils, der in die Kavität kippen würde, kann Teflonband in zervikale Bereiche kondensiert werden und den Keil ersetzen. Neben einer absoluten Trockenlegung wird auch eine anatomische und konvexe Restaurationsform erreicht, sodass auch deutlich subgingival liegende Kavitäten adhäsiv versorgt werden können **(Abb. 2 bis 4)**.

Die Beurteilung des zervikal liegenden Kavitätenrandes ist mitunter trotz Vergrößerungshilfe und Licht schwierig. Hier kann ein Diagnose-Stick, der eigentlich der Kariesfrüherkennung dient, wie eine „Taschenlampe" genutzt werden (Dia-Stick, I.C.LERCHER GmbH & CO. KG, Stockach). Mit dem grazilen Lichtleiter können auch tiefe Kavitätenbereiche ausgeleuchtet werden, um den korrekten Sitz der Matrize zu kontrollieren, der für die Trockenlegung unabdingbar ist. Gerade in Fällen, in denen an 2 benachbarten Zähnen tief subgingivale Läsionen vorliegen, ist die Matrizentechnik mitunter sehr anspruchsvoll und zeitaufwendig.



Abb. 1: Modifizierte Matrize.

Abb. 2: Zahnfilm des 2. Quadranten eines 27-jährigen Patienten mit einer Wurzelkaries (rot) distal an 26, die deutlich subgingival liegt (grün).

Abb. 3: Klinische Situation nach Präparation der Zugangskavität, Exkavation und Isolierung des Arbeitsfeldes mit einer modifizierten Matrize. Die Läsion ist wie erwartet sehr tief, in solchen Fällen kann ein Diagnose-Stick mit einem grazilen Lichtleiter helfen, die suffiziente Matrizenanlage durch optimale Ausleuchtung zu kontrollieren.

Abb. 4: Zahnfilm des 2. Quadranten nach Abschluss der Füllungstherapie, deutlich sichtbar das im zervikalen Anteil verwendete Bulk Fill-Flowable (SDR Flow +, Dentsply Sirona Deutschland GmbH, Bensheim), das mit einem Hybridkomposit (Estelite Sigma Quick, Tokuyama Dental Deutschland, Altenberge) abgedeckt wurde.

Die **Abbildung 5** zeigt ein Röntgenbild mit 2 weit nach subgingival reichenden kariösen Läsionen im Bereich der Wurzel (distal 35, mesial 36). An Zahn 36 sollte der Versuch einer Reparatur der vorhandenen vollkeramischen Einlagefüllung unternommen werden. Ein lateraler Zugang zur Läsion war wie oft bei solchen Läsionen nicht möglich, daher musste der Zugang durch die Randleiste gewählt werden. Beide Läsionen wurden aus Gründen der Übersichtlichkeit gleichzeitig eröffnet und exkaviert, danach wurde zunächst der Zahn 36 gefüllt. Dabei kam eine – wie oben beschrieben – modifizierte Matrize zum Einsatz, die mittels Teflonband, welches in die vorhandene Kavität am Zahn 35 kondensiert, ausgeformt und abgedichtet wurde **(Abb. 6)**. Anschließend wurde der Zahn 35 gefüllt; hier wurde wie beim Zahn 36 der Fokus auf eine dichte zervikale Restauration gelegt, da es generell bei Läsionen mit einer solchen weitreichenden Ausdehnung nach zervikal schwierig ist, neben der absoluten Trockenlegung über die Matrize gleichzeitig eine konvexe anatomische Formgebung zu erreichen. Das abschließend angefertigte Kontrollröntgenbild zeigt die suffizient gefüllten zervikalen Läsionen **(Abb. 7)**. In einer weiteren Sitzung soll die approximale Ausformung des Zahnes 35 im Sinne der R2-Technik vorgenommen werden [7].

Neben diesen doch komplexen Fällen mit anspruchsvoller Matrizentechnik kann das Teflonband auch als Hilfsmittel in flacheren Kavitäten eingesetzt werden. Sind nach Anlage von Matrize, Keil und ggf. Separationsring bei Verwendung eines Teilmatrizen-

Abb. 5: Bissflügelaufnahme vom 2./3. Quadranten einer 50-järigen Patientin mit Wurzelkaries 35 distal und 36 mesial. Da es der Wunsch der Patientin war, die vollkeramische Teilkrone an 36 zu erhalten, wurden die Defekte mit Komposit gefüllt.

Abb. 6: Klinische Situation an Zahn 36 mit modifizierter Tofflemire-Matrize. Da eine „klassische" Verkeilung nicht möglich war, wurde die zervikale Adaptation der Matrize dadurch erreicht, dass das Teflonband von der Kavität des benachbarten Zahnes 35 aus gegen das Matrizenband an Zahn 36 kondensiert wurde. Die Randleistenfraktur distal an 36 empfand die Patientin als nicht störend, eine Reparatur in diesem Bereich wurde abgelehnt.

3 statt 2 Patienten

in derselben Zeit –
ohne Qualitätseinbußen*

GRATIS AUSPROBIEREN!

www.ivoclarvivadent.com/ee-20

* Quelle: Special Feature „Schneller und entspannter zum Ziel", Ivoclar Vivadent, Januar 2016

Ein Portfolio aufeinander abgestimmter Produkte für die direkte Füllungstherapie ermöglicht es Ihnen, hochqualitative, ästhetische Restaurationen effizient herzustellen.

Effiziente Ästhetik

Isolieren | Bonden | Restaurieren | Aushärten

ivoclar vivadent®
passion vision innovation

www.ivoclarvivadent.de
Ivoclar Vivadent GmbH
Dr. Adolf-Schneider-Str. 2 | D-73479 Ellwangen, Jagst | Tel. +49 7961 889 0 | Fax +49 7961 6326

systems noch Spalten oder Bereiche vorhanden, in denen die Matrize sich nicht ideal der Zahnform anpasst, kann das Teflonband zusätzlich zum Keil eingebracht und so die Matrize adaptiert werden **(Abb. 8)**.

Abb. 7: Zahnfilm des 3. Quadranten zur Kontrolle der gelegten Restaurationen, die suffizient gefüllt sind. Da es nicht möglich war, das Matrizenband an Zahn 35 so anzulegen, dass die Kavität zum einen zervikal abgedichtet und zum anderen konvex ausgeformt werden konnte, wird die approximale Kontur in einer 2. Sitzung hergestellt.

Abb. 8: Tiefer Defekt an Zahn 14 (od), das Teilmatrizenband wurde durch Beschneiden und Applikation von Teflonband modifiziert.

Fallbeispiel 2
Isolation von Nachbarzähnen im Rahmen des adhäsiven Zementierens indirekter Restaurationen

Durch die Verwendung von Teflonband können an den Defekt angrenzende Zähne auf recht einfache Art und Weise vor einem akzidentiellen Konditionieren durch Phosphorsäure geschützt werden **(Abb. 9)**. Dadurch wird verhindert, dass es durch das nachfolgend angewendete Adhäsivsystem in Kombination mit einem Kompositzement zu Verblockungen der Zähne kommt, die nur unter großem Aufwand wieder zu lösen sind. Dabei muss zwingend darauf geachtet werden, dass sich unterhalb des Teflonbandes kein Wasser vom Abspülen der Phosphorsäure befindet, das dann beim Auftragen bzw. Verblasen des Adhäsivsystems auf die adhäsiv vorbehandelten Oberflächen gerät. Ein weiterer wichtiger Punkt beim adhäsiven Zementieren indirekter Restaurationen ist, dass zwingend sichergestellt sein muss, dass das Teflonband nicht akzidentiell zervikale Präparationsgrenzen bedeckt. Hierbei kann es hilfreich sein, das Teflonband unter Vordehnung in approximale Bereiche einzubringen und ggf. mit einem

Abb. 9: Klinische Situation an den Zähnen 14 und 15, selektive Schmelzkonditionierung vor dem adhäsiven Zementieren von 2 vollkeramischen Restaurationen aus Lithiumdisilikatkeramik. Die Nachbarzähne 16 und 13 sind zum Schutz vor akzidentiellem Konditionieren der Approximalfächen mit Teflonband geschützt. Das Teflonband wird nach dem Auftragen und Verblasen des Adhäsivsystems und vor der Insertion der vollkeramischen Einlagefüllungen entfernt.

Einfachheit, Ästhetik & Funktionalität in Ihren Händen

G-ænial® A'CHORD von GC

Das hochentwickelte Universal-Composite mit der Einfachheit des Unishade-Systems

GC Germany GmbH
info.germany@gc.dental
https://europe.gc.dental/de-DE

dünnen „Interproximal Carver" (z.B. CVIPC, Hu-Friedy Mfg. Co., LLC., Frankfurt am Main) nach zervikal zu kondensieren und so Randbereiche sicher freizulegen. Die folgenden Abbildungen zeigen die im Dezember 2012 adhäsiv zementierten vollkeramischen Versorgungen an den Zähnen 14 und 15 (IPS e.max CAD, Ivoclar Vivadent, Ellwangen) bei der Kontrolle nach 8 Monaten **(Abb. 10)** bzw. 7 Jahren **(Abb. 11)** intraoraler Verweildauer.

Abb. 10: Zementierte Einlagefüllungen bei der Kontrollsitzung nach 8 Monaten.

Abb. 11: Vollkeramische Einlagefüllungen an den Zähnen 14 und 15 nach 7 Jahren intraoraler Verweildauer.

Fallbeispiel 3
Isolation von Nachbarzähnen beim Legen direkter Kompositrestaurationen

Das Teflonband kann im Rahmen der direkten Technik zur Isolation von Nachbarzähnen benutzt werden, aber auch Matrizen vollständig ersetzen [10]. Bei letzterer Technik wird das Teflonband extrem ausgedünnt und das Material direkt „auf Kontakt" an den Nachbarzahn herangeschichtet [2,5]. Bei dieser Technik ist der Nachbarzahn zum einen vor akzidentiellem Konditionieren durch Phosphorsäure geschützt, zum anderen isoliert gegen das Kompositmaterial bei der Schichtung. Ein weiterer Einsatzbereich ist die Isolation von Nachbarzähnen bei komplexen Frontzahnumformungen mit Silikonschlüssel **(Abb. 12 bis 15)**.

Bei der nachfolgenden Falldarstellung einer erst kürzlich durchgeführten Behandlung erfolgte eine Zahnverbreiterung mit Komposit. Aus Gründen der Minimalinvasivität wurde auf eine „keramische" Lösung mit Veneers verzichtet, da diese Präparationsmaßnahmen erfordert hätte. Die **Abbildung 12** zeigt deutlich die lückig stehenden Oberkiefer-Frontzähne, gleichzeitig besitzt die Patientin ein viszerales Schluckmuster.

Nach Erstellung von Situationsmodellen zur Anfertigung eines Wax-ups wurde ein Silikonschlüssel als Hilfsmittel zu Schichtung abgefertigt, da die Zähne nicht nur verbreitert werden sollten, sondern auch eine dezente Umformung der Schneidekanten erfolgen sollte. Im Rahmen der adhäsiven Vorbehandlung können auch hier die Nachbarzähne mit Teflonband isoliert werden, später kann beim Aufbau der Hinterwand der zu therapierenden Zähne das Teflonband in situ belassen werden, um die Zähne vor einer Kontamination mit dem Adhäsivsystem bzw. dem (fließfähigen) Komposit zu schützen. Aufgrund der geringen Schichtstärke des Teflonbandes war es möglich, den Silikonschlüssel spaltfrei zu adaptieren **(Abb. 13)**. Mit dem Silikonschlüssel und vorkonturierten Matrizen konnte die äußere Form des Zahnes aufgebaut werden, zur einfacheren Konturierung wurden hier metallische Teilmatrizen verwendet, die originär im Seitenzahnbereich ihre Anwendung finden **(Abb. 14)**. Dabei wer-

Abb. 12: Frontalansicht einer 41-jährigen Patientin mit viszeralem Schluckmuster und lückig stehenden Inzisivi.

Abb. 13: Anprobe des Silikonschlüssels, die Zähne 12 und 22 sind bereits mit Teflonband isoliert.

Abb. 14: In vertikaler Richtung eingebrachte Teilmatrizen zum Aufbau der approximalen Flächen. Durch die konvexe Form der Matrizen ist die Modellation in diesem Bereich erleichtert.

den die Teilmatrizen (in diesem Fall Palodent V3, Dentsply Sirona Deutschland GmbH, Bensheim) so adaptiert, dass der im Seitenzahnbereich normalerweise zervikal liegende Anteil nach palatinal gerichtet ist. Durch die konvexe Matrizenform kann die Außenkontur des Zahnes sehr einfach gestaltet werden. Als Hilfsmittel kamen zusätzlich Keile sowie als Keilersatz in der sehr breiten Lücke zwischen 11 und 12 ein lichthärtendes provisorisches Material (Telio Inlay, Ivoclar Vivadent, Ellwangen) zum Einsatz. Mithilfe dieses Materials konnte die Matrize appoximal an den zu restaurierenden Zahn adaptiert werden. Beim Durchführen der Therapie wurde bewusst auf Kofferdam verzichtet, da ein Zug am Kofferdamgummi ggf. zum Lösen des temporären Materials aus dem Approximalraum von 11 und 12 geführt hätte. Die **Abbildung 15** zeigt die umgeformten Inzisivi 12 bis 22 unmittelbar nach Konturierung und Politur, die jeweils mesial, inzisal und distal mit Komposit umgeformt wurden. In **Abbildung 16** ist die klinische Situation 3 Monate nach restaurativer Therapie dargestellt.

Abb. 15: Mit Komposit umgeformte OK-Front 12 bis 22 direkt nach Rekonturierung und Politur.

Abb. 16: Klinische Situation 3 Monate nach Füllungstherapie, reizlose gingivale Verhältnisse, leichte Plaqueakkumulation zwischen 11 und 21, es erfolgte eine Re-Instruktion der Patientin in Bezug auf die Interdentalraumreinigung.

Fallbeispiel 4
Isolation bei direkter restaurativer Therapie im Bereich von Modellgussauflagen

Eine Karies oder eine frakturierte Restauration im Bereich einer Modellgussauflage stellt den Behandler vor die Herausforderung, die neue Restauration passgenau zur Modellgussklammer anzufertigen. „Frei Hand" ist dies nur sehr eingeschränkt möglich. Mithilfe des Teflonbands kann jedoch auf einfache Art und Weise eine Kompositrestauration im Bereich der Auflage gestaltet werden. Die Lage von Kompositrestaurationen im Bereich von Modellgussauflagen wird kontrovers diskutiert, da in vitro nachgewiesen werden konnte, dass Kompositrestaurationen im Bereich von Klammerauflagen nach Kaubelastung (1.200.000 Zyklen) und künstlicher Alterung via Thermocycling (5.000 Zyklen) häufiger frakturierten als Amalgamrestaurationen [15]. In einer klinischen Studie wurden Klammerauflagen in Schmelz, Komposit und Amalgam verglichen. Dabei gab es nach 2 Jahren Nachbeobachtung keinen signifikanten Unterschied zwischen den einzelnen Gruppen [4].

Der nachfolgende klinische Fall zeigt, wie durch die Teflonbandtechnik in Kombination mit Komposit im Bereich einer Klammerauflage ohne größeren Aufwand im Sinne einer prothetischen Intervention eine Restauration angefertigt werden kann [11]. **Abbildung 17 und 18** zeigen die klinische Situation vor Therapiebeginn. Der Zahn 24 ist im Bereich der Auflage provisorisch versorgt, okklusal finden sich Reste einer Amalgamrestauration. Die Passung im Bereich der distalen Auflage ist durch die Gestaltung der provisorischen Füllung unzureichend **(Abb. 17)**.

Zu Beginn wurde die vorhandene Restauration entfernt **(Abb. 19)** und der Modellguss nochmals einprobiert **(Abb. 20)**, um besser einschätzen zu können, wie groß die später applizierte Kompositmenge sein muss. Nach Konditionierung **(Abb. 21)** und ad-

Abb. 17: Oberkiefer-Modellguss mit Halteelementen an Zahn 23 und 24, der Zahn 24 besitzt eine insuffiziente Restauration aus Amalgam und einem provisorischen Zement, die Passung der Klammerauflage distal am Zahn 24 ist unzureichend.

häsiver Vorbehandlung der Zahnhartsubstanz wurde zunächst eine kleine Menge Komposit in Bereichen der Kavität platziert und polymerisiert, die keinen Kontakt zum Modellguss haben. Danach wurde weiteres Komposit appliziert, grob modelliert und vorerst nicht polymerisiert. Das Kompositmaterial wurde vorsichtig mit Teflonband als Isolator abgedeckt und der Modellguss wurde eingesetzt **(Abb. 22)**. Anschließend wird der Modellguss entsprechend der Einschubrichtung wieder vorsichtig entfernt, ebenso das Teflonband von der noch nicht polymerisierten Restauration. Für die Entfernung der Komposit-Pressfahnen eignet sich der bereits oben erwähnte „Interproximal-Carver". Das Modellieren von Fissuren ist nicht möglich, da jegliche Manipulation am noch nicht polymerisierten Komposit die Passung des Modellgusses gefährden würde. Erst danach wird die Restauration polymerisiert und poliert. Durch dieses Vorgehen ist es möglich, unter den vorhandenen Modellguss eine passgenaue Restauration zu platzieren **(Abb. 23)**.

Abb. 18: Klinische Situation 23 und 24, deutlich erkennbar ist die insuffiziente Restauration an 24.

Abb. 19: Klinische Situation nach Entfernung der Restauration am Zahn 24.

Abb. 20: Klinische Ansicht mit Modellguss in situ, dieser Schritt dient der Abschätzung der später aufzubringenden Kompositmenge.

Abb. 21: Schmelzkonditionierung an Zahn 24 im Rahmen der Etch & Rinse-Technik.

Abb. 22: Mit Teflonband bedeckte, noch nicht polymerisierte Kompositrestauration mit Modellguss in situ.

Abb. 23: Passgenaue Kompositrestauration an Zahn 24 (od) im Bereich der distalen Auflage.

Kleines Bauteil. 99,99995 %* Wirkung.

Hygienische Druckluft 100 % serienmäßig.

Jetzt auf Silver Airline Kompressor setzen oder Viren-Bakterienfilter nachrüsten.
Der Dürr Dental Viren-Bakterienfilter in der Membran-Trocknungsanlage ist ein Hochleistungs-Schwebstofffilter der Filterklasse ULPA U16 mit einem Rückhaltevermögen von 99,99995 %*. Damit ist bei den Silver Airline Kompressoren der serienmäßige Viren-Bakterienfilter herkömmlichen Feinfiltern weit überlegen. **Mehr unter www.duerrdental.com**

DÜRR DENTAL
DAS BESTE HAT SYSTEM

*Testergebnisse vom 29.06.2020 durch das SGS Institut Fresenius GmbH: Für Partikel (unabhängig von der Größe) wurde ein Rückhaltevermögen von >99,99995 % bestätigt. Dies entspricht ULPA U16 nach EN 1822-1:2019-10 bzw. ISO 65U nach ISO 29463-1:2017. Für Mikroorganismen wurde ein Rückhaltevermögen von >99,994 % mit dem Testvirus PhiX174 (Größe von 25-30 nm) bestätigt.
**Kompressoren mit Membran-Trocknungsanlage

Fallbeispiel 5
Isolation von Kronenlumina bei Anfertigung einer neuen adhäsiven Aufbaufüllung

Muss eine neue Aufbaufüllung unter einer vorhandenen Krone angefertigt werden, so stellt dieses Vorgehen für den Behandler eine besondere Herausforderung dar, weil der Aufbau passgenau zur vorhandenen Versorgung angefertigt werden muss. Bei diesem Vorgehen wird das Teflonband zur Isolation des Kronenlumens verwendet [1,3]. So können jegliche „Wechselwirkungen" mit dem Aufbaumaterial vermieden werden, da es sich beim Teflonband um ein inertes Material handelt. Allerdings ist auch hier die Handhabung mit etwas Geduld verbunden, da sich das Teflonband manchmal nur etwas „widerwillig" applizieren lässt. Wichtig ist, dass sich zwischen Kroneninnenfläche und Teflonband keine Lufteinschlüsse befinden, die später die Ausformung des Aufbaumaterials verhindern könnten. Der folgende klinische Fall, der sicherlich kein „Standardfall", sondern eine absolute Grenzindikation ist, illustriert die Anwendung der Teflonbandtechnik beim Legen einer adhäsiven Aufbaufüllung unter einem vorhandenen Brückenanker.

Die zum Zeitpunkt der Behandlung 78-jährige Patientin stellte sich im Jahr 2018 mit einer gelockerten Brücke 23 bis 27 zum Ersatz von 24 und 25 vor. Nach Entfernung der Brücke in toto zeigte sich neben einem dezementierten gegossenen Stiftaufbau an Zahn 23 eine Fraktur des Zahnes 26, der bereits 2006 wurzelgefüllt wurde und seitdem klinisch und röntgenologisch unauffällig blieb **(Abb. 24)**. Um dem Wunsch der Patientin gerecht zu werden, nach Möglichkeit keine neue prothetische Versorgung anzufertigen, sollte die vorhandene Versorgung als Langzeitprovisorium verbleiben. Dazu wurde zunächst der dezementierte Stiftaufbau am Zahn 23 rezementiert.

Um den frakturierten Zahn 26 mit einer Aufbaufüllung zu versehen, wurden aufgrund des hohen Zerstörungsgrades des Zahnes zunächst 2 Glasfaserstifte adhäsiv zementiert. Die Stifte wurden nach Stiftbohrung im disto-vestibulären und palatinalen Kanal anprobiert und soweit gekürzt, dass die Passung der Brücke nicht beeinflusst wurde. Nach Legen eines Retraktionsfadens wurde die gesamte Kontaktfläche zur späteren Aufbaufüllung sowie die Bereiche der Stiftbohrung in einem Zuge adhäsiv mit einem dualhärtenden Etch & Rinse-Adhäsivsystem (Excite DSC, Ivoclar Vivadent, Ellwangen) vorbehandelt. Eine Kofferdamanlage war aufgrund der später erforderlichen Verwendung der Brücke als Formgebungshilfe nicht möglich.

Die Glasfaserstifte wurden mit einem dualhärtenden fließfähigen Komposit eingesetzt (Multicore Flow, Ivoclar Vivadent, Ellwangen, **Abb. 25**). In diesem Falle wurde bewusst ein dualhärtendes Material ausgewählt, da die Arbeitsschritte Stumpfaufbau und Befestigung voneinander getrennt werden sollten. Im Falle des dualhärtenden Aufbaumaterials konnte der Stumpfaufbau so nach Entfernung der Brücke nochmals, wie unten beschrieben, lichtpolymersiert werden, wodurch ein höherer Konversionsgrad des Komposit erreicht wird als durch alleinige Dunkelhärtung. Nach Polymerisation des Kompositmaterials zum Einsetzen der Glasfaserstifte wurde das mit Teflonband ausgekleidete Kronenlumen **(Abb. 26)** des Zahnes 26 ebenfalls mit dem o.g. Kompositmaterial aufgefüllt. Eine kleine Portion des Materials wurde intraoral zwischen den beiden zementierten Glasfaserstiften appliziert, um an dieser Stelle Lufteinschlüsse zu vermeiden. Die Brücke wurde eingesetzt und in die Endposition gebracht. Nach Ablauf der Dunkelhärtung (5 Min.) wurde die Brücke vorsichtig entfernt, ebenso wurde mit dem sich auf der Aufbaufüllung befindlichen Teflonband verfahren. Grobe Überschüsse wurden vorsichtig entfernt, danach wurde die Aufbaufüllung nochmals von jeder Seite für 20 Sekunden polymerisiert **(Abb. 27)**. Im Anschluss erfolgten das Finieren der neuen Aufbaufüllung sowie die klinische Einprobe der Brücke, die dann definitiv rezementiert wurde. Die nachfolgenden halbjährlichen Kontrollen zeigten keine Auffälligkeiten, die Brücke ist jetzt bereits seit 2,5 Jahren als Langzeitprovisorium in situ **(Abb. 28)**.

Abb. 24: Klinische Situation der Brückenpfeiler 26/27 nach Entfernung der gelockerten Brücke 23 bis 27 bei einer 78-jährigen Patientin, der koronale Anteil an Zahn 26 ist frakturiert.

Abb. 25: Klinische Ansicht nach adhäsiver Zementierung von Glasfaserstiften im disto-vestibulären und palatinalen Kanal. Da direkt im Anschluss die Brücke als „Formteil" wiedereingesetzt wird, ist eine Kofferdamanlage bei diesem Schritt nicht möglich.

Abb. 26: Auskleidung des Kronenlumens 26 mit Teflonband als Isolationsschicht.

Abb. 27: Entsprechend des Kronenlumens ausgeformte Aufbaufüllung an Zahn 26.

Abb. 28: Zementierte Brücke bei der Kontrolle nach 6 Monaten.

Fazit

Das Teflonband ist nicht nur in der restaurativen Zahnheilkunde ein sinnvolles Hilfsmittel, da es in vielfältiger Weise einsetzbar ist. Es ermöglicht in Kombination mit einer sorgfältig durchgeführten Matrizentechnik auch die Restauration tief subgingivaler, primär nicht adhäsiv zu restaurierender Bereiche. Die absolute Trockenlegung, die in diesen Fällen allein mit dem Matrizensystem erreicht werden kann, ist dabei conditio sine qua non. Es sollte jedoch nicht außer Acht gelassen werden, dass die bei den oben genannten „Grenzindikationen" beschriebene Technik durchaus anspruchsvoll und zeitaufwendig sein kann, besonders in Bezug auf die Applikation von Matrize und Teflonband in tief subgingivalen Defekten. ■

Literaturverzeichnis unter www.zmk-aktuell.de/literaturlisten

Priv.-Doz. Dr. Anne-Katrin Lührs
Medizinische Hochschule Hannover
Klinik für Zahnerhaltung, Parodontologie und Präventive Zahnheilkunde
OE 7740
Carl-Neuberg-Straße 1, 30625 Hannover
Tel.: 0511 532 4718/4836, Fax: 0511 532 4811
Luehrs.Anne-Katrin@mh-hannover.de

PD Dr. Anne-Katrin Lührs

2002 Staatsexamen, danach wissenschaftliche Mitarbeiterin an der Klinik der Zahnerhaltung, Parodontologie und Präventive Zahnheilkunde, Medizinische Hochschule Hannover
Seit 2005 Oberärztin
2011 Spezialistin für restaurative Zahnerhaltung der Deutschen Gesellschaft für Zahnerhaltung
2011–2012 Forschungsaufenthalt an der Katholischen Universität Leuven, Belgien, BIOMAT Leuven Research Cluster (Prof. Bart Van Meerbeek)
2014 Habilitation; Zahlreiche nationale und internationale Publikationen, Fachbeiträge und Vorträge auf nationalen und internationalen Kongressen
Behandlungsschwerpunkte: restaurative Zahnerhaltung, adhäsive Zahnheilkunde, ästhetische Rekonstruktionen, Kompositrestaurationen, vollkeramische Restaurationen (inkl. CAD/CAM), Reparatur von Restaurationen

Bilder: © Dr. Lührs

© Aleksandra Gigowska/AdobeStock

Endodontie: Was bringt die Zukunft?

Die Endodontie leistet als integrales Fachgebiet der Zahnerhaltung einen wesentlichen Beitrag dazu, Zähne mit ausgedehnten Defekten und beeinträchtigter Pulpafunktion langfristig in der Mundhöhle zu erhalten. Dabei hat sich der Teilbereich Endodontie über die letzten beiden Jahrzehnte wesentlich gewandelt und weiterentwickelt, sowohl in wissenschaftlicher wie auch in technischer Hinsicht. Nachfolgend werden einige Neuentwicklungen aufgeführt, die nach und nach auch unser therapeutisches Handeln im Bereich der Endodontie beeinflussen und verändern könnten.

Auf dem Gebiet der Mikrobiologie konnten wesentliche Informationen gewonnen werden, insbesondere zur Etablierung und Zusammensetzung des Biofilms im Wurzelkanal sowie zu dessen Auswirkung auf die klinische Symptomatik und Therapie [1]. Stammzellen wurden aus dentalen Geweben isoliert, im Labor kultiviert und charakterisiert [22], ihr Potenzial zur Geweberegeneration wurde und wird in einer Vielzahl von Studien untersucht [15]. Gewebereaktionen nach therapeutischer Intervention sind zunehmend besser erforscht und werden daher vorhersagbarer, sei es nach Kariesexkavation [6,14], der Anwendung adhäsiver Haftvermittler in unmittelbarer Nähe zur Zahnpulpa [13,20] oder auch im Rahmen vitalerhaltender Maßnahmen [11,14].

In technischer Hinsicht steht dem endodontisch tätigen Zahnarzt neben Vergrößerungshilfen mit Ausleuchtung des Behandlungsfeldes bis hin zum Operationsmikroskop auch eine große Auswahl an Instrumenten zur Verfügung, die die Arbeit im Wurzelkanal erleichtern. Dabei sind insbesondere die Weiterentwicklung von maschinellen Aufbereitungs- und Feilensystemen zu nennen, Techniken zur optimierten Desinfektion des Wurzelkanalsystems, der Einsatz ultraschallgetriebener Instrumente zur Präparation sowie unterschiedliche Systeme zur erleichterten und verbesserten Obturation. Diese technischen Möglichkeiten mögen mit ein Grund dafür sein, dass die Endodontie als attraktives Fachgebiet in der Zahnheilkunde wahrgenommen wird, sich viele Zahnärzte damit beschäftigen und Fortbildungsangebote wahrnehmen.

Da die Entwicklung technischer Hilfsmittel heute weit fortgeschritten scheint, mag man sich die Frage stellen, wo hier noch Optimierung möglich ist, soweit sich nicht die Behandlungskonzepte selbst verändern. In der näheren Zukunft könnte der Fokus auf der Weiterentwicklung des biologischen Verständnisses liegen, was wiederum Neuerungen im Behandlungsablauf mit sich bringen kann.

Desinfektion

Es ist mittlerweile seit über 50 Jahren bekannt, dass Mikroorganismen Erkrankungen des Endodonts und der periapikalen Gewebe bedingen; die Zusammensetzung des Biofilms und dessen Rolle in der Pathogenese pulpaler und periradikulärer Erkrankungen sind jedoch nach wie vor Gegenstand intensiver Forschung. Während die meisten Untersuchungen bisher auf Bakterien fokussiert waren, scheint es sinnvoll, auch Archäen, Viren, Pilze und Hefen mehr Aufmerksamkeit zu widmen, da diese im Zusammenspiel mit Bakterien die Anfälligkeit des Biofilms gegenüber antimikrobiellen Agenzien senken können, was möglicherweise neue Therapieansätze erfordert [1]. Auch fordern aktuelle Studien das Paradigma der Sterilität der Pulpa und im Bereich des Periapex heraus: In der Pulpa völlig gesunder, kariesfreier Zähne wurde bakterielle DNA nachgewiesen, insbesondere *Ralstonia, Actinetobacter* und *Staphylococcus genera* [45]. Ähnlicherweise konnten auch um den Apex gesunder Zähne, die in dieser Studie als Kontrolle mitgeführt wurden, kommensale Mikroorganismen nachgewiesen werden [36].

Für eine erfolgreiche endodontische Therapie ist es essenziell, restliches vitales und nekrotisches Gewebe sowie Debris, Mikroorganismen und deren Stoffwechselprodukte aus dem Wurzelkanalsystem zu entfernen [47]. Obgleich eine vollständige Desinfektion des Wurzelkanalsystems nicht zu erreichen ist, kann die Verminderung der Bakterienkonzentration auf ein ausreichend niedriges Niveau die Ausheilung der periradikulären Gewebe ermöglichen [40]. In der Vergangenheit zielte man mittels der Präparation eines ausreichend großen Hohlraumes darauf ab, möglichst viel infiziertes Dentin zu entfernen, ein ausreichendes Volumen an Spülflüssigkeit in den Wurzelkanal zu transportieren sowie eine dichte Wurzelkanalfüllung applizieren zu können [39]. Mittlerweile wird jedoch zunehmend der Ansatz verfolgt, mit geringerer oder sogar ohne Instrumentierung eine adäquate Desinfektion des Kanalsystems zu erreichen, um unerwünschte präparationsbedingte Effekte wie Schwächung des Zahnes durch den Substanzabtrag und erhöhtes Risiko für Cracks und Frakturen zu minimieren [7,27]. Zahnhartsubstanzschonende Verfahren sind unter anderem mit dem PIPS (Photon-induced Photo-acoustic Streaming) sowie dem neueren GentleWave-System vereinbar.

Bei beiden Systemen ist eine substanzschonende Präparation möglich, und die Desinfektionswirkung ist nicht abhängig vom Einführen eines Instrumentes oder einer Spülkanüle in den Wurzelkanal. In-vitro-Untersuchungen zeigen, dass die Reinigungswirkung bei PIPS den Schall- und Ultraschall-basierten Verfahren gleichwertig oder sogar überlegen ist [18,29]. Das GentleWave-System erzeugt multiple Kavitationswellen, um Spülflüssigkeiten durch das Wurzelkanalsystem zu transportieren [23]. Die Ein-

Parodontitis-Patienten benötigen jeden Tag eine hocheffiziente Plaque-Kontrolle

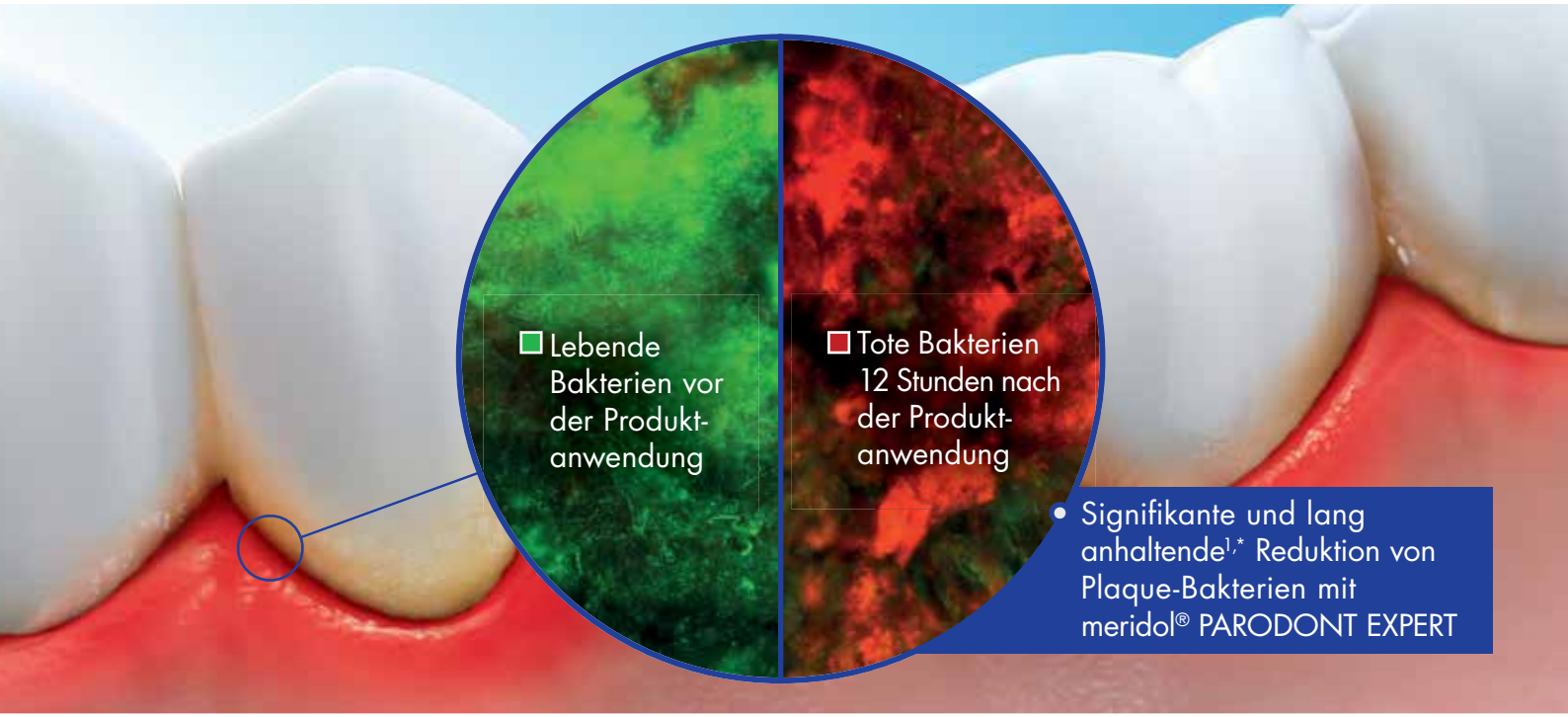

meridol® PARODONT EXPERT
Überlegene† antibakterielle Wirksamkeit, die Sie sehen können[1]:

- Höhere Konzentration antibakterieller Inhaltsstoffe#
- Erhöht die Widerstandsfähigkeit vom Zahnfleisch gegen Parodontitis
- Reduziert Plaque um mehr als 50 % nach 3 Monaten[2]

Für die tägliche Anwendung während und nach der Behandlung mit Chlorhexidin-Präparaten

CP GABA GmbH Weitere Informationen finden Sie unter www.cpgabaprofessional.de

meridol®

* vs. Ausgangswert † Im Vergleich zu einer Konkurrenztechnologie für Zahnfleischprobleme # vs meridol® Zahnpasta

Referenzen: **1** Müller-Breitenkamp F. et al. Poster präsentiert auf der DG PARO 2017 in Münster; P-35. **2** vs. Ausgangswert. Lorenz K. et al., Int J Dent Hygiene 2019 (17:237-243).

schätzung in der Literatur hinsichtlich der Entfernung von Biofilm und Gewebsdebris lautet, dass ähnliche Ergebnisse erzielt werden wie mit der Ultraschall-aktivierten Spülung [9,10]. Obgleich die In-vitro-Evaluation der Desinfektionswirkung im Wurzelkanal nur eingeschränkt aussagekräftig ist, kann sie doch erste Hinweise geben.

Die Entwicklung und Untersuchung neuer Ansätze zur Desinfektion sind in der Endodontie sicherlich wünschenswert und erforderlich, um Therapiekonzepte optimieren zu können. Unabdingbar sind dazu auch weiterführende Erkenntnisse zur Mikrobiologie. Hier sind Studien zur Evaluation der Zusammensetzung komplexer Biofilme im Kontext des Behandlungsprotokolls sowie der klinischen Symptomatik nötig. Auch im Hinblick auf regenerative Verfahren wird die Desinfektion des Wurzelkanalsystems ein wichtiges Thema bleiben, Neuerungen und Verbesserungen auf diesem Gebiet müssen integraler Bestandteil der Entwicklung neuer Konzepte zur endodontischen Behandlung sein [16].

Vitalerhaltende Maßnahmen

Unter dem Begriff „vitalerhaltende Maßnahmen" werden konservative Behandlungsmaßnahmen zusammengefasst, die darauf abzielen, exponierte Dentin- und Pulpaareale durch Applikation eines Überkappungsmaterials mit nachfolgender bakteriendichter Restauration zur Ausheilung zu bringen. Bei der indirekten Überkappung wird die Pulpa in tiefen Kavitäten durch das Aufbringen eines bioaktiven Materials auf das Dentin geschützt. Bei der direkten Überkappung oder nach Pulpotomie, wenn irreversibel entzündete Pulpaareale abgetragen werden, wird das Überkappungsmaterial direkt auf das Gewebe aufgelegt. Das Überkappungsmaterial wirkt einerseits bakterizid und tritt andererseits in Wechselwirkung mit den Pulpazellen, wodurch die Bildung von Tertiärdentin induziert und die Ausheilung des Gewebes gefördert wird.

Nach der (selektiven) Kariesexkavation, die in den letzten Jahren intensiv diskutiert wurde und sich in entsprechenden Empfehlungen der Fachgesellschaften niedergeschlagen hat [6,14], sind auch vitalerhaltende Maßnahmen in letzter Zeit wieder zunehmend in den Fokus gerückt. Bekannt ist, dass nach dem dentalen Trauma der Vitalerhalt stets angestrebt werden sollte, da die Erfolgsquoten bei nicht vorgeschädigter Pulpa als sehr hoch anzusehen sind [28]. Hingegen bestanden hinsichtlich der Anwendung vitalerhaltender Maßnahmen nach kariöser Exposition bisher häufig Zweifel. Wissenschaftliche Mitteilungen auf nationaler und internationaler Ebene zeigen jedoch ausreichend Evidenz und empfehlen die Anwendung vitalerhaltender Maßnahmen [11,14]. Demnach sind diese auch bei kariöser Exposition angezeigt, insbesondere die Pulpotomie konnte hier Erfolgsquoten zwischen 85% und 95% im Nachuntersuchungszeitraum von 1 bis 5 Jahren aufweisen [8,17,35,41]. Neben der konsequenteren Anwendung aseptischer Konzepte und der Zuhilfenahme von Vergrößerungshilfen hat auch die Entwicklung hydraulischer Kalziumsilikatzemente und deren Anwendung in der Endodontie die Erfolgsaussichten vitalerhaltender Maßnahmen verbessert. So konnte gezeigt werden, dass in direktem Kontakt mit der Pulpa hydraulische Kalziumsilikatzemente den Kalziumhydroxidpräparaten überlegen sind [24,30].

Nach derzeitigem Kenntnisstand ist die Anwendung vitalerhaltender Maßnahmen nur bei der Diagnosestellung „reversible Pulpitis" indiziert. Aktuelle Untersuchungen zeigen jedoch, dass selbst bei der Diagnosestellung „irreversible Pulpitis" die partielle oder vollständige Pulpotomie mit nachfolgender Ausheilung der beteiligten Gewebe möglich ist. Eine zunehmende Anzahl randomisierter klinischer Studien weist Erfolgsraten von über 90% für die Pulpotomie an Zähnen mit irreversibler Pulpitis aus [3,4,37,42]. Während die Vitalextirpation und Wurzelkanalbehandlung bei irreversibler Pulpitis sicherlich als sichere und bewährte Methoden zum Zahnerhalt angesehen werden müssen, ist dennoch ein Umdenken angebracht. Der Begriff „irreversible Pulpitis" suggeriert, dass es zum Zeitpunkt der Diagnosestellung nicht mehr möglich ist, die Pulpa zur Ausheilung zu bringen. Die klinische Diagnosestellung sagt jedoch wenig darüber aus, inwieweit Potenzial zur Gewebsausheilung vorhanden ist. Das therapeutische Eingreifen, das in der Reduktion der Entzündung resultiert, kann hierbei zum Gewebeerhalt und zum Erfolg führen. Basierend auf diesen Empfehlungen sollte es in Zukunft häufiger möglich sein, im Sinne des Patienten die Wurzelkanalbehandlung zu vermeiden.

Derzeit wird in den endodontischen Fachgesellschaften diskutiert, ob eine Änderung der Nomenklatur sinnvoll sein könnte, da diese zwar den Therapieentscheid erleichtert, jedoch den jeweils bestehenden Pulpastatus nicht adäquat beschreibt. Hilfreich wären in diesem Zusammenhang sicherlich auch sensitivere Methoden zur Bestimmung des Ausmaßes der Entzündung. Ein Ansatz könnte die Bestimmung von Entzündungsmarkern im Dentinliquor oder nach Eröffnung der Pulpa aus Blut oder Gewebeflüssigkeit sein [38]. Eine Erhöhung bestimmter Proteine bei irreversibler Pulpitis wurde in klinischen Studien gezeigt [31,48]. Somit wäre es möglich, den Entzündungsgrad des Gewebes präziser zu bestimmen, andererseits könnte bei der Durchführung der Pulpotomie auch besser kontrolliert werden, ob bis ins gesunde Gewebe exzidiert wurde.

Biologische Ansätze und Therapieverfahren

Während die konventionelle Wurzelkanalbehandlung häufig mit hochtechnischem Instrumentarium und unter großem Aufwand durchgeführt wird, finden Biologie-basierte Behandlungsansätze in der Endodontie bisher wenig Beachtung. Obgleich schon in den späten 1950er-Jahren erste Ansätze darauf abzielten, mittels einer Einblutung in den Wurzelkanal eine Gewebseinsprossung und Ausheilung zu erzielen [34], wurde dieser Ansatz lange Zeit nicht weiterverfolgt. Anfang der 2000er-Jahre wurde jedoch in klinischen Fallberichten über die Ausheilung größerer periapikaler Läsionen und den Abschluss des Wurzelwachstums bei jugendlichen Zähnen nach Pulpanekrose berichtet, bei denen nach Desinfektion des Wurzelkanalsystems eine Einblutung in den Kanal erzeugt worden war [5,26]. Es folgten weitere Fallberichte und Fallstudien, kontrollierte klinische Studien und schließlich entsprechende systematische Reviews und Meta-Analysen. Die großen endodontischen Fachgesellschaften stellen Behandlungsempfehlungen mit den Details zum klinischen Vorgehen zur Verfügung [AAE: Clinical Considerations for Regenerative Procedures, 19]. Mittlerweile stellt die Revitalisierung (auch als „regenerative

protilab

3x50% RABATT[1)]

GLOBAL DENKEN
LOKAL FREUDE SCHENKEN

Zahnersatz mit höchster Qualität...

- Seit 10 Jahren in Deutschland
- Über 1.000 Zahnärzte
- Kundenzufriedenheit über 98%[2)]
- Garantie bis zu 5 Jahre
- Persönlicher Zahntechniker
- Materialien CE zertifiziert
- Labore ISO zertifiziert
- Schnelle und verlässliche Lieferzeiten

...zu unschlagbaren All-inclusive Preisen

Preisbeispiel

3-gliedrige NEM Brücke

Leistungen der Arbeitsvorbereitung,
Verarbeitungsaufwand NEM, Versand, MwSt., usw.

50% Rabatt[1)]

All-inclusive Preis

~~€300,-~~

€150,-

[1)] Gültig für Neukunden der Protilab GmbH bei den ersten 3 Bestellungen. Alle Aufträge müssen bis 30.11.2020 eingereicht werden. Edelmetall, Geschiebe und Implantatteile ausgeschlossen. Für herausnehmbaren Zahnersatz (Kombinationsarbeiten) inklusive 3-maliger Abholung und 3-maliger Zustellung. Für festsitzenden Zahnersatz (Kronen, Brücken, etc.) ohne Gerüstanprobe und inklusive Transportkosten für einmalige Abholung und Zustellung.

[2)] Kundenzufriedenheitsumfrage Stand 07/2019.

www.protilab.de • Hotline 0800 755 7000

Alle Aufträge werden nach unseren aktuellen AGB ausgeführt. Diese können unter www.protilab.de eingesehen werden.
Protilab GmbH · Geleitsstr. 14 · 60599 Frankfurt a. M. · Hotline: 08007557000 · kontakt@protilab.de

© Protilab, Stand: 10/2020

endodontic procedure" oder „guided endodontic repair" bezeichnet) eine gleichwertige Alternative zum apikalen Plug bei Zähnen mit nicht abgeschlossenem Wurzelwachstum und Pulpanekrose dar [43].

Die häufigste Ursache für eine Pulpanekrose bei jungen Patienten ist das dentale Trauma, wobei in Abhängigkeit vom Stadium der Wurzelentwicklung des betroffenen Zahnes zum Zeitpunkt der Nekrose eine mehr oder weniger hohe Frakturgefahr des Zahnes aufgrund der dünnen Dentinwände im Wurzelbereich besteht. Bei der Revitalisierung wird durch das Erzeugen einer Einblutung in den Kanal die Neubildung von Gewebe ermöglicht, die auch in einer Hartgewebsanlagerung und Stärkung der dünnen Wurzelwände resultieren kann. Es bleibt jedoch festzuhalten, dass es sich bei der Gewebeneubildung zumeist nicht um pulpales, sondern um fibröses oder parodontales Gewebe handelt [12]. Die Ausbildung von Pulpagewebe nach Einschwemmung von Stammzellen der apikalen Papille, die sich bei Zähnen mit nicht abgeschlossenem Wurzelwachstum an der Wurzelspitze befindet, hat sich in histologischen Untersuchungen nicht bestätigt. Jedoch stellt auch das ektopische Gewebe ein immunkompetentes Gewebe dar; es wird eine „biologische Wurzelkanalfüllung" erzielt.

Symptomfreiheit und die Ausheilung periapikaler Osteolysen werden mit der Revitalisierung in über 90% der Fälle erreicht [43]. Eine Zunahme der Wurzellänge und -dicke ist nicht zuverlässig zu beobachten, jedoch möglich [33], was für die Revitalisierung gerade bei Zähnen in frühen Stadien der Wurzelentwicklung spricht. Die Revitalisierung ist somit ein Biologie-basiertes, minimalinvasives Behandlungskonzept, das durchaus Vorteile für den Patienten bringen kann und möglicherweise eine Vorreiterrolle in der endodontischen Behandlung einnimmt **(Abb. 1)**.

Derzeit werden zunehmend Studien publiziert, in denen bei Zähnen mit abgeschlossenem Wurzelwachstum nach Erweiterung der apikalen Konstriktion eine Einblutung erzeugt wurde [2]. Auch größere periapikale Läsionen konnten nach diesem Vorgehen ausheilen, die Patienten waren beschwerdefrei, die Nachuntersuchungszeiträume bewegen sich derzeit bei 12 Monaten. Während die Ausheilung im Wesentlichen der suffizienten Desinfektion geschuldet ist, ist es dennoch vorstellbar, dass das Konzept der „biologischen Wurzelkanalfüllung" vermehrt Einzug in das endodontische Behandlungsspektrum halten wird. Aktuelle Studien zum Einsatz des Tissue Engineering weisen ebenfalls in diese Richtung. So konnte bereits in Tierstudien gezeigt werden, dass die Transplantation von Stammzellen in einen leeren Wurzelkanal zur Ausbildung von neuem Pulpagewebe mit Odonto-blastensaum und tubulärem Dentin führt [25]. Erste klinische Studien zeigen eine Ausheilung und Bildung eines vaskularisierten Gewebes im Wurzelkanal nach autologer Stammzelltransplantation [32]. Bei jungen Patienten wurden Stammzellen aus Milcheckzähnen in bleibende Inzisivi transplantiert, wonach ein Abschluss des Wurzelwachstums beobachtet wurde [46].

Während diese Ansätze äußerst interessant und vielversprechend sind, ist mit der zeitnahen Entwicklung eines praxistauglichen und auch finanziell erschwinglichen Behandlungskonzeptes nicht zu rechnen. Diese könnten jedoch mittels „Cell Homing" entwickelt werden, einem Tissue-Engineering-Konzept, bei dem nicht Stammzellen, aber ein mit Wachstumsfaktoren beladenes Trägermaterial in den Wurzelkanal eingebracht wird. Dieses kann wiederum ortsständige Stammzellen anlocken, die in das Trägermaterial im Wurzelkanal einsprossen, Blutgefäße mitbringen und somit zur Gewebebildung führen [21]. Das Dentin der Wurzelkanalwand kann dabei als Quelle für Wachstumsfaktoren dienen, diese können durch demineralisierende Agenzien wie EDTA herausgelöst werden [21]. Solche Verfahren könnte die Anwendung eines Tissue-Engineering-Konzepts zur Pulparegeneration schon in näherer Zukunft ermöglichen **(Abb. 2)**.

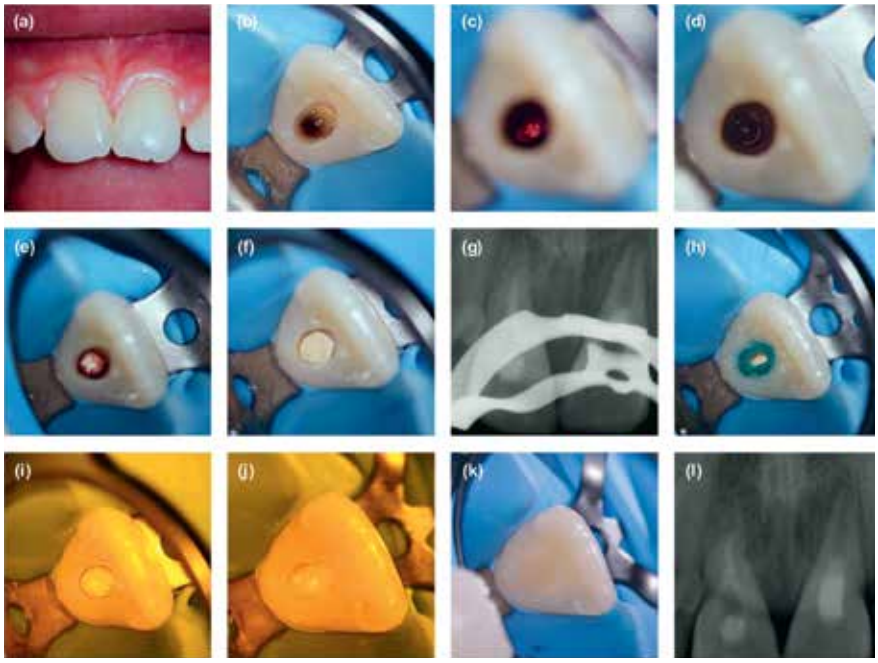

Abb. 1: Revitalisierung an Zahn 21, Pulpanekrose nach Zahntrauma.
a) Klinische Situation vor Behandlungsbeginn.
b) Nach Präparation der Zugangskavität.
c) Gewebe im apikalen Bereich.
d) Erzeugen der Einblutung.
e) Applikation einer Kollagenmatrix und **f)** Abdeckung mit hydraulischem Kalziumsilikatzement.
g) Röntgenkontrolle.
h) Selektive Schmelzätzung und **i)** Konditionierung mit Dentinadhäsiv.
j) Übeschichtung mit fließfähigem Komposit und **k)** Verschluss mit stopfbarem Komposit.
l) Röntgenkontrolle nach 6 Monaten. Aus [44].

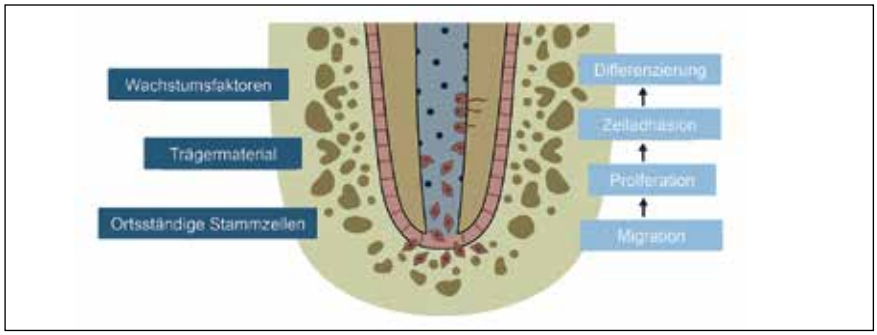

Abb. 2: Schematische Darstellung eines zellfreien Konzeptes zur Pulparegeneration. Nach Präparation und Desinfektion des Wurzelkanals wird ein Trägermaterial eingebracht, das mit Wachstumsfaktoren beladen ist und ortsständige Stammzellen anlocken kann. Diese können somit zur Migration in das Trägermaterial, zur Proliferation, Adhäsion an der Dentinwand und zur Differenzierung gebracht werden. Somit kann es zur Gewebeneubildung im Wurzelkanal kommen. Modifiziert aus [21].

Fazit

Während die endodontische Behandlung derzeit mit hohem technischem Standard bezüglich der Präparation und Obturation des Wurzelkanals durchgeführt wird, könnten Biologie-basierte Behandlungsmethoden zunehmend in das Behandlungsspektrum integriert werden. Dabei sind vitalerhaltende Maßnahmen, die hohe Erfolgsquoten erzielen und selbst bei irreversibler Pulpitis zur Ausheilung führen können, ebenso zu nennen wie die Revitalisierung als Verfahren zur biologischen Wurzelfüllung. Eine optimierte Desinfektion, basierend auf Erkenntnissen zur Mikrobiologie, ist für die erfolgreiche Behandlung der apikalen Parodontitis ein essenzieller Faktor, sowohl für die konventionelle als auch für die regenerative endodontische Therapie. ■

Abbildungen mit freundlicher Genehmigung der Verlage Elsevier und John Wiley and Sons.

Literaturverzeichnis unter www.zmk-aktuell.de/literaturlisten

Prof. Dr. Kerstin Galler, Ph. D.

1994–2000 Studium der Zahnmedizin, LMU München
2001–2002 Assistenzzeit
2002 Promotion, LMU München
2002–2004 Post-Doc am Texas Health Science Center, Houston, USA
2006–2009 Ph.D. in Biomedical Engineering, Rice University, Houston
2011 Habilitation und Oberärztin, Universitätsklinikum Regensburg
2015 W2- Professur Endodontologie, Universitätsklinikum Regensburg
Seit 2016 Stellvertreterin des Klinikdirektors (Prof. W. Buchalla), Poliklinik für Zahnerhaltung und Parodontologie, Bereichsleitung Endodontie und zahnärztliche Traumatologie
Wissenschaftliche Schwerpunkte: Pulpabiologie und Immunfunktion, Vitalerhaltung, Revitalisierung und Regeneration der Pulpa, Dentale Stammzellen, Trägermaterialien und Dental Pulp Tissue Engineering

Prof. Dr. med. dent. Kerstin Galler, Ph.D.
Poliklinik für Zahnerhaltung und Parodontologie, Universitätsklinikum Regensburg
Franz-Josef-Strauß-Allee 11, 93053 Regensburg, kerstin.galler@ukr.de

dent care
Die ganze Welt
der Prophylaxe

Desinfektion von Raumluft und Oberflächen!

Kompakte Geräte für eine schnelle und effiziente Wirkung durch **UV-C/Ozon-Umluftreinigung**

- Das Verfahren vernichtet Bakterien, Viren, Hefen und Schimmelsporen **in der Luft und auf Oberflächen**
- Keine Strahlenlast außerhalb des Gerätes, **keine Rückstände, keine Chemikalien, keine Filter**, Dauerbetrieb möglich
- Ideal für Behandlungs- und Wartezimmer von ca. **6 - 25 m2**
- **Reduziert das Infektionsrisiko** in den Praxisräumen signifikant

Jetzt gleich Infos anfordern unter
08102-7772888
oder **info@dentocare.de**

Dent-o-care Dentalvertriebs GmbH
Rosenheimer Straße 4a
85635 Höhenkirchen
Online-Shop: *www.dentocare.de*



© peterschreiber.media; exclusiv-design/Adobe

Frischluft gegen Virenbelastung

Lüftungsanlagen vermindern die Übertragungsgefahr von Corona-Viren über Aerosole

Zur Risikoreduzierung einer Übertragung von SARS-CoV-2 empfiehlt das Bundesumweltamt in Abstimmung mit dem Robert Koch-Institut eine hohe Frischluftzufuhr in den Räumen, in denen sich Personen aufhalten, um virenbelastete Aerosole zu verdünnen. Das heißt: Fenster auf oder Lüftungsanlage an!

Wir sprechen, husten, niesen und schicken dabei einen Luftstrom mit kleinen Partikeln, bestehend aus Wasser, Proteinen und Salzen, auf die Reise. Trittbrettfahrer in diesen Partikeln können Viren sein. Die kleinen Partikel sinken nicht direkt zu Boden, sondern schweben zunächst im Raum und können so den nächsten Menschen erreichen. Ist ein Virus an Bord, kann dieses, unter Umständen und von vielen Faktoren abhängig, einen Menschen infizieren. Vor allem in geschlossenen Räumen ist die Übertragung von Krankheiten – aktuell von Corona – durch solche Aerosole in der Luft eine Gefahr. Das gilt grundsätzlich auch im Wartezimmer oder in den Behandlungsräumen einer Zahnarztpraxis.

Viren in der Schwebe

Bei den durch Husten, Niesen oder Sprechen ausgestoßenen Partikeln handelt es sich je nach Größe um Tröpfchen (> 5 µm) oder Aerosole (< 5 µm). Da diese in der Regel wärmer als die Umgebungsluft sind, verdunstet ein Teil des enthaltenen Wassers. Daher können auch größere Tröpfchen rasch zu Aerosolen schrumpfen. Sobald Partikel die Temperatur der Umgebungsluft angenommen haben, verlangsamt sich der Verdunstungsprozess. Dieser ist überdies von der Luftfeuchtigkeit abhängig. Bei vollständiger Verdunstung bleibt ein sogenannter Tröpfchenkern übrig [1].

Durch den Verdunstungsprozess bleiben auch die meisten größeren ausgeatmeten Partikel für längere Zeit in der Luft und sinken nicht sofort zu Boden, wobei beim normalen Sprechen und Husten ohnehin zum Großteil kleine flüssige Partikel, also Aerosole, ausgestoßen werden [2,3]. Größere Tröpfchen können aber auch direkt auf eine Oberfläche treffen und haften bleiben bzw. auf Schleimhäute eines anderen Menschen treffen und zu einer Tröpfcheninfektion führen.

Wie genau sich Aerosole und damit auch die darin enthaltenen Viren in der Raumluft ausbreiten, ist derzeit noch Gegenstand der Forschung und von vielen Faktoren abhängig. Die Ausbreitung des Atems und die Verweilzeit der darin enthaltenen Erreger in der Luft unter verschiedenen Bedingungen werden derzeit auch in den Laboren des Hermann-Rietschel-Instituts an der TU Berlin erforscht. Die Wissenschaftler untersuchen u.a. die sogenannte Sedimentationszeit, also die Zeit, die die unterschiedlich großen Partikel benötigen, um sich abzusenken. Die Forscher stellten fest, dass sich kleine Partikel (0,5 bis 3 µm) nach 20 Minuten noch nahezu vollständig in der Luft befinden, und noch immerhin die Hälfte mittlerer Partikel (3 bis 10 µm) ist nach der gleichen Zeit in der Luft zu finden. Selbst größere Tröpfchen (> 60 µm) können sich unter Umständen weit im Raum ausbreiten, so die Erkenntnisse der Wissenschaftler, etwa dann, wenn diese in erwärmte aufsteigende Luft geraten [3].

In einer anderen Studie waren virenbeladene Aerosole auch nach 3 Stunden noch nachweisbar, die Infektiosität von SARS-CoV-2 hatte sich aber reduziert; der Titer hatte exponentiell abgenommen. Die Forscher stellten für das Virus eine Halbwertszeit von ca. 1,1 bis 1,2 Stunden fest und resümieren, dass die Übertragung von Corona über Aerosole und Tröpfchen nach ihren Studienergebnissen plausibel erscheine, da die Viren in der Luft über Stunden infektiös bleiben und auf Oberflächen sogar tagelang [4]. Allerdings sind noch viele Fragen zum Übertragungsweg über die Luft offen, etwa wie groß SARS-CoV-2-Partikel sein müssen, damit noch eine Ansteckungsgefahr von ihnen ausgeht, wie sich Umgebungseinflüsse auswirken und welcher Titer für eine Ansteckung notwendig ist. Sicher erscheint aber derzeit, dass Coronaviren sehr lange in der Atemluft erhalten bleiben. Weltgesundheitsorganisation und Robert Koch-Institut (RKI) gehen davon aus, dass die Übertragung von Covid-19 über die Luft möglich und ernst zu nehmen ist [5,6].

Gefahren minimieren: lüften!

Welche Situationen erscheinen auf diesem Hintergrund besonders gefährlich? Wie sind sie zu vermeiden? Die Experten des RKI mahnen zur Vorsicht bei engen, schlecht belüfteten Räumen, in denen es verstärkt zur Produktion und Anreicherung von Aerosolen kommen kann [6]. Weiterhin empfiehlt das RKI regelmäßiges Lüften bzw. den Austausch der Raumluft unter Zufuhr von Frischluft über „raumlufttechnische Anlagen" (d.h. Klima- oder Lüftungsanlagen), neben den weiteren hinlänglich bekannten Maßnahmen wie das Tragen eines Mund-Nasen-Schutzes und der Einhaltung eines Abstandes von 1,5 Metern zu anderen Personen, um eine Exposition gegenüber Tröpfchen sowie in gewissem Umfang auch gegenüber Aerosolen zu verringern.
In der Stellungnahme der Innenraumlufthygiene-Kommission (IRK) des Umweltbundesamtes in Abstimmung mit dem RKI heißt es: „Im Sinne des Infektionsschutzes sollten Innenräume mit einem möglichst hohen Luftaustausch und Frischluftanteil versorgt werden. Dies gilt gleichermaßen für freies Lüften über Fenster wie beim Einsatz von raumlufttechnischen (RLT-)Anlagen" [2].

Lüftungsanlagen für gesteuerte Frischluftzufuhr

Auch die Technische Universität Berlin informiert zur schützenden Wirkung der Frischluftzufuhr in Innenräumen und hebt die Überlegenheit einer Lüftungsanalage gegenüber dem händischen Fensteröffnen hervor. Dies verhalte sich wie die Regelung einer Heizungsanlage mittels Thermostat gegenüber der Befeuerung eines Ofens per Hand. Die Technik der Anlage könne den Zustrom von Frischluft besser steuern und eine ausreichende Versorgung sicherstellen [1].

Drei verschiedene Anlagentypen sind zu unterschieden: Anlagen, die Raumluft gegen Frischluft austauschen, reine Umluftanlagen, die die gebrauchte Luft umwälzen und keine Frischluft zuführen, und solche, die einen Teil Umluft wiederverwenden und Frischluft beimengen.
Der Frischluftanteil ist entscheidend, er verdünnt die Aerosolkonzentration. Daher empfehlen RKI und IRK zur Risikoeindämmung in Innenräumen möglichst nur Zuluft von außen, also einen Frischluftanteil von 100% oder bei Anlagen mit Umluftanteil eine zusätzliche Filterung mittels hochabscheidender Schwebstofffilter (HEPA-Filter), die in manchen Fällen nachgerüstet werden können. Die TU Berlin formuliert weniger scharf und stellt fest, dass grundsätzlich alle Anlagen mit Frischluftanteil das Risiko minimieren und dass je mehr Frischluft, desto stärker die virenbeladenen Aerosole in der Raumluft verdünnt werden [1,2,3].
Wer eine Lüftungsanalage bereits eingebaut hat oder dies vorhat, sollte die Luftwechselrate beachten. Diese besagt, welches Raumvolumen in welcher Zeit ausgetauscht wird. Eine Luftwechselzahl von 1 pro Stunde bedeutet, dass eine ebenso große Menge Luft in den Raum zu- und abgeführt wird, wie der Raum fasst. Das heißt aber nicht, dass freigesetzte Stoffe, Viren etc. dann vollständig eliminiert sind, sondern sie dezimieren sich innerhalb einer Stunde bei einer Luftwechselzahl von 1 um ca. 60% [2].

Gute Luftqualität: wenig CO_2, etwas Feuchtigkeit

Von Haus aus haben Lüftungsanlagen nicht unbedingt den Infektionsschutz, sondern allgemein die Verbesserung der Luftqualität im Fokus. Dazu gehört neben der Abwesenheit von Viren und Schadstoffen vor allem eine geringe CO_2-Konzentration. Diese sollte unter 1.000 ppm liegen, ab 2.000 ppm CO_2 wird der Raum als hygienisch bedenklich eingestuft. Auch die Luftfeuchte ist ein Aspekt, der für eine angenehme und gesunde Luft im Innenraum beachtet werden sollte. Lüftungsanalagen oder Luftbefeuchtungsanlagen sollten auf eine relative Luftfeuchte zwischen 40 und 60% abzielen. Trockenere Luft unter 20 bis 30% relative Luftfeuchte lässt die Atemwege austrocknen. Feuchtere Luft wiederum (ab 50–55% im Winter oder 60% im Sommer) kann zu Schimmelpilzen führen [2]. Die empfohlene Luftfeuchte von 40 bis 60% r.F. kann zumindest im Winter in den Räumen nur mithilfe einer Befeuchtungsanlage sichergestellt werden [9].
Hinweise, dass die Luftfeuchte für das Wohlbefinden wichtig ist, haben Ergebnisse aus einer Studie des Fraunhofer-Instituts ergeben. Die internetbasierte Untersuchung zeigte, dass ein Drittel mehr Mitarbeiter in Büros ohne Luftbefeuchtung angaben, unter trockenen Atemwegen zu leiden, als solche, die in Büros mit Luftbefeuchtung tätig waren (dort war es aber immerhin noch ein Drittel der Gesamtzahl, die über solche Beschwerden klagten). Es ist anzunehmen, dass Luftfeuchte die Schleimhäute feucht hält und in ihrer Schutz- und Abwehrfunktion unterstützt [7]. Eine Hypothese besagt, dass eine geringe relative Luftfeuchte – also trockene Luft – zudem die Übertragung von Viren, auch SARS-CoV-2, begünstigt [8] – dies müsste aber noch weiter belegt werden. ■

Autorin: D. Kromer-Busch

Literatur:

[1] FAQ zu Aerosolen in Bezug auf SARS-CoV-2. Themenportal Forschen der TU Berlin. August 2020. https://www.tu.berlin/forschen/themenportal-forschen/2020/august/faq-zu-aersolen-in-bezug-auf-sars-cov-2/; zuletzt abgerufen am 02.09.2020.

[2] Das Risiko einer Übertragung von SARS-CoV-2 in Innenräumen lässt sich durch geeignete Lüftungsmaßnahmen reduzieren. Stellungnahme der Kommission Innenraumlufthygiene am Umweltbundesamt. 12.08.2020. https://www.umweltbundesamt.de/sites/default/files/medien/2546/dokumente/irk_stellungnahme_lueften_sars-cov-2_0.pdf; zuletzt abgerufen am 02.09.2020.

[3] Ansteckungsgefahr liegt in der Luft: Wie breitet sich das SARS-CoV-2-Virus in der Raumluft aus? Eine Medieninformation der TU Berlin 81/2020. Technische Universität Berlin. 18.05.2020. https://www.pressestelle.tu-berlin.de/menue/tub_medien/publikationen/medieninformationen/2020/mai_2020/medieninformation_nr_812020/; zuletzt abgerufen am 02.09.2020.

[4] van Doremalen N, Bushmaker T, Morris DH, Holbrook MG, Gamble A, Williamson BN, Tamin A, Harcourt JL, Thornburg NJ., Gerber SI, Lloyd-Smith JO, de Wit E, Munster VJ. Aerosol and surface stability of SARS-CoV-2 as compared with SARS-CoV-1. J New England Journal of Medicine 382 (16), 1564–1567 (2020).

[5] Covid-19: Welche Rolle Aerosole bei der Übertragung des Coronavirus spielen. Deutschlandfunk. 27.08.2020. https://www.deutschlandfunk.de/covid-19-welche-rolle-aerosole-bei-der-uebertragung-des.1939.de.html?drn:news_id=1166180/; zuletzt abgerufen am 02.09.2020.

[6] Infektionsschutzmaßnahmen. Robert Koch-Institut. 13.08.2020: https://www.rki.de/SharedDocs/FAQ/NCOV2019/FAQ_Liste_Infektionsschutz.html#FAQId14193612Infektionsschutzmaßnahmen; zuletzt abgerufen am 02.09.2020.

[7] Rief S, Jurecic M. Luftfeuchtigkeit am Büroarbeitsplatz. Studie zur Bedeutung der Luftfeuchtigkeit im Büro. Fraunhofer-Institut für Arbeitswirtschaft und Organisation IAO. Fraunhofer-Studie 2014/193.

[8] Hugentobler W, Iwasaki A. Saisonalität der respiratorischen viralen Infektionen. September 2020/Review in Advance. first posted online on March 20, 2020.

[9] www.mindestfeuchte40.de; https://gesunde-raumluft.hygromatik.com

Komposit-Restaurationen: Differenzierte Materialauswahl bei benachbarten Kavitäten

Ein Standard-Seitenzahnkomposit für alle Indikationen? Dem spricht prinzipiell nichts entgegen. Manchmal lohnt jedoch eine differenzierte Betrachtung auf das breite Portfolio zu Verfügung stehender Materialien, gerade wenn große und mechanisch stark belastete Kavitäten zu versorgen sind. Hier ist dann ein Blick auf physikalische Eigenschaften wie Schrumpfungsstress und Biegebruchfestigkeit von Vorteil. Rein akademisch? Kann sein, könnte aber dennoch einen positiven Einfluss auf die klinische Langzeitperformance haben.

Adhäsiv befestigte Komposit-Restaurationen sind für ein sehr breites Indikationsspektrum [30] als Stand der Technik für Front- und Seitenzähne etabliert [21–23], wenn der Schwerpunkt auf Langlebigkeit, Ästhetik und einem minimalinvasiven Ansatz liegt. Als positiver Nebeneffekt sind die direkten Komposit-Restaurationen deutlich preiswerter als indirekte vollkeramische Inlays oder Onlays. Der aktuelle Stand der Literatur belegt den klinischen Erfolg über bis zu 30 Jahre [12,37,38]. Diese Langzeitstudien dokumentieren auch jährliche Versagensraten von deutlich < 2,5% pro Jahr, was als Grenzwert für klinischen Erfolg definiert wurde [32]. Andererseits gibt es auch Studien, die schlechtere Ergebnisse von Komposit-Restaurationen gerade im Vergleich mit Amalgam aufzeigen [35]: In diesen Studien wiesen Seitenzahnrestaurationen aus Komposit eine geringere Lebensdauer und höhere Prävalenz von Sekundärkaries im Vergleich mit Amalgam auf. Zum einen scheint es einen starken Einfluss des einzelnen Behandlers zu geben, zum anderen aber auch des Ursprungslandes, in dem die einzelnen Studien durchgeführt worden sind. Gerade aus skandinavischen Ländern, die die längste Erfahrung mit direkten Seitenzahnkompositen weltweit haben, kommen tendenziell positivere klinische Berichte als z.B. aus den USA.

Die ideale Kombination: Biegebruchfestigkeit und Schrumpfungskraft

Bei genauerer Betrachtung der Materialeigenschaften von Komposit-Restaurationen gelangt man zu der Erkenntnis, dass Schrumpfungsstress und Biegebruchfestigkeit die wichtigsten Parameter der physikalischen Materialeigenschaften darstellen. Es gibt eine ganze Reihe an Komposit-Materialien mit geringem Schrumpfungsstress – ebenso wie auch Materialien mit überdurchschnittlich hoher Biegebruchfestigkeit existieren. Die Kombination von beidem in einem Material ist selten. Venus Diamond und Venus Pearl (beide Kulzer, Hanau, Deutschland) vereinen beide entscheidenden physikalischen Eigenschaften seit mehr als 10 Jahren in einem einzigen Material. Sie zeigen klinisch außerordentlich gute und langlebige Ergebnisse, was sowohl in einer großen Zahl veröffentlichter Fallberichte [13–20,24], als auch aus klinischen Studien [5,27] deutlich wird. Diese gute Performance basiert auf der Zusammensetzung der beiden Komposite: Statt des konventionellen Bis-GMA/TEGDMA-Systems wird ein TCD-Urethan als Matrix verwendet. Dieses TCD-Urethan hat 3 Vorteile: Zum einen hat das Monomer ein Grundgerüst, das den Abstand zwischen den unpolymerisierten Monomeren verringert. Das führt zu einer geringeren Schrumpfung, weil die Monomere während der Polymerisation einen geringeren Abstand untereinander überwinden müssen. Zweitens sind die in ihm enthaltenen Urethan-Gruppen bekanntermaßen sehr reaktiv. In Verbindung mit einem zugesetzten speziellen dendritischen 3-D-Vernetzungsmittel sorgen die Urethan-Gruppen des TCD-Monomers für ein stabiles und dichtes Polymer-Netz. Eine infolgedessen signifikant erhöhte Konversionsrate (fast 80%) wurde beschrieben [9]. Auf diese Weise wird das Komposit widerstandsfähiger gegenüber externen Belastungen. Dritter Vorteil sind die flexiblen Seitenketten des TCD-Vernetzungsmittels. Sie erhöhen die Elastizität und vermindern wirksam die Schrumpfungsstress – eine Vorbedingung für langfristige Randdichtigkeit.

Neben der Matrix trägt auch das Füller-System zur hohen Stabilität beider Materialien bei. Beide Komposite enthalten Aluminium-Barium-Fluorid-Füllkörper in Kombination mit diskreten Nanopartikeln. Die in Venus Diamond enthaltene größte Füllerpartikel-Fraktion ist in Venus Pearl durch Präpolymerisate ersetzt. Das zeigt sich in der geringfügig weicheren Konsistenz von Venus Pearl.

Geringe Schrumpfungswerte in Studien nachgewiesen

Die geringen Schrumpfungswerte wurden bereits 2010 in „Dental Materials" publiziert [7]. Dabei wurde die geringe Schrumpfung nach der Gel-Phase hervorgehoben. In einer anderen, im gleichen Jahr veröffentlichten Untersuchung wurde die Schrumpfungskraft eines Materials auf Siloran-Basis (Filtek Silorane) und von Venus Diamond als einem neuen Nanohybrid-Komposit mit geringer Schrumpfung mit den Werten von 3 konventionellen Dimethylmethacrylat-Komposit-Materialien verglichen. Dazu wurden 2 verschiedene Messverfahren eingesetzt. Von den untersuchten Materialien wies Venus Diamond unter 2 unterschiedlichen Versuchsbedingungen die geringsten Schrumpfungswerte auf [34]. Im Jahr 2012 konnte unsere eigene Arbeitsgruppe für Venus Diamond und Venus Pearl die geringsten Schrumpfungskraft-Werte von 13 untersuchten Materialien nachweisen. Die Polymerisationsschrumpfungskräfte lagen bei dieser spannungsoptischen Untersuchung sogar noch unter denen von SDR (Dentsply Sirona) und waren annähernd halb so hoch wie die

Schrumpfungskraft-Werte von Filtek Supreme XTE, welches als Kontrolle diente [40].
Watts und Alnazzawi veröffentlichten 2014 in „Dental Materials" eine Studie zur Kinetik der temperaturabhängigen Polymerisationsschrumpfungskraft von Kompositen, darunter 2, die als Komposit-Kunststoffe mit geringer Schrumpfung angesehen wurden: Kalore und Venus Diamond. Die Schrumpfungsspannung bei 23 °C lag 2 Minuten nach Abschluss der Lichtpolymerisation jeweils zwischen 2,9 MPa und 4,7 MPa und zwischen 3,6 MPa und 5,4 MPa nach 60 Minuten. Die niedrigsten Spannungswerte wurden für Kalore und Venus Diamond gemessen. Die Schrumpfungskraft bei 37 °C im Anschluss an die Lichtpolymerisation lag jeweils zwischen 3,3 MPa und 5,4 MPa nach 2 Minuten und zwischen 3,4 MPa und 5,5 MPa nach 60 Minuten. Kalore zeigte den geringsten Spannungswert, im Gegenzug wies Filtek Supreme die höchste Polymerisationsschrumpfungskraft auf. Mit Ausnahme von Kalore und Venus Diamond wiesen alle Materialien höhere Schrumpfungskräfte bei 37 °C als bei 23 °C auf. Die Ergebnisse stehen im Einklang mit der zuvor zitierten eigenen Untersuchung, bei der Filtek Supreme XTE die höchsten und Venus Diamond die niedrigsten Werte für die Schrumpfungskräfte aufwiesen [45].
Im Jahr 2014 schlussfolgerte eine weitere Studie, dass das schrumpfkraftreduzierte Venus Diamond möglicherweise die Spannung an der Kontaktfläche zwischen Restauration und Zahn reduziert [1]. Allgemein können durchaus höhere Haftwerte auf eine geringere Schrumpfungskraft zurückgeführt werden, wie 2014 in „Dental Materials" berichtet wurde [8]. Im Jahr 2010 zeigten nur zwei nanogefüllte Komposite, Kalore (GC, Japan) und Venus Diamond (Kulzer, Deutschland), durchgehend spaltfreie Ränder in adhäsiv versorgten Dentinkavitäten bei einer Untersuchung der Auswirkungen der Polymerisationsschrumpfung, der Schrumpfungsspannung und des Elastizitätsmoduls von Kunststoff-Kompositen mit Nanofüllern auf die frühe Randdichtigkeit von Restaurationen in Kavitäten [43]. Barreto und Mitarbeiter veröffentlichten eine interessante In-vitro-Studie im „Journal of Adhesive Dentistry" (2015) zur Höcker-Deformation, Randdichtigkeit und Bruchzähigkeit nach thermischer (6.000 ×) und mechanischer (300.000 ×) Belastung in normalen Klasse-II-Kavitäten und größeren, unterminierenden Kavitäten. Die geringe Schrumpfungskraft von Venus Diamond führte zu einer verminderten Höcker-Deformation im Vergleich mit Filtek und infolgedessen zu einer signifikant besseren Randdichtigkeit [6]. Die besseren physikalischen Eigenschaften führten zu einem im Vergleich mit Filtek Z250XT erhöhten Bruchwiderstand [6]. Die Schlussfolgerung der Arbeit bestand darin, dass das Schrumpfungskraft-reduzierte Komposit Venus Diamond sich für die Restauration stark zerstörter Prämolaren besser bewährte, als dies Z250XT täte.
Vergleichbare Ergebnisse wurden 2016 veröffentlicht: Der Prozentsatz mangelhafter Ränder war am geringsten, sowohl bei Kavitäten mit hohem als auch bei solchen mit niedrigem C-Faktor. Die Studie bestätigte die allgemein bekannte Tatsache, dass die Verbundfestigkeit in Kavitäten mit hohem C-Faktor geringer ist im Vergleich mit solchen mit niedrigem C-Faktor [26]. Interessanterweise fanden Yamamoto und Mitarbeiter heraus, dass die Polymerisationsspannung der Komposite sich bis zu 12 Stunden nach deren Belichtung weiterentwickelte. Da der Elastizitätsmodul ein Maß für die Steifigkeit und den Widerstand gegen Verformung darstellt, empfahlen die Autoren, Patienten anzuweisen, starke okklusale Belastungen so lange zu vermeiden, bis der Elastizitätsmodul ein Plateau erreicht hat, was bei Venus Diamond nur 60 Minuten dauerte, bei Kalore 12 Stunden und bei Revolution Formula 2 24 Stunden [46].
Eine weitere Studie untersuchte die Schrumpfung von Venus Diamond im Vergleich mit Kalore [11]. Es gab keinen signifikanten Unterschied in der Volumenschrumpfung zwischen den beiden gering schrumpfenden Kompositen Venus Diamond (1,7%) und Kalore (1,8%), aber einen signifikanten Unterschied zu Z250 (2,0%). Anders als Kalore, das eine signifikant geringere Biegefestigkeit als Z250 hatte, lag Venus Diamond auf dem gleichen hohen Niveau der Biegefestigkeit wie Z250. Die Schlussfolgerung, die von den Autoren gezogen wurde, war, dass die Verwendung neuartiger Monomere und nicht die Nutzung der Vernetzung von verzweigten Monomeren die Polymerisationsschrumpfung zu verringern scheint, ohne die physikalisch-chemischen Eigenschaften zu beeinträchtigen.

Vergleichsuntersuchungen zur Biegefestigkeit

Beides – geringe Polymerisationsschrumpfungskraft und hohe Biegebruchfestigkeit, wie sie Venus Diamond und Venus Pearl bieten – in einem einzigen Material zu bekommen, ist nicht so einfach. Rosentritt stellte bei der IADR-Konferenz 2013 in Seattle [39] eine vergleichende Untersuchung der Biegefestigkeit nach simulierter Alterung verschiedener Komposite vor. Venus Pearl zeigte eine Biegefestigkeit von 120 MPa nach Wasserlagerung und 200.000 Zyklen der mechanischen Belastung mit 210 N – verglichen mit 76 MPa bei Herculite XRV Ultra, 101 MPa bei Spectra TPH3, 67 MPa bei Tetric EvoCeram und 16 MPa bei Estelite Sigma Quick. Auch Schmidt & Ilie berichteten im Jahr 2012 über höchste Werte der Biegefestigkeit [41]. Die gleichen hohen Werte für die Biegefestigkeit wurden bereits 2011 von Takahashi und Mitarbeitern im „American Journal of Dentistry" veröffentlicht [44]. Eine signifikant höhere diametrale Zugfestigkeit von Venus Diamond im Vergleich mit Tetric EvoCeram, EsthetX und Filtek Supreme XT wurde bereits im Jahr 2009 publiziert [29].
Der Verschleiß gerade von Venus Diamond und Venus Pearl liegt im unteren Bereich der Werte untersuchter Kunststoff-Komposit-Materialien [4]. Dementsprechend eignen sich die Materialien zur Restauration auch größerer Kavitäten in stark Kaudruck-belasteten Zähnen. In einer anderen Studie, die sich mit dem Volumenverlust und der Morphologie abgenutzter Oberflächen von 8 Komposit-Kunststoffen beschäftigte (Durafill VS, Clearfil AP-X, Filtek Z250, Filtek Supreme XT, Kalore, MI Flow, Venus Diamond und Venus Pearl), erschienen die Oberflächen von Venus Pearl und Venus Diamond sehr glatt. Dabei war Venus Pearl das einzige Material, das vollständig frei von Rissen war [28]. Die Farbstabilität konnte in 2 Studien als signifikant besser im Vergleich zu anderen Komposit-Materialien dokumentiert werden [2,3]. Hieraus lässt sich ein entsprechendes ästhetisches Langzeitergebnis herleiten.

Bislang konnte keine klinische Studie einen positiven Einfluss der Verwendung Schrumpfkraft-reduzierter Komposite auf die Langlebigkeit, dem vermehrten Auftreten postoperativer Hypersensibilitäten oder vermehrter Prävalenz von Sekundärkaries nachweisen. Allerdings gibt es ausreichend indirekte Evidenz aus In-vitro-Studien, die zum einen das Vorhandensein von Polymerisations-Schrumpfungsspannungen bei Kompositen dokumentieren als auch deren negativen Einfluss auf den adhäsiven Verbund. Dazu gehören Randundichtigkeit, Höcker-Verformung, Infraktionen, verminderte Verbundfestigkeit und reduzierte mechanische Eigenschaften des Restaurationsmaterials. Obwohl es keine unmittelbaren Belege gibt, die nachweisen würden, dass die Entwicklung von Schrumpfungsspannungen in dentalen Komposit-Restaurationen zu verminderter klinischer Lebensdauer führt [31], belegt doch die indirekte Evidenz aus zahlreichen, hier bereits zitierten Studien (s.o.), dass sie klinisch relevant sind. Diese wichtige Überlegung wurde auch von Ferracane und Hilton in „Dental Materials" im Jahr 2016 publiziert [25]. Als Konsequenz daraus zeigt sich, wie wichtig die Betrachtung klinischer Studien ist. Wie veröffentlicht, ist Venus Diamond mindestens so leistungsfähig, wie etablierte Seitenzahn-Komposit-Restaurationsmaterialien [33,36]. In einem klinischen Bericht von Christensen im Jahr 2014 wurde Venus Diamond als eines von 3 Spitzenprodukten im Rahmen einer praxisbasierten klinischen 3-Jahres-Kontrollstudie bewertet. Es zeigte die geringste Häufigkeit von Abplatzungen und Frakturen [10].

Aus diesem Grund können in Fällen mit Kavitätengeometrien, bei denen mit erhöhten Anforderungen an die physikalischen Eigenschaften gerechnet werden muss und eine geringe Schrumpfungskraft von Bedeutung sein könnte, um Randdesintegrationen vorzubeugen, Venus Diamond und Venus Pearl das Restaurationsmaterial der Wahl darstellen. Der nachfolgende Fall stellt eine klinische Situation mit einer Standard- und einer „überdurchschnittlichen" Kavität vor.

Fallbeispiel

Austausch mehrfach frakturierter Restaurationen aus Kunststoff-Komposit

Die 50-jährige Patientin stellte sich mit Schmerzen bei Belastung ihrer Zähne 15 und 16 vor. Bei der klinischen Untersuchung zeigten sich mehrere Frakturen sowohl in beiden Restaurationen als auch in der Zahnsubstanz des Prämolars **(Abb. 1 und 2)**. Nach Entfernung beider Restaurationen wurden eine unkomplizierte Frakturlinie im Prämolar und mehrere Risse und Frakturlinien im Molar erkennbar **(Abb. 3)**. Beide mesialen Höcker des Molars frakturierten und fielen heraus, während die vorhandene Komposit-Füllung mit einem rotierenden Diamantschleifinstrument entfernt wurde. Es gab keine eindeutig erkennbare Eröffnung der Zahnpulpa; insofern erschien eine endodontische Therapie nicht unmittelbar erforderlich zu sein. Dem umfangreichen Zahnsubstanzverlust gemäß erschien eine Teilkrone als das Mittel der Wahl im Falle der großen Kavität des Molars. Andererseits bestand ein gewisses Risiko der Notwendigkeit eines späteren endodontischen Eingriffs, der zur Beschädigung einer neu eingesetzten Keramik-Teilkrone führen würde. Um eine solche Situation zu vermeiden und die Gesamtkosten der gesamten Behandlung zu

reduzieren, wurde eine direkte Komposit-Restauration sogar der großen Molaren-Kavität in Betracht gezogen. Die Patientin war von dieser Idee sehr angetan und stimmte diesem Behandlungsvorschlag zu – mit der Überlegung, dass noch eine Chance bestand, den Zahn vital zu erhalten, und dass in diesem Stadium keine weitere Behandlung erforderlich sein würde.

An beiden Zähnen erfolgte die Formgebung mit zirkulären Matrizen: Der Prämolar wurde mithilfe einer MetaFix-Matrize (KerrHawe) ausgeformt, während am Molar eine zirkuläre, anatomisch geformte Tofflemire-Matrize (KerrHawe) angelegt wurde. Der offene Bereich an der Bukkalfläche wurde mit einer zusätzlichen Teilmatrize (Garrison) abgedichtet und diese mit einem lichtpolymerisierenden elastischen provisorischen Kunststofffüllungsmaterial (Clip Flow, VOCO) fixiert. Die Approximalräume wurden mittels eines Kunststoff-Keilchens (G-Wedge) und eines ComposiTight Fusion-Keils (beide Garrison, **Abb. 4**) abgedichtet. Damit konnte ein dichter Abschluss der approximalen Kästen erzielt werden.

Im Fall des Prämolars sollte jegliches Komposit geeignet sein, um diese mittelgroße Kavität suffizient zu versorgen. Das Material der Wahl für diesen Zahn war ein Bulk-Fill-Restaurationsmaterial (Filtek One, Farbe A2, 3M). Bulk-Fill-Materialien sind ähnlich leistungsfähig wie herkömmlich geschichtete Kunststoff-Komposite [42]. Bei diesem Prämolar ist keine starke Belastung zu erwarten, dementsprechend schien der Bulk-Fill-Ansatz der einfachste gangbare Weg zu sein. Im Fall des Molars waren die

Abb. 1: Okklusalansicht eines oberen 1. Molars und eines 2. Prämolars mit mehreren Frakturen. Schmerz bei Belastung des Molaren.

Abb. 2: Vestibuläransicht derselben Zähne (oberer 1. Molar und 2. Prämolar).

Abb. 3: Viele Sprünge und Frakturlinien im Molar, reguläre Kavitätengeometrie des Prämolars.

Abb. 4: Beide Zähne wurden trockengelegt und ihre Form mit Ringmatrizensystemen gestaltet.

Abb. 5: Die definitiven Restaurationen: Der Prämolar wurde mit einem Bulk-Fill-Material restauriert, der Molar mit Venus Pearl in der Farbe HKA2.5.

Abb. 6: Die gleiche Situation ein paar Wochen später: Bei Belastung trat kein Schmerz mehr auf, beide Zähne wiesen normale Vitalität auf.

Anforderungen an das Restaurationsmaterial deutlich anspruchsvoller: Wegen des Belastungsschmerzes, der vorher von Zeit zu Zeit auftrat – der sich leicht in Zusammenhang mit den festgestellten Rissen und Frakturlinien bringen ließ –, wurde ein sehr stabiles Material ausgewählt, das außerdem eine geringe Schrumpfungskraft aufwies. Venus Pearl und Venus Diamond (beide von Kulzer) sind bisher die beiden einzigen verfügbaren Kunststoff-Komposite, die geringe Schrumpfungsspannungsentwicklung, hohe Bruchfestigkeit und geringen Verschleiß in einem einzelnen Material vereinen. Obwohl beide Materialien schon seit mehr als einem Jahrzehnt auf dem Markt sind, konnten sie von neueren Materialien bisher nicht übertroffen werden.
Die **Abbildung 5** zeigt die beiden definitiven Restaurationen: den Prämolar, restauriert mit dem Bulk-Fill-Material, und den Molar in herkömmlicher, aber verlässlicher Schichttechnik mit Venus Pearl in der Farbe HKA2.5. Diese Farbe, die genau zwischen einer A2 und einer A3 der Vita-Farbskala liegt, erlaubt es, nur eine Farbe für Seitenzahnkavitäten für Patienten im Alter zwischen 8 und 88 Jahren zu verwenden. Beide mesialen Höcker wurden vollständig mit Venus Pearl restauriert. Die anatomische Form des Molars wurde entsprechend den anatomischen Anforderungen wiederhergestellt. An den Außenrändern wurde der Venus Diamond-Flow Baseliner aufgebracht, um eine einfachere Erkennbarkeit der Ränder zu ermöglichen, falls ein anderer Zahnarzt eines Tages die Versorgung mit einer Krone planen sollte. **Abbildung 6** zeigt die gleiche Situation ein paar Wochen später: Es trat kein Belastungsschmerz mehr auf, beide Zähne waren vital und die Patientin war sehr glücklich über diese aufwendige direkte Komposit-Versorgung.

Schlussfolgerung

Venus Diamond und Venus Pearl sind echte Universal-Komposite, die sich hervorragend für alle Indikationen einsetzen lassen. Wegen ihrer hohen Festigkeit können sie sogar für größere oder stark kaubelastete Restaurationen verwendet werden. Auch wenn Venus Diamond und Venus Pearl keine Komfortfunktionen wie etwa die Bulk-Fill-Anwendung mitbringen, sollte in verschiedenen Fällen doch die Materialqualität Priorität gegenüber den Verarbeitungseigenschaften haben. ■

Literaturliste auf www.zmk-aktuell.de/literaturlisten

Bilder: © Dr. C.-P. Ernst

Prof. Dr. Claus-Peter Ernst
Zahnärztliche Praxisklinik medi+
Haifa-Allee 20
55128 Mainz
Ernst@mediplusmainz.de

AERA®
macht's einfach!

Die AERA Lösung für den Materialeinkauf: Bedarf ermitteln, Preise vergleichen und optimiert einkaufen. Ganz einfach, bequem und kostenlos. Jetzt testen unter

www.aera-online.de

www.DAS-KONZEPT.com

PANAVIA™ SA Cement Universal – ein innovativer Entwicklungsansatz

Die Befestigung indirekter Restaurationen gehört zum Alltag in der Zahnarztpraxis. Aufgrund steter Entwicklung neuer moderner Restaurationsmaterialien, wie beispielsweise neue Generationen hochtransluzenter Zirkonoxide sowie Hybrid-Keramiken und Verbundwerkstoffe, steigen auch die Anforderungen an die Befestigungstechniken und -materialien. Die Eigenschaften der modernen Restaurationsmaterialien unterscheiden sich nunmehr stark von denen der metallischen Werkstoffe sowie den früheren Zirkonoxid-Generationen. Die richtige Befestigung einer indirekten Restauration ist daher entscheidend für ihren Langzeiterfolg, da sie nicht nur einen großen Einfluss auf die Retention hat, sondern auch die wichtige Aufgabe übernimmt, den Spalt zwischen Restauration und Zahn zu schließen [1,2].

Allgemein können Befestigungsmaterialien je nach Art, wie sie eine chemische Verbindung mit bestimmten Substraten eingehen, in zwei Klassen unterschieden werden – in konventionelle Zemente und adhäsive Befestigungsmaterialien. Die am häufigsten eingesetzten und am besten dokumentierten Materialien der adhäsiven Befestigungsmaterialien sind Befestigungskomposite, die je nach chemischer Zusammensetzung weiter in traditionelle volladhäsive Befestigungskomposite und selbstadhäsive Befestigungskomposite unterteilt werden.

Adhäsive Befestigung vs. konventionelle Zementierung

Die adhäsive Befestigung bietet hinsichtlich Retention, Ästhetik, Stabilisierung des Zahnes und der Restauration sowie der Vermeidung von Mircoleakage Vorteile gegenüber der konventionellen Zementierung [1,3–11]. Zudem ist die adhäsive Befestigung – eine suffiziente Kontaminationskontrolle vorausgesetzt – für fast jede klinische Situation geeignet, während die konventionelle Zementierung an eine friktive Präparation gebunden ist und somit anderen Limitationen unterliegt.

Für den Praxisalltag (z.B. zur Eingliederung von Kronen und Brücken) streben Zahnärzte jedoch nach Effizienz und Effektivität durch Anwendung einfacher und gleichzeitig zuverlässiger Befestigungsmaterialien. Konventionelle Zemente sind zwar einfach und schnell anzuwenden, bieten aber keine oder nur eine geringe Adhäsion und sind darum für einige Situationen nicht zu empfehlen [3–6,8,10]. In solchen Situationen sind selbstadhäsive Befestigungskomposite eine gute Alternative zu den traditionellen volladhäsiven Befestigungskompositen, da sie dazu dienen, den Vorgang der definitiven Befestigung zu vereinfachen und die Notwendigkeit der Anwendung mehrerer Komponenten zu eliminieren. Damit kann eine zuverlässige adhäsive Befestigung mit nur einem einfachen Arbeitsschritt erzielt werden.

Die herkömmlichen selbstadhäsiven Befestigungskomposite enthalten typischerweise ein MDP-Phosphatmonomer. Dies wird benötigt, um eine chemische Haftung an Nichtedelmetall, Zirkonoxid und Zahnhartsubstanz zu erzeugen [12–14]. Die Anwendung eines separaten Silan-Haftvermittlers ist jedoch unabhängig vom verwendeten selbstadhäsiven Befestigungskomposit erforderlich, wenn Restaurationen aus Silikatkeramik (beispielsweise Leuzit-, Lithiumsilikat- oder Lithiumdisilikatkeramik), Hybridkeramik oder bestimmte Kompositrestaurationen zu befestigen sind.

Entwicklung von PANAVIA™ SA Cement Universal

Auf der IDS 2019 wurde das innovative selbstadhäsive Befestigungskomposit PANAVIA™ SA Cement Universal von Kuraray Noritake Dental, Japan, eingeführt. Unter Einsatz einer speziellen Herstellungstechnologie wurde ein Silan-Haftvermittler in das Befestigungsmaterial integriert. Dadurch ist es ein wirklich universelles System, das vollständig ohne weitere Komponenten wie Adhäsive oder Primer auf allen Materialien inklusive Glaskeramik funktioniert [15–18].

Das von Kuraray entwickelte originale MDP-Monomer sorgt für eine hohe chemische Haftung an Zirkonoxid, Metall, Dentin und Schmelz [14–19]. PANAVIA™ SA Cement Universal integriert erstmals ein neues LCSi-Monomer. Dieser Silan-Haftvermittler bietet eine stabile und dauerhafte chemische Haftung [16–18] an allen Keramiken (inkl. Lithium(di)silikat- und Hybridkeramik) und Kompositen.

Weitere Arbeitsschritte entfallen, wodurch eine höhere Fehlertoleranz sowie eine Materialreduzierung im Praxisalltag erreicht werden. Die einfache Überschussentfernung, die Feuchtigkeitstoleranz, die Lagerung bei Zimmertemperatur und das einfache Handling überzeugen und erleichtern zudem den Praxisalltag.

Die Integration eines Silans in die Paste klingt zwar einfach, ist jedoch kompliziert und mit Herausforderungen verbunden. Zum Beispiel ist es nicht einfach, Silan in Form von γ-MPS (γ-Methacryloxypropyltrimethoxysilane) lange Zeit stabil und aktiv zu halten aufgrund der hydrophilen Natur von γ-MPS. Der Kontakt mit

Wasser und sauren Monomeren (wie MDP) unter sauren Bedingungen führt zur Hydrolyse der Alkoxygruppen des Silans.
Das ist ein Grund, warum bestimmte Universaladhäsive, die eine Mischung aus Wasser, MDP und Silan enthalten, sich nicht für die Haftung an Silikatkeramiken bewährt haben [20–23]. Es wurde gezeigt, dass das Universaladhäsiv Scotchbond Universal (3M ESPE) eine niedrige Haftung an Lithiumdisilikatkeramik aufweist, sowohl im Vergleich zu Keramik-Primern ohne Wasseranteil als auch separaten Silanhaftmonomeren [20]. In einer anderen Untersuchung wurde festgestellt, dass die Anwendung eines separaten Silanhaftmonomers eine stabilere Haftung an Silikatkeramiken schafft als die Anwendung des silanhaltigen Universaladhäsivs Scotchbond Universal [21]. Die Mischung des Silanhaftmonomers mit Wasser und den Phosphatmonomeren bei selbstätzenden Einkomponentenadhäsiven ist für den Selbstätzungsmechanismus der Adhäsive (u.a. Wasser) und der Haftung an Zahnhartsubstanz (MDP) wichtig.
Es stellte sich heraus, dass die Verwendung eines hydrophoberen und damit stabileren Silans ohne Vorabkontakt mit Wasser und Säure besser ist. Ein langkettiges Silan (LCSi) verwendet Kuraray Noritake seit einiger Zeit in einer Reihe der Verbundwerkstoffe, wie z.B. CLEARFIL™ MAJESTY™ Posterior und MAJESTY™ ES Flow [24]. Es ist jedoch das erste Mal, dass es in ein Befestigungskomposit integriert wurde **(Abb. 1)**.
Dieses Silan hat eine lange Kohlenwasserstoffkette (zwischen der Silanolgruppe und der Methacrylatgruppe), die es hydrophober und stabiler macht als das kurzkettige γ-MPS-Molekül. Die Reaktion mit den Siliziumdioxidpartikeln in den glasbasierten Materialien erfolgt außerdem geordneter und schneller. Das Ergebnis ist eine optimal gebundene Oberfläche mit einer größeren Hydrolysebeständigkeit.
Bei der Entwicklung von PANAVIA™ SA Cement Universal wurden viele Untersuchungen über das Vermeiden der Degradation von Silan durchgeführt. Die hydrophileren Komponenten wurden von den hydrophoben getrennt und somit während der Lagerung stabilisiert, sodass sie nur dann in Kontakt kommen und reagieren, wenn sich die Paste mischt.

Forschungsergebnisse

Es sind sowohl externe als auch interne Daten verfügbar, die eine vergleichbare oder sogar bessere Verbindung von PANAVIA™ SA Cement Universal mit glasbasierten Materialien zeigen als mit der Vorgängerversion PANAVIA™ SA Cement Plus in Kombination mit einem zusätzlichen Primer [16–18]. Ohne Anwendung von zusätzlichen Primern schafft PANAVIA™ SA Cement Universal auch eine Hybridschicht zu Dentin **(Abb. 2)**. Ergebnisse aus unabhängiger Forschung untermauern dieses Ergebnis und weisen hohe und stabile Haftwerte nach künstlicher Alterung nach [16–18].

Abb. 1: Trennung der hydrophilen Paste (mit MDP) von der hydrophoben Paste (mit Silan-Haftvermittler LCSi).



Abb. 2: Nahaufnahme von Dentin und Hybridschicht-Befestigungskomposit-Verbund (Quelle: Kuraray Noritake Dental Inc.).

Die Arbeitsgruppe von Yoshihara und van Meerbeek haben hierzu die Zughaftfestigkeit von PANAVIA™ SA Cement Universal (PSAU) ohne zusätzlichen Primer, zu Glaskeramik untersucht und mit dem Vorgänger des selbstadhäsiven Befestigungskomposits von Kuraray Noritake Dental, PANAVIA™ SA Cement Plus (ohne integriertes Silanhaftmonomer; PSAP) in Kombination mit einem Silanhaftmonomern, verglichen.
Die Zughaftfestigkeit für PSAU lag initial bei 38 MPa und bei 35 MPa nach künstlicher Alterung mit 50.000 Thermozyklen, wobei die Zughaftfestigkeitswerte des PSAP bei 41 MPa (initial) und 36 MPa (nach 5.000 Thermozyklen) lagen [18]. Die Ergebnisse waren statistisch nicht signifikant unterschiedlich. Zudem konnte eine feste stabile Nanoschicht aus 10-MDP-Calciumsalzen am Dentin festgestellt werden [18].
Die Arbeitsgruppe der Okayama-Universität untersuchte die Scherhaftfestigkeit von PASU (ohne zusätzliches Primen) und PSAP (mit zusätzlichem Universalprimer) zu CAD/CAM-Komposit-Blöcken. Die Scherhaftfestigkeitswerte waren nach 24 Stunden Wasserlagerung 39,1 ± 4,4 MPa (PSAU) und 39,4 ± 4,5 MPa (PSAP). Die statistische Auswertung ergab keine signifikanten Unterschiede [17]. ■

Bilder: © Kuraray

Literatur auf www.zmk-aktuell.de/literaturlisten

Dr. Adham Elsayed
Clinical and Scientific Manager
Kuraray Europe GmbH
adhamfawzy.elsayed@kuraray.com
www.kuraraynoritake.eu

Bulk-Fill- und Universalkomposite

Eine klinische Einordnung anhand der Tetric-Familie

Kürzlich hat es eine umfassende Erneuerung der Tetric-Familie gegeben. Die bewährten Bulk-Fill-Materialien Tetric EvoCeram Bulkfill und Tetric EvoFlow BulkFill haben Nachfolger bekommen. In Ergänzung dazu ist die Lichtpolymerisation optimiert worden und bietet bisher im Markt einzigartige Features. Mit Tetric Prime wurde zudem ein neues universelles Komposit für den Front- und Seitenzahnbereich auf den Markt gebracht, das sich vor allem durch sein optimiertes, sehr angenehmes Handling auszeichnet. Der folgende Artikel beleuchtet das Potenzial der aktuellen Tetric-Familie anhand klinischer Fälle.

Universalkomposite haben in der restaurativen Therapie das größte Indikationsspektrum. Sie funktionieren ohne Einschränkung im Seitenzahnbereich und decken auch im Frontzahnbereich fast alles ab. Die Verwendung eines speziellen Frontzahnkomposits ist lediglich in einer sehr begrenzten Anzahl von Fällen notwendig und erfordert zudem eine Menge Erfahrung und Geschick (und ehrlicherweise auch Glück), um gegenüber einem Universalkomposit noch eine klinisch relevante Verbesserung zu erzielen. Es ist daher durchaus realistisch, den Praxisalltag nur mit einem Universalkomposit zu bestreiten.

Während ein Universalkomposit den größten Indikationsbereich abdeckt, so ist es doch wünschenswert, die Schichttechnik im Seitenzahnbereich zu vereinfachen.

Universalkomposite sind in ihrer Transluzenz auf den Zahn abgestimmt und bieten ein großes Farbspektrum, d.h. auch dunkle Farbtöne. Dadurch sind sie auf eine Schichtdicke von 2 mm pro Schicht begrenzt. Im Gegensatz dazu erlauben Bulk-Fill-Komposite eine Durchhärtung vom 4 mm dicken Schichten. Die eingeschränkte Farbpalette und etwas höhere Transluzenz verhindern in manchen Fällen eine adäquate Farbübereinstimmung mit der Zahnhartsubstanz. Im Seitenzahnbereich halte ich dies im Indikationsbereich der Klasse I und II für völlig irrelevant. Lediglich in ästhetisch sensibleren Fällen, z.B. Ersatz der bukkalen Wand oder Kauflächenrekonstruktion, mag der Einsatz eines Universalkomposits wieder vorteilhaft sein.

Die Datenlage für die Bulk-Fill-Komposite ist sehr gut. Nichts deutet zurzeit daraufhin, dass Bulk-Fill-Komposite klinisch schlechter funktionieren als konventionelle Komposite. Klinische Studien, bei denen Bulk-Fills und konventionelle Komposite verglichen werden, finden keine Unterschiede [3–6]. Die Bulk-Fill-Komposite verkürzen den Vorgang des Schichtens. Dies ist nur ein Teil des Behandlungsprotokolls, in dem alle anderen Schritte (Anästhesie, Präparation etc.) unverändert bleiben. Die Möglichkeiten der Zeiteinsparung sind daher begrenzt, allerdings wird genau der Abschnitt vereinfacht, in dem die Restauration vulnerabel gegenüber Kontamination ist. Daher ist die durch die Bulk-Fill-Technik ermöglichte Vereinfachung sehr zu begrüßen.

Überblick Tetric-Familie

Eigenschaft	Tetric Prime	Tetric PowerFill	Tetric EvoFlow	Tetric PowerFlow
Art	universelles Composite für Front- und Seitenzahnbereich modellierbar	Composite für den Seitenzahnbereich modellierbar	Universelles Composite für Front- und Seitenzahnbereich fließfähig	Composite für den Seitenzahnbereich fließfähig
Max. Schichtstärke pro Inkrement	2 mm	4 mm	2 mm	4 mm
Polymerisationszeiten pro Inkrement Lichtleistungen Geräte: 500 mW/cm² 1000 mW/cm² 2000 mW/cm² 3000 mW/cm²	 20 Sekunden 10 Sekunden 5 Sekunden -	 20 Sekunden 10 Sekunden 5 Sekunden 3 Sekunden	 20 Sekunden 10 Sekunden 5 Sekunden -	 20 Sekunden 10 Sekunden 5 Sekunden 3 Sekunden
Farben	8 Universal-Farben 2 Dentin 2 Bleach	3 Universal-Farben mit schmelzähnlicher Transluzenz	8 Universal-Farben 3 Dentin 3 Bleach	3 Universal-Farben mit dentinähnlicher Transluzenz

Patientenfall 1
Klasse III und IV mit Tetric Prime

Die Patientin stellte sich mit dem Wunsch einer Begradigung der Schneidekanten an 11 und 21 und dem Austausch der alten, verfärbten Füllung, jeweils mesial und distal an den gleichen Zähnen, in der Praxis vor **(Abb. 1)**. Anamnestisch ergab sich, dass die Frakturen der Schneidekanten nicht funktionsbedingt, sondern primär auf ein Habit zurückzuführen waren.
Die **Abbildung 2** zeigt die Situation nach Entfernung der alten Füllungen. Nach selektiver Schmelzätzung mit Phosphorsäure **(Abb. 3)** und Auftragen eines Universaladhäsivs (Adhese Universal, **Abb. 4**), erfolgte die Restauration der Frontzähne **(Abb. 5 bis 7)** mit Tetric Prime. Dabei handelt es sich um monochromatische Restaurationen, das heißt, nur eine Farbe (hier A3,5) wurde eingesetzt.

Abb. 1: Alte Füllungen und durch Habits verursachte Frakturen an den Schneidekanten der mittleren Schneidezähne.

Die Einstellung der Tetric Prime-Farben mit einer Transluzenz von 11,5% stellt einen guten Kompromiss zwischen der Tranzluzenz von Dentin und Schmelz dar, um die meisten Restaurationen ohne Schichtung mit verschiedenen Farben zu realisieren.
Sollte tatsächlich eine opakere (d.h. weniger transluzente) Schichtung in der Front oder das Abdecken von Verfärbungen des Dentins erforderlich sein, werden die Farben A2 und A3,5 auch als Dentinmassen mit einer deutlich geringeren Transluzenz von 7,5% angeboten. Außerdem ist die Verarbeitung des neuen Tetric Prime aus meiner Sicht sehr angenehm, da es weich und sehr gut modellierbar ist. Ein Universalkomposit, wie z.B. das hier vorgestellte Tetric Prime, reicht im Prinzip aus, um den restaurativen Praxisalltag zu bestreiten. Seit der Einführung der Bulk-Fill-Komposite ist es jedoch möglich, sich die Arbeit zu vereinfachen, ohne Qualitätseinbußen hinzunehmen. Eine Variante ist die hier im 2. Fall gezeigte Kombination eines Universalkomposits mit einem fließfähigen Bulk-Fill-Komposit, welches als Volumenersatz gedacht ist und somit die Anzahl der nötigen Schichten reduziert.

Abb. 2: Zustand nach Entfernung der alten Füllungen.

Abb. 3: Selektive Schmelzätzung mit Phosphorsäure für 15 Sekunden.

Abb. 4: Aktiver Auftrag eines Universaladhäsivs (Adhese Universal) für 20 Sekunden.

Abb. 5: Schrittweise Restauration der approximalen Kavitäten und Schneidekanten mit Tetric Prime A3,5.

Abb. 6: Zustand direkt postoperativ. Durch die Austrocknung und damit einhergehende Aufhellung der Zahnhartsubstanz während der Restauration erscheinen die Füllungen postoperativ typischerweise zu dunkel und zu transluzent.

Abb. 7: Fertige Restauration nach Rehydrierung der Zahnhartsubstanz. Die Übergänge zwischen Zahnhartsubstanz und Restauration sind nur in großer Vergrößerung zu erkennen und klinisch nicht relevant.

Patientenfall 2
Endodontische Kavität mit Tetric PowerFlow und Tetric Prime

Bei der Versorgung postendodontischer Kavitäten geht es in der Regel um die Wiederherstellung der Stabilität und des verlorenen Volumens des Zahnes sowie die farbliche Integration der Restauration, da hier meist großflächig Zahnhartsubstanz ersetzt werden muss. Eine endodontische Zugangskavität allein reduziert die Stabilität des Zahnes nur um etwa 5%, während eine MOD-Kaviät inkl. des Verlustes des Pulpadaches die Stabilität um 63% reduziert [8,9]. In letzterem Fall ist eine Höckerüberdeckung des Zahnes zur Wiederherstellung der Stabilität indiziert. Dies kann mit indirekten oder direkten Restaurationen erfolgen.

Im vorliegenden Fall stellte sich der Patient mit einer sehr tiefen Karies und apikalen Parodontitis an Zahn 36 vor **(Abb. 8)**. **Abbildung 9** zeigt den Zustand nach Wurzelfüllung und provisorischer Versorgung. Die Kavität ist auf den okklusalen Bereich beschränkt, jedoch ist insbesondere die bukkale Wand durch die Entfernung der Karies stark unterminiert, der bukkale Präparationsrand verläuft durch die Höckerspitzen **(Abb. 10)**. Aus diesem Grunde wurde entschieden, die bukkalen Höcker im Sinne einer Onlay-Präparation zu kürzen und mit Komposit zu fassen **(Abb. 11)**. Eine gute Adhäsivtechnik braucht ein sauberes Substrat, auf das geklebt werden kann. Es ist daher sinnvoll, mögliche negative Effekte durch die Spülung mit NaOCl und die Verunreinigung mit Wurzelkanalsealer zu vermeiden, indem man die Kavität mit Al_2O_3 sandstrahlt [10].

Nach selektiver Schmelzätzung **(Abb. 12)** mit Phosphorsäure und Auftragen eines Universaladhäsivs erfolgt das Abdecken der Kanaleingänge mit einem fließfähigen Bulk-Fill-Material, das in bis zu 4 mm dicken Schichten eingebracht werden kann **(Abb. 13)**. Das hier eingesetzte Tetric PowerFlow ist identisch mit dem bisherigen Tetric Evoflow Bulk-Fill, ist aber jetzt für die Lichthärtung in 3 Sekunden mit der Bluephase PowerCure Lampe zugelassen. Nach wie vor kann dieses Bulk-Flow auch mit weniger leistungsfähigen Lampen polymerisiert werden, die empfohlene Polymerisationszeit beträgt dann, wie bisher, 10 Sekunden. Danach erfolgte der schichtweise Aufbau der Kaufläche mit dem im 1. Fall bereits vorgestellten Tetric Prime **(Abb. 14 bis 17)**.

Tetric Prime ist kein Bulk-Fill-Material und muss daher in dünneren Schichten eingebracht werden. Dafür bietet es das komplette Farbspektrum und eine ideale Transluzenz für eine harmonische Integration im Seitenzahnbereich.

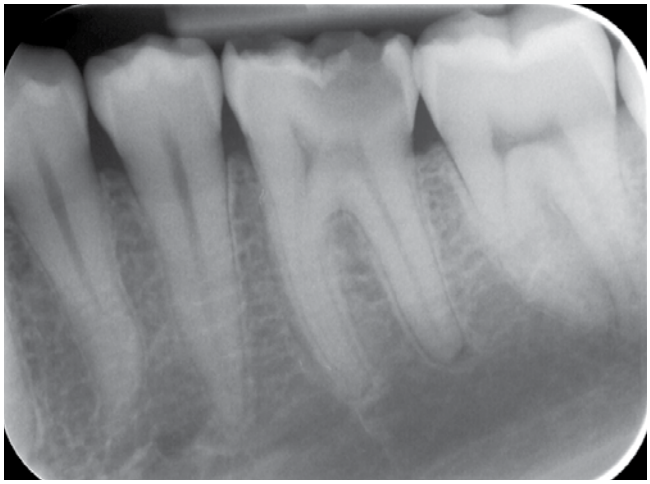

Abb. 8: Radiologischer Ausgangsbefund Zahn 36: tiefe, von okklusal ausgehende Karies, apikale Parodontitis.

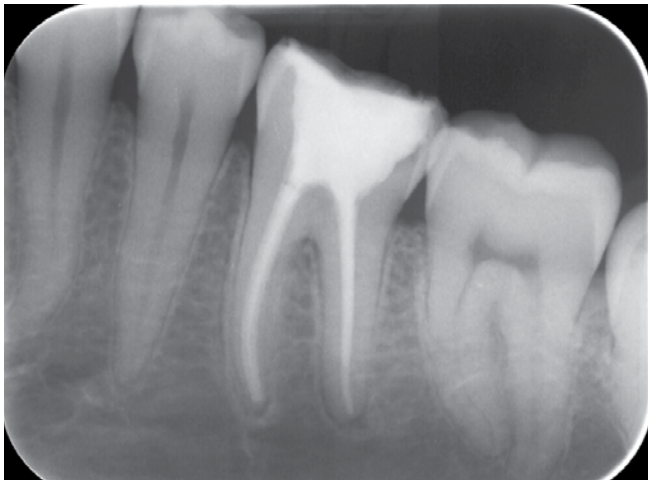

Abb. 9: Zustand nach Wurzelfüllung und provisorischer Versorgung.

Abb. 10: Zustand vor direkter Restauration mit Komposit. Die Wurzelfüllung ist unter das Niveau der Kanaleingänge reduziert.

Abb. 11: Die bukkalen Höcker wurden aus Stabilitätsgründen um ca. 1,5 mm gekürzt und die Kavität mit Korund (Al_2O_3, 50 µm) sandgestrahlt.

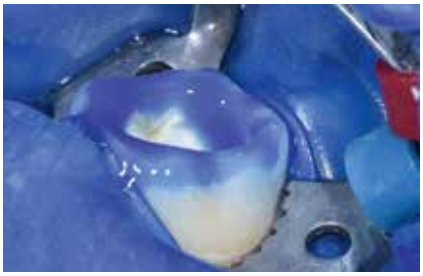

Abb. 12: Selektive Schmelzätzung mit Phosphorsäure für ca. 15 Sekunden.

Im vorliegenden Fall kann man diskutieren, ob die farbliche Integration an einem Molaren wirklich so relevant ist oder man die Kaufläche nicht auch mit einem modellierbaren Bulk-Fill-Material hätte aufbauen können. Bei einer Klasse-I-und -II-Restauration würde ich standardmäßig zu einem Bulk-Fill greifen, bei Höckerersatz insbesondere der bukkalen Höcker lasse ich das ästhetische Bedürfnis meiner Patienten in meine Entscheidung mit einfliessen.

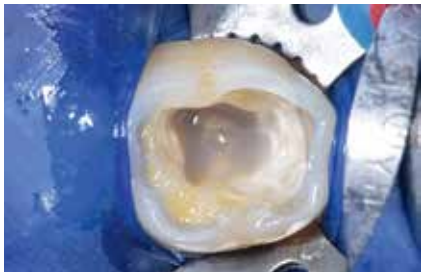

Abb. 13: 1. Schicht Tetric PowerFlow. Durch den in der endodontischen Kavität unvermeidbaren größeren Abstand zum Lichtleiter ist es bei der Polymerisation ratsam, die empfohlene Belichtungszeit zu verdoppeln.

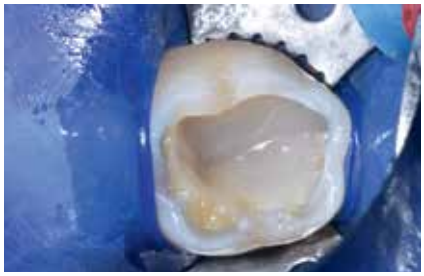

Abb. 14: Schrittweise Schichtung mit Tetric Prime.

Abb. 15: Die Kaufläche wird idealerweise gleich korrekt ausmodelliert.

Abb. 16: Fertig geschichtete Kaufläche.

Abb. 17: Fertige Restauration direkt postoperativ.

Der Goldstandard der Wasserhygiene

10 JAHRE BLUE SAFETY 2010–2020 #ilovewater

#HYGIENEOFFENSIVE

Keine Herbstmessen?

Jetzt trotzdem profitieren: Für **SAFEWATER entscheiden** und ein **iPad Pro geschenkt** bekommen.*

BLUE SAFETY
Die Wasserexperten

100 × iPad Pro 12,9" + Apple Pencil

BLUE SAFETY Premium Partner DEUTSCHER ZAHNARZTETAG für den Bereich Praxishygiene

Vereinbaren Sie Ihren **persönlichen Beratungstermin:**

Fon **00800 88 55 22 88**

www.**bluesafety.com**/Geldsparen

0171 991 00 18

Vor Ort oder per Video-Beratung

* Die ersten 100 Neukunden erhalten bei Vertragsschluss: 1 x Apple iPad Pro 12,9" 256 GB Wi-Fi + Cellular und 1 x Apple Pencil (2. Generation).

ZMK 10/20

Hinweis: Biozidprodukte vorsichtig verwenden. Vor Gebrauch stets Etikett und Produktinformationen lesen.

Patientenfall 3
Benachbarten Kavitäten mit Tetric PowerFill

Ausgangssituation ist eine D3-Karies an 34 distal und 35 mesial **(Abb. 18)**. Bei benachbarten Kavitäten werden nach der Präparation immer beide Matrizen in den Approximalraum eingebracht und verkeilt **(Abb. 19)**. Ein einzeitiges Vorgehen (Einbringen nur 1 Matrize, Restauration des betreffenden Zahnes und dann Wechsel zum anderen Zahn) führt in der Regel dazu, dass sich nach Applikation des Separierrings die Teilmatrize in die Kavität des benachbarten Zahnes hineinwölbt und die Füllung so überkonturiert wird. Dies muss dann mühsam korrigiert werden, bevor der benachbarte Zahn restauriert wird. Die Applikation beider Teilmatrizen sorgt dafür, dass der Approximalkontakt korrekt in der Mitte des Approximalraumes zu liegen kommt und eine Überkonturierung vermieden wird. Dadurch verdoppelt sich jedoch der Betrag, um den die Zähne separiert werden müssten, da jede Matrize eine Stärke von etwa 30 µm aufweist. Um zu vermeiden, dass es zu einen insuffizienten Approximalkontakt kommt, wird das Vorgehen modifiziert. Zunächst erfolgen die Schritte der Adhäsivtechnik **(Abb. 20)**. Bei der Verwendung eines modernen Universaladhäsivs ist, wann immer möglich, ein sogenanntes „selective etch", d.h. das selektive Anätzen des Schmelzes mit Phosphorsäure vor der Applikation des Adhäsivs, durchzuführen [1,2]. Das anschließende Auftragen des Universaladhäsivs auf Schmelz und Dentin sollte immer aktiv erfolgen, d.h., das Adhäsiv wird während mindestens 20 Sekunden auf der Oberfläche mit dem Microbrush in Bewegung gehalten. Danach wird gut trockengeblasen, damit das Lösungsmittel (bei Universaladhäsiven in der Regel ein Wasser-/Alkoholgemisch) verdunstet.

Bei dem hier verwendeten Adhese Universal kann in Kombination mit dem 3s-Programm (3050 mW/cm^2) der Bluephase PowerCure-Polymerisationslampe die Aushärtung in 3 Sekunden vorgenommen werden. Mit herkömmlichen Polymerisationslampen im Leistungsbereich von 500 bis 1400 mW/cm^2 bleibt die Polymerisationszeit wie bisher bei 10 Sekunden Nach der Adhäsivtechnik erfolgt die Restauration der Kavitäten mit Tetric PowerFill. Das Material kann als Bulk-Fill-Komposit in 4 mm dicken Schichten eingebracht und gehärtet werden. Sind die Kavitäten also nicht tiefer als 4 mm, erfolgt die Füllung in einer 1-Schicht-Technik. Wer sich unsicher bezüglich der Kavitätentiefe ist, kann die Tiefe einfach mittels einer Parodontalsonde kontrollieren.

Abbildung 21 zeigt die Situation nach Füllung der Kavität an 34 mittels einer Schicht Tetric PowerFill und einer Polymerisation von 3 Sekunden. Diese kurze Polymerisationszeit ist nur in Kombination mit der PowerCure-Polymerisationslampe im 3s-Modus zulässig. Kommt eine andere Lampe zum Einsatz, ist die empfohlene Polymerisationszeit 10 Sekunden. Voraussetzung

Abb. 18: Ausgangssituation: Approximalkaries an 34 und 35.

Abb. 19: Um eine korrekte approximale Kontur und korrekte Lage des Approximalkontaktes zu erzielen, werden bei benachbarten Kavitäten immer beide Matrizen eingebracht und verkeilt.

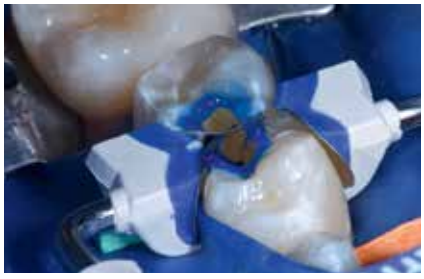

Abb. 20: Selektive Schmelzätzung mit Phosphorsäure für 15 Sekunden in beiden Kaviäten. Danach erfolgt der Auftrag des Universaladhäsivs (Adhese Universal).

Abb. 21: Zustand nach Füllen der Kavität an Zahn 34 (gelber Pfeil) mit einer Schicht Tetric PowerFill und Lichthärtung für 3 Sekunden mit der PowerCure-Lampe. Danach wird der Separierring abgenommen (rote Pfeile).

Abb. 22: Die Matrize des gefüllten Zahnes 34 wird nun etwas gelöst und seitlich aus dem Approximalraum herausgezogen. Dabei wird immer in Richtung der Spitze des Interdentalkeils gezogen (gelber Pfeil). Auf diese Weise bleibt die Matrize des benachbarten Zahnes in ihrer Position. Zum Herausziehen der Matrize reicht in der Regel eine Pinzette, ansonsten kann die Matrize auch mit einer Zange gefasst werden.

Abb. 23: Der Separierring wird wieder eingesetzt. Damit befindet sich im Interdentalraum vor der Restauration der 2. Kavität nur noch eine Matrize und ein straffer Kontakt kann mühelos erzielt werden.

für eine adäquate Polymerisation in 3 Sekunden ist, dass die Lampe wirklich nahe an die Füllungsoberfläche gebracht werden kann. Im Zweifelsfall empfehle ich, den 3s-Modus ein 2. Mal auszulösen, also 6 Sekunden zu polymerisieren. Die Lampe lässt ein sofortiges 2. Auslösen zu, danach ist die Funktion allerdings für 30 Sekunden gesperrt, um eine rasche Mehrfachbelichtung und damit die Gefahr einer Überhitzung der Pulpa zu verhindern. In der Praxis stellt diese Sperre kein Hindernis dar. Sollte ein weiteres Inkrement Komposit gebraucht werden, vergehen ohnehin mehr als 30 Sekunden, bis das Komposit appliziert und adaptiert ist.

Wer die Polymerisation an die Assistenz delegiert, dem sei geraten, zumindest am Anfang den in der neuesten Generation der Polymerisationslampen der Ivoclar Vivadent (Bluephase G4 und PowerCure) verbauten Belichtungsassistenten zu aktivieren. Dieser misst das von der Zahnoberfläche in den Lichtleiter zurückreflektierte Licht. Unterschreitet dies einen Grenzwert, geht die Lampe davon aus, dass der Abstand zur Füllungsoberfläche für eine korrekte Polymerisation zu groß ist, und schaltet innerhalb von 100 Millisekunden wieder ab. Der Benutzer wird dabei akustisch gewarnt, die Polymerisation korrekt zu wiederholen. Diese Hilfsmittel machen durchaus Sinn, denn alle relevanten Parameter (Abrasion, Frakturfestigkeit, Farbstabilität und Randqualität) hängen direkt von einer adäquaten Aushärtung ab [11]. Generell wird dem Thema Polymerisation immer noch zu wenig Aufmerksamkeit geschenkt, bedenkt man, dass 11% der in deutsche Praxen eingesetzten Lampen die Mindestanforderung an die Leistung nicht erfüllen und nur die Hälfte der Praxen die Leistung der Lampen regelmäßig kontrolliert [12].

Nach dem Füllen der 1. Kavität wird nun der Separierring entfernt und die Matrize der restaurierten Kavität etwas gelöst und seitlich herausgezogen. Dabei wird immer in Richtung der Spitze des Separierkeils gezogen **(Abb. 22)**. Dies garantiert, dass die Matrize der benachbarten Kavität in ihrer Position bleibt. Anschließend wird der Separierring wieder eingesetzt **(Abb. 23)**. Mit dieser Vorgehensweise erzielt man einen straffen Kontaktpunkt der benachbarten Restaurationen genau in der Mitte des Interdentalraums. **Abbildung 24** zeigt den Zustand der gefüllten Kavitäten direkt nach Entfernen der Matrize.

Abb. 24: Zustand nach Füllen der Kavität an 35 und Entfernung der Matrizen.

Abb. 25: Okklusionskontrolle: Kontakte, die direkt auf den approximalen Randleisten zu liegen kommen, müssen komplett entfernt werden.

Abb. 26: Fertige Restaurationen direkt postoperativ.

Beim Ausarbeiten und Polieren müssen okklusale Kontakte, die direkt auf den approximalen Randleisten zu liegen kommen **(Abb. 25)**, grundsätzlich komplett entfernt werden, um die Gefahr des approximalen Chippings unter Kaulast zu vermeiden. Der Hauptgrund für das Versagen von Kompositrestaurationen ist die Fraktur der Restauration [7].

Wer die eben genannte Regel befolgt, kann diese Problematik erheblich reduzieren. **Abbildung 26** zeigt die fertigen Restaurationen.

Schlussbetrachtung

Puristen mag ein Universalkomposit als alleiniges direktes Restaurationsmaterial in der Praxis genügen. Für die routinemäßige Versorgung von Klasse-I- und -II-Restaurationen sehe ich heute jedoch Bulk-Fill-Komposite als Material der Wahl an. Klinisch den konventionellen Kompositen gleichwertig, erleichtern sie die Arbeit und verkürzen die vulnerable Phase der Restauration, insbesondere dann, wenn kein Kofferdam zur Isolation verwendet wird. Zudem bieten die hier gezeigten 4-mm-Komposite Tetric PowerFill und PowerFlow, wenn dies gewünscht ist, zusammen mit der innovativen Bluephase PowerCure die Möglichkeit der ultrakurzen Polymerisation. In der Frontzahnregion und bei ästhetisch sensibleren Restaurationen im Seitenzahnbereich ergänzt Tetric Prime alle weiteren Indikationen, die im Praxisalltag auftreten. ■

Literaturverzeichnis unter www.zmk-aktuell.de/literaturlisten

Bilder: © Dr. M. Lenhard

Dr. med. dent. Markus Lenhard

Dr. Lenhard ist Zahnarzt in privater Praxis in Zürich. Er ist Mitglied des Editorial Board des International Journal of Esthetic Dentistry und Mitglied im Scientific Board der Scandinavian Academy of Esthetic Dentistry. Er ist Trainer in verschiedenen zahnmedizinischen Curricula und hat in seiner beruflichen Laufbahn mehr als 800 Vorträge und Kurse in 50 Ländern gegeben.

Dr. Markus Lenhard
Zahnmedizin Zürich Nord
Herzogenmühlestraße 14
CH-8051 Zürich
markus.lenhard@zzn.ch

Mundschleimhautveränderungen früh diagnostizieren

5% aller bösartigen Tumore in Deutschland betreffen die Mundhöhle. Das orale Plattenepithelkarzinom (PECA) macht dabei bis zu 95% der Diagnosen aus [1]. Dieser Beitrag zeigt typische Befunde von Veränderungen der Mukosa.

Veränderungen der Mundschleimhaut können vielfältig in Erscheinung treten. Häufig sind es entzündliche Stomatitiden, die sich einfach mit prednisolonhaltiger Salbe behandeln lassen (z.B. Dontisolon®) [2]. Leukoplakien lassen sich dagegen schwerer genau bestimmen. Sie zeigen sich als vornehmlich weiße Läsionen, die weder klinisch noch histologisch einer anderen Mundschleimhautveränderung zugeordnet werden können [3]. Die Einstufung wurde zuletzt in der WHO-Klassifikation 2017 definiert, die sich am Grad der vorliegenden Dysplasie orientiert – niedrig-, mäßig- oder hochgradige intraepitheliale Neoplasie (Englisch: Squamous Intraepithelial Neoplasia, kurz **SIN 1 bis 3**). Der Begriff des „carcinoma in situ" entspricht einer **SIN 3** [4].
Merke: Tritt innerhalb von 2 Wochen keine Besserung bzw. Ausheilung der Mundschleimhautveränderung ein, besteht der Verdacht einer Vorläuferläsion, die von einem Spezialisten histologisch auf ihre Dignität hin untersucht werden muss [1,4]. ■

Niedriggradig, SIN 1: Die Veränderungen wirken einheitlich, flach und dünn. Die Oberfläche kann glatt sein, wellig oder feine Furchen aufweisen. Sie sind meist asymptomatisch [3].

Mäßiggradig, SIN 2: Mäßig- bis hochgradige Leukoplakien zeigen sich unregelmäßig, knötchenförmig oder verrukös sowie vorwiegend weiß beziehungsweise als weiß-rote Erythroleukoplakien [3].

Carcinoma in situ, SIN 3: Es hat die Basalmembran noch nicht durchbrochen und ist daher auf das Ursprungsgewebe begrenzt. Unbehandelt besteht zu 90% das Risiko zur Entwicklung eines invasiven Karzinoms [1,4].

PECA im frühen Stadium: Neben der weißlichen Leukoplakie am Eckzahn zeigt sich ein Plattenepithelkarzinom. Das frühe Stadium zeichnet sich durch flache Oberflächendefekte oder eine knotige Epithelverdickung aus [1].

PECA typische Lokalisation: Alle Schleimhautbereiche können betroffen sein, jedoch finden sich PECA meist an Mundboden und Zunge. Hier zeigt es sich typisch anhand einer Leukoplakie und einem zentralen hyperplastischen Ulkus mit peripherem Randwall [1].

PECA mit hochgradiger Neoplasie: Im fortgeschritteneren Stadium nimmt die Ausdehnung flächig oder in die Tiefe zu, was meist zu funktionellen Beeinträchtigungen führt. Patienten haben Schwierigkeiten beim Schlucken, Kauen, Sprechen oder der Mundöffnung [1].

Bilder: © PD Dr. Dr. Peer W. Kämmerer, Mainz

Hinweis: Das im Text beschriebene Vorgehen dient der Orientierung, maßgeblich sind jedoch immer die individuelle Anamnese und die Therapieentscheidung durch die behandelnde Ärztin/den behandelnden Arzt. Die aktuellen Fachinformationen und Leitlinien sind zu beachten.

Literatur und pharmazeutische Informationen auf www.zmk-aktuell.de/literaturlisten

Sanofi-Aventis Deutschland GmbH
Tel.: 0800 5252010
www.dental.sanofi.de/besondere-patienten

Restaurative Versorgung mit dem Bulk-Fill-Material VisCalor® bulk

Sowohl der Patient als auch der Zahnarzt wünschen sich eine schnelle und möglichst ästhetische Versorgung von kariösen Defekten. Mit konventionellen Bulk-Fill-Materialien lassen sich große Defekte sehr schnell restaurieren. Die Versorgung enger und kleiner Kavitäten erweist sich jedoch meist als problematisch, da die Adaption an Kavitätenböden/-wänden oftmals schwer zu realisieren ist. VisCalor® bulk von VOCO ist ein neuartiges Komposit, das die Vorteile eines fließfähigen und modellierbaren Materials vereint und so den Behandlungsablauf vereinfacht, wie nachfolgend aufgezeigt wird.

Patientenfall

Anamnese und Befund

Eine 24-jährige Patientin stellte sich zur Versorgung einer Approximalkaries in unserer Klinik ein, die im Rahmen einer Kontrolluntersuchung nebst mehreren anderen Läsionen festgestellt wurden.

Abb. 1: Die okklusale Übersichtsaufnahme zeigt ein gepflegtes, nahezu kariesfreies adultes Gebiss. Der betroffene Zahn 16 lässt die distale Karies kaum erkennen.

Klinisch zeigten sich okklusale kariöse Defekte auf sämtlichen 8ern sowie mehrere intakte Füllungen in den Quadranten 1-3. Röntgenologisch wurden mehrere approximale kariöse Läsionen im Molarenbereich (16,46,47) festgestellt **(Abb. 1 bis 3)**. Klinisch waren alle Zähne vital und perkussionsunempfindlich.

Therapieplanung

Da der letzte Zahnarztbesuch der Patientin ca. 5 Jahre zurücklag, sollte zunächst nur Zahn 16 versorgt werden. Aufgrund der Diagnose einer approximalen Primärkaries ohne Pulpabeteiligung in Verbindung mit dem Wunsch der Patientin nach einer zahnfarbenen Restauration haben wir uns für eine adhäsive Füllungstherapie mit VisCalor bulk entschieden und nach der entsprechenden Aufklärung einen Termin vereinbart.

Behandlungsprozedere

Nach vorheriger Anästhesie und absoluter Trockenlegung mittels Kofferdam wurde die Karies vollständig dargestellt und exkaviert **(Abb. 4 und 5)**. Anschließend wurde zur Formgebung eine Matrize (Triodent V3 Matrix System, Dentsply Sirona) angelegt **(Abb. 6 und 7)**.

Abb. 2: Okklusale Detailaufnahme des Zahnes 16.

Abb. 3: Das Röntgenbild (OPG) der Patientin. Folgende Läsionen lassen sich diagnostizieren: Approximalkaries 16 (C3), Approximalkaries 46/47 (C3).

Abb. 4: Okklusale Ansicht des Zahnes 16 nach Legen des Kofferdams.

Abb. 5: Ansicht 16 nach Entfernung der Randleiste und Darstellung der Läsion.

Abb. 6: Ansicht 16 nach vollständiger Entfernung der Karies, der alten Restauration und Präparation der Kavität.

Abb. 7: Ansicht 16 nach Platzieren der bereits anatomisch vorgewölbten Matrize.

3M Science. Applied to Life.™

JETZT AUCH SUPERSCHNELLE **Polyether Präzision** für die **DOPPEL-MISCHTECHNIK**

3M™ Impregum™ Super Quick Polyether Abformmaterial

Der 2 Minuten Polyether

3M.de/Impregum

Nach selektiver Schmelz-Dentin-Ätzung mit Vococid® (VOCO) und Bonding mit Futurabond® U (VOCO) wurde der Defekt mit VisCalor® bulk (VOCO) der Farbe A3 und A2 gefüllt und die anatomische Zahnform modelliert und wiederhergestellt **(Abb. 8 bis 16)**. Abschließend wurde die Füllung mit Finierern und Dimanto®-Polierern (VOCO) auf Hochglanz poliert **(Abb. 17)**.

Abb. 8: Ansicht des Zahnes, nachdem die gesamte Kavität mit Phosphorsäure benetzt wurde.

Abb. 9: Okklusale Ansicht der Kavität nach Konditionierung mit Phosphorsäure.

Abb. 10: Die Aktivierung von Futurabond® U vor Applikation.

Abb. 11: Okklusale Ansicht der Kavität mit appliziertem Futurabond® U.

Abb. 12: Der VisCalor® Dispenser ermöglicht die einfache und effektive Erwärmung des Kompositmaterials auf 65 °C. Zwei verschiedene Programme, die sich in ihren Zeitintervallen unterscheiden, stehen zur Verfügung.

Abb. 13: Die 4 verschiedenen Farbvarianten des VisCalor® bulk-Materials. Neben einem universellen Farbton stehen A1, A2 und A3 zur Auswahl.

Abb. 14: Der VisCalor® Dispenser während der Heizphase im Programm 1 – die blaue LED-Linie blinkt für 30 Sek. Danach kann das erwärmte Material appliziert werden.

Abb. 15: Okklusale Ansicht der Kavität mit appliziertem Füllungsmaterial. In diesem Fall wurden 2 verschiedene Farbtöne (A3 und A2) verwendet.

Abb. 16: Ansicht direkt nach Legen der Füllung und Entfernung der Matrize im Vorfeld der Ausarbeitung und Politur.

Abb. 17: Finale okklusale Ansicht der fertigen Restauration nach Ausarbeitung und Politur.

Ergebnis

Ein Vergleich der Vorher-Nachher-Situation bestätigte ein gelungenes Ergebnis: An Zahn 16, der vor der Behandlung eine verfärbte, insuffiziente okklusal-palatinale Füllung aufwies, konnte eine anatomische Höcker-/Zahnform wiederhergestellt und durch hohe Transluzenz eine gute Farbadaption erreicht werden.

Diskussion

Bei der Wahl des Füllungsmaterials fiel die Entscheidung auf eine adhäsive Versorgung mit VisCalor® bulk (VOCO), da zum einen die diagnostizierte Primärkaries ohne Pulpabeteiligung war und zum anderen die Patientin eine schnelle und möglichst zahnfarbene Restauration wünschte. VisCalor® bulk besticht durch seine schnelle Verarbeitung in 2 Viskositäten innerhalb eines Arbeitsschrittes und seine gute farbliche Adaption. Das Vorheizen des Materials ermöglicht eine gute Applikation, die sich nicht negativ auf die Materialeigenschaften nach Polymerisation auswirkt [1]. Es vereint so die Fließfähigkeit eines Flowables und die Modellierbarkeit eines stopfbaren Komposits und lässt sich sowohl für enge als auch große Kavitäten verwenden.

Schlussfolgerung

Unsere Patientin zeigte sich nicht nur mit dem Ergebnis sehr zufrieden, sondern vor allem auch erleichtert, dass diese approximale Läsion im Rahmen der jährlichen Kontrolluntersuchung in einem Initialstadium diagnostiziert wurde und somit keine ausgedehnten Restaurationsmaßnahmen erforderte. Ebenso war die Patientin positiv überrascht von der schnellen und unkomplizierten Versorgung der Läsion.

Fazit

Im Vergleich zu konventionellen geschichteten adhäsiven Füllungsmaterialien besticht VisCalor® bulk durch die einfachere und zügigere Applikation größerer Schichten [2]. Zusätzlich zeigt es durch seine vergleichsweise hohe Transluzenz und die 4 zur Verfügung stehenden Farbtöne eine gute Farbanpassung. ■

Autoren:
Prof. Dr. Christian Gernhardt, Dominik Zech, Dr. Antje Diederich

Literatur:

[1] Yang J, Silikas N, Watts DC: Pre-heating time and exposure duration: Effects on post-irradiation properties of a thermo-viscous resin-composite. Dent Mater 36 (6), 787–793 (2020).

[2] Colombo M, Gallo S, Poggio C, Ricaldone V, Arciola CR, Scribante A: New resin-based bulk-fill composites: in vitro evaluation of micro-hardness and depth of cure as infection risk indexes. Materials (Basel) 13 (6), 1308 (2020).

Bilder: © Dr. C. R. Gernhardt

Prof. Dr. med. dent. habil. Christian Ralf Gernhardt

1997 Staatsexamen, Promotion zum Dr. med. dent.
2009 Habilitation zum Dr. med. dent. habil.; Zuerkennung der Venia legendi für das Fach Zahnerhaltung und Parodontologie, Ernennung zum Privatdozenten; Ltd. Oberarzt, Stellvertretender Direktor der Universitätspoliklinik für Zahnerhaltungskunde und Parodontologie an der Martin-Luther-Universität Halle-Wittenberg
2011 Ruf an die Danube Private University (DPU), Krems an der Donau (Österreich), Fakultät Medizin/Zahnmedizin
2012 Aufnahme in die Focus Ärzteliste der 1.800 Topmediziner in Deutschland im Bereich Zahnmedizin
2014 Ernennung zum außerplanmäßigen Professor
Forschungsgebiete: Projekte zur Thematik der Kariologie und der Prophylaxe kariöser Erkrankungen, adhäsiven Zahnheilkunde, der Endodontie, Dentinhypersensibilität, Auswirkung ionisierender Strahlung, Stammzellenforschung und Zahnregeneration

Prof. Dr. Christian Gernhardt, DDS
Universitätsklinikum Halle (Saale)
Medizinische Fakultät der Martin-Luther-Universität Halle-Wittenberg
Department für Zahn-, Mund- und Kieferheilkunde
Universitätspoliklinik für Zahnerhaltungskunde und Parodontologie
Magdeburger Straße 16
06112 Halle
christian.gernhardt@uk-halle.de

Endodontie: der Erhalt von Zahnhartsubstanz im Fokus

Der Langzeiterfolg in der Endodontie hängt von vielen Faktoren ab. Abgesehen vom primären Ziel, sprich der Entfernung von Debris und Mikroorganismen aus dem Wurzelkanal, seiner Ausformung und Abfüllung, zählen der bakteriendichte Verschluss und die koronale Restauration dazu. Einen weiteren wichtigen Punkt stellt die möglichst weitgehende Erhaltung des Dentins dar.

Der Zahnarzt hat eine gute Chance, dass bei allen Dentinanteilen, die er im Zuge einer endodontischen Behandlung belässt, die Integrität durch die mechanische Belastung während des Eingriffs nicht beeinträchtigt ist. Damit tragen diese geschonten Dentinanteile wesentlich zur Stabilität bei.
Diese Erkenntnis ist seit dem auslaufenden 20. Jahrhundert gesichert; dagegen bleiben andere Aspekte der endodontischen Behandlung nach wie vor Gegenstand aktueller Forschungsvorhaben [1]: Dazu zählt im Bereich der mechanischen Eigenschaften die Ermüdungsfestigkeit (Materialverhalten nach vielen unkritischen, d.h. nicht unmittelbar zu Bruch oder Beschädigungen führenden Belastungen), die Rissentstehung und -ausbreitung sowie die Alterungsprozesse des Dentins.

Konsequenzen für die Praxis: Dentin erhalten

Unter den möglichen therapiebedingten Schwächungen endodontisch behandelter Zähne werfen die Auswirkungen der Stiftbefestigung noch Fragen auf, die es zu beantworten gilt.
Wenn auch vieles noch nicht vollständig geklärt ist, so lässt sich doch mit Blick auf die Technik die wichtigste Frage beantworten: Wie gehen der Zahnarzt und das gesamte Endo-Team vor, um nach dem Prinzip der „best practice" die bekannten Risikofaktoren zu minimieren?
Ziel bleibt es, Zugänge zu den betroffenen Wurzelkanälen zu schaffen, sie auszuformen, effektiv zu reinigen und schließlich komplett zu füllen. Was seit Anfang dieses Jahrhunderts zunehmend an Bedeutung gewinnt, ist die weitestgehende Erhaltung des natürlichen Dentins und seiner strukturellen Integrität, insbesondere von 4 mm unter- bis 4 mm oberhalb des Alveolarkamms.
Das hat Konsequenzen, denn lange galt es als verpflichtend, dass der Zahnarzt im Sinne einer guten Sicht und eines optimalen Zugangs zu den Wurzelkanälen diese gut einsehbar darzustellen hatte. Anschließend waren die Feilen während des Anlegens eines Gleitpfads und während der Aufbereitung gerade einzuführen. Eine Abweichung davon stellte per se eine Bruchgefahr dar.
Auch weisen natürliche Wurzelkanäle keineswegs eine konische Form auf (oben weit und nach unten spitz zulaufend). Schon vor gut 15 Jahren hat man daher, als Pendant zur Arbeitslänge, den Begriff Arbeitsweite eingeführt. Daran wird deutlich: Wurzelkanäle besitzen eine bestimmte horizontale Ausdehnung. Diese kann vom Zugang bis zum Apex variieren – ebenso auch die Form. So gibt es annähernd kreisrunde und länglich-ovale Querschnitte sowie weitere unterschiedliche Geometrien. Auch sie ändern sich gegebenenfalls entlang des Kanals. Wer bei der endodontischen Therapie Zahnhartsubstanz nach Möglichkeit erhalten möchte, muss diese Vorgaben der Natur berücksichtigen.
Darum lautet die klare Antwort auf die Eingangsfrage nach der „best practice": Durch ein dentinschonendes Vorgehen kann der Zahnarzt die Prognose des betreffenden Zahns verbessern. Dies wiegt schwerer als die „gute Sicht", eine „konische Aus-

Die klinische Situation nach Aufbereitung der Wuzelkanäle (l.) und nach der Obturation unter Verwendung des Endodontie-Konzepts TruNatomy (Dentsply Sirona).

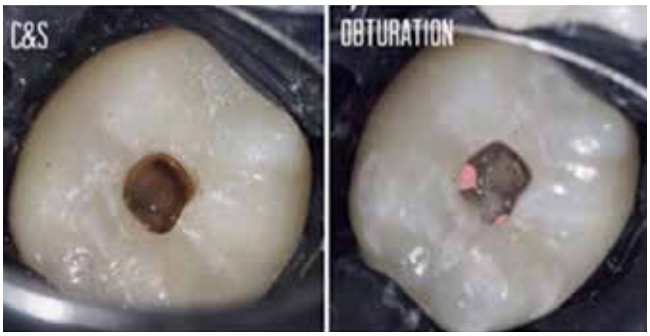

Die klinische Situation nach Aufbereitung der Wuzelkanäle unter Verwendung von TruNatomy, Dentsply Sirona.

Das TruNatomy-Konzept umfasst Instrumente und Hilfsmittel für die Eröffnung der Zugangskavität, das Management des Gleitpfads, die Aufbereitung des Kanals, seine Spülung und seine Trockenlegung bis hin zur Obturation.

formung" und die anderen genannten Aspekte. Mit einem möglichst dentinschonenden Vorgehenden rückt das Ziel, den betreffenden Zahn über die gesamte Lebensspanne des Patienten zu erhalten, deutlich näher.

Moderne Feilen schaffen die Voraussetzungen

Warum hat man das nicht schon immer so gehalten und der natürlichen Gestalt der Wurzelkanäle eine größere Aufmerksamkeit geschenkt? Erstens sind die Möglichkeiten der endodontischen Diagnostik und Behandlungsplanung in jüngster Zeit enorm gewachsen (Stichwort: dreidimensionale Darstellung der Wurzelkanalanatomie), und zweitens ging es in der Werkstoffkunde einen entscheidenden Schritt nach vorn. Nachdem man über Jahre immer flexiblere Nickel-Titan-Legierungen erfunden hatte, überschritt die Produktforschung und -Entwicklung kürzlich eine Grenze, und jenseits dieser Grenze wird es therapeutisch interessant.

Die neueste Generation bietet Nickel-Titan-Feilen, die sich statt gerade auch schräg in den Wurzelkanal einführen lassen. Wer bisher mit Gates-Glidden-Bohrern und progressiv konisch geformten Aufbereitungsfeilen gearbeitet hat, greift nun zu regressiv konischen Instrumenten, erhält damit einen größeren Anteil der natürlichen Zahnhartsubstanz und schont insbesondere das Dentin (z.B. TruNatomy, Dentsply Sirona).

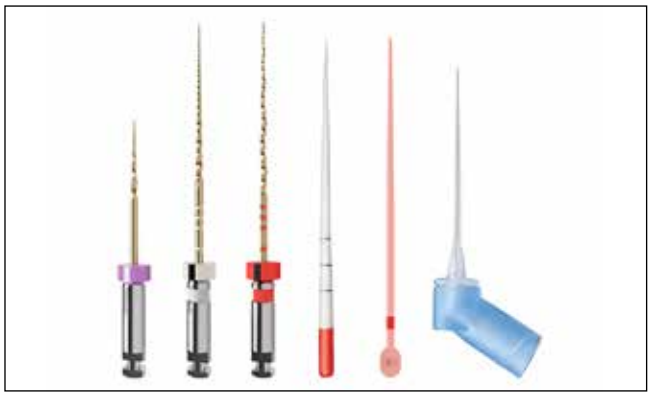

Feilen, Papierspitzen, Obturatoren, Spülkanüle – alles aufeinander abgestimmt (TruNatomy, Dentsply Sirona).

Ein ganzes System sichert den Erfolg

Als entscheidend haben sich darüber hinaus eine effektive Entfernung von Debris und von Mikroorganismen bzw. eine Minimierung der Gesamtkeimzahl im aufbereiteten Wurzelkanal sowie eine komplette Füllung und ein bakteriendichter Verschluss erwiesen. Darum empfiehlt es sich, mit einem System von abgestimmten Komponenten zu arbeiten. Hier wird das Feilensortiment um eine hochflexible Spülkanüle sowie Papier- und Guttaperchaspitzen in zu den Feilen passenden Größen ergänzt. Auf diese Weise bietet ein solches Behandlungskonzept die Voraussetzungen für eine effektive Desinfektion des Kanals, für einen spürbar präzisen Tug-Back-Effekt und eine formschlüssige Abdichtung (Conform Fit, Dentsply Sirona). So lässt sich selbst bei stark gekrümmten Kanälen oder eingeschränktem Zugang ein vorhersagbarer endodontischer Erfolg erzielen und für den betreffenden Zahn tendenziell eine bessere Prognose stellen. ■

Bilder: © Dentsply Sirona

Literatur

[1] Gluskin AH, Peters CI, Peters OA. Minimally invasive endodontics: challenging prevailing paradigms. British Dent J 2014; 216 (6): 347-353.

Dr. Christian Ehrensberger
Schwanthalerstr. 27
60594 Frankfurt am Main

Leistungsstarke Lupenbrillen für mehr Präzision

Die Sehkraft des menschlichen Auges reicht oftmals nicht aus, um feinste Strukturen der Zähne und des Zahnfleisches gut zu erkennen. Vor allem im Bereich der Endodontie und der Prothetik ist ein detailgenaues Arbeiten erforderlich. Um seinen Patienten eine bestmögliche Behandlung zu ermöglichen, setzt Dr. Wolfgang Hohenleitner aus dem österreichischen Ulrichsberg, Lupenbrillen ein. Seine Wahl gilt der Lupenbrille opt-on® von orangedental. Seine Gründe hat er uns nachstehend genannt.

Dr. W. Hohenleitner

Seit wann arbeiten Sie mit der Lupenbrille opt-on von orangedental?
Seit mittlerweile 5 Jahren arbeite ich mit Lupenbrillen, denn „man kann nur das behandeln, was man sieht". Dies ist mein Prinzip und deshalb arbeite ich mit der Lupenbrille opt-on®.

Sie haben sich für den Kauf der opt-on®-Lupenbrille entschieden. Welche Kriterien gaben den Ausschlag?
Ich hatte bisher ausschließlich Lupenbrillen mit Gläsern der Firma Zeiss. Bei der opt-on® sind die Gläser „Made in Germany" und von höchster Qualität. Das ist für mich besonders relevant. Beim Erwerb jeder Lupenbrille achte ich darauf. Besonders vorteilhaft ist für mich das breite und uneingeschränkte Sichtfeld. Die Brille ist einfach in der Handhabung und bietet eine gute Passform. Dies sind Gründe, warum ich mich jederzeit wieder für die opt-on® von orangedental entscheiden würde.

Sie sind seit 2012 treuer Kunde von orangedental. Was sind die Gründe?
orangedental bietet einen optimalen Service. Für mein Gefühl ist das Unternehmen in diesem Punkt anderen Firmen um Längen voraus, oder anders formuliert, orangedental lebt für mich den „quality and service is our success"-Gedanken. Deshalb fühle ich mich dort wirklich extrem gut aufgehoben.

Ein überzeugend leichtes Duo

Das Unternehmen bietet 2 Grundmodelle ihrer Lupenbrillen an: Die opt-on® 2.7 für den Einsteiger und die opt-on® 3.3. für Fortgeschrittene. Die Lupenbrillen überzeugen in ihrer Optik vor allem mit exakter Farbtreue und hoher Abbildungsgüte und Tiefenschärfe aufgrund eines 3-Linsensystem mit optionalen Varioclips. Das optische System nach Galilei erreicht je nach Modell eine 2,7-fache oder 3,3-fache Vergrößerung und gewährleistet somit ein erweitertes Sichtfeld den ganzen Tag.
Aufgrund ihres Leichtgewichts von 32 g können die Lupenbrillen den ganzen Tag getragen werden und sind somit kaum spürbar. Insofern reduziert sich auch das Auf- und Absetzen der Brille und somit das Infektionsrisiko.
Die Brille punktet außerdem mit einer schnellen Anpassung an die aktuelle Position des Behandlers. Die Brillenbügel sind 3-stufig einstellbar und können somit individuell angepasst werden. Auf diese Weise kann eine ergonomische und komfortable Sitzposition für entspanntes Arbeiten eingenommen werden.

Gesichtsschutz protect-on für die opt-on-Lupenbrillen.

Das Behandlungsfeld im besten Licht: spot on®

Um den zu behandelnden Bereich in das beste Licht zu rücken, eignet sich wahlweise das kabellose Smart-Light „spot-on®-cordfree" oder das High-Light „spot-on®nxt".
Mittels eines festen Adapters oder Magnetadapters wird die akkubetriebene Beleuchtung angebracht, ist mit 18 g bzw. 7 g extrem leicht und schmälert somit nicht den Tragekomfort der Brille. Das Licht ähnelt dem Tageslicht und sorgt dank seiner homogenen Verteilung für einen unverfälschten Blick auf alle relevanten Strukturen. Die überragenden Lichtsysteme lassen sich zum Teil, durch entsprechende Adapter, auch auf Lupenbrillen anderer Hersteller anbringen.

Das kabelfreie Lichtsystem spot-on®cordfree.

Die Besonderheit des kabelfreien Lichtsystems spot-on®cordfree liegt in der winkelabhängigen Abschaltautomatik. Dadurch schaltet das System automatisch ab, wenn die Arbeitshaltung verlassen wird. Der große Vorteil ist zum einen, dass Energie gespart wird und zum anderen, dass Kollegen oder Patienten im Gespräch mit dem Behandler nicht geblendet werden.
Das Lichtsystem spot-on®nxt überzeugt mit seiner langen Akkuleistung von bis zu 9 Stunden und 3 Helligkeitsstufen (20.000 bis max. 45.000 Lux).

Das Lichtsystem spot-on® nxt.

Ein weiteres Feature der Lichtsysteme ist der „orangefilter" für eine extreme Verzögerung der Lichthärtung. Dieser Filter wird einmal angebracht und kann dann einfach nach oben geklappt werden, wenn er nicht benötigt wird.
Um auch den Hygieneanforderungen in der momentanen Corona-Zeit gerecht zu werden, gibt es für die Lupenbrillen einen Gesichtsschutz aus PET-Folie namens protect-on, welcher optimalen Infektionsschutz für Behandler und Patient bietet. ■

Bilder: © orangedental

orangedental
Aspachstraße 11, 88400 Biberach
www.orangedental.de

Komet

Ich bin einfach und sicher. Ich bin **F360**.

Man spürt es direkt bei der allerersten Anwendung: Mit F360, dem cleveren 2-Feilen-System von Komet, wird die Wurzelkanalaufbereitung angenehm leicht, einfach und dennoch sicher.



© 02/2020 - 10005561v.003

www.ich-bin-endo.de

Neuer Look für alte Böden in Zahnarztpraxen

Rausreißen? Es geht auch anders!

Attraktiv, belastbar und wirtschaftlich: Das sind die Anforderungen an Bodenbeläge medizinischer Praxen. Alte, kaputte und verkratzte Böden sprechen weder das Team noch die Patienten an. Aber wie kann eine Boden-Renovierung ablaufen, ohne den Betrieb einzuschränken und Mobiliar ausbauen zu müssen? Das „floor remake-System" der Dr. Schutz GmbH bietet die perfekte Lösung für unansehnliche Böden in Zahnarztpraxen und Dentallaboren.

Die Böden in Zahnarztpraxen sind sehr hohen Belastungen ausgesetzt. Stuhlrollen, Geräte und Desinfektionsmitteln lassen diese schnell altern und unschön wirken. Nicht nur die Hygiene wird zunehmend problematischer, auch das Vertrauen der Patienten kann leiden. Denn es ist nachgewiesen, dass ein psychologisch beruhigendes Farbkonzept und das Erscheinungsbild der Praxis, und dazu zählen die Bodenbeläge, sich maßgeblich auf das Wohlbefinden der Patienten auswirken.
Das Entfernen eines alten und das Verlegen eines neuen Bodenbelags erweist sich für Zahnarztpraxen jedoch äußerst zeit- und kostenaufwendig. Ein neuralgischer Punkt dabei sind die fest installierten Behandlungsstühle, die einem Bodenaustausch im wahrsten Sinne im Wege stehen. Ungewissheit über die letztlich entstehenden Kosten, der hohe Schmutz- und Lärmanfall sowie die unnötige Umweltbelastung durch die Entsorgung des Altbodens sind weitere Hindernisse für einen Bodenaustausch.

Praxissanierung in nur wenigen Tagen

Zahnarzt Dr. Lutz Kahlscheuer, Königswinter, hatte dieses Problem: „Im Sinne unserer Patienten wollten wir die Praxisräume attraktiver gestalten, denn die 20 Jahre alten PVC-Fliesen waren stark abgenutzt und das Design nicht mehr zeitgemäß und attraktiv. Eine Renovierung war daher überfällig".

Ein Angebot über einen kompletten Bodenaustausch hatte ihn abgeschreckt, vor allem deshalb, weil das gesamte festsitzende Mobiliar inklusive der Behandlungsstühle ausgebaut werden sollte. Das Angebot zeigte sich außerdem als sehr zeitintensiv und teuer. „Als ich dann von dem floor remake-System der Dr. Schutz GmbH hörte, war ich neugierig und hatte sofort das Gefühl, eine Lösung für mein Problem und die Bedürfnisse der Praxis gefunden zu haben", so Dr. Kahlscheuer.

Einige Räume seiner Zahnarztpraxis ließ Dr. Kahlscheuer nun vor einigen Jahren renovieren. „Der hierbei sanierte Boden ist mittlerweile 5 Jahre alt und trotz enormer Beanspruchung sieht er immer noch aus wie neu", so Dr. Kahlscheuer. „Weder Flecken durch Desinfektionsmittel, noch irgendwelche Kratzer von Stuhlrollen oder eine Vergrauung der Laufstraßen sind zu sehen. Und dadurch, dass die alten Fugen der PVC-Fliesen versiegelt wurden, können sich weder Schmutz noch Bakterien ansammeln. Der Boden ist wirklich sehr strapazierfähig, belastbar und vor allem ist der Reinigungsaufwand beträchtlich einfacher geworden. Ich habe also einen hohen Nutzwert, der für mich wirtschaftlich ist und zudem umweltfreundlich", berichtet der Zahnarzt weiter. Da ihn das Ergebnis überzeugte, wurden 2019 weitere Räume mit dem floor remake-System saniert.

Der Bodenbelag im Behandlungszimmer. Links vor und rechts nach der Sanierung mit PU-Design.

Vorhandene Altböden erhalten neues Design

Das floor remake-System der Dr. Schutz GmbH bietet für die Bodenrenovierung die perfekte Lösung. Ohne hohe Kosten und ohne lange Ausfallzeiten ist dieses System universell auf PVC-, Linoleum-, Kautschuk-, Epoxy-, PU- und vielen Parkettböden einsetzbar. Bislang wurden weltweit bereits über 50 Mio. Quadratmeter Boden erfolgreich saniert.

Nach individuellen Kundenwünschen erhalten die alten Böden ein neues Design und eine Schutzschicht. Ohne großen Aufwand geht die Renovierung vonstatten. Weder Behandlungseinheiten müssen bewegt, noch Altböden entfernt werden; somit werden Schmutz und Lärm vermieden. Eine Komplettsanierung kann über ein verlängertes Wochenende abgewickelt werden, da auch die Trocknungszeit des neu versiegelten Bodens minimal ist. Die neuen Oberflächen sind hervorragend schmutzabweisend, chemikalienbeständig und rutschhemmend – dies in sehr kurzer Zeit mit niedrigem Kostenaufwand.

Patient und Arzt profitieren

Mit dem floor remake-System kann eine besondere und kreative und individuelle Atmosphäre einer Praxis geschaffen werden, die sich sowohl auf die Patienten als auch auf das Praxisteam positiv auswirkt. Die Praxisräume wirken durch eine gelungene Bodensanierung freundlich und sauber. Das Wohlbefinden der Patienten wird gesteigert und unterstreicht die Kompetenz der Zahnarztpraxis. ■

Bei der Versiegelung ist kein Ausbau oder Verschieben des Mobiliars erforderlich.

Dr. Schutz GmbH
Holbeinstraße 17
53175 Bonn
Tel.: 0228 95352-34
Fax: 0228 95352-46
www.dr-schutz-zahnarztpraxen.com
www.dr-schutz.com

Dr. Kahlscheuer informiert über seine Boden-Sanierung.

Die Vorgehensweise der Bodensanierung

1. Schritt:	Der Bestandsboden wird durch eine Grundreinigung und Anschleifen für den neuen Aufbau vorbereitet. Löcher, Kratzer, Beschädigungen werden ausgebessert und aufgefüllt.
2. Schritt Erforderlich, wenn ein neues Design gewünscht wird.	Für ein attraktives neues Design gibt es zahlreiche Gestaltungstechniken, wie z.B. die Chiptechnik, Wickel- oder Spachteltechnik. Oftmals werden Räume in Schablonentechnik mit unterschiedlichen Farben und Formen ausgestattet. Der Mix aus einer Vielzahl von Techniken erlaubt unbegrenzte Kreativität. Die Folientechnik ist das i-Tüpfelchen: Sie ermöglicht das Aufbringen von Firmenlogos, Wegweisern oder anderen Motive auf den Böden, diese werden somit zu individuellen, gebrandeten Designhighlights.
3. Schritt:	Der Boden wird anschließend mit einer transparenten Schutzschicht lackiert. Dadurch wird eine lange und hohe Beständigkeit vor mechanischem Abrieb und Kratzern, Desinfektionsmitteln und aggressiven färbenden Substraten erreicht. Fugen werden hermetisch geschlossen, die Oberfläche ist hygienisch und lässt sich mit deutlich geringerem Kosten- und Zeitaufwand reinigen und pflegen.

Die Vorteile des „floor remake-Systems“

- Diese Bodensanierung erspart im Vergleich zu einer Neuverlegung bis zu 50% Kosten.
- In nur 48 bis 72 Stunden wird ein neuwertiger Boden geschaffen. Die Stilllegungszeit ist drastisch reduziert.
- Es wird weder Schmutz noch Lärm erzeugt.
- Alte Böden müssen nicht entsorgt werden, die Umwelt wird somit nicht belastet und Abfallkosten entfallen.
- Der renovierte Boden zeichnet sich durch Rutschsicherheit und eine hohe Chemikalienbeständigkeit aus.
- Der sanierte Boden erhält einen Langzeitschutz gegen Abnutzung und Abrieb.
- Die Unterhaltsreinigung wird deutlich einfacher und preiswerter.
- Der renovierte Boden erfüllt alle Richtlinien im Hinblick auf die aktuellen Hygienestandards, denn die Fugen werden hermetisch versiegelt und eine Bakterienbildung vermieden.

Das besonders ökologische und nachhaltige System bietet höchste Sicherheit für die Kunden. Dies bezeugen zahlreiche Auszeichnungen und Zertifikate, darunter z. B. der Blaue Engel und der 1. Platz beim German Innovation Award 2018.

Bilder: © Dr. Schutz/Dr. Kahlscheuer

© Blue Safety

#HYGIENEOFFENSIVE: Coaching mit BLUE SAFETY in Ihrer Stadt

Die Münsteraner Wasser- und Hygieneexperten rufen diesen Herbst ihre #HYGIENEOFFENSIVE aus. Ein Team aus Promotern und Wasserhygiene-Coaches besucht an 3 Tour-Stopps Praxen für eine persönliche, kostenfreie Beratung. Nächster Halt: Frankfurt am Main, um so Ihren dringenden Bedarf an fachlichem Austausch zu decken und Sie in Ihren Praxen bestmöglich zu unterstützen.

Die Absagen zahlreicher Messen und Fortbildungen haben einen akuten Mangel an persönlicher und fachlicher Beratung zur Folge. Dabei sind Fortschritt und Innovation für Zahnarztpraxen und deren Behandlungs- sowie Wirtschaftserfolg entscheidend. Um die Zahnmediziner bestmöglich zu unterstützen, startet BLUE SAFETY mit einer weiteren Ausgabe seiner #HYGIENEOFFENSIVE in den November. So sorgen die Wasserexperten für einen direkten Austausch in Zeiten, in denen (Wasser-)Hygiene wichtiger ist denn je – für die infektiologische, rechtliche und finanzielle Sicherheit Ihrer Zahnarztpraxis.

Persönlicher Fachaustausch, konzentrierte Kompetenz

Mit geballter Expertise kommt BLUE SAFETY im Zuge der #HYGIENEOFFENSIVE in Ihre Praxen. Nach Stationen in Hamburg, im Rheinland sowie in München steht nun vom **9.–20.11.20 Frankfurt am Main** auf dem Plan der Wasserhygiene-Coaches. Eine Woche lang besucht ein Team aus Promotern Ihre Praxen mit einem kleinen Geschenk, um Sie für den Goldstandard rechtssicherer Wasserhygiene zu begeistern. Bei dem persönlichen Besuch können Sie direkt Ihren Termin für eine ausführliche, kostenfreie und unverbindliche Beratung mit einem Wasserexperten vereinbaren. Weitere Stopps und Hintergrundinformationen finden Sie auch auf www.bluesafety.com/Hygieneoffensive. Ist Ihre Stadt bei der Herbst-Tour nicht dabei? Dann besuchen Sie die Spezialisten für Wasserhygiene selbstverständlich auch abseits dieser Offensive kostenfrei in Ihren Praxen.

Wasserhygiene-Coaching: Warum ausgerechnet jetzt?

Corona macht Wasserhygiene erfolgsentscheidender als je zuvor. Zum einen, weil Patienten heute für das Thema Hygiene überaus sensibilisiert sind. Zum anderen, weil sie gleichzeitig verunsichert sind, ob ein Zahnarztbesuch wirklich unbedenklich ist. Wer sich also jetzt für herausragende Hygiene engagiert und dies kommuniziert, gewinnt und bindet Patienten langfristig.
Der Lockdown und die Urlaubszeit sorgten zudem in den letzten Monaten für längere Stillstandszeiten der Praxen und damit deren Wasser führenden Systeme – ein Paradies für Biofilme und Wasserkeime und eine gesundheitliche Bedrohung für Zahnarzt, Team und Patient. Umso wichtiger ist jetzt eine ganzheitliche Wasserhygiene, die Ihnen Arbeits- und Rechtssicherheit gibt.

Gesundheitliche, rechtliche und finanzielle Sicherheit

SAFEWATER stellt dauerhaft hygienisch einwandfreies Wasser sicher und lässt Legionellen und Co. keine Chance. Das Hygiene-Technologie-Konzept von BLUE SAFETY entlastet Sie bei Ihrer Wasserhygiene, denn der Full-Service der Wasserexperten beinhaltet eine intensive, persönliche Betreuung. Von der Installation über den Service, die Wartung und die Probenahmen bis hin zu deren Analysen durch akkreditierte Labore ist alles im Komplettpreis enthalten. Selbst wenn abseits der jährlichen Routinetermine etwas sein sollte, ist BLUE SAFETY jederzeit erreichbar und kommt kostenfrei vorbei. Damit Sie sich ganz Ihren Patienten widmen können. Ihre Wasserhygiene ist delegiert – einzig das Spülen nach maßgeschneidertem Plan obliegt Ihrem Team. ■

Starten Sie Ihre #HYGIENEOFFENSIVE

Wenn Sie sich jetzt für SAFEWATER entscheiden, bekommen Sie ein iPad Pro inklusive Apple Pencil gratis!*
Jetzt unter 00800 88 55 22 88, per WhatsApp unter 0171 991 00 18 oder unter www.bluesafety.com/Loesung Ihren kostenfreien, unverbindlichen Termin vereinbaren.

** Die ersten 100 Neukunden erhalten bei Vertragsschluss: 1 x Apple iPad Pro 12,9" 256 GB Wi-Fi + Cellular und 1 x Apple Pencil (2. Generation).*

Hinweis: Biozidprodukte vorsichtig verwenden.
Vor Gebrauch stets Etikett und Produktinformation lesen.

BLUE SAFETY GmbH
Siemensstraße 57, 48153 Münster
hello@bluesafety.com, www.bluesafety.com

Parodontitis: Treat the cause – not just the symptoms! Mehr Erfolg dank molekularer Diagnostik.

Parodontitis wird von einer heterogenen Gruppe von Bakterien ausgelöst. Beim Vorhandensein bestimmter Keime ist eine adjuvante Antibiotikagabe notwendig, da eine rein mechanische Therapie meist nicht ausreicht. Unsere Testsysteme **micro-IDent®** und **micro-IDent®*plus*** weisen unkompliziert und zuverlässig 5 bzw. 11 parodontopathogene Markerkeime und deren Konzentration nach. Diese Informationen ermöglichen es Ihnen abzuschätzen, ob eine Antibiotikagabe notwendig ist und welches Medikament am effektivsten wirkt. Somit ist das Wissen um die individuelle Keimbelastung die Grundlage für eine fundierte und verantwortungsvolle PA-Therapie. Behandeln auch Sie gezielt die Ursache von Parodontitis und steigern Sie damit Ihren Therapieerfolg.

Kostenfreie Hotline: 00 800 - 42 46 54 33 | www.micro-IDent.de

Faxantwort an: +49 (0) 74 73- 94 51- 31

Ich interessiere mich für eine erfolgreiche PA-Therapie. Bitte senden Sie mir kostenfrei ein Infopaket inkl. Probenentnahmesets für die Testsysteme **micro-IDent®** und **micro-IDent®*plus*** zu.

Praxisstempel

DENTI1020IZMK

Hain Lifescience GmbH | Hardwiesenstraße 1 | 72147 Nehren | Tel.: +49 (0) 74 73- 94 51- 0 | Fax: - 31 | info@micro-IDent.de | www.micro-IDent.de

© contrastwerkstatt/adobe

Das zahnärztliche Praxislabor in der Diskussion

Unter der Überschrift „Das zahnärztliche Praxislabor. Handwerks-, berufs-, wettbewerbs- und sozialrechtliche Grenzen" wurde bereits 2016 ein Gutachten veröffentlicht, das durch den Arbeitgeberverband Zahntechnik (AVZ) in Auftrag gegeben wurde und das sich mit der Frage der rechtlichen Zulässigkeit von zahnärztlichen Praxislaboren auseinandersetzte. Wundert man sich bereits über die Fragestellung, wundert man sich noch mehr, wenn man im Laufe des Gutachtens feststellt, dass die Zulässigkeit von Praxislaboren zumindest in Zweifel gezogen wurde.

2016 konnte man diese Diskussion als eine solche von rein akademischer Bedeutung zur Kenntnis nehmen, ohne ihr eine größere Bedeutung beizumessen. Denn natürlich gibt es gute Gründe, die die Existenz und Zulässigkeit von Praxislaboren als Teil der zahnärztlichen Tätigkeit rechtfertigen. Nicht nur spricht die hochspezialisierte umfangreiche universitäre Ausbildung der Zahnärzte für die Zulässigkeit des Praxislabors. Zahntechnische Leistungen gehören zum Berufsbild des Zahnarztes im Sinne von § 1 Abs. 3 ZHG, weshalb das Betreiben des Praxislabors auch berufsrechtlich ausdrücklich erlaubt ist (vgl. § 11 MBO-ZÄ).

Erstattung von Praxislaborkosten unzulässig

2018 wurde die Diskussion um die Zulässigkeit der Praxislabore erneut angefacht. Dieses Mal durch die KZV Nordrhein, die damals in einem Brief an zahnmedizinische Versorgungszentren, die in der Rechtsform der GmbH organisiert sind, ankündigte, die Erstattung von Praxislaborleistungen für unzulässig zu halten und diese nur noch so lange zu erstatten, bis ein – offenbar von ihr angestrengtes – Gerichtsverfahren eine Klärung erbracht hätte.

Auch diese Diskussion konnte man gedanklich schnell beiseitelegen. Denn ein entsprechendes Gerichtsverfahren ist dem Verfasser bis heute nicht bekannt. Ebenso ist dem Verfasser keine einzige Krankenkasse bekannt, die ein Problem mit der Erstattung von Praxislaborkosten hat.

Die herrschende Meinung in der juristischen Fachliteratur sieht ebenfalls keine Probleme bei einem Praxislabor in einem zMVZ [1–3].

Nun, weitere 2 Jahre später, hat sich der Arbeitgeberverband Zahntechnik (AVZ), die Meinung der KZV Nordrhein aus dem Jahre 2018 zunutze gemacht, um die Diskussion um die Praxislabore erneut zu beginnen. Dazu hat man nun ein Gutachten zu Fragen der Zulässigkeit zahnärztlicher Praxislabore in zMVZ eingeholt, das natürlich zu dem Schluss kommt, diese seien nicht zulässig. Juristisch kann man darüber sicher streiten, auch wenn die herrschende juristische Meinung diese Frage – wie gesagt – anders als der AVZ bewertet.

Neue Approbationsordnung ohne Laborleistung

Doch nun droht Ungemach aus einer anderen Ecke. Denn aktuell wird eine neue Approbationsordnung diskutiert. Diese ist wesentlich generalklauselartiger als bisher gehalten und weist dem Fach „Zahnersatzkunde" explizit nur noch einen geringeren Umfang zu. Dieser Studien- und Prüfungsstoff war für den BGH und das BVerwG jedoch explizit einer der Gründe, die Herstellung in Praxislaboren (auch) der Zahnheilkunde und nicht nur dem Zahntechnikerhandwerk zuzuordnen.

Leider hat man bei der Entwicklung der Approbationsordnung das Thema der Praxislabore nicht im Blick gehabt, obwohl den

beteiligten Personen die grundsätzliche Diskussion um das Praxislabor bekannt gewesen sein müsste. Und so ist eine Approbationsordnung entstanden, die diesbezüglich ohne Zweifel Interpretationsbedarf begründet. Es wurde im Gesetzgebungsverfahren – warum auch immer – versäumt, einen klarstellenden Hinweis zugunsten der Zahnärzteschaft hinzuzufügen.

Damit dieser entstandene Interpretationsspielraum nun nicht gegen die Zahnärzte gerichtet werden kann, ist es wichtig, dass die Zahnmedizinischen Fakultäten künftig entsprechend klarstellende Studienordnungen veröffentlichen, um auch künftigen Zahnärzten die Erbringung von Laborleistungen zu ermöglichen und eine entsprechende Diskussion erst gar nicht aufkommen zu lassen.

Bei dieser Diskussion wird aber noch etwas deutlich: Die Abgrenzung von zahnärztlicher zu zahntechnischer Leistungserbringung wurde vom Gesetzgeber völlig stiefmütterlich behandelt. Dies wird auch bei den Diskussionen um die Berechtigung zu Intraoralscans deutlich. Gesetzgeberische Klarstellungen wären dem Rechtsfrieden also sicher dienlich. Und die Zahnärzteschaft sollte sich dem Thema stellen, damit die entsprechenden Diskussionen nicht an den Zahnärzten vorbeigeführt werden. ■

Literatur:

[1] Jahn, in: Halbe/Schirmer, Handbuch Kooperationen im Gesundheitswesen, A 1800, Rn. 95 ff.

[2] Frigger, in: Orlowski/Remmert, GKV-Kommentar SGB V, § 88 SGB V, Rn. 18.

[3] Reimer, Laborleistungen von Zahnarzt-MVZ werden in Frage gestellt – Mitteilung des zukünftigen Abrechnungsausschlusses durch die KZV Nordrhein (www.ppp-rae.de; nur online verfügbar), Bischoff, DZW 12/2017, S. 19.

Jens Pätzold

Rechtsanwalt und Fachanwalt für Medizinrecht
Partner der Kanzlei Lyck+Pätzold. healthcare.recht.
Er betreut nationale und internationale Healthcare-Unternehmen, insbesondere in den Bereichen Kooperation, Compliance Management und Medizinprodukterecht.
Beratung von niedergelassenen Zahnarztpraxen bei strategischer und rechtlicher Optimierung sowie gesellschaftsrechtliche Gestaltung von Praxis- und Kooperationsverträgen

Jens Pätzold
Lyck+Pätzold. healthcare.recht
Nehringstraße 2
61352 Bad Homburg
Tel.: 06172 13 99 60
Fax: 06172 13 99 66
www.medizinanwaelte.de
www.facebook.com/Medizinanwaelte

kuraray Noritake

NEU!

DAS IST ALLES!

PANAVIA™ SA Cement Universal
Wirklich universal. So einfach. Ohne primen.

PANAVIA™ SA Cement Universal - selbstadhäsives Befestigungskomposit

- Wirklich universal – für alle indirekten Restaurationen*
- So einfach – Reduzierung der Arbeitsschritte und somit Materialreduzierung, hohe Fehlertoleranz und einfache Überschussentfernung
- Ohne primen – Kein Primer erforderlich, dank unserer integrierten Silanhaftvermittler LCSI & MDP

* Für mehr Informationen beachten Sie bitte die Gebrauchsanweisung.

kuraraynoritake.eu/panavia-sa-cement-universal

MDP MONOMER Innovating for your success
Chemical Affinity Long Carbon-chain Silane Coupling Agent LCSi

BORN IN JAPAN

Kuraray Europe GmbH, BU Medical Products, Philipp-Reis-Str. 4, 65795 Hattersheim am Main, Germany, +49 (0)69-30535835, dental.de@kuraray.com, www.kuraraynoritake.eu

© ginasanders/fotolia

Dürfen Zahnärzte zahntechnische Leistungen mit Gewinn verkaufen?

Eine wesentliche Frage in der kaufmännischen Führung einer Praxis ist, ob Zahnärzte mit Eigenlabor einen kalkulatorischen Gewinn auf ihre zahntechnischen Leistungen verlangen können. Unter gewissen Umständen ist dies möglich. Wichtig ist, dass der kalkulatorische Gewinn angemessen sein muss.

Viele Zahnärzte unterhalten ein eigenes Labor, um ihren Patienten zahntechnische Leistungen anbieten zu können. Dabei entstehen unter betriebswirtschaftlichen und rechtlichen Gesichtspunkten bestimmte Problemstellungen, die bislang in der Rechtsprechung nicht hinreichend geklärt worden sind. Eine dieser Fragen ist, ob Zahnärzte mit Eigenlabor einen kalkulatorischen Gewinn auf ihre zahntechnischen Leistungen verlangen können.

Grundsätzlich gilt: Nach den Regelungen der Gebührenordnung für Zahnärzte (GOZ) ist es dem Zahnarzt erlaubt, Auslagen für die dem Zahnarzt tatsächlich entstandenen angemessenen Kosten für zahntechnische Leistungen zu berechnen. Als Auslagen sind die im Auftrag des Zahnarztes bei einem Fremdlabor entstandenen und diesem in Rechnung gestellten Kosten zu verstehen. In diesem Fall dürfen nur die tatsächlich entstandenen Kosten gegenüber dem Patienten abgerechnet werden. Ausgenommen von Skonti müssen dann Rabatte und Preisnachlässe an den Patienten weitergeleitet werden.

Entstandene Kosten im Fremd- oder Eigenlabor

Für den Fall des Eigenlabors ist bisher ungeklärt, ob der Zahnarzt nur die tatsächlich entstandenen Kosten oder zusätzlich einen sogenannten kalkulatorischen Gewinn gegenüber dem Patienten abrechnen darf. Hierzu besteht derzeit kein höchstrichterliches Urteil, sodass bisher nicht klar ist, wie diese Frage gerichtlich bewertet würde. Eine rechtliche Auffassung argumentiert mit dem Wortlaut der GOZ: Gemäß § 9 GOZ darf der Zahnarzt bei zahntechnischen Leistungen lediglich tatsächlich entstandene Kosten berechnen. Die Regelung unterteile dabei nicht, ob diese Kosten im Fremdlabor oder Eigenlabor entstanden seien.

Nach anderer Auffassung steht diese Auslegung des § 9 GOZ im Widerspruch zu der Gesetzesbegründung des Regierungsentwurfs zu § 9, Absatz 1 GOZ, wonach es dem Zahnarzt erlaubt sei, für zahntechnische Leistungen, die im Eigenlabor gefertigt werden, unter anderem einen kalkulatorischen Gewinnanteil mit zu berücksichtigen. Der Zahnarzt ist im Eigenlabor wie der Zahntechniker im Fremdlabor zunächst einmal Unternehmer. Erbringe der Zahnarzt zahntechnische Leistungen, könne er in dieser Zeit keine zahnärztlichen Leistungen anbieten, für welche der Zahnarzt unstreitig über die Gebührenregelungen einen Gewinn erwirtschaften darf. Ohne einen kalkulatorischen Gewinn auf die im Eigenlabor erbrachten Leistungen würde der Zahnarzt diese ohne Vergütung erbringen.

In der Literatur oder Rechtsprechung ist bisher nicht ausgeführt worden, ob ein kalkulatorischer Gewinn auch dann angesetzt werden kann, wenn der Zahnarzt die zahntechnischen Leistungen durch einen von ihm angestellten Zahntechniker erbringen lässt. Dies dürfte jedoch keinen Unterschied machen. Auch in einem solchen Fall muss der Zahnarzt die in seinem Eigenlabor erbrachten zahntechnischen Leistungen anleiten, überwachen und kontrollieren. Dies bindet ebenfalls Zeit, in der der Zahnarzt nicht am Patienten behandeln kann. Davon abgesehen berechnen auch Fremdlabore Gewinnaufschläge, wenn die eigentlichen zahntechnischen Leistungen nicht durch den Inhaber, sondern durch seine Angestellten erbracht werden.

In jedem Fall ist darauf zu achten, dass der kalkulatorische Gewinn angemessen ist. Empfehlenswert ist daher, zur Begründung der Angemessenheit die Kalkulation für den einzelnen Patienten in dessen Akte zu hinterlegen. Wird die Kalkulation angezweifelt, müsste dies in einem Gerichtsverfahren dargelegt und notfalls durch ein Sachverständigengutachten bewiesen werden. ■

Oliver Weger
Rechtsanwalt und Fachanwalt für Medizinrecht
Wirtz, Walter, Schmitz & Partner mbB
Kanzlei für Medizinrecht
Wilhelm-Strauß-Straße 45-47
41236 Mönchengladbach
Tel.: 02166 971-0
www-gruppe.de

© DGCZ

Digitale Zahnheilkunde in der 4. Dimension

Die Deutsche Gesellschaft für computergestützte Zahnheilkunde (DGCZ) bot im Rahmen ihres 28. CEREC Masterkurses vom 25. bis 27. Juni, der erstmalig digital ausgetragen wurde, ein Kaleidoskop an Anwendungsoptionen und Arbeitsabläufen innerhalb der computergestützten Zahnheilkunde. Nachfolgend werden einzelne Highlights und entscheidende Stellschrauben aufgezeigt, die Antworten geben auf die Frage, welche neuen Anwendungen und Behandlungsverfahren die digitale Zahnheilkunde wirklich weiterbringen und welche Schlüsseltechnologien dies ermöglichen.

Rund 500 Teilnehmer aus aller Welt verfolgten online den Traditionskongress. Von hoher Relevanz für den Arbeitsalltag waren die Vorträge der Professoren Bindl, Edelhoff, Kordaß, Piwowarczyk, Reich u.v.a. Der Cerec Masterkurs ist seit fast 3 Jahrzehnten eines der wichtigsten Kongressangebote für meist fortgeschrittene Anwender und Generalisten in der digitalen Zahnheilkunde. Als solcher lässt er sich einem allgemeineren Fachpublikum am besten vermitteln, indem wegweisende Ideen, Herangehensweisen und Behandlungsoptionen aus den Beiträgen herausgefiltert und in ihrer Bedeutung für die weitere Entwicklung der modernen Zahnheilkunde vorgestellt werden.

Paradigmenwechsel in der digitalen Zahnheilkunde

Der Kongress hat über beinahe alle einzelnen Vorträge und Workshops deutlich werden lassen, dass sich innerhalb der digitalen Zahnheilkunde derzeit ein fulminanter Paradigmenwechsel vollzieht. Über 30 Jahre lang war der Intraoralscanner Bestandteil der unterschiedlichen CAD/CAM-Workflows zur Herstellung von Zahnersatz aus Vollkeramik und damit ausschließlich eine Technologie der restaurativen Zahnheilkunde. Mit der Weiterentwicklung der Software, dem zunehmenden Einsatz von künstlicher Intelligenz und einer komplett neuen Kamera-Generation hat sich der Kreis der Einsatzmöglichkeiten in den letzten beiden Jahren auf beinahe das gesamte Spektrum der Zahnheilkunde erweitert. Mehr noch: Die digitale Zahnmedizin ist damit in eine neue Dimension vorgedrungen. Und so hört man den Begriff der 4. Dimension während des Traditionskongresses der DGCZ recht häufig. Zahnarzt Hermann Loos, Chemnitz, und Zahntechniker Clemens Schwerin, München, bezeichnen den Farbscan als 4. und den Tiefenscan gar als 5. Dimension, z.B. bei der Aufnahme einer tiefen Kavität oder der Kariesdetektion (mittels Nahinfrarotmessung [NIRI] oder Fluoreszenztechnologie).

Sowohl das Erfassen von Farbe als auch die Messtiefe gehören zu den Features, die neue Anwendungsfelder des IOS generieren. Wenn man von einem Vordringen in die 4. Dimension spricht, sind aber auch die Raumkoordinaten des kartesischen Systems gemeint, und damit neben der Erfassung des Körpers in seinen 3 Dimensionen eine zusätzliche Achse – die Zeit. Überträgt man dieses theoretische Modell auf die Verwendung eines Intraoralscanners zur Erfassung des gesamten Kiefers, so bedeutet das: Mittels der neuesten Scanner-Generation digitalisieren wir nicht nur einen kompletten Körper im Status quo, sondern erkennen und messen mithilfe intelligenter Software und künstlicher Intelligenz auch dessen Bewegungen und Veränderungen in der Zeit. So können erstmals Ganzkieferscans desselben Patienten so exakt übereinandergelegt und mit Aufnahmen anderer Bildgebungsverfahren gematcht werden, dass minimalste Veränderungen und Entwicklungen vermessen und ausgewertet werden können.

Das dynamische digitale Modell

DGCZ-Vorsitzender Dr. Bernd Reiss, Prof. Dr. Sven Reich und Dr. Simon Rosenstiel referierten in ihrem Workshop ausgesprochen detailliert zu diesem Paradigmenwechsel, seinen technischen Voraussetzungen und der Konsequenz für die Behandlung in der modernen Zahnmedizin. Mit dem Begriff „dynamisches digitales Modell (DDM)" bezeichnen sie das genaue und umfassende digitale Abbild des Patienten und den damit einhergehenden vollkommen neuen Befundungsansatz. Dieser ergibt sich aus der Aufnahme eines initialen Ganzkieferscans und periodisch wiederkehrender Kontrollscans mit einem Intraoralscanner der neuen Generation. Die daraus entstehende Folge an hochpräzisen Einzelaufnahmen wird so exakt übereinandergelegt und bei Bedarf auch mit anderen bildgebenden Verfahren – z.B. aus dem DVT – gematcht, dass dank neuester Software-Applikationen wie etwa OraCheck oder Implantat-Planungssoftware minimale Veränderungen über den Beobachtungszeitraum mess- und auswertbar werden. Dieses aus den modernen bildgebenden Verfahren entstehende dynamische digitale Modell repräsentiert den gesamten Patienten.

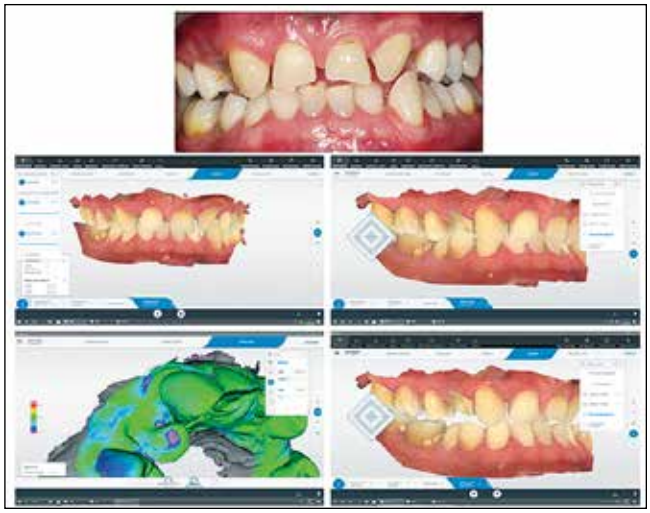

Die CEREC-Applikation OraCheck und das dynamische digitale Modell sind Werkzeuge für die Patientenanalyse. Sie machen Veränderungen sichtbar und geben Hinweise auf Abrasion, Erosion, Materialabplatzung, Schwellung, Rezession, Plaque und veränderte Zahnpositionen. Bildsequenz: Ausgangsbefund, Abrasionsverlauf und präpothetische digitale Funktionsanalyse. (Quelle: Reiss)

Messbar genauer befunden und besser behandeln

Um zu verdeutlichen, wie sehr die regelmäßige Ganzkieferaufnahme als dynamisches digitales Modell den Befund und die Behandlungsentscheidung beeinflusst, nennen Reiss, Reich und Rosenstiel einige Beispiele. Patienten äußern häufig die diffuse Empfindung, etwas sei in ihrem Mund oder an einem Zahn nicht mehr in Ordnung. Schleimhautveränderungen, kleine Schwellungen, minimale Zahnverschiebungen, Abrasionen oder Erosionen sind mit bloßem Auge und anderen konventionellen Befundmethoden oft kaum zu erkennen. Vor allem können Zahnärzte nicht immer sicher entscheiden, wie massiv eine Veränderung tatsächlich ist, wie schnell sie fortschreitet und ob unmittelbar interveniert werden muss. Messbare Ergebnisse aus dem dynamischen digitalen Modell hingegen machen diese Veränderungen sichtbar und messbar. Damit vereinfachen sie nicht nur die Befundung, sondern auch das Verständnis und die Compliance des Patienten. Wenn man messen kann, dass ein Zahn 0,5 mm pro Halbjahr nach distal kippt, ist das drohende Szenario genau simulierbar und die Entscheidung zur Intervention leicht zu treffen und vom Patienten mitzutragen.

Technische Voraussetzungen für die nächste Dimension

Die wichtigste Frage, die wir uns seit Beginn der digitalen Revolution in der Zahnheilkunde immer wieder stellen, ist die nach der Abbildungstreue der Scanner – ob intra- oder extraoral. Reich und Reiss haben dieses komplexe Thema in ihrem Vortrag auf dem Cerec Masterkurs glänzend vorgetragen und den Zusammenhang unterschiedlicher Faktoren wie Datendichte und Datenmenge, Genauigkeit (accuracy), Wiederholgenauigkeit (precision) und Abbildungstreue (trueness) beleuchtet.

Für das dynamische digitale Modell kommt noch der Faktor der Referenzpunkte hinzu, der das exakte Matching unterschiedlicher Bilder erst ermöglicht. Alle Parameter bedingen sich gegenseitig und sind letztlich abhängig von den technischen Gegebenheiten. Als maßgeblichen Entwicklungsschritt der letzten zwei Jahre sehen die Referenten die Intraoralscanner der neuesten Generation, die mit dem Aufnahmeprinzip der parallelen konfokalen Mikroskopie arbeiten – Primescan (Dentsply Sirona) oder Trios (3Shape) beispielsweise. Parallel auf die zu scannende Oberfläche ausgesandte Lichtstrahlen werden im gleichen Strahlengang zurückgeworfen und proportional zum Objekt-Fokus-Abstand auf unterschiedlichen Ebenen scharf dargestellt. Daraus wird das aufgenommene Objekt dreidimensional berechnet und farbig abgebildet. Der Vorteil dieser Technologie liegt in der schattenlosen Belichtung und dadurch höheren Abbildungstreue. Dr. Bernhild Stamnitz erläutert dies ebenfalls in ihrem Workshop zu den Anwendungsmöglichkeiten des Ganzkieferscans und sieht in der gleichen Richtung von Ausleuchtung und Aufnahme den größten Vorteil gegenüber den früheren Systemen. Diese hatten nicht nur eine Schattenbildung, sondern auch eine Toleranz beim Zuordnen der Streifen in der Streifenlichtprojektion zu bewältigen.

Ohne Algorithmus und KI ist alles nichts

Eine Herausforderung der neuesten Aufnahmetechnologie ist die Datenmenge, denn um komplexe Oberflächenstrukturen in einem STL-Datensatz zu beschreiben, wird die Morphologie in unzählige kleine Dreiecke unterteilt, die – vor allem bei strukturierten Oberflächen – in Summe eine sehr große Datenmenge ergeben, so Reich. Wenn nun aber die Software dank KI erkennt, um welche Oberfläche es sich handelt, kann die Datenmenge sinnvoll gesteuert werden. Die Software sorgt dafür, dass die Auflösung je nach benötigter Datendichte angepasst und die Datenmenge komprimiert wird. An anderer Stelle erzeugen Ausgleichsalgorithmen eine Richtigkeit (trueness), wo zwar mit hoher Präzision, aber mit immer der gleichen Abweichung vom Original aufgenommen wird. Insbesondere beim Vermessen der Verän-

derungen mittels des dynamischen digitalen Modells müssen die Datensätze aus der Initialaufnahme und den Folgedatensätzen exakt zur Deckung gebracht werden. Per Lot misst die Software dann die Differenzen von oben nach unten und beschreibt sie für jeden Punkt. Letztlich ist es das Zusammenspiel von zahlreichen Algorithmen, einem innovativen Aufnahmesystem und künstlicher Intelligenz, welches die Scanner von heute zu einer Schlüsseltechnologie innerhalb der Zahnheilkunde machen.

Ausblick

Wünsche bleiben immer offen, auch das wird in den Workshops und Vorträgen deutlich. Sven Reich bezieht sich in seinen Ausführungen auf die In-vitro-Studie zur Genauigkeit des Ganz- und Teilkieferscans von Ender, Zimmermann und Mehl [1], wenn er feststellt, dass der Ganzkieferscan per digitaler Abformung immer noch eine Herausforderung sei, vor allem wenn eine subgingivale Kronenpräparation vorliege. Bernd Reiss sieht einen Bedarf an einer Software, die alle unterschiedlichen Daten in der Praxis vereint, mit dem Ziel einer digitalen Integration in der Praxis. Doch das sind Marginalien im Vergleich zu den Vorteilen der digitalen Zahnheilkunde. Für Patienten bringt dieser Fortschritt eine bessere Behandlung durch eine höhere Befundsicherheit und eine genau justierte Therapie „nach Maß". Zahnärzte gewinnen aufgrund der Ausweitung des Einsatzspektrums moderner Intraoralscanner unzählige Anwendungsmöglichkeiten über verschiedenste Fachgebiete und dadurch auch eine höhere Effizienz und Wirtschaftlichkeit ihrer Investition.

Die Ausweitung der Einsatzmöglichkeiten des Intraoralscanners und seine zunehmende Verbreitung in den Praxen als „Befundungsgerät" sowie die Durchsetzung des dynamischen digitalen Modells wird die Zahnheilkunde revolutionieren. Reiss prognostiziert: „In meinen Augen wird das dynamische digitale Modell in fortschrittlichen Praxen den normalen Befund in kürzester Zeit ablösen und deutlich erweitern." ■

Literatur:

[1] Ender A, Zimmermann M, Mehl A: Accuracy of complete- and partial-arch impression of actual intraoral scanning systems in vitro. International Journal of Computerized Dentistry 22 (1), 11–19 (2019).

DGCZ e.V.
Dr. Caroline Gommel
Deutsche Gesellschaft für computergestützte Zahnheilkunde
Katharina-Heinroth-Ufer 1
10787 Berlin
www.dgcz.org

Socketol Paste. **Zusammensetzung**: 1 g Paste enthält: 150 mg Lidocainhydrochlorid 1 H2O, 100 mg Phenoxyethanol (Ph. Eur.), 5 mg Thymol und 30 mg Perubalsam. **Sonstige Bestandteile:** Ovis-aries-Wollwachs, Hymetellose, Dimeticon (Visk,=100cSt.) und Eucalyptusöl, raffiniert. **Anwendungsgebiete:** Mittel zur Behandlung von Zahnextraktionswunden. Schmerzlinderndes und atiseptisches Arzneimittel zum Einbringen in die Alveole. **Gegenanzeigen:** SOCKETOL darf nicht angewendet werden bei: Allergie oder Überempfindlichkeit gegen Perubalsam, Zimt oder andere Inhaltstoffe des Arzneimittels. Das gilt auch für Patienten die auf Zimt überempfindlich reagieren (Kreuz-Allergie). Allergie gegen Lokalanästhetika vom Säureamid-Typ und bei Patienten, die über Zwischenfälle einer früheren Lokalanästhesie (insbesondere Intoxikations-Symptome) berichten. **Nebenwirkungen:** Aufgrund des Gehalts an Lidocain, Perubalsam und Eucalyptusöl können in seltenen Fällen allergische Reaktionen auftreten. Perubalsam und Wollwachs können Hautreizungen verursachen. **Warnhinweise:** Enthält Wollwachs und Perubalsam. Packungsbeilage beachten. **Stand:** 07/2017

lege artis Pharma GmbH + Co. KG, D-72132 Dettenhausen, Tel.: +49 (0) 71 57 / 56 45 - 0, Fax: +49 (0) 71 57 / 56 45 50, E-Mail: info@legeartis.de , **www.legeartis.de**

Mit einem Augenzwinkern sei folgende Anwendung genannt: Mit seiner Prothese könnte man theoretisch an einem Kassenterminal bezahlen, wenn diese mit einem NFC-Chip ausgestattet ist, auf den entsprechende Daten aufgespielt wurden. So bräuchte man nicht seine Taschen nach der Bankkarte abzusuchen ...

Die NFC-Prothese als alternatives Zahlungsmittel?

Mit einer Prothese an der Supermarktkasse bezahlen? Provokant gesagt: Ja, in der Theorie ist das möglich. Mittlerweile sind neue Kreditkarten und Girokarten mit der NFC-Technik (Near Field Communication) ausgestattet. Ein einfaches Auflegen der Karte auf ein Kassenterminal reicht aus, um eine Transaktion auszulösen. Wenn man also einen solchen Chip in eine Prothese einarbeiten würde, könnte der Träger tatsächlich damit an der Kasse bezahlen. Die sinnvolle Anwendung in einer Totalprothese beschreibt im Folgenden unser Autor und Beiratsmitglied Felix Bußmeier.

Im aktuellen Zeitalter der nächsten digitalen Revolution und mit dem Beginn des zweiten Maschinenzeitalters erleichtern uns Computer und digitale Errungenschaften immer mehr den Alltag. Lassen sich entsprechende Technologien jedoch auch sinnvoll in der Gesundheitsbranche und speziell in der Zahntechnik integrieren? Anhand eines Beispiels zeige ich, wie neue Chip-Techniken bereits heute und auch in Zukunft genutzt werden könnten, um relevante Informationen im Sinne des Patienten digital festzuhalten und zu sichern.

Die Technik

Neben NFC wird oft auch RFID erwähnt. Diese beiden Begriffe werden häufig im selben Kontext verwendet, aber wo liegt genau der Unterschied und was ist darunter zu verstehen?

Near Field Communication oder auch „Nahfeldkommunikation" ist ein speziell genormter internationaler Übertragungsstandard nach den ISO-Normen 14443, 18092, 21481. Sie basiert auf der RFID-Technologie (Radio-Frequency Identification – „Identifizierung mithilfe elektromagnetischer Wellen") und arbeitet auf einem festgelegten Frequenzbereich (135 kHz; 13,56 MHz nach ISO 18000-2, -3; 22536). Diese NFC-Standardisierung ermöglicht es, dass beispielsweise Kreditkarten verschiedener Institute mit Kassensystemen einheitlich kommunizieren können. Bei der Art der Kommunikation unterscheidet man dabei zwischen aktiv-passiv und aktiv-aktiv: je nachdem, ob nur einer oder beide Transmitter in die Kommunikation eingreifen. Der Anwendungsbereich dieser Technik ist bis jetzt vor allem im Bereich Micropayment – kontaktlose Zahlungen – mit einer maximalen Distanz von 10 cm zu finden.

Die RFID-Technologie ist dagegen kein genormtes Verfahren und bezeichnet im Allgemeinen ein Sender-Empfänger-System. Die Daten werden dabei mittels Radiowellen übertragen. Je nach Anwendungsgebiet unterscheiden sich die Transponder z. B. in ihrer Größe, Taktfrequenz, Lesereichweite, dem Funktionsumfang, Speicherplatz usw. Die Technologie dient dem berührungslosen Identifizieren und Lokalisieren von Objekten und Lebewesen. Etwa wird vielen Tieren im Zoo ein RFID-Transponder implantiert.

Anwendung in der Zahntechnik

Die Technik an sich ist relativ simpel und wird bereits seit vielen Jahrzehnten in unterschiedlichen Branchen angewandt, beispielsweise in der Logistik oder in der Landwirtschaft als Tierkennzeichnung.

Erst durch die Etablierung NFC-fähiger Smartphones hat diese Technologie auch Einzug in unseren Alltag gehalten.
Mikrochips, wie sie heute auch bei der Kennzeichnung von Haustieren verwendet werden, eignen sich aufgrund ihres Formfaktors und der Biokompatibilität besonders für den Einsatz in der Medizin. Diese Eigenschaften machen sie auch für die Zahntechnik und das immer größer werdende Datenaufkommen besonders interessant.
Speziell in der herausnehmbaren Prothetik und der Therapie mittels Schienen/Apnoeschienen sehen wir ein sinnvolles Einsatzgebiet dieser Technologie. Die Mikrochips können nicht nur bei neu angefertigtem Zahnersatz, sondern auch bei bestehendem unkompliziert eingearbeitet werden.
Der von uns verwendete ISO-Transponder hat eine Größe von 1,4 × 8 mm und ist mit einer Parylene-C-Ummantelung (ISO 11784 und 11785) versehen **(Abb. 1)**. Es handelt sich um einen passiven RFID-Transponder, der erst durch ein elektromagnetisches Feld des Abfragegerätes und einen integrierten Kondensator versorgt wird. Jedes NFC-fähige Smartphone ist in der Lage, den Chip zu lesen. Die Informationen können als eindeutiger Text abgespeichert werden und die Kapazität beläuft sich auf ca. 800 Zeichen.
Bei einer Totalprothese wird hierfür ein Bereich mit ausreichender Materialstärke ausgewählt. Im Oberkiefer und im Unterkiefer ist das in der Regel der innenliegende Kunststoffanteil im Seitenzahnbereich **(Abb. 2–4)**. Der Chip ist so klein, dass dieser bei einer Neuanfertigung auf Kieferkammmitte unmittelbar unter den Seitenzähnen platziert werden kann. Dabei spielt es keine Rolle, ob ein Heiß- oder Kaltpolymerisat verwendet wird. Das eigentliche Übertragen der Daten kann im Vorfeld oder im Nachhinein durch Auflegen auf ein NFC-Lese- und Schreibgerät vorgenommen werden **(Abb. 5)**.

Abb. 1: Mikrochip im Größenvergleich.

Abb. 2: Erster Schritt – einen Bereich mit ausreichenden Platzverhältnissen lokalisieren.

Abb. 3: Nächster Schritt – Chip probeweise einlegen und die Mulde mit einer Kugelfräse vorbereiten.

Abb. 4: Letzter Schritt – Mikrochip mit opakem Kunststoff einpolymerisieren.

Abb. 5: Die Prothese auf dem NFC-Lese- und Schreibgerät.

Abb. 6: PC-Software zum Beschreiben der NFC-Mikrochips.

Bereits zum jetzigen Zeitpunkt sind Abrechnungsprogramme wie z. B. ESCOdent dazu in der Lage, bestimmte Daten gesammelt auszugeben und zur weiteren Verarbeitung bereitzustellen. Eine gesonderte Software und entsprechende Hardware bietet die Firma myinfotag unter der Marke dentaltag an. Bei der Software handelt es sich um eine PC-Applikation, bei der alle Daten manuell in ein Formular eingegeben werden können **(Abb. 6)**. Die Daten werden ausschließlich auf dem NFC-Chip gespeichert und nicht anderweitig wie z. B. auf dem PC oder im Internet.

Welche Daten sind sinnvoll?

Es lässt sich eine Vielzahl von Daten für unterschiedliche Einsatzgebiete speichern, wobei es Datenschutzrichtlinien zu beachten gilt. Auf dem Chip können patientenspezifische Daten zur eindeutigen Identifizierung gespeichert werden. Nach einem Verlust lässt sich die Prothese somit einfach dem Träger zuordnen. Für den Fall einer Reparatur kann man hinterlegen, welche Kunststoffe, Metalllegierungen, Zahngarnituren und/oder Geschiebe-/Halteelemente bei der Herstellung verwendet wurden. Auch kann festgehalten werden, ob der Patient auf gewisse Materialien allergisch reagiert oder ob Unverträglichkeiten bestehen. Wenn diese Informationen bereits zu Beginn vorliegen, verbessert das die Effektivität und Qualität der Arbeitsabläufe. Zum Beispiel können Patienten, die auf einer Urlaubsreise Probleme mit ihrem Zahnersatz bekommen und umgehend behandelt werden müssen, von diesen Informationen profitieren. Jedes Dentallabor kann in die Lage versetzt werden, auf die Daten zuzugreifen, um diese bei der Bearbeitung zu berücksichtigen.

Durch das Ergänzen von Daten ergibt sich eine Historie wie bei einem KFZ-Scheckheft. Die gesamte Dokumentation ist einheitlich, sofort einsehbar und kann vom Leistungserbringer immer wieder aktualisiert werden. Nach dem Medizinproduktegesetz ist jedes zahntechnische Labor ohnehin verpflichtet, eine Konformitätserklärung beizufügen oder vorzuhalten. Eine Referenznummer der Dokumente könnte auf dem Chip zusätzlich hinterlegt werden, um bürokratische Hindernisse zu überwinden.

All diese angesprochenen Informationen über den Patienten und dessen Zahnersatz sollten von Praxen und Laboren auch ohne diese Technologie gespeichert sein. In der Realität gibt es leider immer wieder lückenhafte Dokumentationen. Im Berufsalltag sind effiziente Lösungen gefragt, die den sicheren Austausch zwischen Praxen und Laboren gewährleisten. Dem kommt die NFC-Technologie entgegen. Andererseits gilt es, diese sensiblen Daten besonders zu schützen. Dabei ist leider zu berücksichtigen, dass Arztpraxen und Dentallabore immer häufiger das Ziel von Cyber-Kriminellen werden. Ein NFC-Chip überträgt die Daten offline und stellt zudem eine weitere Sicherung dar.

Zukunftsaussichten und Ausblick

Die zu Anfang gestellte Frage nach der Sinnhaftigkeit eines solchen Chip„implantats" in eine Zahnprothese lässt sich durchaus mit „ja" beantworten. Die Mikrochips sind unkompliziert zu verarbeiten, entsprechen den Voraussetzungen, die an ein Medizinprodukt gestellt werden, sind äußerst günstig zu erwerben und verbessern den unbürokratischen Datenaustausch wichtiger Informationen.

Einige Fachberichte zeigen bereits, wie Prothesen digital und maschinell mit frästechnischen oder additiven Fertigungsverfahren hergestellt werden können. Solche rationalisierten Prozesse im Bereich der Medizinprodukte gilt es, besonders im Sinne der Gesundheit des Patienten zu überwachen. Einzelne Bearbeitungsschritte, verwendete Materialien sowie Qualitätsprüfungen werden dokumentiert und sind jederzeit lückenlos nachvollziehbar. Ein integrierter Mikrochip könnte diese Aufgabe oder Teile davon vielleicht zukünftig routinemäßig übernehmen. Daten über die Historie der Prothetik und deren Pflege könnten auch für Pflegekräfte in Heimen interessant werden. Für festsitzende Arbeiten müssen noch geeignete Systeme gefunden werden.

Möglicherweise kann die NFC-Technologie als weiterer Einstieg für die Verknüpfung des menschlichen Körpers mit der Computertechnologie angesehen werden. Chips für die ferngesteuerte Insulingabe gibt es schon. Nun kommt die Cyber-Pille für die ärztliche Überwachung. Den NFC-Chip in der Prothese kann man in diesem Umfeld als digitalen Türöffner verstehen. ■

Bilder: © Bußmeier

Zahntechnik Uwe Bußmeier
Marktplatz 1, 46268 Greven
felixbussmeier@web.de
www.schoene-zaehne.de

Innovativer Mikrochip für Prothesen-Identifikation und MDR-Dokumentation

Der demografische Wandel bringt es mit sich, dass eine zunehmende Zahl von Patienten mit Prothesen in Alten- und Pflegeheimen lebt. Für das Pflegepersonal stellt die Reinigung der Prothesen dort oft eine Herausforderung dar – häufig werden die Prothesen eingesammelt und zentral gereinigt. Ohne eine Prothesenbeschriftung ist es oft schwierig, die richtigen Prothesen den, eventuell bereits dementen, Patienten wieder zurückzugeben. Mit einem Prothesenidentifikationssystem ist dies nun problemlos möglich.

Mit dem DentureID-Chip erhält das Dentallabor einen winzigen RFID-Chip, der unkompliziert in jede Prothese oder kieferorthopädische Apparatur eingebettet werden kann. Bei dem DentureID-Chip handelt es sich um einen passiven RFID-Chip, der ohne Batterie und Strahlung arbeitet und 6 mm im Durchmesser und lediglich 1,5 mm in der Höhe misst. Wird in unmittelbarer Nähe ein magnetisches Wechselfeld angelegt, so antwortet der Chip mit einer eindeutigen Seriennummer.

Der digitale Weg zur Konformitätserklärung für die neue MDR

Ergänzend können der Seriennummer des Chips weitere Patienten- und Prothesendaten zugeordnet werden, wie z.B. Prothesenmaterial, LOT-Nummern, Herstellungsdatum, Behandler- und Labornamen sowie Patienten- oder gar die Zimmer-Nummer. Der DentureID-Chip bietet so auch die Möglichkeit, alle wichtigen Daten gemäß der neuen Medizinprodukteverordnung (MDR) zusammen mit der Prothese zu speichern.

Die Dateneingabe erfolgt über eine speziell gesicherte Webseite; das Auslesen des Chips ist durch die DentureID-App mit allen gängigen Smartphones direkt an der Prothese möglich. Der DentureID-Server befindet sich in der europäischen Union und arbeitet im Einklang mit der Datenschutzgrundverordnung (DSGVO). Der Patient hat selbst stets die Möglichkeit, sich die gespeicherten Daten anzeigen zu lassen und Änderungen oder Löschungen vorzunehmen.

Nahtlose Zusammenarbeit mehrerer Labor-Standorte

Auch für Dentallabore mit mehreren Fertigungsstandorten bzw. zahnärztlichen MVZs bietet das System die Möglichkeit, Wissen über die Herstellung der Prothese zu dokumentieren und den unterschiedlichen Standorten zugänglich und transparent zu machen. ■

Bilder: © Weithas

Weitere Informationen auf:
https://www.weithas.de/de/prothetik/verschiedenes/dentureid_prothesenbeschriftung_chip

Johannes Weithas GmbH & Co. KG
Gartenstraße 6
24321 Lütjenburg
www.weithas.de

Prothese mit eingebettetem DentureID-Chip.

DentureID-App auf dem Smartphone.

Rechtliche und gesetzliche Grundlagen zur Behandlung mit Schienen

Das Angebotsspektrum im Gebiet der Schienentherapie hat sich in den letzten Jahren deutlich erweitert. Oft gibt es Unsicherheiten in Bezug auf die korrekte Abrechnung bzw. erbrachte Leistungen werden aus Informationsmangel nicht vollständig abgerechnet.
Das neue Nachschlagewerk der Autorin Beate Kirch gibt Ihnen einen Überblick über die gesetzlichen und rechtlichen Grundlagen der Abrechnung. Zudem lernen Sie die Möglichkeiten der Laborkosten- und Materialberechnung kennen und erfahren alles Wesentliche zum Umgang mit Patienten und kostenerstattenden Stellen.

Das diesjährig neu erschienene Werk im A5-Format umfasst ca. 282 Seiten und ist zu einem Preis von 117,60 Euro inkl. MwSt. erhältlich. (ISBN: 978-3-947683-62-8)

Nähere Details sowie Bezugsmöglichkeit unter **www.spitta.de/schienentherapie**

Absauganlage Tyscor mit dem German Design Award ausgezeichnet

Der German Design Award ist einer der anerkanntesten internationalen Design Awards. In diesem Jahr überzeugte die Saugmaschine Tyscor VS 4 aus dem Hause DÜRR DENTAL die internationale Jury und wurde mit dem German Design Award 2021 in der Kategorie „Excellent Product Design – Medical, Rehabilitation and Health Care" ausgezeichnet.
Eine leistungsstarke Saugmaschine ist in der Zahnarztpraxis unverzichtbar, denn sie ist unter anderem maßgeblich für die Spraynebel-Absaugung und somit für den Infektionsschutz verantwortlich. Ohne Spraynebel-Absaugung breitet sich durch das Kühlspray der Schnelllauf- und Ultraschallinstrumente im gesamten Behandlungszimmer eine Aerosolwolke aus. Dank einer Saugleistung von rund 300 l/min wird die daraus entstehende Infektionsgefahr effizient reduziert. Die Tyscor VS 4 setzt dabei neue Maßstäbe in Performance und Effizienz. Sie überzeugt mit einem Energieeinsparungspotential von bis zu 50%. Dank zweier Saugstufen überzeugt die Premium-Saugmaschine zudem durch besondere Betriebssicherheit. Ein schallabsorbierendes Gehäuse und auf Laufruhe bedachtes Engineering machen die Tyscor Systeme zu den leisesten ihrer Klasse.

Martin Dürrstein, CEO der DÜRR DENTAL SE, zeigt sich erfreut über die Auszeichnung: „Unsere Hochleistungs-Saugmaschinen finden globale Anerkennung und Zuspruch in der zahnmedizinischen Fachwelt. Durch den Einsatz unserer Saugmaschinen wird die Aerosolbildung und damit die Infektionsgefahr für Praxisteam und Patient deutlich reduziert. Mit der Tyscor VS 4 setzen wir technologisch und optisch neue Standards. Wir freuen uns, dass dies auch durch den unabhängigen Rat für Formgebung bestätigt wurde und die Jury unsere Arbeit mit dem German Design Award ausgezeichnet hat."

DÜRR DENTAL SE
Höpfigheimer Str. 17
74321 Bietigheim-Bissingen
www.duerrdental.com

Aktuelles Gerichtsurteil: dios*MP* kein Medizinprodukt und benötigt keine CE-Kennzeichnung

Im Rechtsstreit zwischen der Spitta GmbH und einem Software-Anbieter über die Zulässigkeit des Inverkehrbringens der Software dios*MP* ohne CE-Kennzeichnung wurde in erster Instanz das Urteil vom Landgericht Hamburg zugunsten Spitta gefällt.

© Sebastian Duda/fotlia

Das Landgericht Hamburg hat am 12. August 2020 in erster Instanz ein Urteil im Rechtsstreit der Spitta GmbH mit einem Mitbewerber gefällt. In der rechtlichen Auseinandersetzung ging es insbesondere um die Frage, ob das Inverkehrbringen der Varianten der Software-Linie dios*MP* ohne CE-Kennzeichnung zulässig ist.
Der Mitbewerber hatte zunächst ohne mündliche Verhandlung eine einstweilige Verfügung u.a. zur Unterlassung des Inverkehrbringens der Software-Linie dios*MP* in allen Versionen erwirkt. Das Gericht gelangte jedoch nach Widerspruch der Spitta GmbH und mündlicher Verhandlung zu der Auffassung, dass die Software-Linie dios*MP* nicht als Medizinprodukt einzustufen ist und eine CE-Kennzeichnung somit nicht benötigt wird. Die Entscheidung des Gerichts fiel vollumfänglich zugunsten der Spitta GmbH aus. Der Mitbewerber hat Berufung gegen das Urteil zum Oberlandesgericht Hamburg eingelegt, d.h. es ist noch nicht rechtskräftig.
Die Spitta GmbH vertreibt unter der Marke dios Softwarelösungen für Arzt- und Zahnarztpraxen sowie Dental- und Praxislabore. Die Software-Linie dios*MP* unterstützt ihre Anwender bei der Organisation und Verwaltung von Medizinprodukten sowie der Dokumentation sämtlicher Prozesse im Hygienemanagement.
Die Software-Linie dios*MP* protokolliert und speichert Daten, interpretiert diese aber nicht. dios*MP* ist nicht für einen medizinischen Zweck, also z.B. zur Erkennung, Verhütung, Überwachung, Behandlung oder Linderung von Krankheiten bestimmt. Entsprechend dem Urteil können die Varianten der Software dios*MP* ohne jegliche Einschränkungen in vollem Funktionsumfang eingesetzt, genutzt und vertrieben werden. Die Software ist eine sichere und bei Praxisbegehungen anerkannte und bewährte Lösung zur Erfüllung der gesetzlichen Anforderungen an die Aufbereitung von Medizinprodukten.

Weitere Informationen zu dios*MP* finden Sie auf der Website
www.dios.de

Die Leitlinie zu Aerosolen in Zahnarztpraxen

Eine Übertragung von SARS-CoV-2 durch Aerosole bei zahnärztlichen Behandlungen wird kontrovers diskutiert. Die AWMF hat nunmehr eine S1-Leitlinie mit dem Titel „Umgang mit zahnmedizinischen Patienten bei Belastung mit Aerosol-übertragbaren Erregern" veröffentlicht. Basierend auf der aktuellen wissenschaftlichen Literatur werden darin praxisnahe Empfehlungen zur Infektionsprävention und zum Arbeitsschutz in Zahnarztpraxen während der Corona-Pandemie gegeben.

Den Text der Leitlinie finden Sie hier: **https://www.awmf.org/leitlinien/detail/ll/083-046.html** oder unter Aktuelles auf **www.dgzmk.de**

Einfache und effiziente Entkeimung und Reinigung von Raumluft und Oberflächen

Die Keim-Belastung der Raumluft und der Oberflächen in Zahnarztpraxen war schon vor der Corona-Pandemie ein wichtiges Thema, das nun jedoch eine weit brisantere Bedeutung erlangt hat und deshalb neue Ansätze erfordert.

Im Behandlungszimmer entstehen Aerosole beim Bohren, dem Ultraschallscaling oder beim Einsatz des Pulver-Wasserstrahlgeräts etc.; im Wartezimmer besteht die Gefahr, dass durch einen längeren Aufenthalt der Patienten Krankheitserreger durch die Raumluft übertragen werden. Die Gefahren gilt es einzudämmen. Hierfür gibt es nun eine sehr einfache und effektive Möglichkeit, diese Keim-Belastung (Viren, Bakterien, Sporen etc.) der Raumluft und Oberflächen signifikant zu reduzieren; dies wird durch den Einsatz einer UV-C/Ozon-Technologie erzielt.

Das „dentocair 60"-System zur Raumluftreinigung im Umluftverfahren arbeitet mit UV-C-Strahlung in 2 Wellenlängen. Die eine Wellenlänge (254 nm) eliminiert die Mikroorganismen (Viren, Bakterien etc.) direkt bei der „Bestrahlung". Ein wichtiger Vorteil bei dieser physikalischen UV-Desinfektion ist, dass sie keine Resistenzbildung hervorrufen kann.

Die zweite Wellenlänge (185 nm) ermöglicht eine photolytische Oxidation durch die Erzeugung von Ozon. Dieses oxidiert organische Osmogene (Geruchsstoffe) und dabei werden sowohl die in der Luft als auch die auf den Oberflächen befindlichen Mikroorganismen auf natürliche Weise inaktiviert. Das erzeugte Ozon liegt ab einer Raumgröße von 15 m³ unterhalb von 0,04 ppm (natürliche Ozonkonzentration) und ist daher für Mensch und Tier unbedenklich. Das „dentocair 60" eignet sich für den Dauerbetrieb in Räumen von 15 bis 60 m³ (ca. 6 – 25 m²). Es entstehen beim Betrieb keine Rückstände (z.B. NOx) und es werden auch keine Chemikalien oder Filter verwendet.

Das „dentocair 250" hat zusätzlich einen Modus „Schnellsanierung". Dabei wird eine erhöhte Ozonmenge erzeugt, was eine schnellere Entkeimung bewirkt. Hierbei dürfen sich allerdings keine Personen länger im Raum aufhalten. Durch den Einsatz eines solchen kompakten Geräts lässt sich das Infektionsrisiko in den Praxisräumen nachweislich signifikant reduzieren.

Dent-o-care Dentalvertriebs GmbH
Rosenheimer Str. 4a
85635 Höhenkirchen
Tel.: 08102 777 2 888
Fax: 08102 777 2 87
info@dentocare.de
www.dentocare.de

Perfekter Verschluss mit CeraSeal

Der neue biokeramische Wurzelkanalsealer CeraSeal ist wenig techniksensitiv und bietet aufwendigen Obturationsmethoden die Stirn. Er stellt die Dimensionsstabilität der Wurzelkanalfüllung sicher, führt also zu einer sehr guten Versiegelung zwischen Dentin und Guttapercha und verhindert damit die Reinfektion des obturierten Wurzelkanals. Aufgrund seiner Calcium-Silikat-Basis zeigt er außerdem eine sehr gute Biokompatibilität. Beim Abbindevorgang erzielt CeraSeal einen sehr hohen pH-Wert (pH 12,7), der über mehrere Tage bakterizid wirkt. Und was Zahnärzte im täglichen Handling besonders freuen wird: CeraSeal ist hydrophil. Somit ist das Behandlungsergebnis deutlich weniger technikanfällig. Mittels der beigelegten Applikationsspritzen ist das Material einfach einzubringen und das Ergebnis dank einer hervorragenden Röntgenopazität eindeutig sichtbar. All das macht CeraSeal den üblichen, viel aufwendigeren Obturationsmethoden absolut ebenbürtig.

Komet Dental
Gebr. Brasseler GmbH & Co KG
Trophagener Weg 25
32657 Lemgo
Tel.: 05261 701-700
Fax: 05261 701-289
info@kometdental.de
www.kometdental.de

Beiträge dieser Rubrik beruhen auf Herstellerangaben und geben nicht die Meinung der Redaktion wieder. Bilddaten, wenn nicht anders vermerkt, von den Herstellern.

3D-Druck-Materialien von höchster Qualität

Mit saremco print lanciert die Schweizer Saremco Dental AG eine innovative Produktlinie für 3D-Druckmaterialien. Mit **saremco print CROWNTEC** können auf ASIGA-3D-Druckern nun erstmals nicht nur künstliche Zähne, sondern auch Kronen, Inlays, Onlays und Veneers für permanente Versorgungen hergestellt werden. Das Material besticht mit besten physikalischen und ästhetischen Eigenschaften und ist in 10 Farben verfügbar. Publizierte Studien der Universität Zürich belegen die Güte von saremco print Materialien und sorgen so für die Sicherheit bei Patientinnen und Patienten.

Im August 2020 lancierte das Unternehmen zusätzlich ein druckbares Prothesen-Material, dass hinsichtlich Bruchfestigkeit, Tragekomfort und Biokompatibilität neue Maßstäbe setzt.

Mithilfe des 3D-Druckers und **saremco print DENTURETEC** lassen sich nun passgenaue Prothesen jeglicher Art schnell, einfach und wirtschaftlich drucken. In Kombination mit CROWNTEC könnte das Material zum Game-Changer im Bereich digitale Prothesen-Fertigung avancieren.

Im Punkt Verträglichkeit setzen die Materialien neue Maßstäbe, so das Unternehmen, denn Untersuchungen der Universität München ergaben, dass sich im Gegensatz zu gängigen Füllungsmaterialien im wässrigen Milieu keine Substanzen eluieren ließen, wodurch eine außerordentliche Biokompatibilität gegeben ist.

Das langjährige und fundierte Know-how bei lichthärtenden Zahnkunststoffen hat SAREMCO Dental in den letzten Jahren in die Entwicklung von 3D-Druck-Materialien gesteckt. Das Ergebnis sind exzellente Produkte, die hinsichtlich Physik, Ästhetik und Biokompatibilität überzeugen und ein breites Spektrum abdecken.

Weitere Informationen unter:
www.saremco.ch

Parodontitis: Mit Bakterientests gezielt gegen die bekannten Erreger vorgehen

Die orale Mikroflora ist eine komplexe Gemeinschaft aus mehr als 700 verschiedenen Bakterienarten. Bei der Entstehung und Progression der Parodontitis überwuchern bestimmte Erreger die anderen harmlosen Bakterien und es entwickelt sich eine Dysbiose. Mittlerweile hat die Forschung verschiedene pathogene Bakterienspezies identifiziert, die dabei eine entscheidende Rolle spielen. Natürlich ist es möglich, dass in Zukunft noch weitere Bakterien entdeckt werden, die ebenfalls eine Rolle bei der Etablierung einer Parodontitis spielen. Aber bis dahin sollte die Behandlung möglichst gezielt gegen die heute bekannten pathogenen Bakterienspezies gerichtet sein. Das wird insbesondere wichtig, wenn Antibiotika zum Einsatz kommen müssen, um die Infektion in den Griff zu bekommen. Denn eine unreflektierte Therapie mit einem Breitbandantibiotikum greift auch die benefiziellen Bakterienspezies an. Zudem erhöht dieses Vorgehen das Risiko für die Entstehung von Antibiotikaresistenzen, was unbedingt vermieden werden sollte.

Die Testsysteme micro-IDent® und micro-IDent®plus weisen unkompliziert und zuverlässig 5 bzw. 11 parodontopathogene Bakterien und deren Konzentration nach. Somit wissen Sie, welche und wie viele der schädlichen Bakterien bei Ihrem Patienten konkret vorliegen. Das Testergebnis ermöglicht, in Kombination mit dem klinischen Befund, die Optimierung der antiinfektiösen Therapie. Denn nur eine gezielte Reduktion der pathogenen Bakterien unterstützt die Wiederherstellung der Symbiose und kann langfristig zu einem optimalen Behandlungsergebnis führen.

Hain Lifescience GmbH
Hardwiesenstraße 1
72147 Nehren
Kostenfreie Hotline: 00 800- 42 46 54 33
Fax: 07473 94 51- 31
info@micro-IDent.de
www.micro-IDent.de

Beiträge dieser Rubrik beruhen auf Herstellerangaben und geben nicht die Meinung der Redaktion wieder. Bilddaten, wenn nicht anders vermerkt, von den Herstellern.

Kostenloser Polymerisationsgeräte-Test von 3M

Eine in 2015 veröffentlichte Untersuchung zeigt, dass 73% der in Zahnarztpraxen eingesetzten Polymerisationsgeräte nicht die angegebene Lichtleistung produzieren [1]. Zur Sicherstellung einer vollständigen Aushärtung der Materialien ist es darum erforderlich, die Lichthärtungsprotokolle anzupassen.

Geschieht dies nicht, so besteht die Gefahr eines vorzeitigen Misserfolgs von Komposit-Restaurationen. Auch postoperative Sensitivitäten können die Folge einer unzureichenden Polymerisation sein. Um an die notwendigen Informationen über die aktuelle Lichtleistung der eigenen Geräte zu gelangen, kann ein Termin mit einem 3M-Vertriebsmitarbeiter vereinbart werden. Dieser erscheint mit dem Spektrometer checkMARC (BlueLight Analytics) in der Praxis. Das hochpräzise Gerät wird eingesetzt, um die Leistungsfähigkeit aller Polymerisationsgeräte zu ermitteln – genauer als ein Radiometer.
Während nur wenige Geräte ganz auszutauschen sind, ist bei vielen von ihnen eine Anpassung der Belichtungszeiten erforderlich, um Leistungsverluste auszugleichen. Die Berechnung der optimalen Polymerisationszeiten erfolgt mithilfe einer speziellen Software für jedes in der Praxis verwendete Komposit-Füllungsmaterial. Zudem wird angegeben, ab welcher Belichtungsdauer Maßnahmen gegen übermäßige Wärmeentwicklung (z. B. Polymerisation in Zyklen) zu ergreifen sind. Durch Anwendung des individuell erstellten Protokolls werden beste Voraussetzungen für eine vollständige Aushärtung und damit für den Langzeiterfolg der direkten Restaurationen geschaffen.

Wer den kostenlosen Service von 3M wünscht, wird gebeten, einen Termin zu vereinbaren – entweder direkt bei dem zuständigen 3M-Vertriebsmitarbeiter oder telefonisch unter 0800 2753773.

[1] International Association for Dental Research. (2015). Curing Light Outputs, Protocols and Composite Requirements at 422 Dental Offices. #3400.

3M Deutschland GmbH
info3mespe@mmm.com
www.3M.de/OralCare

Ein neues hochentwickeltes Universal-Composite

G-ænial A'CHORD ist die neueste Erweiterung der G-ænial-Produktpalette. Das fortschrittliche Composite-Material verbindet zwei patentierte GC-Technologien: die Full-coverage Silane Coating (FSC) und das High-Performance Pulverized CERASMART (HPC). Das einfache Farbsystem (Unishade-System) erreicht mit seinen 5 Core-Farben die Ästhetik der 16 klassischen Vita-Farben und schafft so langlebige und unsichtbare Füllungen mit natürlicher Fluoreszenz. G-ænial A'CHORD ist ein vielseitig einsetzbares Universal-Composite für Front- und Seitenzahn-Restaurationen.

Aufgrund des Farbsystem mit nur 5 Core-Farben, der dadurch geringere Bedarf an Lagerbestand sowie die schnelle Polierbarkeit machen das Produkt zu einem zeit- und kosteneffizienten Material. Die einzigartige Füller-Technologie von G-ænial A'CHORD ahmt die natürliche Lichtreflexion nach und schafft so unsichtbare Restaurationen – und das unter allen Lichtbedingungen, inklusive UV und UV-nahem Licht. Der Hochglanz lässt sich schon durch minimales Polieren erzielen. Durch die patentierte Technologie, die eine gleichmäßige Nano-Füllstoffverteilung und einen hohen Füllstoffgehalt mit sich bringt, behalten Restaurationen mit G-ænial A'CHORD ihren Hochglanz lange bei. Aufgrund der FSC-Technologie und HPC-Technologie resultieren ein einfaches Handling und eine Politur mit dauerhaftem Hochglanz.

GC Germany GmbH
info.germany@gc.dental
https://europe.gc.dental/de-DE/products/gaenialachord

Beiträge dieser Rubrik beruhen auf Herstellerangaben und geben nicht die Meinung der Redaktion wieder. Bilddaten, wenn nicht anders vermerkt, von den Herstellern.

Kettenbach Dental erreicht wichtigen Meilenstein im Bereich Qualitätsmanagement

Als einem der ersten Dentalunternehmen überhaupt ist es Kettenbach Dental gelungen, die Zertifizierung seiner Abformmaterialien nach der neuen Medizinprodukteverordnung (MDR) zu erhalten. Im März 2020 wurde das erste Audit gemäß der europäischen Medizinprodukteverordnung durchgeführt und bestanden, entsprechend wurde Kettenbach Dental nun das offizielle Zertifikat seiner benannten Stelle, des TÜV Süd, verliehen. Ein wichtiger Meilenstein im Bereich Qualitätsmanagement für den Mittelständler, dessen Produkte im Bereich Abformung und Komposite weltweit einen Namen haben.
Die Umsetzung der neuen MDR stellt eine wesentliche Änderung der regulatorischen Vorgaben dar und bedeutet auch für die industriellen Hersteller im Dentalbereich deutlich höhere Anforderungen im Hinblick auf Rückverfolgung von Produkten, Risikomanagement, klinische Bewertungen und technische Dokumentation. Zunehmend wird es schwieriger, die steigenden Ansprüche an Qualitätsmanagement und -prozesse in einem wirtschaftlich vertretbaren Rahmen zu erfüllen.
Mit großem Stolz kann sich Kettenbach Dental nun darauf berufen, die erneut stark gestiegenen Anforderungen nachweislich zu erfüllen. Durch seine frühzeitige Zertifizierung garantiert das Unternehmen, seinen Kunden weiter qualitativ hochwertige Produkte an die Hand zu geben, auf die diese sich bei der Anwendung in der Praxis dauerhaft verlassen können.

Kettenbach GmbH & Co. KG
Im Heerfeld 7
35713 Eschenburg
www.kettenbach.com
www.kettenbach-dental.de

Permadental und TRI® Dental Implants kooperieren

Modern Dental Europe (MDE) und TRI® Dental Implants (Schweiz) geben eine Kooperation bekannt, die allen Niederlassungen der MDE ermöglicht, ihren Kunden in Europa attraktive Paketangebote – bestehend aus TRI® Implantatkomponenten und Zahnersatzversorgungen von Modern Dental Lab – anbieten zu können. Neben Elysee Dental (Benelux/Skandinavien) freut sich Permadental (Deutschland) über eine erfolgreich gestartete Zusammenarbeit mit TRI®, dem Erfinder von matrix®, dem ersten digitalen Implantat. Die matrix® ist die erste Zahnimplantatverbindung, die speziell für die neuen digitalen Herstellungstechnologien wie CAD/-CAM-Fräsungen oder 3D-Drucker entwickelt wurde. Dieses einzigartige Konzept ermöglicht die Planung der Prothetik direkt auf dem Implantat, ohne Verwendung des Abutments.
Permadental kann implantierende Kunden in ganz Deutschland ab sofort schon beim Einkauf von Implantaten unterstützen. Erfahrene Zahntechnikermeister im Permadental-Außendienst beraten direkt beim Kunden in der Praxis, das Implantatteam in der Permadental Hauptgeschäftsstelle bei Emmerich am Telefon.
Dazu Christian Musiol, Sales Manager Permadental: „Seien Sie in den kommenden Monaten mit dabei, wenn TRI® Zahnärzten, implantierenden Zahnärzten und Implantologen in aller Welt mit matrix® die Vorteile von direkten Implantatversorgungen ohne Abutments aufzeigt, und partizipieren Sie schon jetzt durch Paket-Einkaufskonditionen bei den drei Implantatlinien TRI®-Narrow, TRI®-Vent (Bone-Level) und TRI™-Octa (Tissue-Level).“
Über attraktive Paketangebote (TRI® Implantatkomponenten/Permadental Kronen und Brücken) informiert Sie gerne Ihr zuständiger Permadental-Zahntechnikermeister im Außendienst.

Vereinbaren Sie Ihren Termin:
e.lemmer@permadental.de oder
Tel.: 0800 737 000 737

Beiträge dieser Rubrik beruhen auf Herstellerangaben und geben nicht die Meinung der Redaktion wieder. Bilddaten, wenn nicht anders vermerkt, von den Herstellern.

AERA-Online erweitert das Sortiment um 3D-Drucker

3D-Dentaldrucker erfreuen sich einer wachsenden Beliebtheit. In Laboren und Zahnarztpraxen werden sie genutzt, um Abformlöffel, Vollprothesen, kieferorthopädische Schienen oder Kronen zeit- und kostensparend zu erstellen. Um der steigenden Nachfrage entgegenzukommen, ergänzt Plattformbetreiber AERA nun das Sortiment und listet ab sofort auch Anbieter für 3D-Drucker. Als führende Bestellplattform im Dentalsektor in Deutschland deckt AERA-Online bislang vor allem den Bereich der Verbrauchsmaterialien ab, aber auch Kleingeräte sind bereits seit Jahren über das Portal erhältlich. „Wir sind davon überzeugt, dass es nur noch eine Frage der Zeit ist, bis sich der 3D-Druck in der Großzahl der Zahnarztpraxen und Labore durchsetzen wird", schätzt AERA-Geschäftsführer Gerald Müller die Marktchancen ein. „Daher ist es für uns einerseits ein strategischer Schritt, andererseits auch eine Möglichkeit, das Angebot für unsere Kunden noch besser aufzustellen."

Den Anfang der Sortimentserweiterung macht Anbieter Metaux Precieux, der sich auf 3D-Druck-Komplettsysteme spezialisiert hat – und damit „den idealen Einstieg in das Thema bietet", meint Müller. Da bei Anschaffungen dieser Preiskategorie das Beratungsbedürfnis um einiges größer sei als bei Verbrauchsmaterialien, lege AERA besonderen Wert auf möglichst vollständige und hochwertige Artikelinformationen, so Müller. „Und im Zweifel sind wir natürlich wie gehabt auch über unsere Kundenhotline erreichbar."

Der Drucker samt zugehörigen Komponenten ist ab sofort erhältlich über:
www.aera-online.de

AERA EDV-Programm GmbH
www.aera-online.de

GUM® BIO Zahnpasta

Bio steht für natürliche Inhaltsstoffe und keine Chemikalien, für Nachhaltigkeit und umweltschonende Produktion, für gesicherte Qualität, für den Verzicht auf tierische Bestandteile sowie auf Tierversuche sowie für eine umweltfreundliche Verpackung. Nur dann dürfen Produkte mit dem Bio-Siegel zertifiziert werden. GUM® BIO Zahnpasta ist bio- und vegan-zertifiziert, stärkt den Zahnschmelz und schützt vor Karies, beruhigt das Zahnfleisch und erfrischt den Atem durch den angenehmen Geschmack nach Pfefferminze.

GUM® BIO Zahnpasta besitzt sowohl das Cosmos Organic Siegel wie auch die Veganblume. 99% der gesamten Inhaltsstoffe sind natürlich und 22% stammen aus kontrolliert biologischer Landwirtschaft. Das enthaltene Fluorid (1.450 ppm Natriumfluorid) sorgt für eine effektive Kariesprophylaxe und Remineralisierung des Zahnschmelzes. Die enthaltene Bio Pfefferminze erfrischt auf natürliche Weise den Atem und besitzt antioxidative Eigenschaften. Zudem sorgt sie für einen – von Verbrauchern validierten – angenehmen, „tollen" Geschmack. Die Wirksamkeit der GUM® BIO Zahnpasta ist auch klinisch geprüft: Der Gingiva-Index (MGI) der Probanden mit leichter Gingivitis ging nach 28-tägiger Verwendung signifikant um 1,3 Punkte zurück. Mehr als 95% der Tester gaben zudem an, dass die Zahnpasta schlechten Atem reduziert, ein Frischegefühl verleiht und dass sich nach der Anwendung der Mund sauber anfühlt. GUM® BIO Zahnpasta ist geeignet für Erwachsene und Kinder ab 7 Jahren. Die Verpackung besteht zu 80% aus Recyclingpapier und die Kunststoff-Tuben sind ebenfalls recycelbar.

Sunstar Deutschland GmbH
Aiterfeld 1
79677 Schönau
Tel.: 07673 8851080
Fax: 07673 88510844
service@de.sunstar.com
www.sunstargum.com/de

Beiträge dieser Rubrik beruhen auf Herstellerangaben und geben nicht die Meinung der Redaktion wieder. Bilddaten, wenn nicht anders vermerkt, von den Herstellern.

Bosco Gurin ist der höchstgelegene Ort im Tessin.

Bosco Gurin – Wintermärchen in der Schweiz

Eine weiße Märchenlandschaft breitet sich um uns herum aus. Unter tiefblauem Himmel glitzern die gezackten, schneebedeckten Berge in der Sonne über Bosco Gurin, dem höchstgelegenen Ort im Tessin, hinter denen Italien liegt. Nur 52 Einwohner leben ständig hier; doch bis 2.000 Besucher pro Tag können es am Wochenende in der Skisaison sein. Die meisten von ihnen kommen „mal schnell" herauf von Locarno oder Ascona am Lago Maggiore, wo auch im Winter Palmen im warmen Wind südländisches Flair vermitteln. Was für ein Kontrast! Mit Wanderführer Luca Goldhorn sind wir mit dem Sessellift herauf gekommen von der Talstation auf 1.500 m zur Mittelstation Rossboda auf 2.000 m. Die Skifahrer steigen hier um zum Sonnenberg, noch 400 m höher, für rasante Abfahrten auf gut gespurten Pisten.

Die Karte des Skigebiets von Bosco Gurin.

Auf Schneeschuhen die Gegend erkunden

Die Schneeschuhe hatten wir schon unten angeschnallt. Beide sind wir Neulinge in Sachen Schneeschuhe. Deshalb geht es nach sorgfältiger Unterweisung von Luca erst einmal langsam ein Stück geradeaus, dann sanft aufwärts – immer genau in seiner Spur, damit wir nicht so tief einsacken im Schnee. Sturmböen wirbeln ab und zu dichte Schneefahnen auf vom frischen Neuschnee, hüllen uns ein in Schneeschleier. Lieber wäre Luca natürlich mit Könnern von unten die läppischen 500 m aufwärts gestapft, um – je nach Kondition – oben eine größere Schneeschuhwanderung zu machen. Doch geduldig bringt er uns bei, wie wir einen leichten Hang hinauf gehen und dann, vor allem die Stöcke richtig handhabend, uns mutig abwärts trauen. In leichter „Klositz-Haltung", wie er lachend vormacht, also nicht vornüber geneigt. 100 m geht's nun in großen Serpentinen hinab zur Grossalp. Wir kommen vorbei an den Hütten der Sommeralp, die bis zum Dach tief verschneit sind. Weiter entfernt flitzen die Skifreaks über die Piste. Bei einer verdienten Pause stärken wir uns in der gemütlichen Hütte „Capanna Grossalp" mit kräftigem Alp-Käse, Wildschwein-Salametti, frisch gebackenem Brot und einem Glas Rotwein. Tief unten im Tal wirkt Bosco Gurin von hier aus wie ein Spielzeugdorf. 400 m geht es nun ziemlich steil abwärts bis zum Dorf, wenn auch zunächst mit etwas Herzklopfen. Doch Luca gibt immer wieder beste Tipps. Unterwegs erklärt er an Beispielen wie einer roten Markierung im Schnee, dass es ge-

Die Sonnenterrasse der Hütte Cpanna Grossalp.

Das Hotel Walser in Bosco Gurin.

Sehr gemütlich ist es im Hotel Walser.

fährlich ist, allein in den Bergen durch Tiefschnee zu gehen, da überall für den Laien nicht erkennbare Gefahren unter dem Schnee lauern. Natürlich gibt es auch einen ausgewiesenen, in weiten Serpentinen angelegten Wander- und Schneeschuhwanderweg, den jeder mit oder ohne Schneeschuhe gehen kann. Weiter unten erfahren wir an Beispielen, woran man eine Weißtanne von einer Rottanne unterscheidet und dass Lärchen im Winter ihre Nadeln verlieren.

Im Ort begießen wir unser gelungenes, unvergessliches Erlebnis in der Bar vom „Hotel Walser", das mit seinen nur 12 schönen, gemütlichen Gästezimmern auch unser Domizil ist für diese herrlichen Urlaubstage. Nach einem Saunagang und ausgezeichnetem Abendessen – der vorzügliche Koch kommt aus der Gegend von Köln – fallen wir todmüde ins Bett. Luca allerdings muss mit seinem Auto noch nach Locarno fahren. Am Tag zuvor kamen wir von dort mit dem Bus herauf nach Bosco Gurin, der Endstation. Noch am Nachmittag erkundeten wir bei einem gemütlichen Spaziergang das tief verschneite Dorf, besuchten die römisch-katholische Kirche, in der die Reliquie des Heiligen St. Theodor verehrt wird, waren hell begeistert von der wohltuenden Einsamkeit ohne jeden Rummel. Aus dem tiefen Schnee des kleinen Friedhofs unterhalb der Kirche ragen von schlichten Holzkreuzen nur die Querbalken mit dem Namen der Verstorbenen heraus. Später erfahren wir, dass diese „Winterkreuze" im Frühjahr ausgetauscht werden gegen schön bemalte und geschmückte „Sommerkreuze".

Heimatmuseum mit Einblicken in die Geschichte und Tradition

Am nächsten Tag nach einem erquickenden Schlaf haben wir eine Verabredung im Walserhaus Museum, dem sehenswerten Heimatmuseum. Normalerweise ist es im Winterhalbjahr geschlossen. Doch dank Vermittlung der netten Hotelrezeptionistin konnten wir einen Termin vereinbaren. Zufällig hat Frau Cristina, die Kuratorin, Zeit für uns. Das Haus aus dem Jahr 1386 ist ein seitengleich gebautes Doppelhaus. Der eine Teil des liebevoll mit originalen Möbeln eingerichteten Gebäudes ist Heimatmuseum. Hier zeigt die geborene Bosco Gurinerin, dass im Schlafzimmer ein winziges Schiebefensterchen geöffnet werden kann, um die Seele eines Verstorbenen hinausschlüpfen zu lassen. Den anderen Teil hat die Kuratorin für spezielle Themen wie Sprache, Geschichte, Kunst, Brauchtum und Religion gestaltet.

Sehr gut erklärt Frau Cristina die für uns etwas verwirrende Geschichte der Einwanderung in dieses geschützte Tal und das hier gesprochene Walserdeutsch, das mit dem Italienischen gemischt ist und das man als Deutscher kaum versteht. Die Bewohner des Tals lebten von Viehzucht und Weidewirtschaft. Im Stadel wurde das Heu gelagert. Interessant ist die Architektur: Aus Stein ist für die Tiere der untere Teil gemauert. Der obere Teil aus Holz steht auf Kragsteinen. Keiner noch so raffinierten Maus kann es gelingen, über die unten flachen, oben gewölbten Steine ans begehrte Futter zu gelangen. Fast alle dieser traditionellen Gebäude sind heute Wohn- oder Ferienhäuser.

Als ich an einem Tag allein durch den Ort bummele, entdecke ich an einigen der Häuser Sgraffiti auf der weiß getünchten Wand. Sie stammen von dem berühmten einheimischen Künstler Hans Tomamichel. Im kleinsten coop-„Super"markt der Schweiz treffe ich auf eine reizende Bedienung – aus Bielefeld. Sie lebt seit 3 Jahren hier und fühlt sich pudelwohl. Unten bei der Reihe der alten Ställe mit einem Durchgang zum Skigebiet duftet es verführerisch nach Glühwein. Tatsächlich lese ich „Vin Brulé" auf einem Schild. Man darf sich selbst einen Becher voll nehmen und legt 3 Franken in einen Kasten. „Nach Großmutters Rezept gebraut", höre ich plötzlich auf Deutsch. Es ist Klaus Lessmann, der grad hinter einem Gatter 2 schöne Pferde striegelt. Er kommt aus Deutschland, lernte in Ascona bei der Arbeit eine reizende junge Frau kennen. Sie verliebten sich und – wie das Leben so spielt – heirateten. Nun ist er ein Neu-Bosco Guriner. Seine Frau ist die Kuratorin des Museums.

Winterlandschaft: Märchenblick auf Bosco Gurin.

Später begegne ich den beiden im Dorf. Die zierliche junge Frau und er schleppen jeder eine große Kiepe Heu auf dem Rücken von ihrem Stadel zum Stall, in dem sie 4 Milchkühe halten. Ich bin begeistert, darf zusehen, wie sie die 4 Kühe gründlich mit Wasser säubert und später per Hand melkt. Das tut sie neben ihren vielen anderen Jobs jeden Tag morgens und abends. Ich darf von der noch warmen Milch einen Becher trinken. Ja, das ist Milch. Bei ihrem Mann kaufe ich später in seiner Werkstatt ein riesiges Schwein. Nein, kein lebendiges. Er hat es aus heimischem Holz geschnitzt und es ist eines seiner vielen Holzschnitzereien. Ein besseres Souvenir kann man nicht mitbringen aus Bosco Gurin, dem sicher schönsten und verträumtesten Walserdorf im Tessin – genauer im Maggiatal. Und das offenbar auch im Sommer, wenn eine bunte Blumenpracht aus den Wiesen leuchtet. Viele spannende „Entdeckungspfade" gibt es zu begehen. Doch dafür braucht man mehr Zeit. ■

Klaus Lessmann schnitzt schöne Dinge aus Lärchenholz.

Text und Bilder:
Dr. Renate V. Scheiper

Gewinnspielfrage:

Für wie viele Personen ist die Sauna im Hotel Walser?

Zu gewinnen gibt es 3 Übernachtungen für 2 Personen mit Halbpension.

Die richtige Antwort senden Sie bitte mit dem **Stichwort „Hotel Walser"** an Redaktion@spitta.de.
Einsendeschluss: 23.11.2020

Für die Teilnahme am Gewinnspiel ist eine Angabe von personenbezogenen Daten erforderlich.
Der Teilnehmer erklärt sich ausdrücklich damit einverstanden, dass die von ihm übermittelten Daten für die Durchführung und Abwicklung des Gewinnspiels erhoben und verarbeitet werden.
Der Rechtsweg ist ausgeschlossen.

Informationen:

Hotel Walser (3 Sterne), CH 6685 Bosco Gurin, Tel: 0041 91 7590202, 12 gemütliche Gästezimmer, alle mit Bergblick. Eine kleine Sauna für 3 Personen kostet 20 CHF für 1 Stunde. Hotelgäste erhalten das „Ticino Ticket" zur freien Nutzung der öffentlichen Verkehrsmittel im gesamten Tessin während des Hotelaufenthaltes und Rabatt für die Skilifte. Kostenlose Parkplätze für Hotelgäste; info@hotel-boscogurin.ch, www.hotel-boscogurin.ch
Skianlagen: 2 Sessellifte (4er Sessel), 3 Skilifte, 4 km Rodelbahn, 2 Ponylifte für Kinder, 30 km Pisten. Skiausrüstung und Schlitten können im Ort gemietet werden; https://sssboscogurin.ch

Das **Walserhaus Museum** ist von Anfang April bis Ende Oktober geöffnet. Auf Anfrage ist eine Führung auch im Winter möglich.
Wanderungen: Luca Goldhorn ist Profibergsteiger und Wanderführer für jede Jahreszeit, kennt das Tessin wie seine Westentasche und stellt sich auf die Fitness seiner Gäste ein; www.exploreticino.com, goldhornluca@outlook.com, Tel: 0041 79 5861498.
Berghütte „Capanna Grossalp" ist ganzjährig geöffnet mit Übernachtungsmöglichkeit; www.capannagrossalp.ch
Infos Bosco Gurin allgemein: www.bosco-gurin.ch

Buchempfehlung: E. Rizzi, L.Tomamichel, G. Filippini: „Geschichte von Bosco Gurin", Gesellschaft Walserhaus Gurin, Fondazione Enrico Monti, 2009.

Anreise: Mit der zuverlässigen Schweizer Bahn (SBB) aus jeder Richtung bis Locarno. Dort am Bahnhof umsteigen in den Bus nach Bosco Gurin (unterwegs 1-mal wechseln in den Postbus). Mit dem Pkw ebenfalls über Locarno kurvenreich hinauf nach Bosco Gurin. Der nächste Flughafen ist Lugano (85 km).

Informationen und Beratungen allgemein: Schweiz Tourismus, Tel: 00800 10020030 (kostenlos), www.MySwitzerland.com.

© C.Graetz

ZAHNMEDIZIN

Aerosol in der zahnärztlichen Prophylaxe – eine unterschätzte Gefahr?
In der Zahnarztpraxis gefährden Infektionskrankheiten das gesamte Personal – vor allem dann, wenn Spraynebel und Aerosole durch die Wasserkühlung hochtouriger Hand- und Winkelstücke, maschineller Scaler sowie durch den Wassermantel von Pulver-Wasser-Strahlgeräten erzeugt werden. Die individuelle Gefahr des jeweiligen Systems für die Aerosolbildung sollte erfasst und geeignete Schutzmaßnahmen ergriffen werden.

© M. Treck/fotolia

MANAGEMENT

Factoring in der Zahnarztpraxis
Corona hat in vielen Zahnarztpraxen zum zeitweisen Stillstand mit entsprechendem Umsatzausfall geführt. Aus Liquiditätsgründen empfiehlt es sich daher, bei Honorarrechnungen an Patienten auf eine schnelle Rechnungsstellung und gute Überwachung der Zahlungseingänge zu achten. Die Mahnung säumiger Zahler und erforderlichenfalls die Beitreibung der Forderung mit gerichtlicher Hilfe sollten ebenso konsequent umgesetzt werden.

© O. Tegtmeier

FREIZEIT

Die Vielseitigkeit von Marokko entdecken
Für viele Reisenden repräsentiert Marokko das Scharnier zwischen Europa und Afrika. Die Verbindung zwischen christlichem Abendland und muslimischer Lebensart – hier bildet sie ein faszinierendes Mosaik aus den unterschiedlichsten kulturellen Prägungen. Marokko ist exotisch und nur ein Grund von vielen anderen, diesem Reiseland einen Besuch abzustatten.

Impressum

»ZMK«, Zahnheilkunde · Management · Kultur
ZMK online: www.zmk-aktuell.de

Spitta GmbH
Ammonitenstraße 1, 72336 Balingen
Postfach 10 09 63, 72309 Balingen
Telefon 07433 952-0, Telefax 07433 952-111
E-Mail: info@spitta.de

Chefredaktion
Prof. Dr. Claus-Peter Ernst
E-Mail: Claus-Peter.Ernst@spitta.de

Redaktion
Karin Ude, Tel.: 07433 952-438, Fax: 07433 952-442
E-Mail: Redaktion@spitta.de

Ständige Mitarbeiter
Dr. Simona Sorkalla, Dagmar Kromer-Busch,
Dr. Antje Kronenberg, Halil Recber

Redaktionsbeirat
M. Altenhein, PD Dr. O. Ahlers, Prof. Dr. F. Beske,
PD Dr. Dr. K. Bieniek, Prof. Dr. H. Börkircher, Dr. R. Briant,
Prof. Dr. B. Briseno, Prof. Dr. R. Buchmann, Dr. J.-F. Dehner,
Prof. Dr. E. Deutsch, Dr. V. Ehlers, Prof. Dr. Dr. W. Engelke,
Dr. C. Erbe, PD Dr. Dr. F. Halling, Dr. D. Hellmann,
U. Krueger-Janson, Prof. Dr. H.-P. Jöhren, PD Dr. A. Kasaj,
Prof. Dr. K.-H. Kunzelmann, Prof. Dr. F. Lampert,
Prof. Dr. N. Linden, PD Dr. M. Naumann, Dr. H. v. Grabowiecki,
Univ.-Prof. Dr. H. Küpper, Prof. Dr. Dr. W. Olivier (M.Sc.),
Prof. Dr. Peter Pospiech, Dr. R. Ruhleder, Prof. Dr. B. Schott,
S. Schröder, Univ. Prof. a. D. Dr. H. Spranger,
Dr. Dr. R. Streckbein, PD Dr. Dr. C. Walter,
Prof. Dr. Th. Weischer, Dr. C. Zirkel

Anzeigenleitung
Josefa Seydler, Tel.: 07433 952-171,
E-Mail: Josefa.Seydler@spitta.de

Bezugspreis
Einzelheft € 8,00 + Versandkosten, Abonnement Inland € 62,00, ermäßigter Preis € 37,00 für Studenten (alle Abonnementpreise verstehen sich einschließlich Versandkosten)

Anzeigenservice/Aboverwaltung
Melanie Zeng, Tel.: 07433 952-184
Melanie.Zeng@spitta.de

Druckauflage
38.000 Exemplare, 10 Ausgaben jährlich; ISSN 1862-0914
Zurzeit gilt die Anzeigenpreisliste Nr. 32/17

Satz
F&W Druck- und Mediencenter GmbH, 83361 Kienberg,
www.fw-medien.de

Sollte die Fachzeitschrift aus Gründen, die nicht vom Verlag zu vertreten sind, nicht geliefert werden können, besteht kein Anspruch auf Nachlieferung oder Erstattung vorausbezahlter Bezugsgelder.

Leserhinweis/Datenschutz
Ihre dem Verlag vorliegenden Adressdaten werden unter strikter Einhaltung der Datenschutzvorschriften gespeichert, zur internen Weiterverarbeitung und für verlagseigene Werbezwecke genutzt. Fremdunternehmen werden Ihre Adressdaten zur Aussendung interessanter Informationen zur Verfügung gestellt. Sofern Sie die Speicherung und/oder Weitergabe Ihrer Adressdaten nicht wünschen, so teilen Sie uns dies bitte telefonisch (Tel.: 07433 952-0), schriftlich an die Verlagsadresse oder per E-Mail an „datenschutz@spitta.de“ mit.

Urheber und Verlagsrecht
Für unverlangt eingesendete Manuskripte, Abbildungen und Bücher übernimmt die Redaktion keine Haftung. Mit Annahme eines eingereichten Manuskriptes gehen das Recht der Veröffentlichung sowie die Rechte zur Übersetzung, zur Vergabe von Nachdruckrechten, zur elektronischen Speicherung in Datenbanken oder Internet, zur Herstellung von Sonderdrucken, Fotokopien und Mikrokopien an den Verlag über. Jede Verwertung außerhalb der durch das Urheberrechtsgesetz festgelegten Grenzen ist ohne Zustimmung des Verlages unzulässig. Alle in dieser Veröffentlichung enthaltenen Angaben, Ergebnissen usw. wurden von den Autoren nach bestem Wissen erstellt und von ihnen und dem Verlag mit größtmöglicher Sorgfalt überprüft. Gleichwohl sind inhaltliche Fehler nicht vollständig auszuschließen. Daher erfolgen alle Angaben ohne jegliche Verpflichtung oder Garantie des Verlages oder der Autoren. Sie garantieren oder haften nicht für etwaige inhaltliche Unrichtigkeiten (Produkthaftungsausschluss).
Mit anderen als redaktionseigenen Signa oder mit Verfassernamen gezeichnete Beiträge geben die Auffassung der Verfasser wieder, die der Meinung der Redaktion nicht zu entsprechen braucht. Gekennzeichnete Sonderteile liegen außerhalb der Verantwortung der Redaktion.

Redaktioneller Hinweis
Unter der Rubrik „Dental aktuell“ veröffentlichte Artikel wurden mit freundlicher Unterstützung der Dentalindustrie erstellt; die Firmenbezeichnung ist im Beitrag ersichtlich. Die im Text genannten Präparate und Bezeichnungen sind zum Teil patent- und urheberrechtlich geschützt. Aus dem Fehlen eines besonderen Hinweises bzw. des Zeichens ® oder TM darf nicht geschlossen werden, dass kein Schutz besteht.

Aus Gründen der besseren Lesbarkeit wird auf eine geschlechtsneutrale Differenzierung (z.B. Mitarbeiterinnen/Mitarbeiter) verzichtet. Entsprechende Begriffe gelten im Sinne der Gleichbehandlung grundsätzlich für beide Geschlechter.

Copyright Spitta Verlag GmbH & Co. KG,
Gerichtsstand Stuttgart

Druck, Verarbeitung, Versand
Mayr Miesbach GmbH, Am Windfeld 15, 83714 Miesbach
www.mayrmiesbach.de

WISSEN, WAS ZÄHLT
Geprüfte Auflage
Klare Basis für den Werbemarkt

Diese Zeitschrift ist der IVW-Informationsgemeinschaft zur Feststellung der Verbreitung von Werbeträgern e.V. angeschlossen.

COMING SOOON

DAS NEUE PACKUNGSDESIGN

Kettenbach Dental verpasst seinen Produkten einen **neuen, frischen Look**. Inhalt und Qualität der Produkte bleiben unverändert. **Simply intelligent.**

IDENTIUM®
PANASIL®
FUTAR®
SILGINAT®

KETTENBACHDENTAL
Simply intelligent

VISALYS® CEMCORE
VISALYS® CORE
VISALYS® TEMP

0110155_3820

ems-dental.de
S.O.S.
SAVE OUR SMILES
NUR MIT DEN ORIGINAL EMS PRODUKTEN
GUIDED BIOFILM THERAPY®
PERIOFLOW
AIRFLOW MAX
PIEZON
MEHR DAZU AUF:
WARUM BILLIG TEUER IST:
Schützen Sie Ihre Patienten und Ihre Geräte. Vertrauen Sie nur auf das original PIEZON® PS Instrument und AIRFLOW® PLUS Pulver von EMS Schweiz. Mit sogenannt „kompatiblen“, gefälschten oder kopierten Spitzen riskieren Sie, Zähne, Zahnfleisch und Ihre wertvollen EMS Komponenten zu ruinieren. Nur original EMS Produkte sind homologiert und garantiegeschützt, um eine Guided Biofilm Therapy erfolgreich und hochwertig praktizieren zu können.
► Warum wertlose Me-too-Spitzen kaufen, wenn eine Behandlung mit dem original PS Instrument nur 5-10 Cents kostet? Ohne PS = S.O.S.
EMS
MAKE ME SMILE.