www.zmk-aktuell.de

ZMK

ZAHNHEILKUNDE | MANAGEMENT | KULTUR

10
Oktober 2019
35. Jahrgang
ISSN 1862-0914
E12169

8,- Euro

ZAHNMEDIZIN

Endodontie XXL:
Eine tierische Behandlung

DENTALFORUM

Aufbereitung eines UK-Prämolaren mit komplexer Anatomie

MANAGEMENT

Personalmarketing für Zahnärzte

spitta

VistaVox S:
Das 3D von Dürr Dental.

über 50 JAHRE RÖNTGENTECHNIK

Hervorragende Bildqualität in 2D und 3D dank hochauflösendem CsI-Sensor mit 49,5 µm Pixelgröße

Reduzierte Strahlendosis durch anatomisch angepasstes Volumen

Einfacher, intuitiver Workflow

FoV in Kieferform

Ideales 3D-Abbildungsvolumen in Kieferform (Ø 130 x 85 mm)

Ø 50 x 50 mm Volumen in bis zu 80 µm Auflösung

Made in Germany

Mehr unter www.duerrdental.com/besser-sehen

DÜRR DENTAL
DAS BESTE HAT SYSTEM

Der eine hasst sie, der andere liebt sie: die Endo!

Kaum eine Behandlung entzweit die Begeisterung so sehr wie die Wurzelkanalbehandlung: Die einen bekommen leuchtende Augen und freuen sich auf jeden komplexen Fall, andere versuchen, die Wurzelkanalbehandlung um jeden Preis zu vermeiden, und überkappen selbst die hoffnungslosesten Fälle einer kaum zu stoppenden Blutung bei einer akuten Pulpitis. Die Endodontologie hat sich inzwischen als separates Teilfach der konservierenden Zahnheilkunde genauso ihren festen Stellenwert erkämpft, wie die Parodontologie und die Kinderzahnheilkunde. Es gibt immer mehr Kollegen, die sich als reine Fachpraxen für Endodontologie positionieren und beeindruckende Fallberichte von Lösungen selbst komplexester Fälle veröffentlichen – wie wir auch hier im Heft zeigen.
Viel hat sich getan: Neben den modernen, hochflexiblen Aufbereitungsinstrumenten ist es hauptsächlich die Philosophie der Wurzelkanalaufbereitung: Spülten wir im Studium früher noch, um ordentlich aufbereiten zu können, bereiten wir heute sorgfältig auf, um ordentlich spülen zu können.
Wenn man sich die heutigen Aufbereitungsinstrumente anschaut, wird man mit dem Blick auf das eigene Studium vor 30 Jahren schon neidisch: Heute mit vielleicht nur noch einem einzigen, flexiblen Instrument substanzschonend und effektiv aufzubereiten, das erscheint auf den ersten Blick so einfach, dass dies durchaus die Auszubildende im ersten Lehrjahr meistern sollte. Aber Endodontologie ist mehr als reine „Mechanik". Es beginnt weit vor der Diagnostik des Kanalsystems mit der richtigen Indikationsstellung. Endodontologen berichten mir immer wieder von der Frage, „ob der Zahn denn noch wurzelkanalzubehandeln sei". Die korrekte Antwort ist dann meist, dass nahezu jeder Zahn endodontologisch versorgbar ist, die entscheidende Frage aber die nach der sinnvollen und suffizienten postendodontologischen prothetischen Versorgungsmöglichkeit ist! Deswegen gehört es sich, vor jeder Wurzelkanalbehandlung den Zahn kariesfrei zu exkavieren und seine Rekonstruktionsfähigkeit zu beurteilen. Dabei ist es unerheblich, ob später als definitive postendodontologische Versorgung eine direkte Kompositversorgung, eine Teilkronen- oder eine Kronenversorgung mit geklebtem Glasfaserstift steht. Bleibt Karies zurück oder ist der Prä-Endo-Aufbau undicht, ist die Erfolgsprognose der Wurzelkanalbehandlung deutlich reduziert. Deswegen gilt: Eine dicht geklebte, adhäsive, direkte Kompositfüllung oder ein verklebtes Kunststoff-Langzeitprovisorium stellen in der Regel den ersten Schritt zur endodontologischen Therapie dar.
Fragliche vorhandene Kronen sollten aus diesem Grunde vorab entfernt werden – nicht selten erlebt man dann eine unschöne Überraschung, die manchmal in eine Therapie-Umplanung in Richtung Chirurgie geht. Dumm wäre es, wenn der Patient teures Geld für eine aufwendige Wurzelkanalbehandlung investiert hat und ihm der Prothetiker anschließend eröffnet, dass dies nur eine Übung war und der Zahn doch nicht zu erhalten ist …
Dann die K-, die M- und die D-Fragen, die häufig schon fast fanatisch von den unterschiedlichen Standpunkten her diskutiert werden:
Die K-Frage: Kofferdam? Die Frage kann heute wirklich nur mit ja beantwortet werden: Nur mit einem optimal abgedichteten Kofferdam kann wirklich ein unkontrolliertes Austreten von Spülflüssigkeit verhindert werden. Zudem wird eine Rekontamination des Kanalsystems durch eine eventuelle Speichelkontamination effektiv verhindert. Von der Instrumentensicherung mal ganz zu schweigen.
Die M-Frage: Mikroskop? Sicherlich lassen sich einfache Fälle auch ohne Mikroskop suffizient versorgen. Im Heft finden Sie hierzu bewusst ein Beispiel. Anders bei komplexen Fällen: Hier ist die Erkennung von Kanälen, Verzweigungen und anatomischen Strukturen mit einem Mikroskop, mit dem man quasi bis zur Wurzelspitze durchschauen kann, deutlich sicherer als nur mit einer Lupenbrille – ganz zu schweigen von der besseren koaxialen Ausleuchtbarkeit. Früher lernten wir z.B., dass der obere Molar drei Wurzelkanäle hat; selten mal vier. Heute wissen wir: Er hat vier Wurzelkanäle; selten mal drei. Jetzt braucht man nicht zu glauben, dass hier eine evolutionsbedingte Anpassung der Zähne passiert ist – man hat die verborgenen 2. mesiobukkalen Kanäle halt einfach nicht gesehen. Also auch hier ein klares „Ja"!
Die D-Frage: Brauchen wir im Standard immer ein DVT? Bestimmt nicht; aber bei unklaren Befunden – gerade bei Revisionen – ergibt sich oft ein „Aha"-Effekt, da sich ein Befund tatsächlich ganz anders darstellt, als anfänglich aus dem 2D-Röntgen herausinterpretiert. Deswegen hat sich das DVT bei komplexen endodontologischen Fragestellungen als ein äußerst genaues und somit sehr bedeutsames diagnostisches Hilfsmittel etabliert, das so manche Falschbehandlung verhindert und manche Diagnostik erst ermöglicht hat.
Sie sehen: Die Endodontologie ist im Fluss, entwickelt sich stetig weiter und ist ein wesentlicher Pfeiler der Zahnerhaltung!

Es grüßt Sie herzlich Ihr

Prof. Dr. Claus-Peter Ernst

NEU

SO 2 IN 1 IST VISALYS® CEMCORE

BEFESTIGUNG & STUMPFAUFBAU Wie viele Materialien nutzen Sie dafür? In **Visalys®** CemCore sind diese beiden Indikationen erfolgreich vereint. Die **dual-härtende, umfassende Lösung** sorgt dank **Active-Connect-Technology** für einen **optimierten Haftverbund** und beweist gleichzeitig eine **hervorragende Standfestigkeit**, auch ohne Matrize. Natürlich frei von Bisphenol A! **kettenbach-dental.de**

IDENTIUM®
PANASIL®
FUTAR®
SILGINAT®

KETTENBACH DENTAL
Simply intelligent

VISALYS® CEMCORE
VISALYS® CORE
VISALYS® TEMP

012865_3919

Titelbild: © defun/istock

ZAHNMEDICIN

638 Endodontische Mikrochirurgie
Dr. Sebastian Zorn

650 Endodontie XXL: Eine tierische Behandlung
Christoph Stemper, Dr. Angelika Meissner, Oliver Rogge

656 Eine endodontische Behandlung – wann weniger auch mehr sein kann
Dr. Christoph Sandweg

660 Kardiale Risikopatienten in der Zahnarztpraxis
Dr. Linda Daume

666 100 Jahre intraligamentäre Anästhesie (ILA) – 20 Jahre Dosierradspritze
Lothar Taubenheim, Dr. Wolfgang Bender, Prof. Dr. Christoph Benz

670 Karies vorbeugen: Zähneputzen oder die richtige Ernährung? Was ist wichtiger?
PD Dr. Christian Tennert

DENTAL AKTUELL

681 Interdentalraumreinigung ist individuell

682 Jugendliche und die 3-fach-Prophylaxe für lebenslange gesunde Zähne

DENTALFORUM

684 Aufbereitung eines UK-Prämolaren mit komplexer Anatomie
Dr. Vittorio Franco

688 ULTRA helle Mikrospiegel für eine optimale Sicht
Dr. Markus Th. Firla

692 Moderne Universaladhäsive für ein breites Indikationsspektrum
Dr. Christian Ehrensberger

694 Interview: Visalys® CemCore: Zwei in einem – Befestigung und Stumpfaufbau

696 apt composite – ein neuer Schritt in Richtung Biokompatibilität

697 AG Keramik lädt Zahnärzte zur Befragung ein

MANAGEMENT

698 Stellenangebote: die besten Bewerber finden
Rolf Leicher

700 Personalmarketing für Zahnärzte
Thomas Ötinger

VERANSTALTUNGEN

702 Die VOCO Dental Challenge 2019

704 Seit 1994: VDDS für gemeinsame Standards

706 Digitale Neuheiten aus dem Hause CGM

KULTUR/FREIZEIT

720 Natur und Kultur an der Seidenstraße
Monika und Rainer Hamberger

RUBRIKEN

708 Produktinformationen

722 Vorschau/Impressum

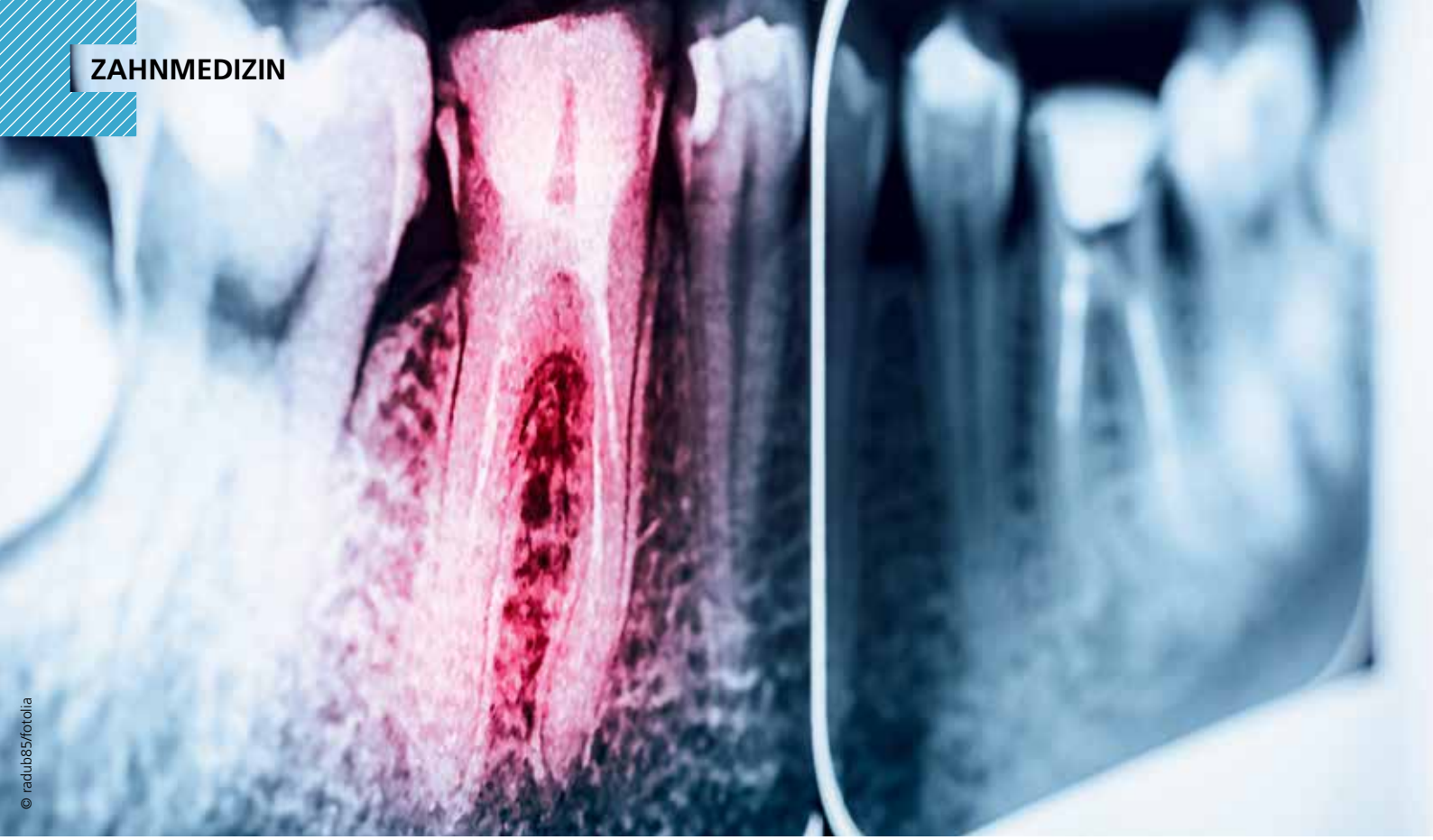

© radub85/fotolia

Endodontische Mikrochirurgie

Die Integration zahlreicher innovativer Techniken und Materialien hat die endodontische Mikrochirurgie von heute zu einem hoch spezialisierten Bereich der zahnärztlichen Chirurgie weiterentwickelt. Sie ist das Verfahren der Wahl bei dem oftmals letzten Versuch der Therapie einer apikalen Pathologie, wie Dr. Zorn nachfolgend aufzeigt.

Sowohl orthograde Wurzelkanalbehandungen als auch orthograde Revisionsbehandlungen tragen mit etwa 83% respektive 80% Erfolgswahrscheinlichkeit zu einem großen Teil zum Zahnerhalt bei und verhindern somit häufig aufwendige, invasivere sowie kostspielige Alternativen für die Patienten [1]. Wenn jedoch aufgrund von umfangreichen Suprakonstruktionen, wie Stiften und/oder mehrteiligen intakten prothetischen Arbeiten, oder aufgrund einer zu komplexen Wurzelkanalanatomie eine orthograde Behandlung nicht Erfolg versprechend erscheint, kann in vielen Fällen ein Zahnerhalt auch durch eine mikrochirurgisch durchgeführte retrograde endodontische Therapie erreicht werden. Die aktuelle metaanalytische Studienlage kann durchschnittliche Erfolgschancen von 92% bei mikrochirurgisch durchgeführten endodontischen Therapien nachweisen [3].

Was ist endodontische Mikrochirurgie?

Die endodontische Mikrochirurgie unterscheidet sich von der konventionellen Wurzelspitzenresektion durch diverse Änderungen des Instrumentariums, welches einen minimalinvasiveren und zielgerichteteren Eingriff mit dem Ziel der optimalen und langfristigen Aufbereitung und des Verschlusses aller potenziell bakteriell kontaminierten dentalen Hohlräume zum umgebenden Gewebe hin ermöglicht.

Um auf dem anatomisch vorgegebenen Format suffizient arbeiten zu können, stellt sich die bestmögliche Vergrößerung und Beleuchtung durch das Dentalmikroskop/Endoskop als optimal dar. Das Abtrennen der Wurzelspitze um etwa 3 mm hat den Zweck, möglichst viele laterale Kanälchen des apikalen Deltas des Wurzelkanalsystems zu entfernen [2]. Damit ist auch gleichzeitig die Größe der Knochenkrypte von ebenfalls 3 mm Durchmesser festgelegt, falls die Ausdehnung der vorhandenen apikalen Destruktion nicht schon eine größere Läsion vorgibt. Die Größe der Knochenkrypte reicht aus, um die abgewinkelten retrograden Aufbereitungsinstrumente einbringen zu können und andererseits eine rasche und möglichst vollständige Regeneration des Kieferknochens zu gewährleisten.

Um einen möglichst kleinen knöchernen Defekt im Operationsgebiet zu schaffen, wird auch auf den bisher obligatorischen Bevel (das Anschrägen der resezierten Wurzelspitze zur besseren Sicht auf den entstandenen Neoapex) verzichtet. Dies stellt keinen Nachteil bei der Übersicht im Operationsfeld dar, da die möglichst rechtwinklig zum Wurzelkanalverlauf entstandene Schnittfläche mit Methylenblau angefärbt wird und mit Mikrospiegeln observiert werden sollte. Mittels des Methylenblaus können auch feinste Strukturveränderungen wie Wurzelfrakturlinien, Seitenkanälchen, zusätzliche Kanalstrukturen sowie Isthmen zwischen

den Hauptkanälen sicher identifiziert und entsprechend behandelt werden **(Abb. 1)**. Mithilfe spezieller Mikrospiegel ist eine sorgfältige Inspektion selbst von schlecht einsehbaren Arealen möglich, ohne übermäßig viel zusätzlichen Knochen zu opfern.
Eine komplett bis koronal reichende Aufbereitung und Versiegelung ist für einen langfristigen Erfolg nicht nötig, ein retrograder Verschluss von mindestens > 2,5 mm Länge jedoch schon [2]. Durch Studien konnte festgestellt werden, dass ein > 2,5 mm langer Verschluss mit einem adäquaten Material aller Kanalanteile zum periapikalen Gewebe hin ausreicht, um einen dauerhaft dichten Verschluss zu erzielen [12]. Wenn jedoch aufgrund der anatomischen Voraussetzungen eine tiefere Aufbereitung bis hin zu 9 mm Länge durchführbar ist, reduziert man natürlich die Bakterienlast im Kanalsystem und erhöht die langfristige Versiegelung [13].

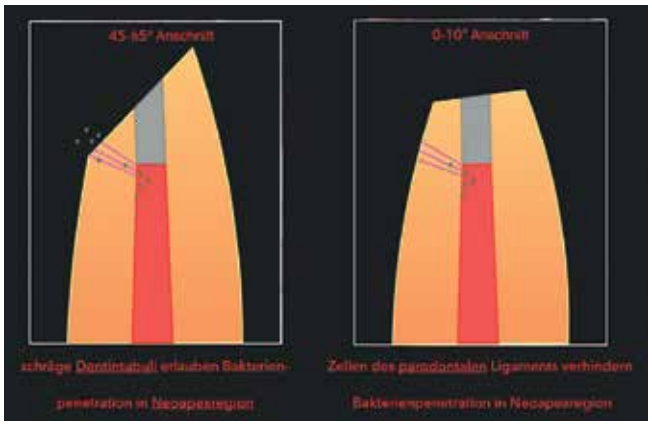

Abb. 1: Auf der linken Seite lässt die starke Anschrägung der Wurzelspitze im Kanal vorhandene Bakterien durch die schräg geschnittenen Dentintubuli in den Periapex. Aus der rechten Seite verhindert das parodontale Ligament auf der unbeschädigten Wurzeloberfläche bei geringem Bevelgrad das ungehinderte Austreten von intrakanalären Bakterien.

Nicht zuletzt wird dem retrograden Verschlussmaterial eine wichtige Aufgabe zuteil. Bei der Suche nach dem perfekten Material muss den folgenden Kriterien entsprochen werden: bestmögliche Biokompatibilität, Feuchtigkeitsresistenz, möglichst keine Aushärtungskontraktion, gute Radioopazität, geringer Resorptionsgrad und gute Verarbeitungsfähigkeit. Hierbei haben sich die sehr gut in vivo als auch in vitro untersuchten Materialien auf Kalziumsilikatbasis wie MTA oder Biokeramiken durchgesetzt [2,3,12] **(Tabelle 1, Abb. 2 bis 5)**.

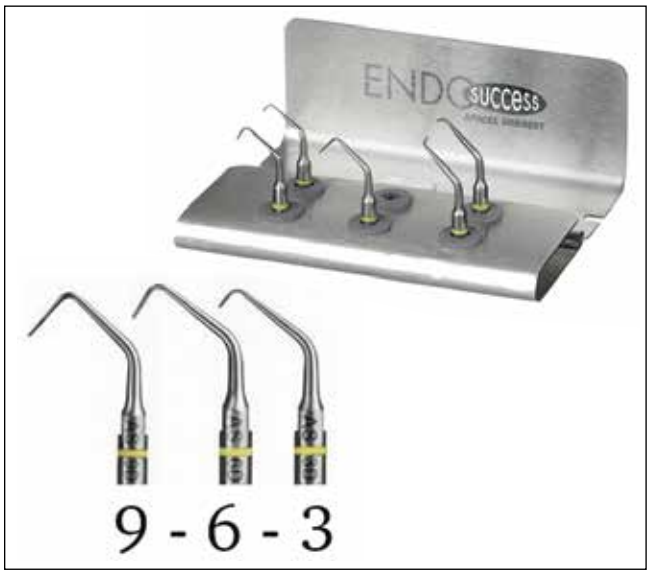

Abb. 2: Diamantierte Ultraschallansätze zur retrograden Aufbereitung in den Längen 9/6/3 mm.

Abb. 3: Beispielhafte Führung des Instrumentes in Richtung der Längsachse des Zahns bei der retrograden Aufbereitung.

Abb. 4: Gut zu verarbeitender, biokeramischer Zement zur retrograden Füllung.

Abb. 5: Perfekte Heilung des periapikalen Knochens mit Neubildung einer Kompaktaschicht 7 Jahre post operationem trotz nicht komplett aufbereiteten Kanalsystems; dies unterstützt die Meinung, dass Zemente auf Kalziumsilikatbasis auch langfristig zu einem dichten apikalen Verschluss des Wurzelkanalsystems führen.

	konventionelle Chirurgie	endodontische Mikrochirurgie
1. Größe der Osteotomie	ca. 8–10 mm	3–4 mm
2. Bevelgrad	45–65 Grad	0–10 Grad
3. Kontrolle der resizierten Wurzeloberfläche	nein	immer
4. Kontrolle von Isthmen und deren Therapie	nicht möglich	immer
5. retrograde Aufbereitung	selten im Wurzelkanal	immer im Wurzelkanalverlauf
6. Instrumente zur retrograden Aufbereitung	kugelförmiger Bohrer	retrograde Ultraschallinstrumente
7. Wurzelfüllmaterial	AG/IRM/SuperEBA	MTA (Mineral Trioxid Aggregat)
8. Nahtmaterial	4.0 Seidennaht	5.0/6.0 monofile Naht
9. Nahtentfernung	7–10 Tage post OP	2–3 Tage post OP
10. Erfolgsquote	19–90% nach 1 Jahr	85–96,8% nach 1 Jahr

Tabelle 1: Eine Übersicht über die Unterschiede des konventionellen Verfahrens zur endodontischen Mikrochirurgie.

Indikationen

Wie im Allgemeinen gültig, sollte auch eine endodontische Therapie so minimalinvasiv wie möglich durchgeführt werden. Diesbezüglich ist vor der entsprechenden Therapie zuerst sorgfältig abzuwägen, welche Maßnahme für den entsprechenden Patienten bei geringstmöglichem Aufwand zum Erfolg führt.
Hierbei sollten sowohl die klinische dentale Situation, der allgemeine Gesundheitszustand als auch der individuelle Patientenwunsch berücksichtigt werden. Wenn Patienten mit endodontischer Problematik allgemeinmedizinische Hintergründe wie zum Beispiel eine aktuelle Bisphosphonattherapie oder eine extrem starke Blutungsneigung aufweisen, die ein chirurgisches Vorgehen nur unter erhöhtem Risiko für den Patienten ermöglichen, sollte auf eine andere Therapieart gewechselt werden, die vielleicht nicht den geringeren Aufwand, jedoch das geringere gesundheitliche Risiko birgt. Grundvoraussetzung für eine langfristig erfolgreiche endodontische Intervention, egal, ob orthograd oder retrograd, ist ein koronal dichter Verschluss [4].
Das Hauptziel einer endodontischen Behandlung ist die Eliminierung der pathogenen Keime im Kanalsystem und dessen möglichst dichter Verschluss [4,5]. Im Allgemeinen gibt es jedoch diverse Ausgangssituationen, bei denen ein primär chirurgischer Ansatz zu bevorzugen ist.

In den folgenden Fällen ist ein primär chirurgischer Eingriff vorzuziehen:

1. Wenn im Rahmen einer orthograden Therapie jedoch aufgrund von starker Obliteration der Kanalsysteme, Kanaltransportationen, orthograd nicht einsehbarer Kanalanteile, nicht entfernbarer frakturierter Instrumente im apikalen Drittel keine vollständige Desinfektion erreichbar erscheint, ist die Prognose stark eingeschränkt [6].
2. Die Prävalenz von dentogenen Zysten im apikalen Raum ist mit etwa 15% aller radiologischen apikalen Radiotransluzenzen relativ klein [7]. Dabei muss man zwischen radikulären Zysten und Taschenzysten unterscheiden, wobei bei Letzteren auch eine Heilung im Rahmen eines orthograden Vorgehens denkbar erscheint. Bei Vorhandensein von radikulären Zysten ist ein chirurgisches Vorgehen unvermeidbar. Problematisch stellt sich hierbei jedoch die klare präoperative Diagnostik heraus, da man nur mithilfe der Röntgenaufnahmen keine klare Diagnose der eventuellen Zyste stellen kann. Allenfalls die Größe der Läsion und deren klare, runde Abgrenzung zum umgebenden Knochen bieten Hinweise. Goldstandard zur eindeutigen Klärung des Vorhandenseins einer Zyste ist immer noch die Biopsie und histologische Untersuchung [8].
3. Therapieresistente Bakterien stellen im Allgemeinen eine Einschränkung in der Prognose dar. Die nicht ausreichende Eliminierung von Keimen wie *Enterococcus faecalis*, *Actinomyces spezies* oder auch *Candida albicans* kann trotz Absenz einer radikulären Zyste eine vollständige Entfernung der periapikalen Gewebsstrukturen notwendig machen.
4. Extraradikulärer Biofilm auf dem Apexareal bzw. dem überpressten oder retrograden, nicht entfernbaren Fremdmaterial lässt sich nicht immer zuverlässig auf orthogradem Wege entfernen und stellt damit ebenfalls eine Indikation zur mikrochirurgischen Therapie dar.
5. Ein für den Patienten besonders wichtiger Aspekt ist der mikrochirurgische Therapieansatz, wenn der betreffende Zahn Teil einer komplexen prothetischen Versorgung ist oder sich so massive Stiftaufbauten unter suffizienten Kronen/Brückenversorgungen befinden, dass eine orthograde Entfernung des Stiftaufbaus die Gefahr einer unbeabsichtigten Wurzelfraktur stark erhöht. Allgemein gilt, dass der Langzeiterfolg einer orthograden Revision signifikant geringer ist, wenn dabei ein Stiftaufbau entfernt werden musste [9].

Wenn durch das rein retrograde Vorgehen die Neuanfertigung des suffizienten Zahnersatzes vermieden werden kann, ist dies sowohl für den Patienten als auch für die Solidargemeinschaft von großem Nutzen **(Abb. 6 bis 11)**.

Sinius TS

Effizienz in Bewegung

Die Schwebetischeinheit Sinius TS ist nicht nur kompakt und platzsparend, sondern lässt sich besonders ergonomisch positionieren, verfügt über ein innovatives Traysystem und bietet große Ablageflächen. Die integrierbaren Endodontie- und Implantologiefunktion garantieren Ihnen bessere Arbeitsabläufe und damit einen höheren Behandlungserfolg. So behandeln Sie auch an langen Arbeitstagen mühelos und effizient!

dentsplysirona.com

THE DENTAL
SOLUTIONS
COMPANY™

Dentsply
Sirona

Abb. 6: Präoperative Zahnfilmaufnahme von Zahn 22.

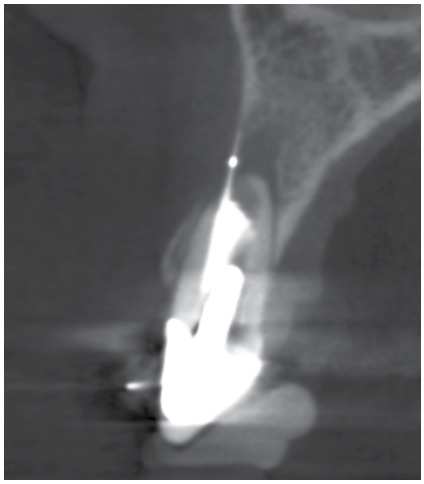

Abb. 7: Dreidimensionale Darstellung derselben Situation, durch DVT deutlich sichtbare massive Alteration des apikalen Kanalausgangs mit periapikalem Fremdmaterial und apikalen Radiotransluzenzen.

Abb. 8: Klinische Situation des Befundes nach chirurgischer Aufklappung.

Abb. 9: Mikroskopische Kontrolle der Retro-Präparation bis zum apikalen Ende des metallenen Stift-Stumpfaufbaus.

Abb. 10: Retrograder Verschluss mit biokeramischem Zement.

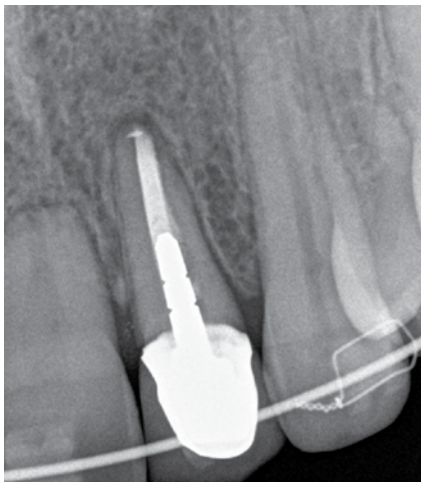

Abb. 11: Röntgenologische Kontrolle 15 Monate post operationem; vollständige Remission der knöchernen Verhältnisse.

VDW®

Endo
Easy
Efficient

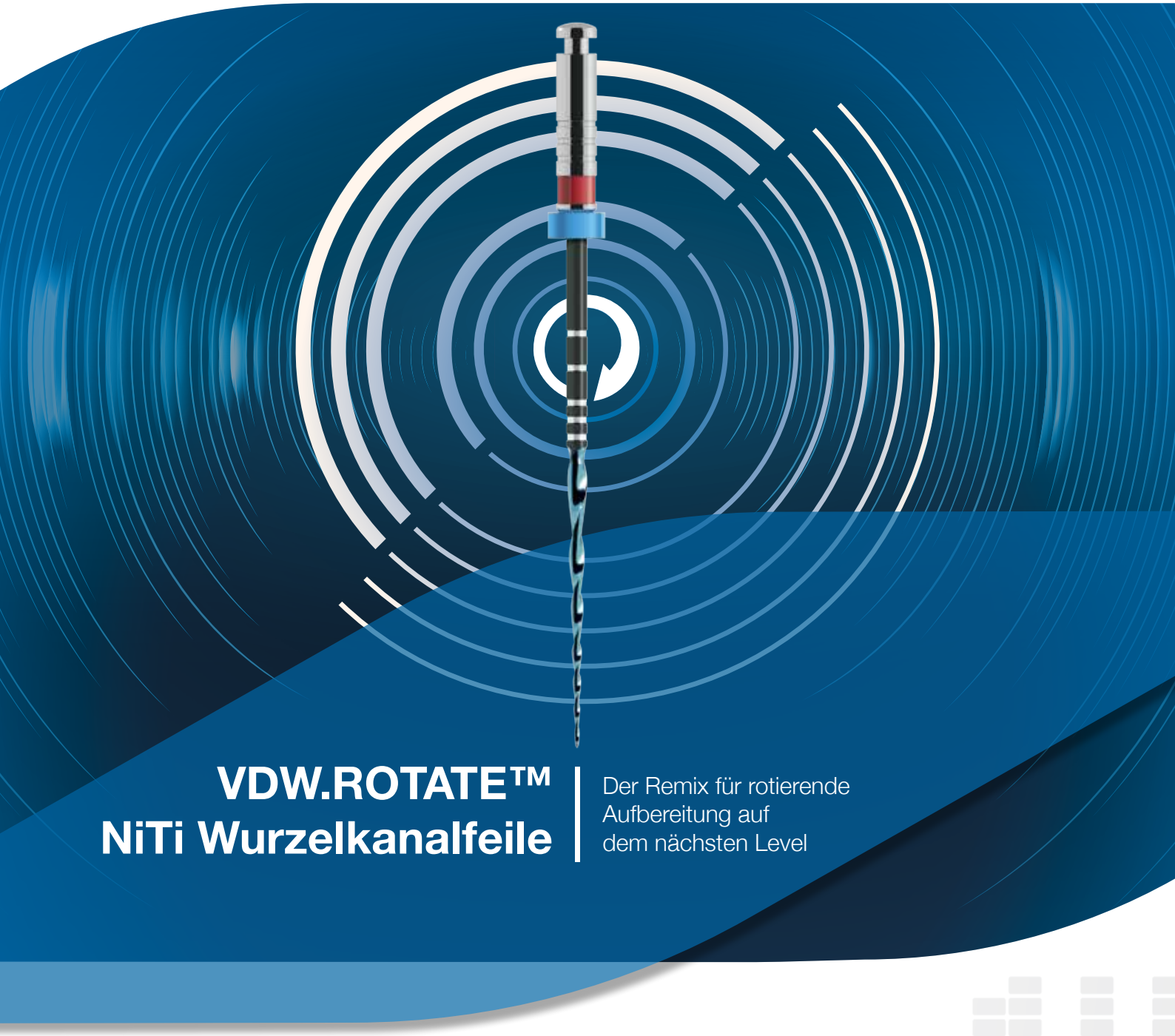

VDW.ROTATE™ NiTi Wurzelkanalfeile

Der Remix für rotierende Aufbereitung auf dem nächsten Level

VIELSEITIGKEIT

VDW.ROTATE™ umfasst eine intuitive 3-Feilen-Basissequenz sowie eine große Auswahl an größeren Feilen mit passenden Papierspitzen und Obturatoren.

Damit bereiten Sie virtuos auf!

ERHALT DER NATÜRLICHEN KANALANATOMIE

Dank der speziellen Wärmebehandlung ist die Feile flexibler und folgt so dem natürlichen Kanalverlauf – ohne die Schneidleistung zu beeinträchtigen.*

So bringen Sie Schwung in die Aufbereitung!

EFFIZIENTES ENTFERNEN VON DEBRIS

Der angepasste S-Querschnitt schafft mehr Raum für den Abtransport von Debris, sorgt für Kontrolle über das Instrument und ermöglicht eine schnelle, gründliche und sichere Aufbereitung.*, **

Denn Sie geben den Takt an!

*im Vergleich zu anderen rotierenden Instrumenten von VDW **im Vergleich zu einem zentrierten, rotierenden Feilenquerschnitt

vdw-dental.com

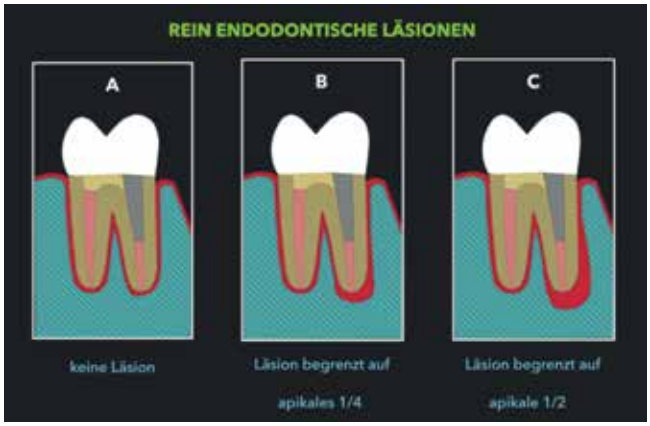

Schemata 1

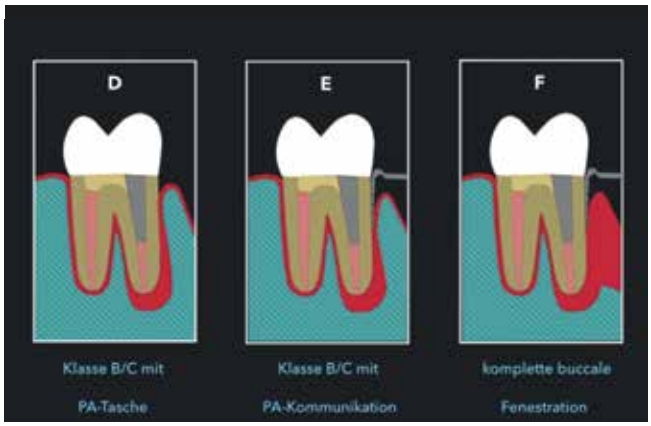

Schemata 2

Fallselektion/Klassifikation der Ausgangssituation

Bei der Fallselektion sollte neben der dentalen und allgemeinmedizinischen Situation auch das periodontale Gewebe wie Zahnfleisch und Knochenangebot berücksichtigt werden. Um diesbezüglich eine normierte Einteilung zu erreichen, haben Kim et al. eine allgemeingültige Klassifikation geschaffen, die ein übersichtliches Abwägen vor Therapiebeginn ermöglicht [10]. Hierbei wird zwischen rein endodontischen (Gruppen A bis C) und kombiniert endodontisch-parodontologischen Problematiken (Gruppen D bis F) unterschieden. Siehe hierzu **Schemata 1 und 2**: Während den Gruppen A bis C kombiniert eine sehr gute Prognose von 95,2% Erfolgsrate bescheinigt wird, reduziert sich die Erfolgswahrscheinlichkeit bei den Gruppen D bis F kombiniert auf 77,5% [11].

Abb. 12: Behandlungsbeispiel mikrochirurgische Endodontie: Die gesamte Behandlung kann unter dem Dentalmikroskop durchgeführt werden. Für eine gute Übersicht sollten die für den Behandler relevanten Instrumente und bildgebenden diagnostischen Hilfsmittel gut erreichbar und einsehbar sein. Eine gut geschulte Assistenz ist aufgrund der benötigten 4- oder 6-Hand-Technik essenziell.

Das Dentalmikroskop im Fokus

Neben den eingangs schon aufgeführten technischen Neuerungen, die eine Wurzelspitzenresektion zu einem mikrochirurgischen Eingriff mit sehr guter Erfolgsprognose werden lassen, nimmt das Dentalmikroskop sicher den wichtigsten Platz ein, da die feinen apikalen Strukturen mit bloßem Auge oder Lupenbrille in der Regel nicht sichtbar werden [3]. Speziell die Inspektion des entstandenen Neoapex mit den dann sichtbar gewordenen Isthmen ist ohne entsprechende Vergrößerung und Ausleuchtung nicht zuverlässig möglich **(Abb. 12 und 13)**. Da hier jedoch der Schlüssel zum Erfolg liegt, ist es unabdingbar, wirklich alle noch apikal offenliegenden Strukturen zu erfassen, um diese erst retrograd mechanisch aufzubereiten und dann bakteriendicht versiegeln zu können.

Blutstillung im Operationsgebiet

Um eine optimale Sicht während des operativen Vorgehens zu ermöglichen, benötigt man eine perfekte Blutstillung. Als systemische Hämostase nutzt man die vasokonstringente Wirkung des Adrenalins im Lokalanästhetikum. Im angloamerikanischen Sprachraum wird eine Konzentration von 1:50.000 in 3 bis 4 Karpulen bevorzugt [10]. Dies ist in Deutschland nicht zugelassen, womit man auf eine Konzentration von 1:100.000 ausweichen muss. Dies reduziert jedoch auch das Risiko von allgemeinmedi-

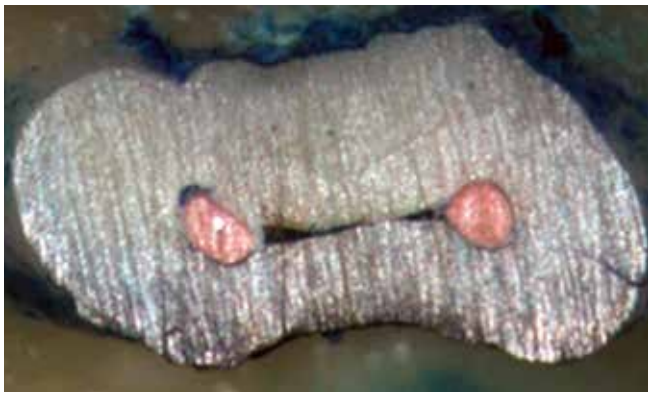

Abb. 13: Schnittfläche einer Resektionsoberfläche mit vorhandener Wurzelfüllung und unbehandeltem Isthmus.

Unsere Produkte verbinden Generationen.

Ölfreier
Dürr Dental Kompressor,
Baujahr 1965

Leistungsstarke Dürr Dental Kompressoren für hervorragende Luftqualität im Dauerbetrieb gelten seit Jahrzehnten als das Herz der Praxis. Dies und innovative Entwicklungen, wie die Membran-Trocknungsanlage, machen den Kompressor immer aufs Neue zur ersten Wahl für Generationen von Zahnärzten. **Mehr unter www.duerrdental.com**

DÜRR DENTAL

DAS BESTE HAT SYSTEM

zinischen Komplikationen bei Patienten mit Herz-Kreislauf-Vorerkrankungen. Der Schlüssel zur Wirksamkeit ist hier die Geduld; nach Injektion sollten etwa 15 bis 20 Min. bis zum Beginn der Operation abgewartet werden, um eine gute Wirksamkeit zu erreichen [10].

Eine lokale Hämostase kann nur erreicht werden, wenn das gesamte, stark durchblutete Granulationsgewebe entfernt wird. Danach können chemische Hämostatika wie Eisen-III-Sulfat (Astringedent, Fa. Ultradent) oder epinephringetränkte Wattepellets (Racellet Pellets, Fa. Pascal) lokal appliziert werden, um die lokale Blutung mittelfristig zu unterbinden **(Abb. 14 und 15)**.

Wichtig bei der Anwendung von lokalen Hämostatika ist die vollständige Entfernung der Chemikalien aus dem Operationssitus vor Wundverschluss und die erneute Anregung der lokalen Blutung aus dem umgebenden Knochen, um eine schnelle Wundheilung zu erleichtern [13].

Weichgewebsmanagement

Neben dem medizinischen Aspekt der knöchernen und weichgewebigen Heilung der Operationsstelle ist den Patienten, speziell im sichtbaren Bereich, ein möglichst narbenfreies Bild ohne gingivale Rezessionen wichtig. Hierbei gilt grundsätzlich, dass man in der unbefestigten Gingiva jegliche horizontale Schnitte vermeidet und nur im Verlauf der zum Gingivalsaum hin verlaufenden Blutgefäße inzidiert, um eine Narbenbildung und ebenfalls stärkere Blutung zu vermeiden [10,13].

Schnittführung im Frontzahngebiet

In Abhängigkeit des gingivalen Typs und des Vorhandenseins von parodontalen Taschen wählt man zwischen einem Paramarginalschnitt bei breiter und dicker keratinisierter, nicht parodontal geschädigter Gingiva **(Abb. 16)**. Bei Patienten mit sehr dünner, schmaler Gingiva oder bei parodontaler Sondierung bukkal von mehr als 3,5 mm ist ein Paramarginalschnitt kontraindiziert, da hierbei nicht von einer narbenfreien Heilung oder – noch ungünstiger – von Teilnekrosen der Gingiva auszugehen ist [13]. Hier bietet sich der Papilla-Basis-Schnitt mit einer vertikalen Entlastung an **(Abb. 17)**. Allgemein sollte hier möglichst konsilia-

Abb. 14: Epinephringetränkte Wattepellets zur lokalen Blutstillung.

Abb. 15: Eisensulfatlösung zur lokalen Blutstillung.

Abb. 16: Patientenbeispiel mit dickem befestigtem Gingivatyp: Die gestrichelte Linie zeigt den Übergang von keratinisierter zu unbefestigter Gingiva. Die rosa Linie zeigt die idealisierte paramarginale Schnittführung im Frontzahngebiet mit jeweils mindestens 2 mm Abstand von Inzision und Zahnfleischsaum bzw. Übergang zum unbefestigten Gingivalsaum.

Abb. 17: Patientenbeispiel mit dünner, keratinisierter Gingiva: Die gestrichelte Linie zeigt den Übergang von keratinisierter zu unbefestigter Gingiva. Die rosa Linie zeigt die idealisierte Schnittführung mit Papillen-Basis-Schnitt im Frontzahngebiet.

1000 Farben Weiß

... alle in 1 Spritze!

WELT-NEUHEIT
JETZT TESTEN!

Tokuyama Dental
omnichroma

Die Zukunft der Komposite: Stufenlos von A1 bis D4 in einer einzigen Spritze

Farbe aus Licht: Zum ersten Mal entstehen Farben nicht durch zugesetzte Pigmente, sondern durch gezielt erzeugte strukturelle Farben, kombiniert mit der Reflexion der umgebenden Echtzahnfarbe. Das Phänomen OMNICHROMA nutzt hierzu die Smart Chromatic Technology sowie die sphärischen Füllkörper von TOKUYAMA, die nach dem „Zuchtperlen-Prinzip" gewonnen werden.
Das Ergebnis: Ein einziges Komposit für alle Farben. Einzigartig ästhetisch. Einzigartig glatt und glänzend. Einzigartig einfach und zeitsparend.

Auch als Caps erhältlich!

www.omnichroma.de

Die Zukunft der Komposite.
Vom Entwicklungspionier.

Tokuyama Dental
Dental High Tech from Japan

risch gedacht werden. Wenn beispielsweise aus ästhetischen Gründen vor später geplantem Zahnersatz noch eine ästhetische Kronenverlängerung geplant ist, ist zu erwägen, eventuell beide chirurgischen Maßnahmen in einer Operation durchzuführen.

Schnittführung im Seitenzahngebiet
Hier wird in der Regel intrasulkulär inzidiert und die jeweiligen Papillen bukkal scharf abgetrennt. Eine vertikale Entlastung kann sowohl mesial als auch distal erfolgen, immer in Rücksichtnahme auf ästhetische Aspekte und anatomische Gegebenheiten. Um eine möglichst narbenfreie Heilung zu gewährleisten, ist ein komplettes glattes Zertrennen des Weichgewebes vonnöten. Dazu wurde von Zuhr und Hürzeler die Technik des „overcutting" beschrieben, um wirklich die gesamte Portion des gingivalen Gewebes zu schneiden und nicht bei der Elevation des Zahnfleischvolllappens das Gewebe zu zerreißen [14].

Die zu verwendenden Materialien in der Mikrochirurgie unterscheiden sich ebenfalls von den herkömmlich verwendeten Instrumenten. Bei Inzision finden entweder eine Mikroskalpellklinge SM69 (vor allem beim Paramarginalschnitt aufgrund der sehr guten Wendigkeit bei runder Schnittführung) oder 15C (wegen der längeren Klinge bei Sulkusschnittführung und vertikalen Entlastungsschnitten überlegen) Verwendung. Der zu reponierende Schleimhautlappen sollte spannungsfrei mit monofiler Naht der Größen 5.0 oder 6.0 vernäht werden. Die modernen, feinen und glattwandigen Nähte reduzieren die Plaqueakkumulation und sollten nach 3 bis 5 Tagen entfernt werden [2,10].

Die digitale Volumentomografie

Bei der Nutzung von Röntgenaufnahmen zur Diagnostik gilt das ALARA-Prinzip (As Low As Reasonably Achievable). Dies bedeutet jedoch nicht, dass man die betreffenden Patienten einem erhöhten Risiko während der Behandlung aussetzen sollte, um radioaktive Strahlung zu „sparen". Hier gibt die aktuelle S2K-Leitlinie klare Auskunft.
Bei der Suche nach der konkreten Lokalisation der pathologisch veränderten Strukturen, vor allem bei mehrwurzligen Zähnen, kommt man mit der Verwendung von zweidimensionalen (auch exzentrisch angefertigten) Aufnahmen schnell an seine Grenzen. Wichtige Strukturen, die maßgeblich zur Entscheidungsfindung beitragen können, sind nicht sicher darstellbar und es kann leicht eine falsche Therapieempfehlung ausgesprochen werden. Ebenfalls wichtig ist die genaue Kenntnis der umgebenden Strukturen, die bei einem chirurgischen Therapieansatz nicht in Mitleidenschaft gezogen werden dürfen. Hier ist sicher die genaue Lokalisation des Nervus mentalis im Unterkiefer bei der Behandlung von Prämolaren und 1. Molaren im UK sowie die Ausdehnung der Kieferhöhle bei der Behandlung von 2. Prämolaren und 1. bzw. 2. Molaren im OK hervorzuheben. Ebenso lässt sich die genaue Ausdehnung von sehr großen Zysten dreidimensional genauer vermessen und eine Intervention, begonnen mit der adäquaten Schnittführung, kann besser geplant werden. ■

Literaturverzeichnis unter www.zmk-aktuell.de/literaturlisten

Bilder, soweit nicht anders deklariert:
© Dr. Sebastian Zorn

Dr. Sebastian Zorn

2000–2003 Studium der Zahnmedizin an der Friedrich-Alexander-Universität Erlangen/Nürnberg
2003–2005 Studium der Zahnmedizin an der Universitätsklinik Charité/Humboldt-Universität zu Berlin
2005 Staatsexamen und Approbation als Zahnarzt
2008 Zertifikat für Endodontologie nach 1-jährigem Curriculum
2008–2013 Zahnärztliche Tätigkeit als Endodontologe in einer renommierten Berliner Zahnarztpraxis
2011 Promotion zum Dr. med. dent. am Universitätsklinikum Charité Berlin, Thema: „Neue Wege in der Energieversorgung aktiver Implantate – Untersuchungen zum Transmissionsverhalten der Haut"
2011–2013 „International Program in Endodontics, Microendodontics and Endodontic Microsurgery", School of Dental Medicine – Department of Endodontics, University of Pennsylvania/USA
Seit 2013 Gründung der Praxis Leipziger14 – Ihre Zahnärzte gemeinsam mit Dr. Viktorov und Planert
Mitglied in der Deutschen Gesellschaft für Endodontologie und zahnärztliche Traumatologie e.V. (DGET) und American Association of Endodontists (AAE)
Als nationaler und internationaler Referent zu endodontischen Themen tätig

Dr. Sebastian Zorn
Leipziger Platz 14
10117 Berlin
info@leipziger14.de
www.leipziger14.de

Thinking ahead. Focused on life.

MORITA

Der Unterschied liegt im Detail.

Mit dem **Veraview X800** in ungeahnte Bildqualitäten eintauchen.

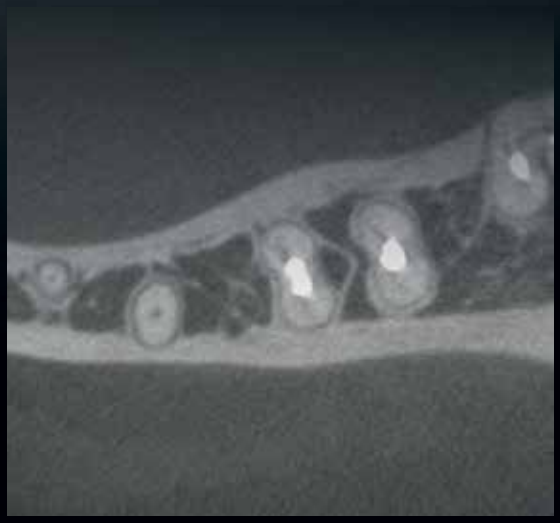

Aufnahmen mit freundlicher Genehmigung von der Endodontie am Venusberg/Dr. Appel, Bonn, Germany.

www.morita.de

Schäferhund „Butcher" liegt zur Behandlung in Narkose.

Endodontie XXL: Eine tierische Behandlung

Endodontische Behandlungen können herausfordernd sein. Insbesondere, wenn der Patient ein holländischer Schäferhund mit frakturiertem Fangzahn ist. Dieser Patientenfall erforderte Improvisationsfähigkeit, Ausdauer und ein beherztes Vorgehen.

Auf Bitte der Tierärztin Steffi Schirle um kollegiale Unterstützung, kam die zahnärztliche Behandlung eines Polizeihundes durch unsere Praxis zustande. Im Frühjahr 2019 wurde der holländische Schäferhund namens „Butcher" mit abgebrochenem Caninus (Fangzahn) mit offen liegender Pulpa in der Tierarztpraxis Dr. Meissner, Gründelhardt/Crailsheim, vorgestellt. Ziel der zahnmedizinischen Behandlung war, seine Dienstfähigkeit in der Polizeihundestaffel wiederherzustellen. Bei der Inspektion des in Narkose liegenden holländischen Schäferhundes, zeigte sich ein zur Hälfte frakturierter oberer linker Reißzahn mit teils nekrotisierter Pulpa **(Abb. 1)**.

Um einen kontrollierten Ablauf der Kühl- und Spülflüssigkeiten in eine unter dem Hundekopf liegende Schale zu gewährleisten, wurde Kofferdam angelegt. Nach Trepanation des Zahnes über eine Erweiterung der vorhandenen Frakturöffnung imponierte die schiere Größe und Menge der noch verbliebenen Pulpa.
Mit über 6 cm langen, tierärztlichen Endo-Handinstrumenten gelang es, den physiologischen Stopp festzulegen, röntgenologisch zu dokumentieren und die Pulpa unter ständigem Spülen mit NaOCl auszuräumen **(Abb. 2)**. In der 58 mm langen und teils 4 mm breiten Pulpenhöhle gestaltete sich die systematische Erweiterung und Freilegung der Dentintubuli äußerst schwierig.

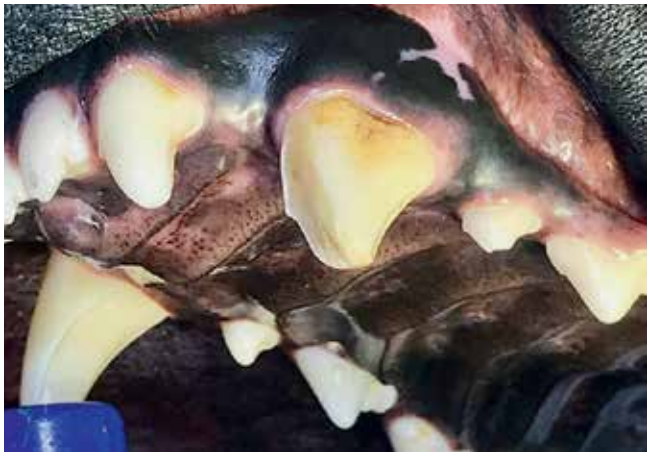

Abb. 1: Der zur Hälfte frakturierte Reißzahn.

Abb. 2: Die Längenbestimmung des Wurzelkanals.

DIE NEUE NiTi-FEILEN GENERATION

HyFlex™ CM & EDM

Bleibt auf Kurs

- Anatomiegetreuere Aufbereitung
- Sicherere Anwendung
- Regeneration zur Wiederverwendung

info.de@coltene.com | hyflex.coltene.com

COLTENE

003952

Die Handinstrumente wurden mehrfach von Hand gebogen, um ein formschlüssiges mechanisches Abtragen des infizierten Wurzeldentins zu ermöglichen. Das Pulpencavum wurde gründlich mit EDTA gespült, was große Mengen Smearlayer aus der Tiefe zutage brachte **(Abb. 3)**. Die Kanaldesinfektion erfolgte durch 15 ml NaOCl. Mit Alkohol wurden NaOCl-Reste entfernt und der Wurzelkanal wurde – wie bei den Patienten unserer Praxis auch – mit Papierspitzen in ebenfalls 6 cm Länge getrocknet.

Stumpfaufbau und prothetische Versorgung

Die Füllung des Wurzelkanals stellte uns vor ein Problem. Mit handelsüblichen Guttaperchapoints aus der humanen Zahnmedizin wäre der erheblich gekrümmte, große Kanal kaum zu füllen gewesen. Auch sollte ein erneutes Schlafenlegen des Tieres für die definitive Wurzelfüllung vermieden werden. Eine sofortige Lösung war schließlich möglich, da einige veterinäre Guttaperchastangen in der Tierarztpraxis vorrätig waren und – zwar schon etwas spröde, aber unter der Wärme der Hände durchaus formbar – genutzt werden konnten. 4 dieser Stäbe wurden im zuvor mit Apexit annähernd gefüllten Kanal platziert. Ergänzt wurde mit weiteren 3 humanen Guttaperchapoints der Größe 25 Taper 06, bevor mit erhitzten Planstopfern weiter verdichtet werden konnte. Direkt im Anschluss erfolgten das Kontrollröntgenbild **(Abb. 4)** und der dentin-adhäsive Verschluss mittels Rebilda (VOCO).

Die Behandlung hatte bis zu diesem Punkt bereits 2 Stunden gedauert. Das Röntgenbild zeigte ein durchaus zufriedenstellendes Ergebnis. Doch das Behandlungsziel war noch nicht erreicht, denn ein Polizeihund sollte nicht nur schmerzfrei fressen können, sondern im Ernstfall auch zubeißen und halten, ohne seine Beute wieder zu verlieren. Also ging es trotz vorgerückter Stunde weiter. Der Zahnstumpf wurde nun für die Aufnahme einer Titankrone präpariert: zirkuläre Hohlkehle, supragingival zur besseren Kontrollfähigkeit durch den Hundeführer **(Abb. 5)**. Der Fang des Tieres wurde mit additionsvernetzendem knetbarem Silikon dünn abgedeckt und darüber mittels lichthärtenden Kunststoffplatten ein individueller Löffel hergestellt. Mit diesem wurde eine Doppelmischabformung aus Impregum und Impregum Soft (3M ESPE) genommen **(Abb. 6)**. Analog gingen wir im Gegenkiefer vor. Auf ein Provisorium wurde verzichtet, so dass wir direkt die Narkose ausleiten, extubieren und den Quetschbiss mit Colorbite (Zhermack) nehmen konnten.

Der Kampf gegen die noch schlaffe Zunge des gerade erwachenden Hundes erforderte vollen Einsatz, dabei verschwand die halbe Hand im Maul des Tieres. In dieser Situation begann der Schäferhund heftig zu schnarchen, was mich die Behandlung zunächst unterbrechen lies. Erst nach der beruhigenden Versicherung der Veterinärin, dass noch gut 3 Minuten Zeit bis zum endgültigen Erwachen des Tieres seien, gelang die Bissnahme.

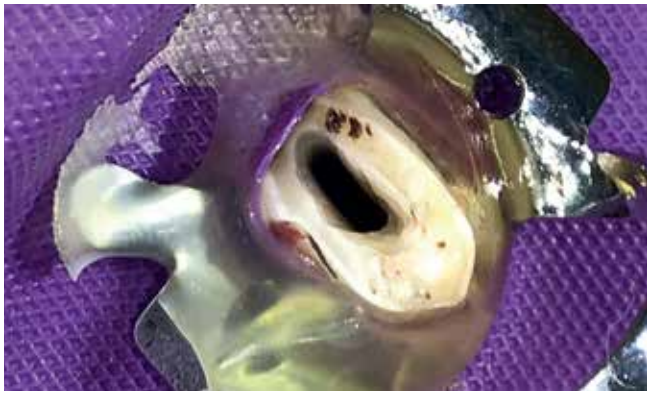

Abb. 3: Blick in das Cavum.

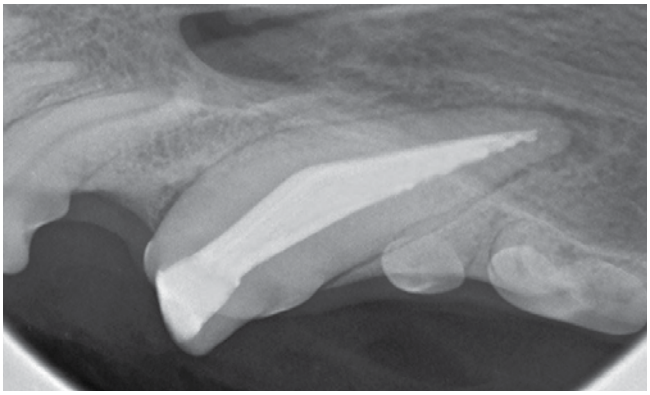

Abb. 4: Kontrollröntgenbild nach Wurzelfüllung.

Abb. 5: Aufbau und Präparation.

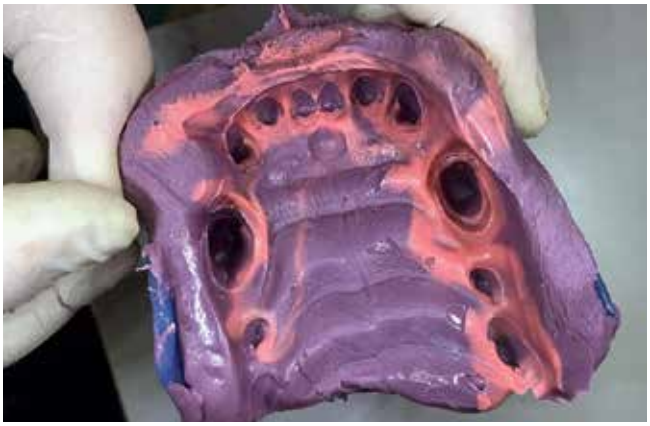

Abb. 6: Die Abdrucknahme.

Beachten Sie unsere aktuellen Angebote!*

DER ERSTE GEBÜNDELTE WURZELSTIFT

Rebilda Post GT system

- Aus einzelnen dünnen Strängen zusammengefasster Wurzelstift
- Optimale Anpassung an alle Wurzelkanalmorphologien
- Sehr gut geeignet für Wurzelkanäle, die maschinell aufbereitet wurden
- Verstärkung des Stumpfaufbaus und des Befestigungscomposites
- Alle Materialien im Set aufeinander abgestimmt

MADE IN GERMANY 100%

*Alle aktuellen Angebote finden Sie unter www.voco.dental oder sprechen Sie bitte Ihren VOCO-Außendienstmitarbeiter an.

VOCO
DIE DENTALISTEN

VOCO GmbH · Anton-Flettner-Straße 1-3 · 27472 Cuxhaven · Freecall 00 800 44 444 555 · www.voco.dental

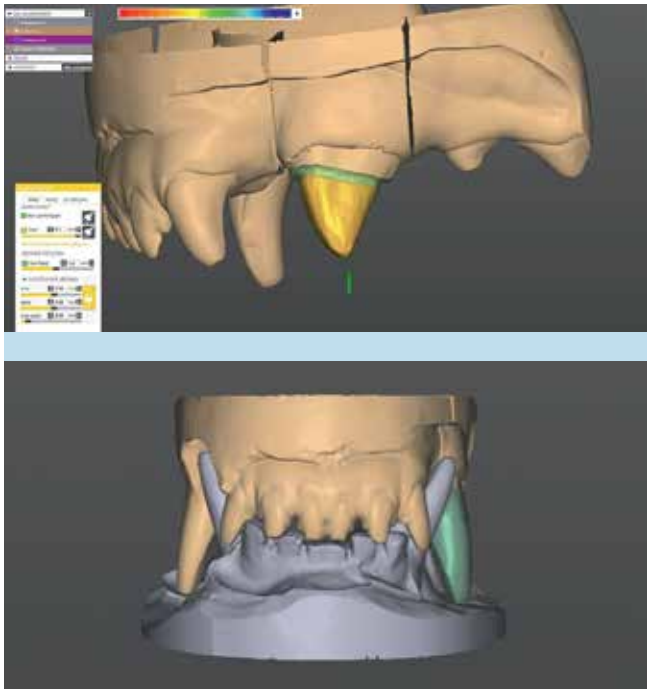

Abb. 7a u. b: Die Herstellung der Krone im CAD/CAM-Verfahren.

Abb. 8a u. b: Die gefräste Titankrone am Modell und in situ.

Zahntechnikermeister Oliver Rogge (Partnerlabor Fraundorf, Künzelsau) stellte die Krone im CAD/CAM-Verfahren entsprechend dem regulären Ablauf her und lieferte die gefräste Titankrone an unsere Praxis **(Abb. 7a und b)**. Diese wurde in einer kurzen Narkosesitzung mittels RelyX Unicem (3M ESPE) verklebt und auf ihre Funktion überprüft.
Als der Schäferhund 2 Monaten nach Eingliederung eine Holzhundehütte zerbiss, ging die Krone verloren. Der unversehrte Zahnstumpf konnte erneut mit einer Krone versorgt werden. Diese wurde etwas kürzer gestaltet. Somit fallen die einwirkenden Kräfte geringer aus und die Konstruktion ist robuster. Seither hält die Krone **(Abb. 8a und b)**. Das Röntgenkontrollbild 8 Wochen nach Wurzelfüllung zeigt deutlich eine Ausheilung mit physiologischem Periodontalspalt **(Abb. 9)**.

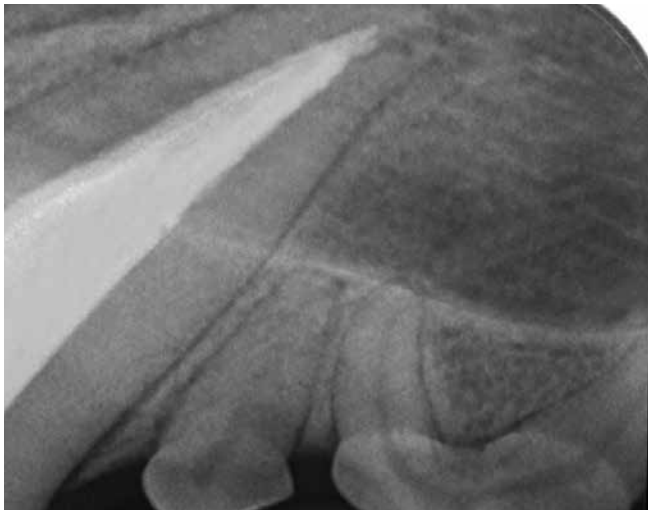

Abb. 9: Die zufriedenstellende Röntgenkontrolle.

Fazit

Ich würde es wieder tun! Es war eine spannende und herausfordernde Behandlung, die den gewünschten Erfolg brachte: die wiederhergestellte Dienstfähigkeit eines ausgebildeten Polizeihundes, ein glücklicher Hundeführer, der seinen Arbeitspartner behalten kann und nicht zuletzt ein weiterer Blick über den Tellerrand des Alltags für meine Auszubildende Elisa Reich und mich. ■

Bilder, soweit nicht anders deklariert:
© C. Stemper, S. Schirle, O. Rogge

Christoph Stemper

2000 Staatsexamen an der FSU Jena
2000–2002 Assistenzzeit Praxis Dr. O. Fünfer, Künzelsau
2002–2008 Gemeinschaftspraxis mit Dr. O. Fünfer, Künzelsau
2002 Aufnahme implantologischer Tätigkeit
2009 Niederlassung in eigener Praxis in Crailsheim
2015 Curriculum Endodontie
Seit 2015 (Zuweiser-)Praxis für Allg. Zahnheilkunde und Oralchirurgie
2017 Umzug in ein neues Praxisgebäude
2018 Curriculum Alters- und Behinderten-Zahnheilkunde
Tätigkeitsschwerpunkte: Präventive Zahnheilkunde, Bioästhetische Restaurationen, Endodontie
Mitgliedschaften DGZMK, DGI, DG Paro, FVDZ

Stefanie Schirle

1995–2001 Studium an der Veterinärmedizinischen Fakultät der LMU München
Seit 2001 angestellte Tierärztin in Tierarztpraxis Dr. Angela Meissner
Spezialisierungen: Homöopathie (2004) und Zahnmedizin seit 2018

Oliver Rogge

2007–2011 Ausbildung zum Zahntechniker im Dentallabor Fraundorf (Künzelsau) und an der gewerblichen Schule im Hoppenlau (Stuttgart)
2016–2017 Meisterschule Stuttgart

Christoph Stemper
Praxis für Allgemeine Zahnheilkunde
und Oralchirurgie
Jenny-Stern-Straße 6-8
74564 Crailsheim
Tel.: 07951-5159
www.zahnarzt-stemper.de

Tierarztpraxis
Dr. Angelika Meissner
Sonnenstraße 24
74586 Frankenhardt/Gründelhardt

Oliver Rogge
Zahntechnikermeister
Dentallabor Fraundorf
Komburgstraße 29, 74653 Künzelsau

Miele

E R G O N O M I S C H
C U B E X E C O D R Y
Z E I T S P A R E N D
S I C H E R X W I F I
N E U E I N F A C H E
B E D I E N U N G E F
F I Z I E N T **C U B E**
R T I N T U I T I V E
M E N Ü F Ü H R U N G
Ö K O N O M I S C H X
T O U C H S C R E E N

Cube und Cube X:
Die neuen Kleinsterilisatoren für Zahnarztpraxen.

Entscheiden Sie sich für mehr Wirtschaftlichkeit: Dank optimierter Reinigungsprogramme, kürzerer Laufzeiten und einer intuitiven Menüführung mit Touch-Display machen unsere neuen Sterilisatoren Cube und Cube X die Aufbereitung und Sterilisation von zahnmedizinischen Instrumenten leichter, sicherer und effizienter als jemals zuvor. **miele.de/pro/cube**

Miele Professional. Immer Besser.

Mehr erfahren: Telefon 0800 22 44 644
www.miele-professional.de

Eine endodontische Behandlung – wann weniger auch mehr sein kann

Nachfolgend beschreibt Dr. Sandweg aus Wuppertal an einem Behandlungsfall seine Vorgehensweise einer Endobehandlung, die sich eingangs als vermeintlich aussichtslos erweist. Ohne Einsatz eines DVTs, ohne chirurgische Maßnahmen und ohne Antibiose konnte er diese erfolgreich durchführen.

Fallbeispiel

Eine 63-jährige Patientin stellte sich mit Beschwerden an Zahn 21 in meiner Praxis vor. Der Zahn wies eine ca. 20 Jahre alte alio loco inserierte Krone auf, eine massive Schwarzfärbung am Kronenrand sowie eine deutlich tastbare circumscripte derbe Schwellung apikal von 21 in einer Größe von ca. 0,8 mm Durchmesser **(Abb. 1)**.

Eine Fistelung war zu diesem Zeitpunkt noch nicht zu erkennen, obwohl der Eindruck bestand, als stünde diese kurz bevor. Für die anstehende Therapie war dies jedoch nicht von Belang. Im Röntgenbild **(Abb. 2)** zeigten sich eine insuffiziente Wurzelfüllung mit einem in der Kanalmitte gelegenen Fremdkörper sowie ein minimal im Kanal verankerter Metallstift. Bei dem Fremdkörper handelte es sich vermutlich um ein Feilenfragment oder einen Silberstift. Es zeigte sich eine apikal scharf begrenzte Läsion endodontischen Ursprungs (LEU) in einer Größe von ca. 0,5 cm Durchmesser. Die Krone 21 stand in einem Kronenblock von 12 bis 21. Die apikale Region war deutlich druckdolent. Die Schwellung war nur lokal begrenzt, die Patientin klagte über mäßig starke Schmerzen.

Die Chance auf Zahnerhalt

Eine Wurzelspitzenresektion mit apikalem Verschluss wurde nicht in Betracht gezogen, da diese die Infektionsproblematik innerhalb des Kanalsystems in keiner Weise positiv beeinflusst hätte. Auch die Gabe eines Antibiotikums war kontraindiziert. Wenn man von der Möglichkeit einer Extraktion absah, blieb als Therapiewahl nur die orthograde Revision, wobei dann eine spätere Wurzelspitzenresektion nicht auszuschließen ist. Die Patientin wurde aufgeklärt, dass die anstehende Behandlung, die mit Schmerzen und Folgebeschwerden verbunden sein kann, lediglich den Versuch darstellt, den Zahn zu erhalten. Ein möglicher Zahnverlust konnte nicht ausgeschlossen werden.

Das Behandlungsprozedere

Der Befund und die Aufklärung der Patientin über die Therapiemöglichkeiten sowie die Kostenkalkulation wurden dokumentiert. Unter Kofferdam wurde der Zahn trepaniert; es zeigte sich dabei ein Radixanker.

Die Entfernung mittels Ultraschall kam aufgrund der Größe des Ankers nicht infrage. Die Trepanationsöffnung hätte zu groß gewählt werden müssen, um ringsherum den Ultraschallansatz einsetzen zu können. Daher wurde der Stift ausgeschliffen. Das winzige Restfragment ist in **Abbildung 5** zu sehen. Eine DVT-Aufnahme war nicht notwendig, da in der 2D-Röntgenaufnahme bereits offensichtlich war, dass der Weg an dem zentral gelegenen Fremdkörper nur distal vorbeiführen kann. Eine elektronische Längenmessung wurde vorgenommen und die Entfernung auf seitlichem Weg erfolgreich durchgeführt **(Abb. 3)**.

Abb. 1: Circumscripte Schwellung regio 21 apikal.

Abb. 2: Röntgenaufnahme vor Behandlungsbeginn.

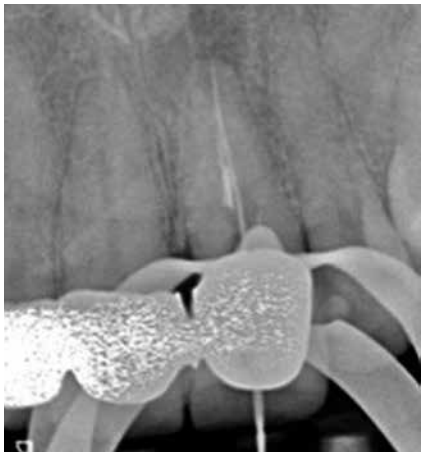

Abb. 3: Die Nadelaufnahme.

cara

cara i500

Ihr professioneller Einstieg in die Welt der digitalen Abformung.

ANGEBOT

1 x Intraoralscanner cara i500
1 x High-End PC
1 x Kulzer-Servicepaket (Aufstellung + Geräteeinweisung in Ihrer Praxis)

statt ~~18.855 €~~
nur 16.990 €*

Jetzt anrufen und Angebot sichern.

Telefon: **0800 4372-522**
E-Mail: **info.lab@kulzer-dental.com**

cara i500
Der neue Intraoralscanner.

Der neue **Intraoralscanner von Kulzer** – Ihr langjähriger Partner im Bereich der analogen und digitalen Abformung, seit mehr als 50 Jahren.

- keine Lizenzgebühren, keine Folgekosten
- offenes System (Datei-Export in STL-, PLY- und OBJ-Formaten)
- einfache Handhabung, schnelle Datenerfassung und intuitive Scansoftware
- zwei Hochgeschwindigkeitskameras und videobasierter Scanvorgang für hoch aufgelöste Aufnahmen

Mehr Informationen finden Sie unter **kulzer.de/cara-i500** oder kontaktieren Sie unsere Fachberater für einen Termin zur persönlichen Demonstration unter **kulzer.de/Kundenberater**.

* nur gültig im Direktvertrieb der Kulzer GmbH; unverbindliche Aktionspreisempfehlung der Kulzer GmbH jeweils zzgl. der gesetzlichen MwSt. Gültig bis 31.12.2019.

Mundgesundheit in besten Händen.

KULZER
MITSUI CHEMICALS GROUP

© 2019 Kulzer GmbH. All Rights Reserved.

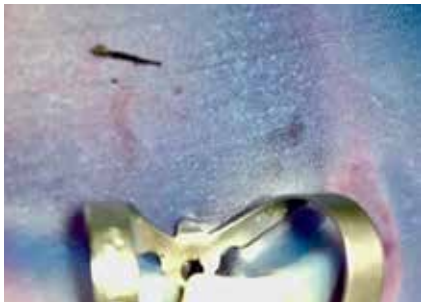

Abb. 4: Der entfernte Silberstift.



Abb. 5: Entfernter Silberstift und Fragment Radixanker.

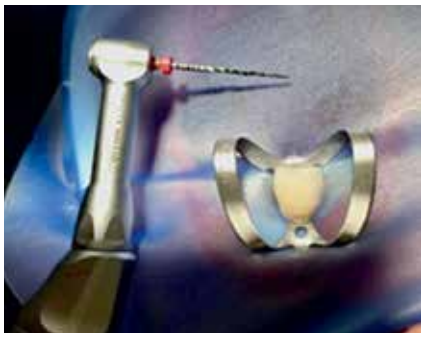

Abb. 6: Massive Debris an ProTaperNext X2; der kleine Kopf des Winkelstückes von Xsmart erleichtert die Arbeit unter Sicht.

Abb. 7: Papierspitzen nach Aufbereitung.

Abb. 8: Zwei Wochen nach der Erstbehandlung ist keine Schwellung mehr sichtbar.

Abb. 9: Kontrollaufnahme WF, distale Stufe als Kompromiss aufgrund der Vorbehandlung alio loco.

Mittels Handinstrumenten (Hedström-Feile ISO 25) wurde der Fremdkörper, ein Silberstift, entfernt **(Abb. 4)**. Erneut zeigte sich, dass ein Ultraschallansatz nicht sinnvoll gewesen wäre, denn dies hätte sicherlich den Silberstift zerstört und die Fragmente wären kaum entfernbar gewesen. Sowohl die Aufnahme des entfernten Silberstiftes als auch das Fragment des Radixankers zeigen, dass der Einsatz des Kofferdams **(Abb. 4)** essenziell wichtig war, denn so konnte eine eventuelle Aspiration vermieden werden. Allerdings behandeln wir grundsätzlich unsere endodontischen Fälle unter Kofferdam.

Die **Abbildung 6** zeigt, wie tiefschwarz der Debris war. Die Aufbereitung führten wir mit ProtaperNext bis ISO 50 durch. Ein reziprokes System wäre für mich in diesem Fall nicht infrage gekommen, da ich eine Überpressung von Debris über den Apex hinaus auf jeden Fall vermeiden wollte. Die „Förderschneckenmethode" der vollrotierenden ProtaperNext-Feile war hier meine Wahl. Der Debris wurde mittels Eddy-Aktivierung (VDW) der Spülflüssigkeiten, hier 6%ige NaOCl und 17%ige EDTA-Lösung (beides CanalPro von Coltene), entfernt. Die abschließende Spülung erfolgte mit NaOCl. Ein Spülvorgang muss mindestens solange wiederholt werden, bis sich die Spülflüssigkeit klar und sauber zeigt, danach noch zur Sicherheit ein paar Mal zusätzlich. Dann wurde nach Trocknung eine medizinische Einlage aus CaOH (AH Temp) appliziert und mittels sterilisierter Teflonfolie und Kunststoff (adhäsiv) verschlossen.
Die gesamte Behandlung wurde ohne Lokalanästhesie durchgeführt und es wurde kein Antibiotikum verordnet. Eine Ledermix-Einlage war in diesem Fall kontraproduktiv, da die ständige Cortisonabgabe hier nur die Heilung verzögert hätte. Nach 2 Wochen stellte sich die Patientin wieder in der Praxis vor. Die Schwellung war abgeklungen **(Abb. 8)**. Der Patientin ging es deutlich besser. Es bestand nur noch eine geringe Druckdolenz apikal an 21, sodass wir nun die endgültige Wurzelfüllung durchführen konnten.

In **Abbildung 9** ist die auf die Vorbehandlung zurückzuführende Stufe zu erkennen. Diese sollte nicht begradigt werden, um nicht noch mehr Zahnsubstanz zu opfern und somit den Zahn unnötigerweise zu destabilisieren. Eine weitere Röntgenkontrolle erfolgt in ca. 6 Monaten. ■

Dr. Christoph Sandweg

1982–1983 Zahntechnisches Praktikum bei Arpai und Hütter, Wuppertal
1983–1988 Studium der Zahnheilkunde an der Rheinischen Friedrich-Wilhelms-Universität Bonn
1988–1990 Wissenschaftlicher Mitarbeiter an der Poliklinik für Zahnerhaltung und Parodontologie der Universitätszahnklinik Bonn – Direktor: Prof. Dr. Nolden
1990 Promotion
1990–1992 Tätigkeit als Assistent in freier Praxis in Much
1992–1993 Wehrdienst als Zahnarzt
Seit 1993 niedergelassen in eigener Praxis in Wuppertal
Seit 1994 maschinelle Endodontie
Seit 2009 Arbeit mit dem Dentalmikroskop
Seit 2012 Kurse und Vorträge über Endodontie
2014 „Train the Trainer"-Zertifikat der Firma Dentsply Maillefer
Seit 2015 Endo-Abrechnungsexperte der Firma Dentsply Sirona sowie Verfasser deren Abrechnungsleitfadens für Endodontie
Seit 2019 Privat- und Gerichtsgutachter für Endodontie der Zahnärztekammer Nordrhein

Bilder, soweit nicht anders deklariert:
© Dr. Christoph Sandweg

Dr. Christoph Sandweg
Stahlsberg 61
42279 Wuppertal

Itis-Protect®
Zum Diätmanagement bei Parodontitis

Itis-Protect® wirkt – bei beginnender und chronischer Parodontitis

60 % entzündungsfrei in 4 Monaten

Studien-geprüft!

- ✓ trägt zur Regeneration von Gewebe bei
- ✓ reduziert Parodontitis-bedingten Zahnverlust
- ✓ unterstützt eine gesunde Bakterienflora
- ✓ stabilisiert das Immunsystem

Lebensmittel für besondere medizinische Zwecke (bilanzierte Diät).
Nicht zur Verwendung als einzige Nahrungsquelle geeignet. Nur unter ärztlicher Aufsicht verwenden.

Informationen für Fachkreise
Fax: +49 (0)451 30 41 79, E-Mail: info@hypo-a.de
www.itis-protect.de

Name / Vorname
Str. / Nr.
PLZ / Ort
Tel.
E-Mail
IT-ZMK 10.2019

hypo-A Besondere Reinheit in höchster Qualität
hypoallergene Nahrungsergänzung
D-23569 Lübeck, Tel. +49 (0)451 307 21 21, hypo-a.de

shop.hypo-a.de

© Adrey Popov/istock

Kardiale Risikopatienten in der Zahnarztpraxis

Als Folge des demografischen Wandels steigt der Anteil älterer Menschen, die sich in zahnärztliche Behandlung begeben, kontinuierlich an. Hinzu kommt, dass die heutigen Senioren dank der Erfolge bei der zahnärztlichen Prävention deutlich mehr eigene Zähne im Vergleich zur vorherigen Generation haben. Diese Patienten, die teilweise umfangreiche, auch chirurgische Behandlungen benötigen und auch wünschen, leiden oft unter einer Vielzahl internistischer Erkrankungen, die bei der Behandlungsplanung und Durchführung beachtet werden müssen. Nachfolgend wird die Relevanz diverser kardialer Vorerkrankungen genauer unter die Lupe genommen und detailliert erläutert, welche Vorsichtsmaßnahmen im Rahmen der zahnärztlichen Therapie zu treffen und einzuhalten sind.

Eine sorgfältige und ausführliche Anamnese ist Grundlage der Behandlung. Nur so können Risiken erkannt und in die Behandlungsplanung einbezogen werden. Viele Patienten kennen ihre Erkrankungen, aber sie erkennen oft nicht deren Relevanz für die zahnärztliche Behandlung. Aus den verschriebenen Medikamenten muss man häufig rückschließen, welche Erkrankungen vorliegen. Im Zweifel empfiehlt es sich, einen aktuellen Medikamentenplan beim Hausarzt anzufordern. Auch bei langjährigen Patienten muss die Anamnese (allgemeine, spezielle u. Familienanamnese) bezüglich der Allgemeinerkrankungen sowie der Hausmedikation regelmäßig aktualisiert werden.

Kardiovaskuläre Erkrankungen

Die kardiovaskulären Risikofaktoren wirken sich auch auf die Mundgesundheit aus [24]. Durch Gefäßverschlüsse der kleinen Gingivagefäße kommt es dort zu einer reduzierten Durchblutung. Infolgedessen sind weniger Leukozyten in der Gingiva vorhanden, wodurch sich die Abwehrlage verschlechtert. Dies begünstigt die Bakterienbesiedelung und erhöht die Gingivitisrate. Auch wird die Beteiligung oraler Keime an der Entstehung der Arteriosklerose der Koronararterien und der Karotiden diskutiert [9,11]. Eine schottische Studie zeigte, dass eine gute Mundhygiene die Zahl der kardiovaskulären Todesfälle reduziert. Von 11.900 Patienten, die über einen durchschnittlichen Zeitraum von 8,1 Jahren untersucht wurden, hatten diejenigen mit schlechter Mundhygiene ein deutlich erhöhtes Risiko für einen kardiovaskulären Tod [6]. Somit sollten insbesondere kardial vorerkrankte Patienten zu einer guten Mundhygiene motiviert und in ein engmaschiges Recallsystem eingebunden werden.

Hypertonie

Bluthochdruck (> 140/90 mmHg) ist eine Volkskrankheit. 25 bis 35% der Gesamtbevölkerung sind betroffen [16]. Die arterielle Hypertonie ist ein kardiovaskulärer Risikofaktor mit einer hohen begleitenden Morbidität und Mortalität. Jede Blutdrucksteigerung kann zu Gefäßverletzungen oder -rupturen führen, die in der Folge Arteriosklerose, einen Schlaganfall oder einen Herzinfarkt auslösen können [25]. Die Therapie umfasst die sog. Lifestyle-Modifikation. Sie bedeutet eine Reduktion der Kochsalzzufuhr, Gewichtsreduktion, Vermeiden von Alkohol- und Nikotinkonsum sowie Steigerung der körperlichen Aktivität, in Kombination mit einer passenden medikamentösen Therapie. Viele Patienten müssen blutdrucksenkende Medikamente einnehmen. Ein Großteil dieser Antihypertensiva kann in der Mundhöhle Nebenwirkungen wie Xerostomie, Gingivitis, Stomatitis, Gingivahyperplasie, Angioödeme und Halitosis auslösen [23].

In Kombination mit adrenalinhaltigen Lokalanästhetika kann es durch die unter Belastung oder durch Schmerzen erhöhte endogene Adrenalinausschüttung zu einem massiven Blutdruckanstieg kommen (hypertensive Krise). Es sollten daher nur adrenalinhaltige Lokalanästhetika mit einer maximalen Konzentration von 1:200.000 verwendet werden, eine intravasale Injektion durch sorgfältiges Aspirieren vermieden und adrenalinhaltige Präparate, wie z.B. adrenalinhaltige Retraktionsfäden, nicht zur Blutstillung verwendet werden. Auch müssen die Grenzdosen der Lokalanästhetika beachtet werden [5]. Darüber hinaus ist es ratsam, die Termine möglichst in die Nachmittagsstunden zu legen, da morgens der Blutdruck schlechter eingestellt ist und die Patienten meist morgens zusätzlich zu den blutdrucksenkenden Medikamenten Diuretika erhalten. Starke Kopfschmerzen sind ein Zeichen

PREISBEISPIEL

VOLLVERBLENDETES ZIRKON „CALYPSO“

647,- €*

4 Kronen und 2 Zwischenglieder, Zirkon, vollverbl.
(Sagemax, Vita VM 9, Vita Akzent)

*inkl. MwSt., Artikulation, Material, Modelle und Versand

Mehr Lachen. Nutzen Sie die Vorteile des Komplettanbieters.

Der Mehrwert für Ihre Praxis: Als Komplettanbieter für zahntechnische Lösungen beliefern wir seit über 30 Jahren renommierte Zahnarztpraxen in ganz Deutschland. *Ästhetischer Zahnersatz zum smarten Preis.*

PERMADENTAL.DE
0 28 22 - 1 00 65

für einen zu hohen Blutdruck und sollten immer durch eine sofortige Blutdruckmessung überprüft werden. Bei Blutdruckwerten über 180/120 mmHg ist keine Behandlung möglich. In solchen Fällen müssen elektive Eingriffe abgesagt werden und Notfalleingriffe stationär erfolgen [27].

Hypotonie

Dier orthostatische Hypotonie ist definiert als deutlicher Blutdruckabfall (systolisch > 20 mmHg und diastolisch > 10 mmHg) innerhalb von 3 Min. nach einem Lagewechsel von der Horizontalen in die Vertikale. Aufgrund der zu geringen ZNS-Perfusion kommt es zur Synkope. Bei den über 65-jährigen Patienten haben bis zu 20% eine orthostatische Hypotonie [8,17]. Als Erstmaßnahme sollte der Patient flach gelagert und die Beine hochgehalten werden, um die Rezirkulation des Blutes zu erleichtern.

Koronale Herzerkrankungen (KHK)

Pro Jahr versterben in Deutschland 50.000 Menschen an einem akuten Myokardinfarkt [19]. Die KHK ist in den Industrienationen mit 30 bis 40% die häufigste Todesursache [20]. Durch die zunehmende Arteriosklerose der Koronargefäße kommt es zu einem thrombotischen Verschluss, der eine Minderperfusion bis zur Ischämie des Myokards zur Folge hat. Daraus resultiert das akute Koronarsyndrom. Plötzlich auftretende Thoraxschmerzen, als „Angina pectoris" bezeichnet, gelten als typisches Leitsymptom [25]. Bei der stabilen Angina pectoris verschwinden die Schmerzen in Ruhe oder durch die Gabe von Nitrolingualspray innerhalb von Minuten. Wenn die Beschwerden länger als 15 bis 20 Min. anhalten und sich nicht durch 1 bis 2 Hübe Nitrolingualspray verbessern, besteht der Verdacht auf einen akuten Myokardinfarkt [3]. Hier muss umgehend der Notarzt verständigt werden. Beim Infarkt sind bereits Teile des Herzmuskels durch die Minderperfusion abgestorben. Patienten geben typischerweise retrosternale Schmerzen an, die in den linken Arm, Hals und Kiefer ausstrahlen können. Insbesondere Frauen, ältere Patienten und Diabetiker haben oftmals atypische Symptome wie Atemnot, Übelkeit/Erbrechen, Schweißausbrüche, Synkope oder Bauch- und Rückenschmerzen [3].

Bei der Behandlung von Patienten mit KHK ist unbedingt eine Tachykardie zu vermeiden, um eine Verschlechterung der Sauerstoffversorgung des Herzens zu verhindern. Es empfiehlt sich, die Sauerstoffversorgung während der Behandlung mit einem Pulsoxymeter zu überwachen. Aufgrund des Risikos kardialer Komplikationen, v.a. Herzrhythmusstörungen, sollten in den ersten 6 Monaten nach einem Myokardinfarkt keine zahnärztlichen Routinebehandlungen durchgeführt werden. Es besteht ein hohes Risiko für einen Reinfarkt. Gleiches gilt für Patienten mit einer instabilen Angina pectoris. Bei Notfallsituationen müssen diese Patienten an eine Klinik überwiesen werden. Notfallpharmaka und die Überwachung von Blutdruck und Sauerstoffsättigung erhöhen die Sicherheit während der Therapie [18]. Die Adrenalindosis sollte bei Patienten mit KHK und Therapie mit nichtselektiven Betablockern maximal 0,035 mg betragen. Auf adrenalinhaltige Retraktionsfäden ist aufgrund der raschen Absorption zu verzichten [14].

Herzrhythmusstörungen

In der Kardiologie werden Rhythmusstörungen in bradykarde (< 50 Schläge/Min.) und tachykarde (> 100 Schläge/Min.) eingeteilt. Bei der Bradykardie sinkt die Herzfrequenz durch eine Reizung des Parasympathikus ab. Dies kann durch Manipulation im Rachen, aber auch durch adrenalinhaltige Lokalanästhetika ausgelöst werden, wie z.B. beim sog. Adam-Strokes-Anfall: Dabei kommt es zur Bewusstlosigkeit, ggf. mit Krampfanfällen, durch Hirnanämie infolge von Herzrhythmusstörungen. Um solche Bradykardien zu vermeiden, werden Herzschrittmacher implantiert. Patienten mit einem Herzschrittmacher benötigen keine antibiotische Abschirmung [1], es sollten aber mögliche Interferenzen mit dem Schrittmacher beachtet werden. Die Datenlage ist hier nicht eindeutig: Vor allem bei älteren Schrittmachern sollten kein Ultraschall, keine elektrische Vitalitätsprüfung und keine elektrochirurgischen Geräte benutzt werden [2]. Es empfiehlt sich, Patienten nach dem Schrittmacherausweis und der letzten Schrittmacherkontrolle (mind. alle 12 Monate) zu fragen.

Bei der Tachykardie steigt die Herzfrequenz an, ausgelöst beispielsweise durch Schmerz, Stress und Angst. Bei kardial vorerkrankten Patienten kann es somit im Zuge der zahnärztlichen Behandlung zu Kammerflattern oder Kammerflimmern kommen. Der Patient ist sofort reanimationspflichtig. Bei dieser Patientengruppe sollte folglich Behandlungsstress, wenn immer möglich, vermieden werden. Liegt eine schwere Rhythmusstörung vor, müssen adrenalinfreie Lokalanästhetika verwendet werden, um Tachykardien durch eine intravasale Injektion zu vermeiden. Eine Notfallausrüstung, die einen automatischen Defibrillator enthält, kann hier Leben retten. Patienten mit rezidivierenden Tachykardien werden mit implantierbaren Defibrillatoren behandelt. Diese lösen bei einem Herzstillstand oder einem Kammerflimmern eine Defibrillation aus. Auch hier ist eine regelmäßige Gerätekontrolle (mind. alle 6 Monate) nötig.

Das Vorhofflimmern ist die häufigste Herzrhythmusstörung, 35% der über 90-Jährigen sind betroffen [4]. Die Patienten werden zusätzlich mit gerinnungshemmenden Medikamenten behandelt, um Embolien zu vermeiden [25]. Daher sollte der Patient über ein erhöhtes Blutungsrisiko aufgeklärt und der Eingriff durch lokale hämostyptische Maßnahmen unterstützt werden.

Korrigierte Herzerkrankungen

Pro Jahr erhalten ca. 30.000 Patienten in Deutschland eine mechanische oder biologische Herzklappe. Bei Patienten, die eine künstliche Herzklappe oder eine Herztransplantation benötigen, sollte im Idealfall vor der Implantation eine vollständige Zahnsanierung erfolgen, um mögliche Infektionsherde auszuschalten. In den ersten 6 Monaten nach dem Klappenersatz dürfen entsprechend der Leitlinie der AWMF keine zahnärztlichen Behandlungen durchgeführt werden, da hier das Risiko einer schweren Endokarditis am höchsten ist. Unaufschiebbare Notfalleingriffe müssen stationär und in enger Absprache mit dem behandelnden Kardiologen erfolgen [7].

Endokarditis

Die Entzündung der myokardialen Innenschicht (Endokard) entsteht an einer Läsion des Endokards. Hier formt sich ein Thrombus, welcher von Bakterien besiedelt wird. Dieser Thrombus kann

Besuchen Sie unsere Beratungsstände und sichern Sie sich Ihre Sammeltasse!

08.11. – 09.11. | id Frankfurt
Stand B 87

+ Deutscher Zahnärztetag
als Premium Partner
Foyer vor dem Saal Harmonie

BLUE SAFETY
Die Wasserexperten

MIT GEWINNSPIELEN AN DEN STÄNDEN!
Gewinnen Sie mit etwas Glück ein iPhone oder iPad!

„Sie müssen den **Biofilm** in Ihren Wasser führenden Systemen **besiegen**.

Wie Sie gleichzeitig **tausende Euro sparen** und **Rechts-sicherheit gewinnen**, verraten wir Ihnen bei den **Herbstmessen**."

Dieter Seemann
Leiter Verkauf und
Mitglied der Geschäftsführung

BLUE SAFETY
Premium Partner
DEUTSCHER ZAHNÄRZTETAG
für den Bereich
Praxishygiene

Einfach vorab einen **Termin für Ihren Messebesuch** vereinbaren. Oder abseits des Trubels **in Ihrer Praxis**:

Fon **00800 88 55 22 88**
www.**bluesafety.com**/Messen

Biozidprodukte vorsichtig verwenden. Vor Gebrauch stets Produktinformation lesen.

sich im ganzen Körper ausbreiten und eine Systemkrankheit auslösen. Bei infektiösen Endokarditiden wurden dentogene Keime nachgewiesen. So kann bereits durch das Zähneputzen eine Bakteriämie ausgelöst werden. Diese Bakterien gelangen in den Blutkreislauf und können sich an erkrankten oder künstlichen Herzklappen ablagern und möglicherweise eine Endokarditis verursachen. Die Bakteriämie-Prävalenz bei unterschiedlichen zahnärztlichen Maßnahmen wird in **Tabelle 1** [26] dargestellt. Die Indikationen für eine Antibiotikaprophylaxe wurden in den letzten Jahren immer weiter reduziert und umfassen nur noch 4 Hochrisikopatientengruppen **(Tab. 2)** [21]. Bei Eingriffen mit Manipulationen an der Gingiva, der periapikalen Zahnregion oder mit Perforationen der oralen Mukosa muss eine antibiotische Abschirmung erfolgen [22]. Dazu zählen folgenden Behandlungen: Chirurgie (Extraktion, WSR, PA-Chirurgie, Implantationen), intraligamentäre Injektionen, Zahn- oder Implantatreinigung (wenn Blutungen zu erwarten sind) sowie das Einlegen von Retraktionsfäden.

Mittlerweise weiß man, dass eine sorgfältige Mundhygiene, ein gutes Recallsystem und eine gute orale Desinfektion die Bakteriämie und das damit verbundene Endokarditisrisiko deutlich reduzieren können [6,15]. Das Standard-Regime besteht aus einer Einzeldosis von 2 g Amoxicillin 30 bis 60 Min. vor dem Eingriff. Bei Penicillinallergie wird Clindamycin 600 mg empfohlen [22] **(Tab. 3)**. Eine wiederholte Dosis ist nur bei sehr langen Eingriffen (> 4 Std.) nötig. Bei Patienten mit einer ausgeprägten Niereninsuffizienz muss ggf. eine Dosisanpassung erfolgen. Hier sollte die Dosierung mit dem behandelnden Internisten besprochen werden. Patienten mit Stents oder Bypässen haben kein erhöhtes Endokarditisrisiko, daher ist hier standardmäßig keine antibiotische Abschirmung angezeigt. Die beschriebenen Patientengruppen erhalten oft blutverdünnende Medikamente, da sie ein erhöhtes Thromboserisiko haben. Insbesondere nach operativen Eingriffen, wie z.B. einer Stentimplantation, erhalten die Patienten 2 blutverdünnende Medikamente für einen definierten Zeitraum. In diesem Zeitraum sollten zahnärztliche Eingriffe verschoben werden oder in spezialisierten Zentren in enger Absprache mit dem Kardiologen erfolgen.

Herzinsuffizienz

In den westlichen Industrieländern liegt die Prävalenz der Herzinsuffizienz bei etwa 3% der Bevölkerung. In den vergangenen 3 Jahrzehnten konnten erhebliche Fortschritte in der Behandlung erzielt und damit der Krankheitsverlauf und die Prognose vieler Patienten mit einer Herzinsuffizienz signifikant verbessert werden. Die Inzidenz der Herzinsuffizienz nimmt mit dem Alter nahezu exponentiell zu. Weit über die Hälfte der wegen einer Herzinsuffizienz stationär behandlungsbedürftigen Patienten ist heute über 65 Jahre alt [12]. Luftnot und Ödeme sind Leitsymptome der Herzinsuffizienz. Eine Flachlagerung des Patienten für zahnärztliche Eingriffe ist aufgrund der zunehmenden Luftnot kontraindiziert. Patienten mit kardialen Vorerkrankungen sollten, wenn immer möglich, zur Behandlung aufrecht gelagert werden. Zu weiteren, für den Zahnarzt sichtbaren Symptomen, die auf eine Herzinsuffizienz hinweisen, gehört die Zyanose der Lippen und Schleimhäute [25].

Die New York Heart Association teilt die Herzinsuffizienz in 4 Schweregrade, ein [10] **(Tab. 4)**. Ab Klasse 3 sollten Behandlungen nicht mehr im ambulanten Bereich durchgeführt werden. Viele Patienten mit Herzinsuffizienz erhalten Antikoagulanzien, sodass

Maßnahme	Bakteriämie in %
Zahnextraktion	10–100
Parodontalchirurgie	35–90
Zähneputzen mit Zahnseide	20–70
Zähneputzen allein	< 40
normale Nahrungsaufnahme	7–50

Tab. 1: Bakteriämie bei zahnärztlichen Maßnahmen (nach Wilson et al. 2007 [26]).

Antibiotikum	Dosierung	Zeitpunkt
Amoxicillin	2 g (Kinder: 50 mg/kg/KG)	30–60 Min. präop.
Clindamycin	600 mg (Kinder 20 mg/kg/KG)	30–60 Min. präop.

Tab. 3: Antibiotika zur Endokarditisprophylaxe.

Klasse	Beschwerden
I	Beschwerdefreiheit, normale körperliche Belastung möglich
II	Beschwerden bei stärkerer körperlicher Belastung
III	Beschwerden schon bei leichter körperlicher Belastung
IV	Beschwerden in Ruhe

Tab. 4: Einteilung der New York Heart Association (NYHA) nach klinischen Schweregraden.

Indikation
nach Herzklappenersatz (mechanisch/biologisch)
nach Endokarditis
nach Herztransplantation
Patienten mit: • unkorrigierten zyanotischen Vitien • korrigierten Vitien mit Fremdmaterial (< 6 Monate nach OP) • korrigierten Vitien mit Residualdefekten nach OP • unkorrigierten azyanotischen Vitien mit turbulentem Fluss

Tab. 2: Indikationen zur Endokarditisprophylaxe.

Pharmakon	Orale Nebenwirkung
ACE-Hemmer	Angioödem, Burning mouth lichenoide Reaktion
Betablocker	lichenoide Reaktion max. Adrenalindosis 0,035 mg (nicht bei selektiven Betablockern)
Diuretika	Xerostomie
Digitalis	kein Adrenalin, (Arrhythmiegefahr!!!) verstärkter Würgereiz

Tab. 5: Nebenwirkungen von Herzinsuffizienz-Pharmaka.

eine erhöhte Blutungsneigung bei chirurgischen Eingriffen zu erwarten ist. Patienten, die Herzglykoside erhalten, neigen zu Übelkeit/Erbrechen. Eine Reizung des Würgereflexes sollte daher vermieden werden. Bei Diuretika, Blutdrucksenkern und Vasodilatatoren ist zudem auf hohe Adrenalinkonzentrationen zu verzichten. Eine Übersicht über Nebenwirkungen von Herzinsuffizienz-Pharmaka zeigt **Tabelle 5**. Behandlungstermine sollten vormittags und nicht vor Wochenend- oder Feiertagen erfolgen, um kleinere Nachblutungen ggf. versorgen zu können. Hier empfiehlt es sich, immer eine Notfallnummer mitzugeben, um dem Patienten ein Sicherheitsgefühl zu vermitteln.

Fazit

Grundsätzlich müssen bei kardial vorerkrankten Patienten immer der aktuelle Zustand, also ob z.B. eine Herzinsuffizienz, Hypertonie oder Angina pectoris vorliegt, sowie die Medikation erfragt werden. Behandlungen sollten möglichst stressfrei und in kurzen Sitzungen erfolgen. Als Faustregel gilt: Wenn Patienten problemlos 1 bis 2 Stockwerke ohne Atemnot bewältigen können, besteht ein geringes perioperatives Risiko. Schafft der Patient dies nicht, sollte der behandelnde Internist hinzugezogen werden [13]. In gemeinsamer Absprache kann das Behandlungsrisiko beurteilt und ggf. die Medikation umgestellt, der Eingriff verschoben oder die Therapie unter stationären Bedingungen geplant werden.

Sollte es während der Behandlung zu präkordialen Schmerzen kommen, ist Nitrospray bereitzuhalten und die Behandlung vorsichtshalber abzubrechen. Die Lokalanästhesie sollte eine möglichst geringe Adrenalinkonzentration beinhalten, um Komplikationen zu vermeiden; nichtsdestotrotz bleibt eine suffiziente Schmerzausschaltung obligat, da Schmerzen und Stress bei diesen Patienten ebenfalls zu Dekompensationen führen können. Eine sorgfältige Blutstillung und Wundversorgung sind wichtig, da fast immer blutverdünnende Medikamente eingenommen werden. ■

Literaturverzeichnis unter www.zmk-aktuell.de/literaturlisten

Dr. Linda Daume

2005–2010 Studium der Zahnmedizin, Universität Rostock
2010 Staatsexamen u. Approbation
2011–2012 Assistenzzahnärztin in freier Praxis
2012–2015 Weiterbildungsassistentin im Bereich Oralchirurgie
2015 Fachzahnarztprüfung im Bereich Oralchirurgie
Seit 2015 Wissenschaftliche Mitarbeiterin in der Abteilung für Mund-, Kiefer- und Gesichtschirurgie, Universitätsklinikum Münster

Dr. Linda Daume
Universitätsklinikum Münster
Klinik für Mund-, Kiefer- und Gesichtschirurgie
Albert-Schweitzer-Campus 1
48149 Münster
Linda.daume@ukmuenster.de

kuraray Noritake

DIE KUNST, ALLES ZU VEREINEN.

KATANA™ ZIRCONIA BLOCK
ÄSTHETISCH. STARK. SCHNELL.

KATANA™ Zirconia Block
MULTI LAYERED

Stellen Sie sich oft die Frage, was ist wichtiger: Ästhetik oder mechanische Eigenschaften? **Der KATANA™ Zirconia Block ist unsere Antwort!**

Mit seiner hervorragenden Biegefestigkeit von 763 MPa und seinem integrierten Farb- und Transluzenzverlauf für eine noch höhere Ästhetik, bietet der Block neue begeisternde Ergebnisse, die so mit Lithiumdisilikat-Glaskeramik oder herkömmlichem Zirkonoxid nicht erreicht werden.

Und im CEREC System dies alles auch in nur 35 Minuten. 15 Minuten fräsen und 18 Minuten sintern*. Dies ist die Kunst, alles zu vereinen! **Probieren Sie es aus!**

* Falls die Wanddicke beim Trockenfräsen weniger als 6 mm beträgt.

WEITERE INFORMATIONEN ERHALTEN SIE UNTER DER TELEFONNUMMER **069 - 305 35835** ODER PER MAIL **DENTAL.DE@KURARAY.COM**

100 Jahre intraligamentäre Anästhesie (ILA) – 20 Jahre Dosierradspritze

Injektionen von Anästhetikum ins Desmodont wurden erstmals in Frankreich vor 100 Jahren von Chompret (1920) durchgeführt und beschrieben. Die generelle Anwendung dieser minimalinvasiven Lokalanästhesie-Methode war wegen der noch ungeeigneten Instrumentarien nicht angezeigt. Das änderte sich mit der Einführung der Dosierradspritze. Im Rückblick auf die vergangenen 20 Jahre werden nachfolgend technische Entwicklungen sowie Erfahrungen der klinischen Anwendung unter Berücksichtigung der wissenschaftlichen Evidenz bewertet und diskutiert.

Als 1997 beim Klinikum der Ludwig-Maximilian-Universität München, Poliklinik für Zahnerhaltung und Parodontologie, zur Bewertung der klinischen Eignung der Prototyp der Dosierradspritze SoftJect auf dem Tisch lag, öffnete sich eine Tür der zahnärztlichen Schmerzausschaltung, die bis dato verschlossen war: minimalinvasive Lokalanästhesie ohne Risiken und Komplikationen für Zahnarzt und Patient. Mit der Dosierradspritze steht für intraligamentale Injektionen ein Instrumentarium zur Verfügung, das dem Behandler die Möglichkeit eröffnet, das Anästhetikum minimalinvasiv und ohne kraftverstärkende Hebel zu applizieren. Der Anwender hat mit dieser ILA-Spritze die Möglichkeit, die definierte Menge Anästhetikum in den Desmodontalspalt zu injizieren und dabei den erforderlichen Druck zur Überwindung des gewebsbedingten Gegendrucks (back pressure) den anatomischen Gegebenheiten des Patienten präzise anzupassen.

Es wurde die Hypothese aufgestellt, dass es bei Verwendung der Dosierradspritze unter praxisüblichen Bedingungen möglich ist, intraligamentäre Anästhesien zu erreichen, die den konventionellen Methoden der Lokalanästhesie in der Wirkung adäquat sind, und dass die in der Literatur beschriebenen ungewünschten Effekte der ILA weitgehend auf die damals ausschließlich verfügbaren Instrumente zurückzuführen sind. Besondere Beachtung galt dabei den in der Literatur immer wieder vorgebrachten Bedenken, dass die ILA zu Schädigungen des Parodontiums führen kann [9,12,20].

Stand der Wissenschaft, Technik und Klinik

Bis Ende des letzten Jahrhunderts war der Stand der Technik der ILA die Dosierhebelspritze, z.B. die Citoject **(Abb. 1)**, die Anfang der 1980er-Jahre von Bayer angeboten worden war. Die neu entwickelte Dosierradspritze Soft.Ject **(Abb. 2)** stand als Prototyp zur Verfügung – die klinische Eignung und Bewertung sollten noch folgen. Als Kanülen wurden systemadaptierte ILA-Injektionsnadeln ausgewählt, die einen Durchmesser von 0,3 mm, eine Länge von 13 mm und einen extrakurzen Anschliff hatten. Wegen der gewünschten gefäßverengenden Wirkung [11,13,14] wurde als Anästhetikum-Substanz Articain mit Adrenalin 1:200 000 (z.B. Ultracain D-S oder Ubistesin) verwendet, was auch üblicherweise für Leitungs- und Infiltrationsanästhesien appliziert wird. Pro Zahnwurzel wurden ungefähr 0,2 ml dieser Substanz in etwa 20 Sek. verabreicht, wie es Stand der Technik war [7,8].

Der interstitielle Widerstand muss bei der intraligamentalen Injektion adäquat überwunden werden. Dirnbacher und Partner konnten am frischen Schweinekiefer messen, dass der Gegendruck sukzessive abnimmt, je langsamer das Anästhetikum angedient (injiziert) wird [6]. Das angediente Anästhetikum diffundiert ins Ligamentum circulare und wird vom Desmodontalgewebe resorbiert; die anästhetische Wirkung tritt unverzüglich ein [25,27]. Zur leichten Anwendung sollte die Kanüle entsprechend der Position des intraligamental zu anästhesierenden Zahnes am Ansatz etwas anguliert werden – für den Oberkiefer nach

Abb. 1: Dosierhebelspritzen Citoject und Paroject.

Abb. 2: Dosierradspritze Soft.Ject.

Sofortige* Schmerz-linderung + anhaltender Schutz



PRO-ARGIN TECHNOLOGIE

ZINK

REPARIEREN

Die **PRO-ARGIN Technologie** repariert sensible Zahnbereiche und sorgt für sofortige* und lang anhaltende Schmerzlinderung:[1,2]

- **60,5 % sofortige Schmerzlinderung und 80,5 % Linderung nach 8 Wochen[1,2]**

VORBEUGEN

Zink hilft, das Zahnfleisch zu stärken und dessen Rückgang vorzubeugen – eine der Hauptursachen von Schmerzempfindlichkeit:[3]

- **Senkung des Gingivitis-Index um 25,8 % nach 6 Monaten[3,#]**

* Für sofortige Schmerzlinderung mit der Fingerspitze auf den empfindlichen Zahn auftragen und für 1 Minute sanft einmassieren

\# Im Vergleich zu einer handelsüblichen Fluoridzahnpasta ohne antibakteriellen Zusatz

1 Nathoo S, et al. J Clin Dent. 2009;20(Spec Iss):123 –130. **2** Docimo R, et al. J Clin Dent. 2009; 20(Spec Iss):17– 22. **3** Lai HY et al. J Clin Periodontol 42 S17 (2015)

GABA GmbH

Abb. 3: Vor der Einführung in den Desmodontalspalt sollte die Kanüle anguliert werden.

Abb. 4: Zur Injektion wird die Kanülenspitze etwa 1 bis 2 mm, max. 3 mm in den Parodontalspalt eingeführt.

Abb. 5: Das Dosierrad wird mit dem Daumen langsam in Richtung Kopfteil bewegt.

oben, für den Unterkiefer nach unten **(Abb. 3)**. Nun kann die Kanülenspitze in den Desmodontalspalt eingeführt werden, etwa 2 bis 3 mm, bis Knochenkontakt spürbar wird **(Abb. 4)**. Dann wird das Dosierrad mit dem Daumen zum Kopfteil der Spritze hin langsam bewegt – gegen den interstitiellen Widerstand **(Abb. 5)**. Bei 2-wurzeligen Zähnen erfolgte je 1 distale und 1 mesiale Injektion. Bei erforderlichen 3. Injektionen – z.B. bei 3-wurzeligen Zähnen – erfolgt die Injektion in die Furkation [1].

Die Methode der intraligamentären Anästhesie ist vollständig aufgeklärt und in der internationalen Literatur detailliert beschrieben [15,18,24,28,29,30,31,35]. Das intraligamental injizierte Anästhetikum wird vom Desmodontalgewebe resorbiert und breitet sich intraossär aus. Sehr schnell erreicht es das Foramen apicale – die anästhetische Wirkung tritt ein.

Ergebnisse

Prothmann und Partner haben im Rahmen ihrer Metaanalyse der klinischen Erfahrungen von 1976 bis 2014 (DZZ 2016) alle relevanten Aspekte der intraligamentären Anästhesie betrachtet [22]. Das Dosierrad-Injektionssystem – die Soft.Ject-Spritze – wurde im Rahmen diverser evidenzbasierter Vergleichsstudien (ILA vs. Leitungs- und Infiltrationsanästhesie) 602 Mal angewandt, die Ergebnisse dokumentiert und ausgewertet [22]. Die Lokalanästhesie-Methode der intraligamentären Anästhesie ist für alle Patientengruppen – Junge, Alte, mit und ohne Vorerkrankungen – problemlos anwendbar. Bei Patienten mit hämorrhagischer Diathese oder unter Antikoagulanzien-Therapie ist die ILA die Methode der Wahl; im Desmodontalspalt sind keine Gefäße, die durch die Kanüle verletzt werden können. Die Leitungs- und die Infiltrationsanästhesie sind bei diesen Patienten kontraindiziert [26].

Bei allen üblichen zahnmedizinischen therapeutischen Maßnahmen ist mithilfe der Dosierradspritze eine punktgenaue und minimalinvasive Einzelzahnanästhesie möglich: zahnerhaltende Maßnahmen an allen Zähnen [5,34], endodontische Behandlungen (auch Vitalexstirpationen) [10,32,33], parodontologische Therapien (geschlossenes Vorgehen) [17,21] sowie Extraktionen und Osteotomien [13,14,16]. Bei lang dauernden und großflächigen dentoalveolären chirurgischen Maßnahmen kann die ILA die Anforderungen nicht erfüllen, hier sind die Leitungs- und die Infiltrationsanästhesie indiziert.

Diskussion

Ein Vorteil der ILA, die begrenzte lokale Ausdehnung der Betäubung, wird als Möglichkeit zur diagnostischen Abklärung von nicht lokalisierbaren pulpitischen Schmerzen aufgezeigt [19,23, 31,35]. Zugal et al. (2005) beschreiben die Methode und den Diagnoseerfolg (100%) [35]. Wichtig war, das injizierte Volumen möglichst gering zu halten, um eine lokale Ausbreitung der Wirkung auf benachbarte Zähne zu vermeiden. Durch die direkte Kraftverstärkung (1:5,5) und -übertragung vom Dosierrad auf die Zahnkolbenstange ohne ein integriertes, mehrstufiges Hebelsystem (DIN 13989 : 2013-10) ist der Anwender in der Lage, die anatomischen Gegebenheiten des Patienten in seinem Daumen zu fühlen und Injektionsdruck und -zeit präzise anzupassen [2]. Drucknekrosen können mit der Dosierradspritze nicht generiert werden [19].

Die schnelle und unproblematische Durchführung der Lokalanästhesie ist für Patient und Behandler gleichermaßen von großer Bedeutung. Die Form der Spritze und der folgende Einstichschmerz können Auslöser für die Entwicklung einer „Angst vor der Spritze" sein, die sich bis zu einer Spritzenphobie steigern kann. Das Aussehen des Injektionsgerätes Soft.Ject wird von den Patienten positiv wahrgenommen; die grazile, nicht spritzenähnliche Form wurde als nicht furchteinflößend empfunden [3,4]. Der 2. wichtige Punkt im Zusammenhang mit der „Angst vor der Spritze" ist der Schmerz selbst, der bei der Leitungs- und der Infiltrationsanästhesie durch den Einstich der Injektionsnadel in das Gewebe ausgelöst wird. Bei der ILA empfinden die Patienten keinen Einstichschmerz, weil die Kanülenspitze entlang des Zahnhalses in den Desmodontalspalt eingeführt und nicht in die Gingiva eingestochen wird [4].

Schlussfolgerung

In 20 Jahren praktischer Anwendung hat sich die Dosierradspritze Soft.Ject für intraligamentale Injektionen uneingeschränkt bewährt. Sie ermöglicht es, vollständig von der Leitungs- und der Infiltrationsanästhesie auf die Einzelzahnanästhesie umzustellen – mit Nutzen für Behandler und Patienten. Bei der ILA braucht der Patient nicht, wie im Patientenrechtegesetz (BGB § 630) vorgegeben, über die Risiken und Komplikationen der konventionellen Lokalanästhesie-Methoden aufgeklärt zu werden, denn sie sind bei der ILA mit der Dosierradspritze nicht gegeben. ■

Literaturverzeichnis unter www.zmk.aktuell.de/literaturlisten

Interessenkonflikt:

Die Autoren erklären, dass kein Interessenkonflikt im Sinne der Richtlinien des International Committee of Medical Journal Editors besteht.

Bilder, soweit nicht anders deklariert:
© Taubenheim/Bender/Benz

Lothar Taubenheim
Am Thieleshof 24
40699 Erkrath
LT.Lothar.Taubenheim@t-online.de

Dr. med. dent. Wolfgang Bender
Flachskampstraße 65
40627 Düsseldorf
Dr.W.Bender@gmx.de

Prof. Dr. med. dent. Christoph Benz
Poliklinik für Zahnerhaltung und Parodontologie
Universität München
Goethestraße 70
80336 München

Karies vorbeugen: Zähneputzen oder die richtige Ernährung? Was ist wichtiger?

Für den Erhalt der Homöostase im dentalen Biofilm ist ein geringes Level an kariogenen Bakterien und deren Stoffwechselaktivität entscheidend. Um einen Anstieg zu vermeiden, sollten nicht zu viele fermentierbare Kohlenhydrate zugeführt werden. Der vorliegende Artikel betont die Rolle der Ernährung und verdeutlicht ihren Einfluss auf die Entstehung von Karies. Der Autor plädiert für eine bessere Kariesprophylaxe, die verstärkt die Ernährungsberatung berücksichtigt.

Karies ist heute die weltweit häufigste chronische Erkrankung des Menschen und betrifft etwa 2,3 Milliarden Erwachsene und 560.000 Kinder [1]. In Deutschland sind derzeit etwa 98% der Bevölkerung betroffen. Karies ist die häufigste Ursache für den Verlust von Zähnen und für Schmerzen in der Mundhöhle [2,3]. Epidemiologische Studien fanden unterschiedliche Häufigkeiten für das Auftreten von Karies in verschiedenen Regionen: In Westeuropa, Nordamerika, Australien, Brasilien, Chile und Peru ist die Kariesinzidenz hoch, in Afrika, Süd- und Ostasien ist sie eher gering [4]. Die unterschiedliche Ernährung in diesen Regionen scheint ein wesentlicher Faktor für das heterogene Auftreten von Karies zu sein [5]; v.a. steige die Kariesinzidenz allgemein mit steigendem Alter stark an [6,7].

Treten bei einem Kleinkind kariöse Initialläsionen bzw. offene kariöse Läsionen auf, ist das der eindeutigste Risikofaktor für die Entwicklung weiterer kariöser Läsionen. Die Entstehung von Karies wird durch viele Faktoren beeinflusst. Als frühe Risikofaktoren für die Kariesentstehung gelten: kariöse und ungepflegte Zähne der Mutter, wodurch kariogene Mikroorganismen auf den Säugling oder das Kleinkind übertragen werden können; Beläge auf den Frontzähnen des Oberkiefers und schlechte Gewohnheiten (Habits), wie dauerndes Nuckeln an Saugerflaschen mit zuckerhaltigen Getränken, Säften oder Saftschorlen (z.B. auch zum Einschlafen) sowie häufige Zwischenmahlzeiten, die fermentierbare Kohlenhydrate enthalten. Weiterhin ist ein niedriger Sozial- und Bildungsstatus der Familien ebenfalls mit erhöhtem Kariesrisiko assoziiert. Verminderte Speichelfließrate, Zahnfehlbildungen, kieferorthopädische Behandlung, Behinderungen, die eine normale Mundhygiene nicht zulassen, unzureichende Häufigkeit des Zahnarztbesuchs usw. sind weitere Faktoren, die für die rasche Kariesentstehung eine zusätzliche Rolle spielen. Die Entstehung von Karies ist aber in hohem Maße durch die Ernährung bedingt **(Abb.1)**.

Nach der ökologischen Plaquehypothese wird das vermehrte Auftreten potenziell pathogener Keime, wie Streptokokken und Laktobazillen, nicht als primäre Ursache, sondern bereits als Teil des Kariesprozesses, also als ökologische Veränderung, verstanden. Das Auftreten von Plaque wird hiernach, zumindest in einem gewissen Rahmen, als physiologisch akzeptiert. Die Hauptursache für Karies ist demnach der regelmäßige Konsum

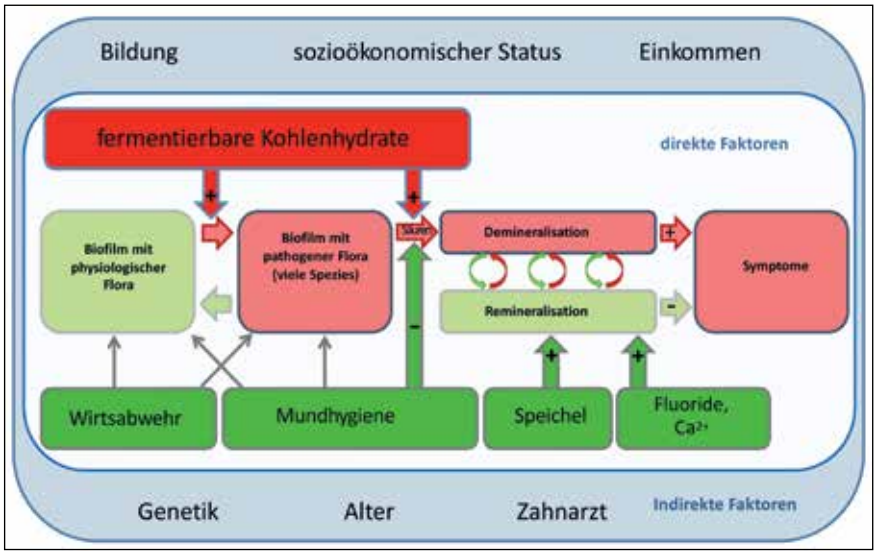

Abb. 1: Schema zur Pathogenese der Karies, welches sich an der ökologischen Plaquehypothese orientiert [8]. Es zeigt Karies als einen dynamischen Prozess mit verschiedenen direkten (lokalen) und indirekten Einflussfaktoren: Der bakterielle Biofilm in der Mundhöhle wird hierbei zunächst als physiologisch betrachtet. Erst durch den regelmäßigen und übermäßigen Konsum fermentierbarer Kohlenhydrate (Zucker) kommt es zu einer Veränderung in der Ökologie der oralen Mikroflora unter Bevorzugung potenziell pathogener Spezies wie *S. mutans* (Biofilm mit pathogener Flora). Dieser ist im Gegensatz zu einem Biofilm mit physiologischer Flora vermehrt in der Lage, in nennenswertem Ausmaß fermentierbare Kohlenhydrate zu verstoffwechseln und dabei Säuren als Stoffwechselendprodukte zu produzieren. Die Säuren führen über einen pH-Abfall innerhalb des Biofilms zu einer Demineralisation von Zahnhartsubstanzen und so zu den für Karies typischen Symptomen (Mineralverlust, Kavitation, Schmerzen).
Dem pathogenen Faktor fermentierbare Kohlenhydrate (rot dargestellt) wirken einige protektive Faktoren (grün dargestellt) entgegen. Hierzu zählt die Wirtsabwehr, aber v.a. durch Mundhygiene kann das Wachstum des Biofilms kontrolliert und so zumindest lokal die Bildung von Säuren vermieden werden. Der Speichel sowie von außen zugeführte Fluoride fördern die Remineralisation von Zahnhartsubstanzen und wirken somit ebenfalls protektiv. Neben den lokalen pathogenen und protektiven Faktoren spielt auch eine Reihe von indirekten Faktoren eine Rolle im Kariesprozess. Diese sind zwar nicht direkt kausal mit dem Kariesprozess verbunden, beeinflussen diesen aber über die lokalen Faktoren und zeigen eine Assoziation mit der Karieserfahrung.

Prophylaxe zum Vorteilspreis. In einer praktischen Box.

Schon ab
280 €

Die KaVo Kerr Prophy Box vereint ein KaVo SMARTmatic Prophylaxe Handstück mit Kerr Prophylaxe Verbrauchsmaterialien in einem Paket.

Weitere Informationen finden Sie hier:
www.kerrdental.com/de/prophybox

KaVo Dental GmbH / Kerr GmbH | Bismarckring 39 | 88400 Biberach
www.kerrdental.com/de-de

KAVO Kerr

fermentierbarer Kohlenhydrate. Andere Faktoren, wie z.B. Mundhygiene und Fluoride, wirken der Pathogenese der Karies entgegen und sind somit als protektiv zu verstehen [8].
Laut des 12. Ernährungsberichtes liegt der derzeitige durchschnittliche Zuckerkonsum in Deutschland sehr hoch, bei rund 30 kg im Jahr bzw. etwa 80 g pro Tag [9]. Ein Großteil des Zuckers steckt aber gar nicht in den Süßigkeiten allein. Zwei Drittel dieser Menge Zucker verbergen sich in industriell hergestellten Produkten, wie zuckerhaltigen Getränken, Backwaren, Brotaufstrichen und Milchprodukten.

Gab es Karies bereits vor der Entdeckung des Zuckers?

Kariöse Defekte sind bereits in den Zähnen von Steinzeitmenschen nachweisbar. So wurden in einer Grotte in Marokko insgesamt 52 Skelette einer Population gefunden, die vor 15.000 Jahren lebte. Von diesen zeigten nur 3 kariesfreie Gebisse, über die Hälfte der Steinzeitzähne dieser Population hatte kariöse Defekte **(Abb. 2)** [10]. Unter diesen Jägern und Sammlern kam Karies also bereits häufig vor. Zu dieser Zeit gab es aber keinen Zucker und keinen Ackerbau – wie kam es dann zu Karies? Die Antwort liegt darin: Diese Steinzeitmenschen kannten zwar noch keinen Zucker, sie sammelten aber in großen Mengen Eicheln, die sie v.a. für Zeiten der Nahrungsknappheit wie z.B. für den Winter bevorrateten. Sie schälten, kochten und zerstampften diese Früchte. Durch diesen Prozess wurden die in den Eicheln enthaltene Stärke und der Zucker für Bakterien in der Mundhöhle leicht zugänglich gemacht und die Kariesentstehung somit begünstigt.
Das Team um Jean-Jacques Hublin vom Institut für evolutionäre Anthropologie der Universität Leipzig entdeckte kürzlich in Marokko Skelette des *Homo sapiens*, welche 300.000 Jahre alt waren. Die Zähne dieser Skelette wiesen keine kariösen Läsionen auf. Also scheint eine Ernährung möglich zu sein, die keine Karies verursacht [11]. Eine weitere Population von Hominiden, den vor ca. 1,6 Millionen Jahren lebenden *Australopithecus*, hatte eine sehr geringe Karieshäufigkeit von 3% der Approximalflächen der Zähne [12]. Wahrscheinlich ernährten sich diese Steinzeitmenschen von eher unprozessierter Nahrung, wie Obst, Gemüse, Nüsse und Samen. Diese archäologischen Funde zeigen, dass es auch damals in kohlenhydratreichen Nahrungsumgebungen mit wahrscheinlich häufigem kariogenem Nahrungskonsum möglich war, Karies zu entwickeln [13].

Kariesentstehung

Klinische Untersuchungen konnten zeigen, dass das Auftreten von Karies mit einer erhöhten Anzahl von säurebildenden und säureausscheidenden Bakterien, v.a. *Streptokokken* (Mutans- und Non-Mutans-Gruppe) und *Laktobazillen*, daneben aber auch *Actinomyzeten, Bifidobakterien, Propionibakterien* und *Veilonellen* assoziiert ist [14–18]. Eine Übersichtsarbeit von Karpinski aus dem Jahr 2013 identifizierte etwa ein Dutzend Spezies, die solche kariogenen Eigenschaften haben [19].
Stephan und Miller veröffentlichten 1944 die sogenannte Stephan-Kurve, die zeigt, wie sich der pH-Wert auf der Zahnoberfläche bei Anweseneheit des entprechenden Substrats verhält (20). Die Probanden dieser Studie spülten für 2 Minuten mit einer 10%igen Glukoselösung. Diese Lösung entspricht ungefähr dem Zuckergehalt bekannter Softdrinks, wie z.B. Cola, Fanta, Sprite. Industriell hergestellter Eistee enthält meist sogar mehr als 10% Zucker. Kariogene Bakterienspezies verstoffwechseln den Zucker zu organischen Säuren (azidogen) wie Laktat, Formiat und Acetaten [20,21], wodurch der pH-Wert auf der Zahnoberfläche unmittelbar stark abfiel und bereits nach etwa 5 bis 10 Minuten Werte zwischen pH 4 und 5 erreichte. Danach stieg der pH-Wert langsam über etwa 30 bis 60 Minuten auf den Ausgangs-pH-Wert an **(Abb. 3)**. Der kritische pH-Wert für Zahnschmelz liegt bei etwa 5 bis 5,5, für Dentin jedoch höher: 6 bis 6,9 [22,23]. Unterhalb dieser pH-Werte kommt es zur Demineralisation.

Abb. 2: Karies eines Steinzeitmenschen vor ca. 15.000 Jahren.
(Quelle: dpa/Isabelle De Groote/National Academy of Sciences/jai tba)

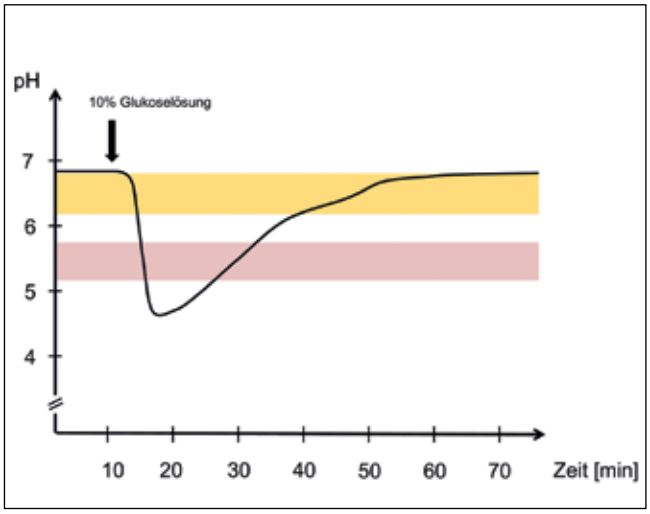

Abb. 3: Stephan-Kurven. Typischer Verlauf des pH-Wertes auf der Zahnoberfläche nach Spülung mit einer 10%igen Glukoselösung. Der kritische pH-Wert für die Demineralisation des Zahnschmelzes liegt bei ca. 5,5 (rot), für Dentin bei 6 bis 6,9 (orange) [22,23].

Der komplette Implantat-Workflow
– mit einer Software

Virtuelle 3D-Planung steigert die Präzision, Geschwindigkeit und Qualität chirurgischer Eingriffe. Planmeca bietet alle Werkzeuge für den kompletten digitalen Implantat-Workflow. Mit Planmeca-Lösungen können Sie alles machen – Patientendaten aufnehmen, Behandlungen planen, Bohrschablonen mit einem 3D-Drucker herstellen und Restaurationen fräsen.
Alle Arbeitsablaufschritte lassen sich in einer Software durchführen.

1 Planmeca Romexis All-in-One-Software

Finden Sie weitere Informationen und Ihren lokalen Händler auf **www.planmeca.de**

PLANMECA

Planmeca Vertriebs GmbH, Nordsternstr. 65, 45329 Essen, Tel: 040 22 85 9430, Fax: 040 22 85 94 352, info@planmeca.de

Die kritischen pH-Werte für Schmelz und Dentin sind individuell sehr unterschiedlich und werden v.a. über die Puffersysteme und deren Kapazität im Speichel und der Zusammensetzung der Zahnhartsubstanz bestimmt [24,25].

Die Vipeholm-Studie stellte eindrucksvoll den Zusammenhang zwischen Zuckerkonsum (bzw. dem Konsum prozessierter kohlenhydrathaltiger Nahrungsmittel) und der Entstehung kariöser Defekte dar. Diese Studie wurde 1945 bis 1953 an der Vipeholm-Klinik in Lund/Schweden durchgeführt. Probanden waren über 400 Patienten mit geistiger Behinderung, die in verschiedene Gruppen eingeteilt wurden und Zucker in unterschiedlichen Mengen, variierender Häufigkeit und in unterschiedlicher Darreichungsform bekamen – in Form von reinem Zucker, Schokolade, Karamell oder speziell hergestellten Toffees. Alle diese Nahrungsmittel führten zu einem deutlich vermehrten Auftreten von Karies im Vergleich zur Kontrollgruppe, wobei der Verzehr von Zuckern als Schokolade, im Brot verbacken oder als Getränk im zeitlichen Zusammenhang mit den Hauptmahlzeiten weniger Karies verursachte als klebrige Süßigkeiten über den Tag verteilt [26]. Die Studie wird heute aufgrund der ethisch sehr zweifelhaften („ethisch inakzeptablen") Studienbedingungen kritisch gesehen, zeigt aber unter klinischen Bedingungen, dass ein hochfrequenter Konsum von Zucker bzw. stark prozessierter kohlenhydrathaltiger Nahrungsmittel die Entstehung von Karies begünstigt [27].

Zucker begünstigt die Entstehung von Karies. ©ollo/istock

Substrate für kariogene Bakterien sind in erster Linie niedermolekulare Kohlenhydrate, v.a. Zucker; sie bilden daraus organische Säuren. In einer Laborstudie wurde die Säurebildung verschiedener Streptokokken-Spezies mit Kohlenhydratmolekülen verschiedener Größe als Substrat untersucht [28]. Die Autoren fanden, dass Streptokokken Transportsysteme besitzen, die neben Ein- und Zweifachzuckern Kohlenhydratmoleküle bis zu einer Größe von 6 Glukosemolekülen (Maltohexaose) in die Bakterienzelle transportieren und zu Säuren verstoffwechseln können. Weiterhin besitzen manche Streptokokken, wie z.B. *Streptococcus sanguis*, extrazelluläre α-Amylase, die große Stärkemoleküle in kleine Fragmente spaltet, analog der α-Amylase des Speichels [28]. Stärke und deren Spaltprodukte sind somit auch Substrate für die kariogenen Bakterienspezies [28]. Es fehlen aber noch klinische Untersuchungen, um das kariogene Potenzial von stärkehaltigen Nahrungsmitteln hinreichend zu sichern. Weiterhin konnte in dieser Studie und der Vipeholm-Studie ein Zusammenhang zwischen der Klebrigkeit und der Kariogenität kohlenhydrathaltiger Nahrungsmittel gefunden werden. Stärkehaltige Nahrungsmittel sind in der Regel sehr klebrig und verbleiben deshalb lange Zeit auf der Zahnoberfläche und haben damit ein hohes kariogenes Potenzial [29,30].

Guter oder schädlicher Biofilm?

Der dentale Biofilm gilt generell als schädlich, und wir alle sind täglich bemüht, ihn möglichst effektiv zu beseitigen. Entgegen dieser Annahme fand eine Übersichtsarbeit aus dem Jahr 2017, dass ein gesunder dentaler Biofilm ein wichtiger und schützender Bestandteil einer gesunden Mundhöhle sei [71]. Danach schützt er die Zahnhartsubstanz vor mechanischen Reizen wie Kaubelastung und chemischen Reizen wie Säuren aus der Nahrung und Getränken. Der Biofilm enthält Immunkomponenten aus dem Speichel, wie Immunglobuline, Lysozym, Fluoride, und dient damit der Immunantwort [31]. Außerdem ist er ein Reservoir für remineralisierend wirkende Substanzen aus dem Speichel, wie Fluoride, Kalzium und Phosphat [32,33].

In der Mundhöhle wurden bislang über 700 verschiedene Bakterienspezies gefunden, aber nur wenige von ihnen sind an der Entstehung einer Karies beteiligt [34]. Bislang konnte etwa ein Dutzend kariogene Spezies identifiziert werden, von denen Streptokokken und Laktobazillen am häufigsten auftreten [19].

Biofilm entsteht, indem sich auf der Zahnoberfläche ein aus Komponenten des Speichels aufgebauter filmartiger Niederschlag bildet: die Pellikel. Sie besteht aus Teilen des Speichels (Kohlenhydrate, Fette und Proteine), die auf der Zahnoberfläche adsorbieren. Auf diesem Film können nun Bakterien binden [35]. Die gebundenen Bakterien vermehren sich und bilden Mikrokolonien. Diese organisieren sich in einem Biofilm, eingebettet in einer von den Bakterien gebildeten Matrix aus extrazellulären polymeren Substanzen, wie Polysaccharide, Proteine, Enzyme, Glykoproteine, Glykolipide, Lipide und extrazellulärer DNA [36]. Auf diese Weise entsteht ein Biofilm mit hoher mechanischer Stabilität gegenüber Scherkräften. Er dient als Nährstoffreservoir, als Diffusionsbarriere und fördert die Interaktion der Bakterienzellen [37]. Dieser dentale Biofilm wird auch als Plaque oder Zahnbelag bezeichnet. In diesem Biofilm organisiert, sind die Bakterien sehr resistent gegen äußere Einflüsse. Antimikrobielle Substanzen haben auf Bakterien in Biofilmen nur geringe Wirkung [38].

Der dentale Biofilm befindet sich physiologisch in Homöostase, also einem ökologischen Gleichgewicht. Virulente (kariogene) und nicht virulente Bakterien stehen in ständigem Wettbewerb, wobei die nicht virulenten überwiegen, da sie physiologisch auch den weitaus größten Anteil ausmachen, nämlich 97 bis 98%. Die kariogenen Spezies haben nur etwa einen Anteil von 2 bis 3%. Dieses mikrobielle Gleichgewicht kann jedoch durch die Veränderung verschiedener Parameter zusammenbrechen. Die wichtigsten Parameter sind die Zusammensetzung der Ernährung und die Integrität des Immunsystems, v.a. Immunkomponenten aus dem Speichel [31].

myray
new comfort
in digital imaging

Hyperion X5: airgonomics

3D MULTIFOV

System, das die Strahlenbelastungen und den Aufnahmebereich auf die Größe des Patienten und die Diagnoseanforderung abstimmt. Acht verfügbare FOVs. Intelligente MultiFOV-Kollimation vom gesamten Gebiss (10x10cm) bis zu einem kleinen Ausschnitt (6x6cm).

(Patented)

2D FOCUS FREE

One-Click-PAN-Untersuchung mit MRT-Technologie (Morphology Recognition Technology) und automatischem Auswahlsystem der besten Fokussierung, mit 2D PiE-Filtern (Panoramic Image Enhancer) für eine auf automatische und selektive Weise optimierte 2D-Bildwiedergabe.

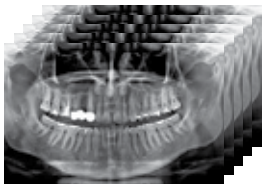

MULTIPAN

Funktion, mit der sich mit einem einzigen Scanvorgang 5 verschiedene Panoramaaufnahmen extrahieren und analysieren lassen, um diejenige auszuwählen, in der die klinische Fragestellung am besten hervorgehoben wird.

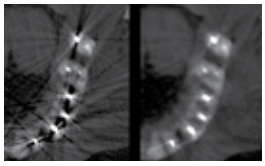

3D SMART

(Streak Metal Artifacts Reduction Technology) Die 3D SMART-Funktion reduziert typische Metallartefakte effizient aus 3D-Aufnahmen, sodass Schatten und Streifen in den Volumenaufnahmen verringert werden können.



IMPLANTATSIMULATION

Intuitive Bildverarbeitung für eine erleichtere Auswahl und Positionierung der in den vorgeladenen und/oder personalisierten Bibliotheken enthaltenen Implantate mit hochentwickelten Funktionen für die Bewertung der Knochenqualität (MISCH-Skala).

INNOVATIV
Kompaktes Design – Ergonomische Wandaufhängung

ZUVERLÄSSIG
Der ideale Partner, der Ihren Erwartungen voll gerecht wird

HOCHENTWICKELT
3D und 2D in einem einzigen Gerät

Anton Gerl GmbH Aachen - Augsburg - Berlin - Bernau am Chiemsee - Bremen - Dresden - Erfurt - Essen - Frankfurt - Hagen - Hannover – Kiel - Köln - Krefeld - Leipzig - Mainz - Malchow - München - Plauen - Saarbrücken - Stuttgart - Viernau - Würzburg - **Anton Kern GmbH** Aschaffenburg - Erlangen - Frankfurt am Main - Fulda - Hirschaid - Würzburg - **Bauer & Reif Dental** Augsburg - Jena - Neuss München - **Bonath Dental E.K.** Cadolzburg - **Dental Eggert GmbH** Ansbach - Rottweil - **Dental 2000 GmbH & Co.KG** Berlin - Hamburg - Jena - Leipzig - **Deppe Dental GmbH** Hannover - **Frommhagen-Dental GmbH & Co. KG** Arendsee/Altmark - **Lakodent GmbH** Ludwigshafen am Rhein - **MeDent GmbH Sachsen** Chemnitz - **Medrodent e.K.** Weiden - **Multident Dental GmbH** Berlin - Göttingen - Oldenburg - Paderborn - Steinbach-Hallenberg - **Ortloff & Co. Gmbh** Bollendorf - **Pohl & Schneider** - Bleicherode

FACH DENTAL: 11.10/12.10.2019 Stuttgart - 18.10/19.10.2019 Messe München - 08.11/09.11.2019 Frankfurt

Weitere Info unter: www.my-ray.com

Der häufige Konsum fermentierbarer Kohlenhydrate führt zu günstigen ökologischen Bedingungen für säurebildende und säureausscheidende (azidogene) Bakterien, da für diese so ein günstiges Nährstoffangebot besteht [15]. Im Biofilm entsteht daraufhin ein saures Milieu; kariogene Bakterien vermehren sich verstärkt und verdrängen andere mikrobielle Spezies. Diese Erkenntnisse führten zur ökologischen Plaquehypothese, die der britische Mikrobiologe Philip Marsh in den 1990er-Jahren postulierte [39]. Karies ist demnach das Ergebnis einer Veränderung der Ökologie in der Mundhöhle. Es kommt zur Verschiebung des ökologischen Gleichgewichts von der Homöostase (physiologisch) hin zur Dysbiose (pathologisch) mit vermehrtem Vorkommen azidurischer und azidogener Bakterienspezies. Die primäre Ursache für die Kariesentstehung ist nicht der hohe Anteil kariogener Bakterienspezies, sondern der häufige Konsum fermentierbarer Kohlenhydrate, da diese Bakterienspezies auch unter physiologischen Bedingungen (Homöostase) in der Mundhöhle, jedoch in viel geringerer Menge, vorhanden sind. Um Karies vorzubeugen, ist die Aufrechterhaltung der Homöostase im Biofilm essenziell. Der häufige Konsum von Zucker und anderen fermentierbaren Kohlenhydraten kann zum Zusammenbrechen der Homöostase und somit in der Folge zu Karies führen.

Nichtkariogene Ernährung erscheint möglich

Für den Erhalt der Homöostase im dentalen Biofilm ist es entscheidend, dass das Level an pathogenen/kariogenen Bakterien und deren Stoffwechselaktivität möglichst gering ist. Unter physiologischen Bedingungen sind im dentalen Biofilm nur etwa 2 bis 3% kariogene Bakterien vorhanden. Viele Laborstudien und zahlreiche klinische Studien weisen deutlich darauf hin, dass zuckerhaltige Nahrungsmittel und Getränke sowie stärkehaltige Nahrungsmittel zur vermehrten Proliferation der kariogenen Bakterien führen und es damit zu einem Zusammenbruch der Homöostase im dentalen Biofilm kommen kann [19,40]. Wie schon bei den Steinzeitmenschen, führt das Prozessieren kohlenhydrathaltiger Nahrungsmittel zur Steigerung des kariogenen Potenzials, da die Kohlenhydratmoleküle den kariogenen Bakterien so besser zugänglich sind. Zucker, Fertigprodukte, Fast Food, Süßspeisen, Mehlprodukte wie Nudeln, Brot und andere Backwaren sind solche stark prozessierten kohlenhydrathaltigen Nahrungsmittel. Stärkehaltige Nahrungsmittel gelten im Vergleich zu Zucker generell als niedriger kariogen. Bei stärkehaltigen Nahrungsmitteln spielt v.a. die Prozessierung eine große Rolle. In In-vivo-Studien führten gekochte stärkehaltige Nahrungsmittel (z.B. Reis, Getreide) zu einem stärkeren Abfall des pH-Wertes im dentalen Biofilm als gebackene (z.B. Brot) [30,41]. Auch die mechanische Prozessierung, wie das Mahlen von Getreide zu Mehl oder das Herstellen von Auszugsmehlen, erhöht das kariogene Potenzial stärkehaltiger Nahrungsmittel [42]. Ein weiterer kritischer Punkt ist, dass solche Nahrungsmittel auch nur sehr wenige bis keine essenziellen Nährstoffe enthalten.

Zuckerhaltige Getränke fördern die kariogene Bakterienansiedlung.
© PhototThodos/istock

Salat, Gemüse, Hülsenfrüchte, Nüsse und Samen sind hingegen nicht kariogene Nahrungsmittel. Sie enthalten in geringen Mengen verschiedene Zucker. Dieser ist aber in Ballaststoffen gut verpackt und den kariogenen Bakterienspezies schlecht zugänglich. Sie enthalten außerdem viele essenzielle Nährstoffe.

Obst und Früchte enthalten Glukose, Fruktose und Saccharose und können dadurch auch kariogen sein. Laut einer klinischen Studie und früherer klinischer Studien scheint ein mäßiger Konsum aus kariologischer Sicht aber unbedenklich zu sein [43]. Sie haben einen hohen Ballaststoffanteil und regen die Speichelsekretion stark an, wodurch sie durch den Speichel schnell aus der Mundhöhle ausgewaschen werden [44,45]. Zudem wirkt die erhöhte Speichelsekretion stärker remineralisierend. Tierische Produkte wie rotes Fleisch, Geflügel und Fisch enthalten keine Kohlenhydrate. Milch und Milchprodukte enthalten Milchzucker, Laktose. Die in Milch und Milchprodukten enthaltenen Caseine, Kalzium und Phosphat wirken aber kariesprotektiv und somit sind tierische Produkte nicht kariogen [46]. Anders ist das allerdings bei der Muttermilch: Sie enthält fast 40% mehr Laktose als Kuh-, Ziegen- oder Schafsmilch und weniger Casein und Phosphat. Eine Übersichtsarbeit von König aus dem Jahr 2000 zeigte, dass Muttermilch in einigen In-vivo-Studien zu Karies bei Kleinkindern führte [47].

Dass Zucker und zuckerhaltige Nahrungsmittel und Getränke nicht nur Karies begünstigen, sondern generell ungesund sind, ist eine weit verbreitete Erkenntnis. Trotzdem werden weltweit täglich große Mengen konsumiert. In Deutschland sind es im Durchschnitt pro Kopf etwa 26 Teelöffel Zucker pro Tag. Warum fällt es so schwer, den Zuckerkonsum zu reduzieren oder gar auf Zucker zu verzichten? Einige Studien mit Mäusen lieferten die Antwort. In einem Experiment hatten kokainabhängige Mäuse per Tastschalter die Wahl zwischen Kokain und Zucker. Obwohl sie bereits kokainabhängig waren, dauerte es nur wenige Tage und die Mäuse wählten nur noch den Tastschalter für Zucker. Zucker scheint also ähnliche neurobiologische Effekte zu haben wie Drogen – in diesem Fall Kokain [48]. Es ist bereits bekannt, dass Zucker und Süßes zur Ausschüttung von Dopamin im Gehirn führen und die Belohnungskaskade aktivieren. Stark prozessierte Nahrungsmittel, wie Weißmehlprodukte, Fast Food und Fertigprodukte, haben ähnliche, wenn auch weniger ausgeprägte Effekte [49]. Generell stellen Kohlenhydrate keine essenziellen Nährstoffe für den menschlichen Organismus dar und müssen nicht täglich oder mit jeder Mahlzeit konsumiert werden. Eine Reduktion

Generationsübergreifende Restaurationen

EQUIA Forte™ HT von GC

Glas-Hybrid-Bulk-Fill Restaurationssystem

GC Germany GmbH
info.germany@gc.dental
germany.gceurope.com

prozessierter Getreideprodukte, Stärke und Zucker in der Ernährung reduziert nicht nur das Risiko für Karies, sondern auch für Gingivitis, Parodontitis und für Herz-Kreislauf-Erkrankungen [50–53]. In den westlichen Industrienationen machen industriell prozessierte Nahrungsmittel, wie Süßigkeiten, Nudeln, Brot und andere Backwaren, insgesamt einen hohen Anteil aus. Laut nationaler Verzehrstudien liegt der Anteil von Kohlenhydraten in der Ernährung in Deutschland bei über 40%. Zudem sind in über 75% aller Lebensmittel im Supermarkt Zucker zugesetzt.

Das Wissen über Karies für präventive Strategien

Bestehen Hauptmahlzeiten und Snacks aus eher prozessierten, kohlenhydrathaltigen Nahrungsmitteln bzw. werden häufig zuckerhaltige Getränke konsumiert, dann wird der pH-Wert auf den Zahnoberflächen stetig in die kritischen Bereiche absinken und es kann schnell zur Entstehung von Karies kommen. Hier ist eine gute häusliche Mundhygiene notwendig, um den pathogenen dentalen Biofilm möglichst vollständig zu entfernen. Durch Mundhygienemaßnahmen kann Plaque jedoch selbst bei sehr motivierten Patienten nie vollständig entfernt werden. Für die Entfernung des bakteriellen Biofilms sind manuelle und elektrische Zahnbürsten gleichermaßen geeignet.

Zahnseide und Zahnzwischenraumbürsten werden oft empfohlen, weil sie die Interdentalräume erreichen und Plaque somit effektiver entfernen als die Zahnbürste allein. Jedoch gibt es keinen Beweis aus klinischen Studien, dass diese Hilfsmittel allein, wenn sie im häuslichen Alltag angewendet werden, das Risiko für Approximalkaries vermindern. Zudem gibt es in vielen klinischen Studien keine Angaben über die Ernährung der Studienteilnehmer. Es ist hinreichend nachgewiesen, dass Zähneputzen zweimal täglich mit einer fluoridhaltigen Zahnpasta das Kariesvorkommen reduziert und dass mehrfach täglich durchgeführtes Zähneputzen mit einer fluoridhaltigen Zahnpasta eine bessere kariespräventive Wirkung zeigt als ein einmal tägliches Putzen [54]. Klinische Studien fanden jedoch, dass der kariesprophylaktische Effekt wahrscheinlich allein auf Fluoriden beruht und nicht primär auf der mechanischen Entfernung des Biofilms [55–57]. Die bisher verfügbaren Studien liefern keine klare Evidenz, dass Zähneputzen ohne Fluoride für die Kariesprophylaxe bzw. Kariesreduktion effektiv sei. Zähneputzen mit fluoridhaltiger Zahnpasta ist jedoch eine wirksame Methode zur Kariesprävention bzw. -reduktion. Fluoride sowie Kalzium- und Phosphatverbindungen in Zahnpasten und anderen Mundhygieneprodukten unterstützen die remineralisierende Wirkung des Speichels auf den Zahnschmelz und hemmen die demineralisierenden Effekte der von den kariogenen Bakterien gebildeten organischen Säuren [58]. Diese Maßnahmen werden auch als noninvasive Therapien im Rahmen der Kariesprävention bezeichnet.

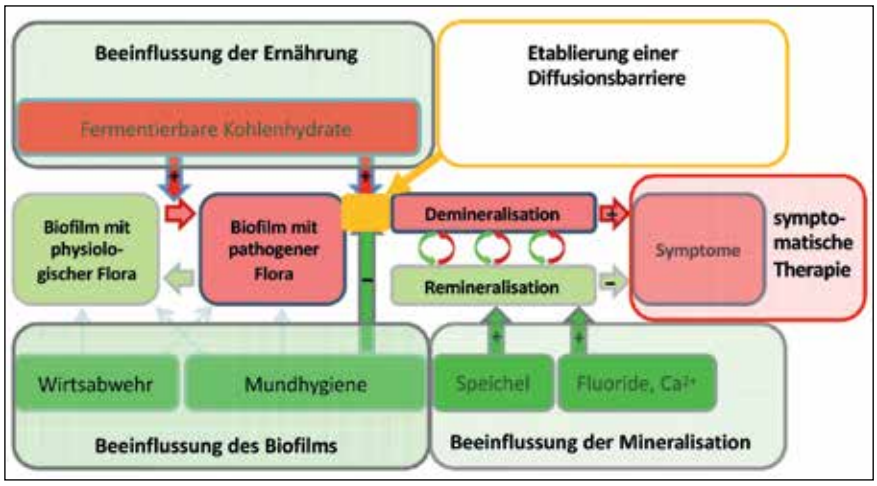

Abb. 4: Ansatzpunkte verschiedener „präventiver" und „therapeutischer" Interventionen. Non-invasive Maßnahmen sind grün, mikro-invasive Maßnahmen gelb und (minimal-)invasive Maßnahmen rot dargestellt [8].

Sind initialkariöse Läsionen, also weiße oder bräunliche Demineralisierungen der Zahnhartsubstanz („white spots" bzw. „brown spots"), vorhanden und bleiben diese auf den Schmelz bzw. die oberflächliche Dentinschicht beschränkt, können Monomere eingesetzt werden, die in diese demineralisierten Areale eindringen (infiltrieren) und diese intern versiegeln [59,60]. Hierdurch wird eine Diffusionsbarriere für die kariogenen Bakterien sowie für Substrate für vereinzelt im Schmelz befindliche kariogene Bakterien geschaffen. So kann ein weiteres rasches Fortschreiten der Demineralisation verhindert werden. Diese Maßnahmen werden als mikro-invasive Therapie bezeichnet. Eine invasive Therapie wird dann notwendig, wenn eine Karies eine Kavitation aufweist bzw. auf tiefere Dentinschichten ausgedehnt ist. In diesem Fall wird der kariöse Defekt mit einer Füllung restauriert, um ein weiteres Fortschreiten der Karies zu verhindern, den Zahn in Form und Funktion wiederherzustellen und im Falle von Schmerzen diese Symptome zu beseitigen **(Abb. 4)**.

Karies als Anzeichen einer Fehlernährung

Werden häufig Nahrungsmittel, die Zucker oder fermentierbare Kohlenhydrate enthalten, bzw. zuckerhaltige Getränke konsumiert, dann kann es ohne adäquate Mundhygiene schnell zur Entstehung von Karies kommen. In diesem Fall ist eine konsequente und sehr gute Mundhygiene erforderlich, um die Entstehung einer Karies zu verhindern. Doch welche andere Spezies auf unserem Planeten reinigt ihre Zähne so akribisch wie der *Homo sapiens*? In klinischen Untersuchungen konnte gezeigt werden, dass Kohlenhydrate zudem systemisch Entzündungen fördern können. Sie erhöhen den oxidativen Stress und hemmen die Funktionen des Immunsystems [61–63]. Sie erhöhen das Risiko für Herz-Kreislauf-Erkrankungen (wie Bluthochdruck, Schlaganfall, Herzinfarkt), Diabetes, Übergewicht und das metabolische Syndrom [64]. Das lokale Problem Karies, was durch Fluoride und Zähneputzen ja kontrollierbar scheint, ist nur ein erstes Symptom für eine Fehlernährung. Sie kann im weiteren Verlauf im Körper noch andere negative Konsequenzen mit sich bringen. Eine interventionelle Pilotstudie an der Uni-

PATIENTEN MIT GINGIVITIS?
ES IST JETZT ZEIT ZU HANDELN!

... ODER

ZUR VORÜBERGEHENDEN KEIMZAHL-REDUKTION IM GESAMTEN MUNDRAUM

- Beseitigt Entzündungen verursachende Bakterien in nur 60 Sekunden
- Geeignet für Anwender, die eine alkoholhaltige Mundspülung vermeiden möchten

ZUR GEZIELTEN BEHANDLUNG EINZELNER ENTZÜNDETER STELLEN AM ZAHNFLEISCH

- Applikatorspitze ermöglicht ein präzises Auftragen des Gels
- Kann auch unterstützend nach parodontal-chirurgischen Eingriffen angewendet werden

DIE VON ZAHNÄRZTEN EMPFOHLENE NR. 1 – CHLORHEXAMED*

* IPSOS Expert Performance Tracker, Germany, Dentists, Wave 02, 2018.

Chlorhexamed DIREKT 1% Gel. Wirkstoff: Chlorhexidinbis(D-gluconat). **Zusammensetzung:** 1 g Gel enthält 10 mg Chlorhexidinbis(D-gluconat). *Sonstige Bestandteile:* Propanol (Ph. Eur.), Hyprolose, Natriumacetat, Macrogolglycerolhydroxystearat (Ph. Eur.), gereinigtes Wasser, Levomenthol, Pfefferminzöl. **Anwendungsgebiete:** Vorübergehende unterstützende Behandlung von bakteriell bedingten Entzündungen des Zahnfleisches (Gingivitis) und der Mundschleimhaut sowie nach parodontalchirurgischen Eingriffen. **Gegenanzeigen:** Überempfindlichkeit gegen Chlorhexidinbis(D-gluconat), Levomenthol, Pfefferminzöl oder einen der sonstigen Bestandteile. Nicht anwenden: auf schlecht durchblutetem Gewebe, bei erosiv-desquamativen Veränderungen der Mundschleimhaut sowie bei Wunden und Ulzerationen. **Nebenwirkungen:** *Häufig:* reversible Beeinträchtigung des Geschmacksempfindens, reversibles Taubheitsgefühl der Zunge, reversible Verfärbungen des Zahnhartgewebes, reversible Verfärbungen von Restaurationen (u.a. Füllungen) und Zungenpapillen. *Gelegentlich:* kribbelndes oder brennendes Gefühl auf der Zunge zu Beginn der Behandlung. *Selten:* Überempfindlichkeitsreaktionen (u.a. Urtikaria, Erythem, Pruritus); reversible desquamative Veränderungen und Reizungen/Schwellungen der Mukosa, reversible Parotisschwellung. *Sehr selten:* anaphylaktischer Schock. *Nicht bekannt:* Reizungen/Irritationen des Mundraumes. **Warnhinweise:** Enthält Macrogolglycerolhydroxystearat, Levomenthol und Pfefferminzöl. **Apothekenpflichtig.** Stand: 04/2017. **GlaxoSmithKline Consumer Healthcare GmbH & Co. KG, Barthstraße 4, 80339 München**

Chlorhexamed FORTE alkoholfrei 0,2%. Wirkstoff: Chlorhexidinbis(D-gluconat). **Zusammensetzung:** 100 ml Lösg. enthalten 0,2 g Chlorhexidinbis(D-gluconat). *Sonstige Bestandteile:* Pfefferminzaroma, Macrogolglycerolhydroxystearat (Ph. Eur.), Glycerol, Sorbitol-Lösung 70% (nicht kristallisierend) (Ph. Eur.), gereinigtes Wasser. **Anwendungsgebiete:** Die antiseptische Lösung wird angewendet zur vorübergehenden Keimzahlverminderung im Mundraum, Unterstützung der Heilungsphase nach parodontalchirurgischen Eingriffen durch Hemmung der Plaque-Bildung, vorübergehenden unterstützenden Behandlung bei bakteriell bedingten Zahnfleischentzündungen (Gingivitis) und bei eingeschränkter Mundhygienefähigkeit. **Gegenanzeigen:** Überempfindlichkeit gegenüber Chlorhexidinbis(D-gluconat), Pfefferminzaroma oder einen der sonstigen Bestandteile. Darf nicht angewendet werden: auf schlecht durchblutetem Gewebe, bei Wunden und Geschwüren (Ulzerationen), oberflächlichen, nicht-blutenden Abschilferungen der Mundschleimhaut (erosiv-desquamativen Veränderungen), sowie von Personen, die das Schlucken nicht richtig kontrollieren können (u. a. Kinder. < 6 J). **Nebenwirkungen:** *Häufig:* reversible Verfärbungen des Zahnhartgewebes, reversible Verfärbungen von Restaurationen (u.a. Füllungen) u. der Zungenpapillen (Verfärbungen kann zum Teil durch sachgemäße Anwendung entsprechend der Dosierungsanleitung sowie einem reduzierten Konsum von stark färbenden Lebensmitteln und Getränken wie z. B. Tee, Kaffee oder Rotwein vorgebeugt werden. Bei Vollprothesen empfiehlt sich ein Spezialreiniger). *Gelegentlich:* kribbelndes oder brennendes Gefühl auf der Zunge zu Beginn der Behandlung (Diese NW verschwindet gewöhnlich mit fortgesetzter Anwendung). *Selten:* Überempfindlichkeitsreaktionen (u.a. Urtikaria, Erythem, Pruritus). *Sehr selten:* anaphylaktischer Schock. *Nicht bekannt:* reversible Parotisschwellung; reversible desquamative Veränderungen der Mukosa, kribbelndes oder brennendes Gefühl der Zunge zu Beginn der Behandlung, reversible Beeinträchtigung des Geschmacksempfindens, reversibles Taubheitsgefühl der Zunge (Diese NW verschwinden gewöhnlich mit fortgesetzter Anwendung). **Warnhinweis:** Enthält Pfefferminzaroma u. Macrogolglycerolhydroxystearat (Ph. Eur.). **Apothekenpflichtig.** Stand: 11/2016. **GlaxoSmithKline Consumer Healthcare GmbH & Co. KG, Barthstraße 4, 80339 München**

Marken sind Eigentum der GSK Unternehmensgruppe oder an diese lizenziert. ©2019 GSK oder Lizenzgeber

CHDE/CHCHL/0022/19 20190430

klinik Freiburg konnte zeigen, dass Probanden unter einer antientzündlichen, kohlenhydratarmen Ernährung signifikant weniger gingivale und parodontale Entzündungen aufwiesen im Vergleich zu Probanden, die sich reich an prozessierten Kohlenhydraten und gesättigten Fettsäuren ernährten [53]. Diese Ergebnisse haben nicht nur einen kurzfristigen Einfluss auf orale Entzündungsparameter, sondern gehen auch signifikant mit einem geringeren Risiko an Zahnverlust einher [65].

Karies kausal vorbeugen – Empfehlungen für die Praxis

In der zahnärztlichen Praxis besteht die Prophylaxe bezüglich Karies zumeist in regelmäßiger, meist halbjährlicher oder jährlicher Kontrolle der Zähne. Die klassischen Therapiekonzepte bei Karies bestehen aus Mundhygieneinstruktionen zur intensiveren Entfernung des dentalen Biofilms bzw. der professionellen Zahnreinigung in der Zahnarztpraxis durch das Prophylaxepersonal (Prophylaxeassistentin oder Dentalhygienikerin). Im Falle kariöser Defekte sind folglich zahnärztliche Therapien erforderlich. Die Ernährung hingegen wird in zahnärztlichen Praxen nur selten thematisiert. Eine Untersuchung konnte zeigen, dass Zahnärzte ihren Patienten kaum Ernährungsempfehlungen geben, wofür 3 wesentliche Gründe dargestellt wurden: finanzielle Belange, Zeitmangel und nur eine geringe ernährungswissenschaftliche Ausbildung [66]. Eine Befragung unter 879 britischen Zahnärzten und Dentalhygienikerinnen ergab ähnliche Ergebnisse über das Thema Ernährungsberatung in der zahnärztlichen Praxis. Auch hier zeigte sich häufig ein fehlendes Wissen über Ernährungsfaktoren als Grund für die Nichtberatung von Patienten [67].

Ernährungsanamnesen und Ernährungsprotokolle sind sehr wichtige Hilfsmittel zur kausalen Vorbeugung von Karies. Ernährungsberatungen sind mit der IP2 (BEMA) halbjährlich für Kinder und Jugendliche bzw. der GOZ 1000 abrechenbar. Den Patienten können vorgefertigte Ernährungstagebücher zum Ausfüllen mitgegeben werden. Zur Erfassung der Ernährungsgewohnheiten eignet sich ein Ernährungsprotokoll über eine komplette Woche oder – in kürzerer Form – ein 4-Tage-Protokoll aus einer Woche, das aus 2 Wochentagen und 2 Wochenendtagen besteht. Wichtig dabei ist, dass Wochentage und Wochenendtage erfasst werden, da die Ernährung in einer Arbeitswoche von der am Wochenende häufig abweicht. Der Patient kann diese Protokolle zum nächsten Zahnarzttermin mitbringen, damit diese ausgewertet werden können. So kann eine Fehlernährung mit dem Patienten besprochen werden. Weiterhin stellen einige Ernährungsgesellschaften detaillierte Bögen zur Erhebung einer Ernährungsanamnese zur Verfügung, die sämtliche Bestandteile der Ernährung retrospektiv abfragen (Robert Koch-Institut, DEGS). Bei der Auswertung der Bögen ist aus kariologischer Sicht auf die Menge und Häufigkeit des Konsums prozessierter, kohlenhydratreicher Nahrungsmittel und Getränke zu achten. Zusammen mit dem Patienten können Strategien zur Reduktion des Konsums von Zucker und anderen prozessierten kohlenhydrathaltigen Nahrungsmittel erarbeitet werden. Bei weiteren Konsultationen können der Patient erneut motiviert und weitere Schritte zur nichtkariogenen Ernährung in Angriff genommen werden. ■

Literaturverzeichnis unter www.zmk-aktuell.de/literaturlisten

Bilder, soweit nicht anders deklariert:
© Priv.-Doz. Dr. C. Tennert

PD Dr. Christian Tennert

2001–2007 Studium der Zahnmedizin an der Universität Leipzig
2006–2007 Forschungsaufenthalt an der University of Texas, Southwestern Medical Center Dallas/Texas, Department of Molecular Genetics
2007 Zahnärztliche Prüfung, Staatsexamen an der Universität Leipzig
2008–2018 Assistenzzahnarzt und wissenschaftlicher Mitarbeiter am Universitätsklinikum Freiburg, Department für Zahn-, Mund- und Kieferheilkunde, Klinik für Zahnerhaltungskunde und Parodontologie
2010 Promotion zum Dr. med. dent.
2016–2017 Weiterbildung zum Ernährungsmediziner der Deutschen Gesellschaft für Ernährungsmedizin/Deutschen Akademie für Ernährungsmedizin (DGEM/DAEM®)
2017 Habilitation an der Albert-Ludwigs-Universität Freiburg im Breisgau
Seit 2018 Oberarzt an der Universität Bern, zmk Bern, Klinik für Zahnerhaltung, Präventiv- und Kinderzahnmedizin

Priv.-Doz. Dr. Christian Tennert
Klinik für Zahnerhaltung, Präventiv- und Kinderzahnmedizin, zmk Bern
Universität Bern
Freiburgstraße 7
CH-3007 Bern
Christian.Tennert@zmk.unibe.ch

Interdentalraumreinigung ist individuell

Waterpik® Mundduschen reinigen Zahnzwischenräume besonders effektiv

Die regelmäßige Interdentalraumreinigung verringert das Risiko für orale Erkrankungen erheblich. Denn gerade in den Zahnzwischenräumen kann pathogener oraler Biofilm entstehen und den Ausgangspunkt für Karies, Gingivitis, Parodontitis, Periimplantitis oder endodontale Infektionen bilden [1]. Darüber hinaus können pathogene Bakterien im Mundraum durch kleine Wunden in die Blutlaufbahn gelangen und somit Krankheiten in diversen Organen auslösen. Studien zeigen einen Zusammenhang zwischen Parodontitis und einem erhöhten Herzinfarkt- und Schlaganfallrisiko [2,3].

Mundduschen sind bestens geeignet, pathogene Bakterien am Zahnfleischrand, aus Zahnzwischenräumen und schwer erreichbaren Stellen wie Zahnfleischtaschen, Brücken, Kronen oder kieferorthopädischen Vorrichtungen zu entfernen. Es ist zudem wissenschaftlich belegt, dass Waterpik® Mundduschen pathogenen Biofilm wirksam entfernen und die Zahnfleischgesundheit verbessern.

Für jeden Bedarf den richtigen Aufsatz

Über verschiedene Aufsätze lässt sich die Waterpik® Munddusche den individuellen Bedürfnissen der Patienten anpassen; auch für Träger festsitzender Zahnspangen oder orthodontischer Applikationen ebenso wie für Menschen mit Implantaten, Kronen, Brücken und anderem Zahnersatz. So wurde bei Probanden mit Implantaten die Auswirkung von Zahnbürste plus Munddusche versus Zahnbürste plus Zahnseide auf das Bluten bei Sondierung verglichen. Nach 30 Tagen kam es bei Verwendung der Munddusche bei 18 von 22 Implantat-Trägern zu einer signifikanten Verringerung der BOP-Rate (81,8%). Bei Verwendung von Zahnseide war dies nur bei 6 von 18 der Probanden (33,3%) der Fall [4]. Ähnlich verlief eine Studie mit 106 Jugendlichen mit festsitzender Zahnspange. Sie verglich manuelles Zähneputzen plus Munddusche (inkl. kieferorthopädischem Aufsatz) mit zwei anderen Gruppen: manuelles Zähneputzen plus Zahnseide und manuelles Zähneputzen allein. Das Ergebnis: Zähneputzen plus Munddusche war beim Entfernen von Plaque mehr als 3-mal so effektiv wie Zähneputzen plus Zahnseide und mehr als 5-mal so effektiv wie Zähneputzen allein [5]. Auch die BOP-Rate reduzierte der zusätzliche Einsatz der Munddusche signifikant; 84,5% gegenüber dem Studienbeginn. Dies war um 26% besser als die mit Zahnseide erzielten Ergebnisse [6].

(© Church & Dwight)

Verschiedene Aufsätze der Waterpik® Munddusche decken die individuellen Bedürfnisse des Patienten ab.

(© Church & Dwight)

Mit der Waterpik® Munddusche wird eine hohe Reinigungstiefe erzielt.

Effektive Reinigung bei einfacher Handhabung

Mundduschen haben im Vergleich zu anderen Mundhygieneanwendungen das größte Potenzial für den subgingivalen Zugang zur Parodontaltasche. Zahnarzterfahrungen und konventionelle (keine wissenschaftlichen) Erkenntnisse besagen, dass die Reinigungstiefe beim Zähneputzen in der Regel 1 bis 2 mm und bei Zahnseide bis zu 3 mm beträgt. Eine Munddusche hingegen kann laut einer Untersuchung von Cobb et al. Bakterien in der Parodontaltasche in bis zu 6 mm Tiefe entfernen [7]. ■

Weitere Informationen unter www.waterpik.de
Literaturverzeichnis unter www.zmk-aktuell.de/literaturlisten

Beitrag mit freundlicher Unterstützung von Church & Dwight.

© Johnson & Johnson

Jugendliche und die 3-fach-Prophylaxe – für lebenslange gesunde Zähne

S3-Leitlinie bestätigt Zusatznutzen von Mundspülungen mit antibakterieller Wirkung

Der Grundstein für den möglichst lebenslangen Erhalt der eigenen Zähne wird bereits im Kindes- und Jugendalter gelegt. Wer schon in jungen Jahren lernt, dass regelmäßige Zahnarztbesuche, adäquate häusliche Maßnahmen zur Mundhygiene und eine zahngesunde Ernährung einfach dazugehören, dessen Bereitschaft ist höher, diese auch langfristig in seinen Alltag einzubinden.

Erhöhte Kariesaktivität bei Jugendlichen

Gerade bei Jugendlichen ist das Risiko vergleichsweise hoch, dass Karies bzw. erosive Schädigungen der Zahnhartsubstanz auftreten [1,2]. Die erhöhte Anfälligkeit für Karies und erosive Schädigungen mag unter anderem dadurch bedingt sein, dass der Schmelz der zweiten Dentition bei Kindern noch nicht vollständig ausgereift ist [3]. Hinzu kommt, dass die jungen Patienten häufig erstmals selbst die Verantwortung für ihr Ernährungs- und Mundhygieneverhalten übernehmen, ohne sich der Tragweite ihrer Entscheidungen tatsächlich bewusst zu sein. Zudem begünstigt das Ernährungsverhalten häufig die Entstehung von Karies und erosiven Schädigungen: Insbesondere unterwegs zeigen viele Heranwachsende eine ausgeprägte Vorliebe zum Snacken; viel Zeit nehmen sich die wenigsten von ihnen für ihre Mahlzeiten und deren Zubereitung [4]. Kochen die Eltern nicht mehr regelmäßig für den Nachwuchs, erfolgt auch hier beim ersten Hungergefühl oft der rasche Griff in den Kühlschrank, der selbst mit Produkten aus dem Supermarkt gefüllt wurde. So kommt es, dass der Verzehr von Fertiggerichten, Backwaren, Süßigkeiten sowie Säften und Softdrinks häufig an der Tagesordnung ist.

Aktivität im Biofilm

Der häufige Konsum zuckerhaltiger Lebensmittel im Tagesverlauf führt dazu, dass die vorhandenen Bakterien im oralen Biofilm viel Arbeit haben: Immer wieder kommen sie mit Zucker in Kontakt, dessen Verstoffwechselung automatisch abläuft. Für diesen Prozess benötigen sie Mineralien wie Calcium. Bei nicht ausreichender Verfügbarkeit in Speichel und Biofilm werden diese durch Säurebildung aus dem Schmelz gelöst (Demineralisierung) [5]. Ist der Zucker vollständig verstoffwechselt, folgt eine Phase der Remineralisierung, in der geringe Mengen von Calcium, Phosphat und Fluorid wieder an den Schmelz abgegeben werden, wodurch dieser gestärkt wird. Je häufiger ein Mensch jedoch Zucker zu sich nimmt, desto größer ist die Gefahr, dass ein Ungleichgewicht in der Stoffwechselaktivität der Bakterien entsteht und eine irreversible Schädigung der Zahnhartsubstanz auftritt. Das Risiko dieser Schädigung erscheint bei Kindern mit nicht vollständig ausgereiftem Schmelz noch größer als bei gesunden Erwachsenen.
Bei einer erosiven Schädigung der Zahnhartsubstanz wird der Schmelz ebenfalls durch Säuren angegriffen. Diese werden jedoch nicht von Bakterien produziert, sondern in Form von Lebens-

mitteln mit einem geringen pH-Wert (z.B. Softdrinks, Smoothies und Zitrusfrüchte) konsumiert [6]. Die Prozesse der Demineralisierung und Remineralisierung laufen auch in diesem Fall ab und die Gefahr eines Ungleichgewichts ist auch hier gegeben.

Präventive Maßnahmen

Um das Risiko der Entstehung von Karies, Erosion und auch der durch Plaque entstehenden Parodontalerkrankungen zu minimieren, erscheinen zwei Strategien sinnvoll: die gezielte Reduktion der Zufuhr von Lebensmitteln, die viel Zucker enthalten, und ein ausgewogenes Biofilm-Management. Letzteres bedeutet, dass die potenziell schädlichen Bakterien im Biofilm in Schach gehalten und größere Plaqueansammlungen durch unterschiedliche Reinigungsmaßnahmen vermieden werden. Eine effektive Biofilmkontrolle setzt bei der regelmäßigen mechanischen Zahn- und Interdentalreinigung an. Um auch Bakterien zu bekämpfen, die von Zahnbürste und Zahnseide nicht ausreichend entfernt wurden, empfiehlt sich die tägliche 3-fach-Prophylaxe: Hierbei wird die mechanische Reinigung der Zähne und Zahnzwischenräume durch das Spülen mit einer Mundspülung mit antibakterieller Wirkung ergänzt [7,8,9]. Eine bewährte Mundspülung mit ätherischen Ölen ist Listerine®. Die Mundspülungen dringen tief in den nach dem Zähneputzen verbliebenen Biofilm ein, lockern ihn und zerstören die Zellwände der Bakterien [10,11]. Die Neubildung des Biofilms wird dadurch zeitlich verzögert. Sind weniger Bakterien vorhanden, deren Stoffwechselaktivität aus dem Gleichgewicht geraten könnte, wird weniger Säure produziert, was in der Folge eine Demineralisierung des Schmelzes unwahrscheinlicher macht.

Zusatznutzen von Mundspülungen mit antibakterieller Wirkung jetzt auch von der S3-Leitlinie bestätigt

- Die zusätzliche Anwendung chemisch antibakterieller Wirkstoffe in Mundspüllösungen trägt als Ergänzung zur mechanischen Reinigung zu einer Reduktion des dentalen Biofilms bei – und damit zur Prophylaxe von Gingivitis. Antibakterielle Wirkstoffe (ätherische Öle, Chlorhexidin, Triclosan/Copolymer) werden somit als Ergänzung zur mechanischen Reinigung zu einer Reduktion der Gingivitis empfohlen [12,13,14,15].
- Nur für Mundspülungen mit ätherischen Ölen (wie in Listerine) und CHX liegt eine hervorragende Datenlage vor, beide Wirkstoffe weisen einen großen Effekt auf Plaque und Gingivitis auf – bei hoher Qualität der Evidenz.
- Gerade für den langfristigen Einsatz (6 Monate) werden Mundspülungen mit ätherischen Ölen empfohlen [17]. Auch bei 6-monatiger Anwendung kommt es zu keiner Verfärbung von Zähnen oder Zahnfleisch oder zu einer Beeinträchtigung des Gleichgewichts der gesunden Mundflora [15,16]. ■

Weitere Informationen auf www.listerine.de

Literatur:

[1] American Academy of Pediatric Dentistry. Adolescent oral health care. Recommendations: Best Practices 221–228 (2015).

[2] Salas MMS, Nascimento GG, Huysmans MC. Estimated prevalence of erosive tooth wear in permanent teeth of children and adolescents: an epidemiological systematic review and meta-regression analysis. J Dent 43, 42–50 (2015).

[3] Kirkham J, Robinson C, Strong M, Shore RC. Effects of frequency of acid exposure on demineralization/remineralization behavior of human enamel in vitro. Caries Res 28 (1), 9–13 (1994).

[4] Bartsch S. Jugend Isst Anders. UGB-Forum 5, 214–217 (2011). https://www.fairberaten.net/saeuglings-und-kinderernaehrung/hintergrundinfos/jugend-isst-anders/druckansicht.pdf (aufgerufen am 21. Juni 2019)

[5] García-Godoy F, Hicks MJ. Maintaining the integrity of the enamel surface: the role of dental biofilm, saliva and preventive agents in enamel demineralization and remineralization. J Am Dent Assoc 139 (Suppl), 25 S–34 S (2008).

[6] Lussi A, Jaeggi T. Dentale Erosionen. Von der Diagnose zur Therapie. Quintessenz Verlags GmbH, Berlin (2009).

[7] Fine DH et al. Effect of rinsing with an essential oil-containing mouthrinse on subgingival periodontopathogens. J Periodontol 78, 1935–1942 (2007).

[8] Lux R et al. data on file. Confocal laser scanning microscopy evaluation of biofilm kill activity of representative global mouthrinse. (2005).

[9] Sharma N et al. Adjunctive benefit of an essential oil–containing mouthrinse in reducing plaque and gingivitis in patients who brush and floss regularly: a six-month study. JADA 135, 496–504 (2004).

[10] Fine DH et al. Effect of rinsing with an essential oil-containing mouthrinse on subgingival periodontopathogens. J Periodont 78, 1935–1942 (2007).

[11] Sharma N et al. Adjunctive benefit of an essential oil-containing mouthrinse in reducing plaque and gingivitis in patients who brush and floss regularly: a six-month study. J Am Dent Assoc 135 (4), 496–504 (2004).

[12] Haas AN, Wagner TP, Muniz FW, Fiorini T, Cavagni J, Celeste RK. Essential oils-containing mouthwashes for gingivitis and plaque: Meta-analyses and meta-regression. J Dent 55, 7–15 (2016).

[13] Haps S, Slot DE, Berchier CE, Van der Weijden GA. The effect of cetylpyridinium chloride-containing mouth rinses as adjuncts to toothbrushing on plaque and parameters of gingival inflammation: a systematic review. Int J Dent Hyg 6, 290–303 (2008).

[14] James P, Worthington HV, Parnell C, Harding M, Lamont T, Cheung A Whelton H, Riley P. Chlorhexidine mouthrinse as an adjunctive treatment for gingival health (Review). Cochrane Database Syst Rev 3, CD008676 (2017).

[15] Minah GE et al. Effects of 6 months use of an antiseptic mouthrinse on supragingival dental plaque microflora. J Clin Periodontol 16, 347–352 (1989).

[16] Charles CH et al. Comparative efficacy of an antiseptic mouthrinse and an anti-plaque/antigingivitis dentifrice. A six month clinical trial. J Am Dent Assoc 132, 670–675 (2001).

[17] DG PARO, DGZMK. S3-Leitlinie (Kurzversion): Häusliches chemisches Biofilmmanagement in der Prävention und Therapie der Gingivitis. Parodontologie (2018).

Dieser Beitrag wurde mit freundlicher Unterstützung von Johnson & Johnson erstellt.

Aufbereitung eines UK-Prämolaren mit komplexer Anatomie

Durch die Vielzahl anatomischer Varianten zu Verlauf und Lage der Wurzelkanäle innerhalb einer Wurzel wird die Aufbereitung immer zu einer Herausforderung und die endodontische Behandlung zusätzlich erschwert. Nachfolgend beschreibt ein Kollege anhand eines Fallbeispiels, wie mithilfe des VDW.ROTATE-Systems auch Zähne mit komplexer Wurzelkanalkonfiguration sicher aufbereitet und erfolgreich therapiert werden können.

Bereits vor vielen Jahren wurde gezeigt, dass die Anatomie der Wurzelkanäle äußerst komplex und vielfältig ist (Hess & Zurcher, 1925). Nach Vertucci verfügt der 1. Unterkieferprämolar am Apex in 74% der Fälle über 1 Wurzelkanal, in 25,5% der Fälle über 2 Kanäle und in 0,5% der Fälle über 3 Kanäle [1].

Patientenfall

Eine 63-jährige Patientin wurde zwecks einer Wurzelbehandlung an Zahn 44 an meine Praxis in London überwiesen. Die Sensibilitätsprobe mit Kältespray verlief negativ. Der Klopftest ergab eine leichte Überempfindlichkeit. Die Patientin erwähnte, in der Vergangenheit mehrfach unter bukkal geschwollener Gingiva gelitten zu haben. In der Röntgenaufnahme waren eine breite okklusal-distale Kavität und eine J-förmige Radioluzenz im apikalen Bereich des Zahnes erkennbar **(Abb. 1)**. Der Wurzelkanal war bis etwa 8 oder 9 mm vor dem Apex sichtbar und verschwand dann. Ein solches Verschwinden liegt häufig bei einer Wurzelkanalkonfiguration des Typs V vor, bei der ein Wurzelkanal dem Pulpakavum entspringt und sich kurz vor dem Apex in 2 separate, eigenständige Wurzelkanäle mit separaten apikalen Foramina verzweigt (Klassifikation nach Vertucci [2]). Die Aufbereitung solcher Wurzelkanäle war mit der 1. Generation von Nickel-Titan-Feilen sehr schwierig und machte es erforderlich, viel gesundes Zahngewebe abzutragen, um einen direkten Zugang zu den Kanälen zu erhalten.

Das Pulpakavum wurde mit einem Highspeed-Handstück und einem Rosenbohrer geöffnet, bevor das Wurzelkanalsystem mit einer 5%igen Natriumhypochlorit-Lösung gespült wurde. Die Sondierung erfolgte mit einer vorgebogenen C-PILOT®-Feile in Größe ISO 10 (VDW). Während die Sondierung des bukkalen Kanals keine Probleme bereitete, gestaltete sich die Sondierung des lingualen Kanals schwierig und erfolgte durch Drehen der Spitze der C-PILOT®-Feile nach lingual. Dabei wurde die Feile etwa 10 mm unterhalb der Spitze verbogen **(Abb. 2 und 3)**. Mithilfe eines Apexlokators (VDW.CONNECT Locate, VDW) und der C-PILOT®-Feile wurden sofort vorläufige Arbeitslängen bestimmt, die bei 20,5 und 21,0 mm lagen. Bei Fällen mit abrupten Kanalkrümmungen im koronalen oder mittleren Drittel wird die Verwendung flexibler Instrumente empfohlen. Deren hohe Widerstandsfähigkeit gegenüber zyklischer Ermüdung ist von der für die Herstellung der Feile verwendeten Legierung und dem Kern der Feile abhängig. Deswegen entschied ich mich dafür, diesen Zahn mit der Basissequenz des VDW.ROTATE Systems (VDW) aufzubereiten. Die blaue Legierung verleiht dieser Feile eine hohe Widerstandsfähigkeit gegenüber zyklischer Ermüdung und ermöglicht ein einfaches Vorbiegen der Spitze, um die Feile in die abrupte Kanalkrümmung im mittleren Drittel einzuführen **(Abb. 4)**. Die Aufbereitung wurde mit den ersten beiden Instrumenten der Basissequenz begonnen. Dazu wurden die 15.04- und 20.05-Feilen gemäß den Anweisungen des Herstellers zu Drehmoment

Abb. 1: Röntgenologischer Ausgangsbefund.

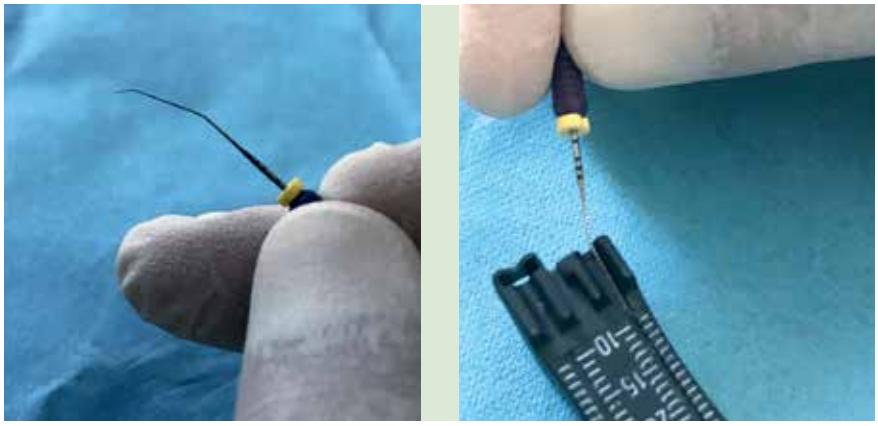

Abb. 2 u. 3: Die durch die abrupte Krümmung an der Öffnung des lingualen Kanals verbogene C-PILOT®-Feile in ISO-Größe 10.

ProtiLab

3x50% RABATT[1)]

GLOBAL DENKEN
LOKAL FREUDE SCHENKEN

Zahnersatz mit höchster Qualität...

- Seit 10 Jahren in Deutschland
- Über 1.000 Zahnärzte
- Kundenzufriedenheit über 98%[2)]
- Persönlicher Zahntechniker
- Materialien CE zertifiziert
- Labore ISO zertifiziert

...zu unschlagbaren All-inclusive Preisen

Preisbeispiel

3-gliedrige NEM Brücke

Leistungen der Arbeitsvorbereitung, Verarbeitungsaufwand NEM, Versand, MwSt., usw.

50% Rabatt[1)]

All-inclusive Preis

~~€300,-~~

€150,-

[1)] Gültig für Neukunden der Protilab GmbH bei den ersten 3 Bestellungen. Alle Aufträge müssen bis 31.12.2019 eingereicht werden. Edelmetall, Geschiebe und Implantatteile ausgeschlossen. Für herausnehmbaren Zahnersatz (Kombinationsarbeiten) inklusive 3-maliger Abholung und 3-maliger Zustellung. Für festsitzenden Zahnersatz (Kronen, Brücken, etc.) ohne Gerüstanprobe und inklusive Transportkosten für einmalige Abholung und Zustellung.

[2)] Kundenzufriedenheitsumfrage Stand 07/2019.

www.protilab.de • Hotline 0800 755 7000

Zertifizierte Qualität · Zertifizierte Qualität

Alle Aufträge werden nach unseren aktuellen AGB ausgeführt. Diese können unter www.protilab.de eingesehen werden.
Protilab GmbH · Geleitsstr. 14 · 60599 Frankfurt a. M. · Hotline: 08007557000 · kontakt@protilab.de

© Protilab, Stand: 10/2019

und Umdrehungen pro Minute in leichten Auf- und Abbewegungen eingesetzt. Die gesamte Aufbereitung wurde mit VDW.CONNECT Drive (VDW) durchgeführt, der mit dem Apexlokator vernetzt war. Die Arbeitslänge wurde kontinuierlich kontrolliert. Die Instrumente, die im lingualen Kanal zum Einsatz kamen, waren vorgebogen und wurden manuell in die Krümmung eingeführt. Anschließend wurde die Feile in den kleinen Kopf des VDW.CONNECT Handstücks eingesetzt. Um die Aufbereitung der endgültigen Arbeitslängen zu bestätigen, wurde mithilfe einer speziellen Halterung und der VDW.ROTATE 15.04- und 20.05-Feilen eine Röntgenaufnahme erstellt **(Abb. 5 und 6)**. Das letzte Instrument am Apex war – aufgrund ihrer Flexibilität und des (im Vergleich zur 25.06-Feile) geringeren Kerndurchmessers – die 25.04-Feile. Die Vorgehensweise entsprach der in den vorhergehenden Schritten.

Nach einer letzten Spülung mit EDTA-Lösung und Natriumhypochlorit erfolgte die Aktivierung der Lösung mithilfe einer vorgebogenen EDDY Spülspitze (VDW, **Abb. 7**) für 20 Sek. Die Wurzelkanäle wurden anschließend getrocknet und mit AH Plus (Dentsply Sirona) und 2 formkongruenten Guttapercha-Stiften gefüllt, die auf die VDW.ROTATE Instrumente (VDW) abgestimmt sind und aus einem stärker hitzeleitenden Guttapercha mit einer niedrigeren Schmelztemperatur bestehen. Dabei kam bis zur Bifurkation die Continuous-Wave-Technik zum Einsatz. Zur Überprüfung der Wurzelkanalfüllungen wurde eine Röntgenaufnahme gefertigt **(Abb. 8)**. Anschließend wurde mithilfe eines Glasfaserwurzelstiftes ein Stumpfaufbau durchgeführt. Die endgültige Röntgenaufnahme zeigte, dass die Wurzelkanäle gut gefüllt waren, mit leichten Extrusionen des Sealers in das bukkale Foramen und den Seitenkanal **(Abb. 9)**. Zur definitiven Versorgung des Zahnes wurde die Patientin an ihren Zahnarzt überwiesen. Um das Ergebnis der Behandlung zu überprüfen, wurde ein Kontrolltermin nach 6 Monaten vereinbart.

Fazit

Martensitische Feilen lassen sich leicht biegen und ermöglichen es dem Zahnarzt, wenn sie vorgebogen sind, Stufen zu umgehen und auch stark gekrümmte Wurzelkanäle des Typs V mechanisch aufzubereiten. Zudem weisen diese Feilen eine größere Widerstandsfähigkeit gegenüber zyklischer Ermüdung auf.

Das VDW.ROTATE System enthält Feilen in verschiedenen ISO-Größen. Die Finishing-Feilen verfügen mit .04 und .06 über 2 verschiedene Konizitäten. Die .04-Feilen können auch bei sehr schwierigen anatomischen Verhältnissen sicher eingesetzt werden, da sie aufgrund des geringeren Kerndurchmessers widerstandsfähiger gegenüber zyklischer Ermüdung sind. ■

Abb. 4: Eine vorgebogene VDW.ROTATE 20.05-Feile vor Einführen in den lingualen Kanal.

Abb. 5: VDW.ROTATE 15.04- und 20.05-Feilen werden für die Röntgenaufnahme zur Dokumentation der Arbeitslängen in die Wurzelkanäle eingeführt.

Abb. 6: Röntgenaufnahme zur Dokumentation der Arbeitslängen.

Abb. 7: Vorgebogene EDDY Spülspitze.

Abb. 8: Röntgenaufnahme während der Behandlung.

Abb. 9: Röntgenaufnahme nach der Behandlung.

Literatur:

[1] Vertucci FJ: Root canal morphology of mandibular premolars. J Am Dent Assoc 97 (1), 47–50 (1978).

[2] Vertucci FJ: Root canal anatomy of the human permanent teeth. Oral Surg, Oral Med, Oral Pathol 58, 589–599 (1984).

Bilder, soweit nicht anders deklariert: © Dr. V. Franco

Dr. Vittorio Franco

Studium der Zahnmedizin an der Universität La Sapienza in Rom
Zahnärztliche Tätigkeit in Praxen in Rom und London mit Schwerpunkt Endodontie
2006 und 2016 Auszeichnung mit dem Riccardo-Garberoglio-Preis für Forschung der italienischen Gesellschaft für Endodontie (Società Italiana di Endodonzia, SIE)
2010 Preis für den besten Vortrag beim ROOTS SUMMIT
Vorsitzender der SIE; aktives Mitglied der italienischen Akademie für zahnmedizinische Mikroskopie (Accademia Italiana di Odontoiatria Microscopica), Fachmitglied und Schatzmeister der European Society of Endodontology (ESE)
Autor wissenschaftlicher Fachartikel und Bücher auf dem Gebiet der Endodontie in nationalen sowie Lektor für zahlreiche nationale und internationale Fachzeitschriften, Referent bei nationalen und internationalen Zusammenkünften

Dr. Vittorio Franco
Harley Street Group Practice
40 Harley St
London W1G 9PP
Vereinigtes Königreich
info@40harleystreet.com
http://www.vittoriofranco-endodontist.com/

Studio di Odontoiatria Digitale
Via Cavour 256
00184 Rom
Italien
studio.dr.franco@gmail.com
https://vittoriofranco.weebly.com/

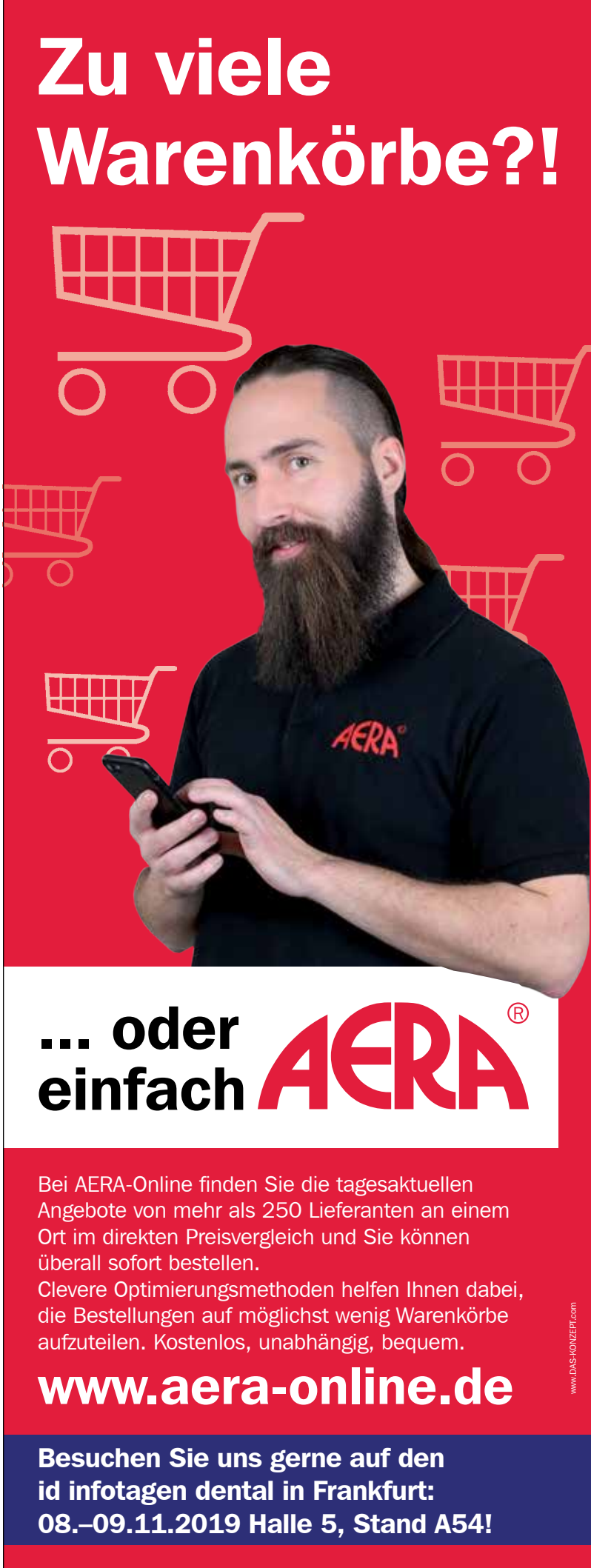

ULTRA helle Mikrospiegel für eine optimale Sicht

Zweifellos noch älter als der „Eid des Hippokrates" ist die ärztlich-kollegiale Feststellung: „Du kannst nur das therapieren, was Du erkennst!" In unsere heutige, hochmoderne Zeit mit all ihren faszinierenden technischen Möglichkeiten übertragen, bedeutet diese Weisheit allerdings immer noch, dass der für eine profunde Diagnostik – und wohl nicht zuletzt auch eine optimale Behandlung – wichtigste Sinn weiterhin die visuelle Wahrnehmung ist. Gerade deshalb sind im Rahmen der zahnärztlichen Tätigkeit Mundspiegel von höchster Qualität für enorale klinische Untersuchungen und Therapiemaßnahmen eine „conditio sine qua non".

Zahnärztliche Mundspiegel für eine gezielte Untersuchung und effiziente Behandlung, deren Spiegeloberfläche mit ULTRA beschichtet sind, weisen eine bis zu 40% höhere Lichtreflexion gegenüber Standard-Mundspiegeln mit Rhodium auf. Das bedeutet, dass das gesehene virtuelle Bild für den menschlichen Betrachter eindeutig heller und schärfer ist, das Bild also in „HD-Qualität" wiedergegeben wird [1]. Klinisch ist dies von großer Relevanz, da es die allgemeinen wie auch speziellen zahnärztlichen Diagnose- und Therapiemaßnahmen, welche sich im Munde – bei indirekt, mithilfe von Spiegeln ausgeübten Handlungen – ergeben, erheblich erleichtert und nicht zuletzt auch präziser durchführen lässt [2]. Ein weiterer wichtiger Vorteil bei der klinischen Verwendung der ULTRA hellen Spiegel ist die farbtreue Bildwiedergabe. Das virtuelle Bild zeigt somit „zahn-farblich" genau das, was in natura gegeben ist.

Diesen Feststellungen kann ich uneingeschränkt zustimmen, da in meiner Praxis ULTRA helle Mundspiegel verwendet werden **(Abb. 1)**, um ein effektives und möglichst auch effizientes Vorgehen unter „klaren" Sichtverhältnissen zu ermöglichen. Hierbei kommen nicht nur Standardgrößen zum Einsatz, sondern auch Mikrospiegel in ausgewählt kleineren Formaten **(Abb. 2)**.

Einsatz und Handhabung von Mikrospiegeln

Nach meinen bisherigen Erfahrungen wird über den optimalen Einsatz von Mundspiegeln im Detail nur wenig nachgedacht, denn der Gebrauch dieser Hilfsmittel ist einfach „zu allgemein und zu allgegenwärtig". Gerade die Verwendung von Sonderformaten und Sondergrößen – gleich welcher von „Standardgrößen" abweichenden Dimensionierung – liegt hauptsächlich immer noch in den Händen von zahnmedizinischen Spezialisten wie Oralchirurgen, Parodontologen oder Endodontologen. Insbesondere Mikrospiegel gelten bei allgemeinzahnärztlichen Praktikern – zu denen auch ich gehöre – als in der Anschaffung teure Exoten, die mehr als „exklusives Spielzeug" bezeichnet werden können, denn als unverzichtbares zahnmedizinisches Hilfsmittel anzusehen sind. Aber gerade diese kleinen Instrumente bieten große Vorteile bei ihrem klinischen Einsatz. So gestatten solche Untersuchungshilfsmittel, beispielsweise im Rahmen der visuellen Beurteilung von Bi- und Trifurkationen, für die entsprechende Behandlungsplanung und gegebenenfalls bei der später erforderlichen parodontalen Therapie sehr aufschlussreiche Einblicke. Nicht zu vergessen natürlich auch die vereinfachte optische Kontrolle bei der Kanaleingangssuche während endodontischer Maßnahmen. Die Mikrospiegel der BLACKline-Serie aus dem Instrumenten-

Abb. 1: Die Spiegeloberfläche des Standardmundspiegels mit ø 22 mm (ULTRA FS bright) weist eine bis zu 40% höhere Lichtreflexion gegenüber Standardspiegeln mit Rhodium auf. (© Hahnenkratt)

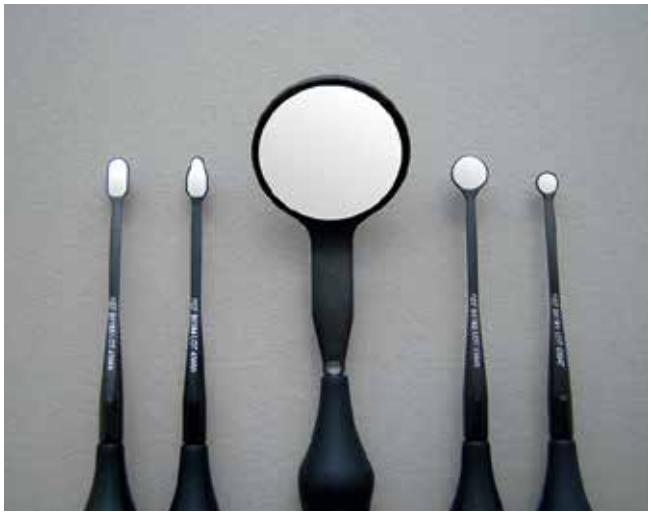

Abb. 2: Verschiedene Untersuchungsspiegel: Standardgröße in der Mitte (ULTRA FS). Die Sondergrößen links: 3x6 mm oval und 3x6 mm tropfenförmig sowie rechts die ø 5 mm und 3 mm (BLACKline MICROflex ultra). (© Dr. Firla)

programm der Firma Hahnenkratt haben eine extrem widerstandsfähige Diamond-like-Carbon-Beschichtung (DLC) und durch ihr tiefschwarzes Finish werden jegliche störenden Lichtreflexionen eliminiert. Ein wichtiger Aspekt, nicht nur für das bloße Auge des Betrachters, sondern gerade bei der Diagnostik und Behandlung mithilfe von Lupenbrille oder Mikroskop. Als sogenanntes Alleinstellungsmerkmal für diese 4 extra kleinen MICROflex-Spiegel kann hier aufgeführt werden, dass sie sich mit geeigneten Biegezangen **(Abb. 3)** in ihrem planen Schaftende derart individuell verformen lassen **(Abb. 4)**, dass auch kompliziert gelegene

Abb. 3: Der flache Schaft der MICROflex-Instrumente lässt sich individuell biegen. Dies sollte jedoch mit geeigneten Hilfsmitteln erfolgen, da der Biegeradius aus materialtechnischen Gründen mindestens 3 mm sein sollte. (© Dr. Firla)

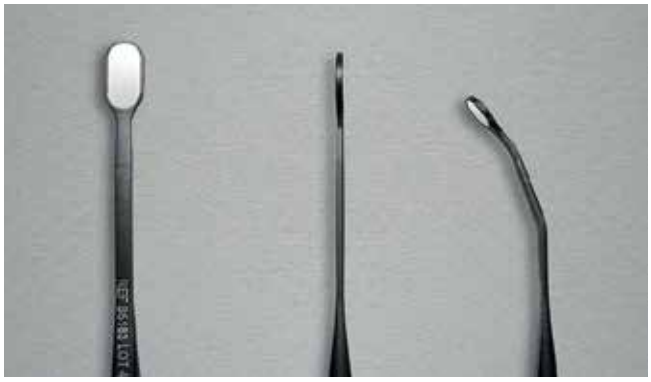

Abb. 4: V.l.n.r.: Das plane Schaftende gewährleistet eine solide Stabilität des Instrumentes; ein gezieltes und mehrfaches Biegen bis kurz vor den Spiegelkopf ist möglich; jedoch verringert sich die Flexibiliät materialbedingt durch ein häufiges Biegen (Prinzip der Kaltverfestigung). (© Dr. Firla)

Betrachtungsbereiche eingesehen werden können. Gerade bei schwer zugänglichen Zahn- oder Alveolarkamm-Arealen und/oder bei ungünstigen Mundöffnungsverältnissen sowie räumlich hinderlichen Gegenkiefer-Zahnstellungen werden die MICROflex-Spiegel während komplexer mikrochirurgischer Operationen zu unverzichtbaren Hilfsmitteln **(Abb. 5)**. Ausgefallene Formen, wie die 3 × 6 mm kleine „tropfenförmige" Spiegelfläche eines BLACKline MICROflex-Mikrospiegels **(Abb. 2)**, erlauben darüber hinaus – im Vergleich zu Mikrospiegeln anderer Hersteller – ein noch zusätzlich erweitertes Einsatzspektrum, da zum Beispiel bei Apektomien kleinwurzeliger Zähne und situativ möglicher kleiner Resektionshöhle auch eine optimale Sichtkontrolle der Schnittfläche an der Wurzelspitze machbar ist.

Abb. 5: Besonders in diffizilen Diagnostik- oder Behandlungssituationen leisten die Mikrospiegel hilfreiche Dienste. Zu beachten ist der manuell abgewinkelte Spiegelschaft; dies ist nur mit diesen speziellen Instrumenten aus der MICROflex-Produktreihe möglich. (© Dr. Sakaue, Japan)

Materialbewusste Aufbereitung

Die Spiegeloberfläche der hier vorgestellten zahnärztlichen Diagnostikinstumente ist eine sogenannte „dielektrische Spiegelschicht", bestehend aus Tantalpentoxid (Ta_2O_5) und Siliciumdioxid (SiO_2). Diese werden im Hochvakuum im Wechsel aufgedampft. Die wechselnden Stärken der einzelnen Schichten und deren hohe Anzahl von etwa 35 Schichten ergeben – in ihrer speziellen Kombination – das brillant helle ULTRA-Spiegelbild mit einer exakt genauen Farbwiedergabe. Die Spiegeloberfläche gilt als widerstandsfähig. Dennoch ist bei der Aufbereitung eine sachgerechte und angemessene Behandlung obligat, wozu nicht zuletzt auch eine entsprechende Wartung und Pflege gehören. Dielektrische Spiegelschichten sind zwar säurebeständig, aber nicht metallischer Art. Aus diesem Grund gibt es keinen Antihafteffekt, was beispielsweise bei Rhodium-Spiegeln der Fall ist.

Zur Entfernung von kalkhaltigen Wasserrückständen oder Verkrustungen können säurehaltige Reiniger verwendet werden, ohne dass die spiegelnden Flächen dadurch eintrüben. Mit weichen (Schwamm-)Tüchern werden zudem mögliche Kratzer vermieden. Bei der Aufbereitung von (nicht nur mit ULTRA beschichteten) Mundspiegeln gilt es Folgendes zu beachten:

- Mundspiegel nach Gebrauch desinfizieren und anschließend sofort reinigen, um anhaftende Verunreinigungen auszuschließen.
- Spülen mit möglichst (weitestgehend) „entsalztem" Wasser (Wasserhärte < 6° dGH); wird mit Leitungswasser gespült, dann muss die Spiegelfläche getrocknet werden, da sich sonst während einer anschließenden Sterilisation in einem Autoklaven infolge der Verdampfung des oberflächlichen Residualwassers Salze und Kalk ablagern. Die dadurch entstehenden „Wasserränder" und/oder weißen Beläge brennen sich bei den hohen Temperaturen auf der Spiegeloberfläche ein und können nicht wieder entfernt werden.
- Für eine maschinelle Reinigung und Desinfizierung von Mundspiegeln in einem Thermodesinfektor (RDG) gilt, dass die automatische Entkalkung des im Gerät benutzten Wassers korrekt eingestellt sein muss. Bei Nutzung eines RDGs ohne integrierte oder gerätemäßig direkt vorgeschaltete Wasserenthärtung ist darauf zu achten, dass das in der Praxis für diese Zwecke zugeführte „Hauswasser" (mittels genereller Entkalkungsmaschine) den erforderlichen deutschen Gesamtwasser-Härtegraden (dGH) entspricht. ■

Literatur

[1] Barz J: Reflexionsmessungen an Zahnspiegeln – Prüfbericht im Auftrag Hanhnenkratt. Fraunhofer-Institut für Grenzflächen und Bioverfahrenstechnik. Stuttgart (2009), 1–9 (unveröffentlicht).

[2] Sievers N: Mundspiegel aus autoklavierbarem Glasfiber für ein entspanntes Arbeiten. Dentalzeit (2), 22–24 (2017).

Dr. Markus Th. Firla

1986 Approbation und Promotion Westfälische Wilhelms-Universität
1986–1994 Zeitsoldat/Zahnarzt
Seit 1988 Fachjournalist, Fachautor und Referent
1994 Niederlassung in eigener Praxis in Hasbergen-Gaste
1998 Gründung von WeCoMed GmbH – Consulting & Services
2007–2013 Fortbildungsreferent der ZÄK Niedersachsen
Seit 2008 Gutachter Gebietsbereich Zahnmedizin (MDK Niedersachsen)
Seit 2017 Vertragsgutachter Zahnersatz (KZV Niedersachsen) und Gutachter Zahnmedizin (MDK Hessen)

Dr. Markus Th. Firla
Hauptstraße 55, 49205 Hasbergen-Gaste
Dr.Firla@t-online.de

Dieser Anwenderbericht ist mit freundlicher Unterstützung des Hauses Hahnenkratt GmbH entstanden.

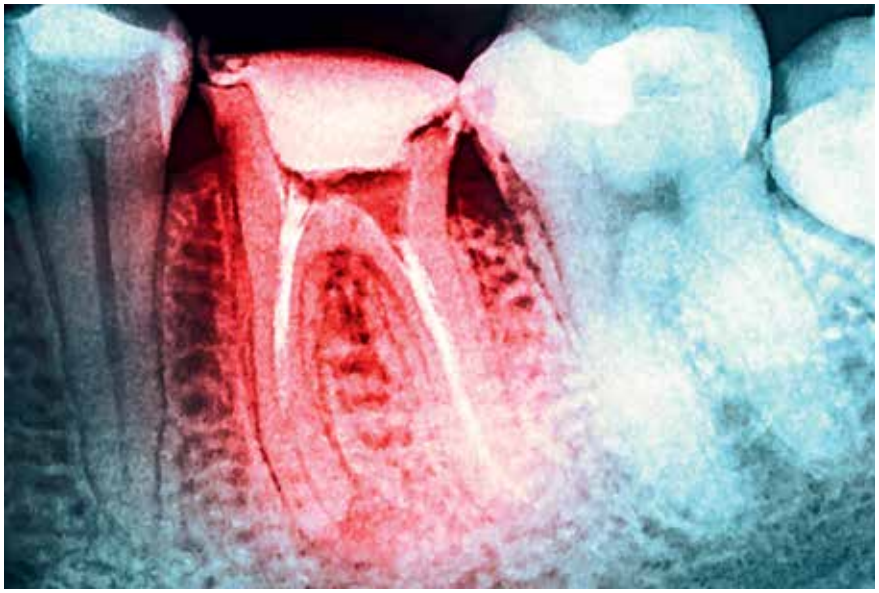

© radub 85/istock

Nützliche App zum dentalen Trauma

Die DGET hat in Zusammenarbeit mit dem Zahnunfallzentrum der Universität Basel die App „AcciDent" zum dentalen Trauma entwickelt. Zahnunfälle nehmen zu. Und dennoch ist die Zahntraumatologie in der Praxis ein Gebiet in dem oftmals die Routine fehlt. Hier hilft AcciDent. Ohne viel suchen zu müssen, findet man im Notfall schnell alle nötigen Informationen für eine adäquate Diagnostik und Therapie. AcciDent wird Sie in Ihrer täglichen Praxis begleiten und Sie jedem Zahnunfall entspannt gegenübertreten lassen. Die AcciDent-App gibt es im App- sowie im Goolge Play-Store.

Unabhängige Patienteninformationen zur Zahnerhaltung

Die Deutsche Gesellschaft für Endodontologie und zahnärztliche Traumatologie e.V. (DGET) klärt in ihrer Onlinekampagne **www.ErhalteDeinenZahn.de** über die Möglichkeiten des Zahnerhalts durch moderne Behandlungsmöglichkeiten (Wurzelkanalbehandlung) auf und zeigt Wege, wie Zähne auch in komplizierten Situationen oder nach Unfällen langfristig erhalten werden können.
Diese seit Jahren erfolgreiche deutschsprachige Aufklärungsseite bietet nun auch umfangreiche muttersprachliche Informationen für ca. 6,7 Millionen ausländischer Mitbürger in englischer, russischer und türkischer Sprache. Fragen wie z.B., ob eine Wurzelkanalbehandlung sehr schmerzhaft ist oder die Zähne nach einer Wurzelkanalbehandlung tot und haltlos sind, beantwortet die DGET wissenschaftlich fundiert, aber einfach erklärt.
Auch die speziellen Themenhefte „Informationen zur Wurzelkanalbehandlung", „Informationen zur Revisionsbehandlung" und „Informationen zur endodontischen Chirurgie" (Wurzelspitzenresektion)stehen auf www.ErhalteDeinenZahn.de in den vier Sprachen zur Verfügung. Hierin informiert die DGET zu den verschiedenen Therapiemöglichkeiten für Patienten in verständlicher Form und bebildert. Interessierte Patienten und Zahnarztpraxen können die Hefte bei der DGET anfordern. Eine Übersicht der von DGET zertifizierten Zahnärzte gibt es auf **www.dget.de** unter Behandlersuche.

dentaltrade®
...faire Leistung, faire Preise

ALIGNER-THERAPIE

Die moderne Behandlungsmethode zur ästhetischen Korrektur von Frontzähnen

INFORMIEREN SIE SICH JETZT!
freecall: (0800) 247 147-1
www.dentaltrade.de

[HOCHWERTIGER ZAHNERSATZ ZU GÜNSTIGEN PREISEN]
FREECALL: (0800) 247 147-1 • WWW.DENTALTRADE.DE

Moderne Universaladhäsive für ein breites Indikationsspektrum

Noch vor 2 Jahren kamen immer mehr 1-Flaschen-Dentaladhäsive auf den Markt und der Wettbewerb zwischen unterschiedlichen Bondings wurde dadurch komplexer. Mittlerweile werden diese von Universaladhäsiven abgelöst. Welche Vorteile diese haben, wird nachstehend erläutert.

Es gibt viele verschiedene adhäsive Arbeitsweisen: Phosphorsäureätzung vor der Adhäsivanwendung auf Schmelz und Dentin, komplett selbstkonditionierend oder selektive Ätzung des Zahnschmelzes mit Phosphorsäure – je nach klinischer Situation oder persönlicher Präferenz fällt die Entscheidung zugunsten einer bestimmten Technik aus. Und für jede gibt es auch spezialisierte Produkte. Dabei macht die zusätzliche Unterscheidung in 1-Flaschen-, 2-Flaschen- und 3-Flaschen-Adhäsive es nicht leichter, einen kompletten Überblick über das große Angebot zu gewinnen.

Universaler als universal

Automatisch stellte sich seit Jahren und Jahrzehnten die Frage: Sollte nicht ein einziges Adhäsiv alles können? So entstanden Universaladhäsive, die bei jedem Verfahren funktionierten: bei Etch & Rinse (mit separater Phosphorsäureätzung) ebenso wie bei Self-etch (selbstätzend) und bei der selektiven Schmelzätzung (nur der Schmelzrand wird mit Phosphorsäure konditioniert).

Ein solches Adhäsiv bietet klinische Vorteile. So kann der Zahnarzt bei Defekten im Frontzahnbereich in der Etch&Rinse-Technik arbeiten, bei Kindern selbstätzend, oder er sichert durch die selektive Schmelzätzung bei Seitenzahndefekten mit hohem Schmelzanteil eine hohe Randqualität. Da alle diese Techniken mit einem einzigen Adhäsiv möglich sind, wurde hierfür die Bezeichnung „Universaladhäsiv" geprägt. Sie ist allerdings nicht geschützt oder scharf definiert. Was beispielsweise, wenn auch indirekte Restaurationen zu befestigen sind? Was, wenn es sich bei dem Werkstoff um ein dualhärtendes oder um ein selbsthärtendes Füllungsmaterial handelt?

Ein Adhäsiv für diese Fälle dürfte in einem noch universaleren Sinne als Universaladhäsiv gelten, denn es wäre dann bei allen Techniken (Etch&Rinse, selbstätzend, selektive Schmelzätzung), bei direkten und indirekten Füllungen sowie bei Wurzelstiften indiziert. Auch solche Produkte gibt es inzwischen, und die besten von ihnen entfalten darüber hinaus zusätzlich die Eigenschaften eines Primers für Zirkonoxidrestaurationen (z.B. Prime & Bond active, Dentsply Sirona Restorative) [1]. Die Vorteile eines solchen Adhäsivs mit dem Prädikat „Universal" in seinem weitesten Bedeutungsumfang liegen in der zahnärztlichen Praxis auf der Hand. Es kommt zum Beispiel vor, dass während der Präparation anders entschieden wird, weil die Kavität sehr tief ist, sodass man das Dentin lieber doch nicht ätzen möchte. Oder es wird entgegen ursprünglicher Annahmen statt einer direkten doch eine indirekte Restauration nötig. Für all diese Indikationen eignen sich die besagten Universaladhäsive der jüngsten Generation.

Aktive Feuchtigkeitskontrolle – aktive Ausbreitung

Ein für die Praxis wichtiges Thema stellt die Feuchtigkeitskontrolle dar. Hier muss der Zahnarzt klassischerweise den goldenen Mittelweg beschreiten, damit ein Adhäsiv seine Haftkraft optimal entfalten kann: Die Zahnhartsubstanz soll nicht zu feucht belassen, aber auch nicht übertrocknet werden. Das stellt an sich schon eine Gratwanderung dar. Bei schlechter Sicht in einen tiefen approximalen Kasten bleibt oft ein Rest von Unsicherheit. Gut, wenn das Universaladhäsiv hier eine deutlich aktivere Rolle übernimmt, sich als ausgesprochen tolerant erweist und gleichmäßig hohe Haftwerte selbst auf zu feuchtem oder zu trockenem Dentin erzielt. Dies gelingt z.B. Prime & Bond active **(Abb. 1)**. Ein weiterer Vorteil von Prime & Bond active besteht in der aktiven Ausbreitung des Adhäsivs. Die Active-Guard™-Technologie sorgt für eine optimale Oberflächenspannung und einen geringen Kontaktwinkel auf dentalen Substraten. Damit kann es die gesamte Verbundfläche leichter benetzen. Auch die relativ hohe Oberflächenspannung von Wasser kann effektiv überwunden werden. Eine „proaktive", spontane Einbindung kleiner Wassermengen wird ohne unerwünschte Phasentrennung realisiert. Beim Verblasen verflüchtigt sich dann die Restfeuchte zusammen mit dem

Abb. 1: Mit Eigenschaften, die man in Aktion beobachten kann: Prime & Bond active mit Active-Guard-Technologie.

Abb. 2: An alle Dentalsubstrate angepasst: Ein einzelner Tropfen Prime & Bond active wurde mit einem Applikatortip ohne weitere Verarbeitung auf die Oberfläche aufgetragen. Er breitet sich von selbst („aktiv") über den größten Teil der Fläche aus.

Abb. 3: Prime & Bond active vermischt sich aktiv mit Wasser und deckt so gleichmäßig die Kavität ab. Das überschüssige Wasser verdunstet dann zusammen mit dem Lösungsmittel, sodass eine lückenlose, homogene Adhäsivschicht entsteht.

Lösungsmittelgemisch des Adhäsivs (Isopropanol/Wasser). So entsteht ein solider Haftverbund – unabhängig vom Verfahren (Etch& Rinse, selbstätzend, selektive Schmelzätzung) und von der Art der Restauration (direkt oder indirekt) **(Abb. 2 und 3)**.
Die Aussage, ein 1-Flaschen-Adhäsiv könne die zuverlässig hohen Haftwerte klassischer Mehr-Flaschen-Adhäsive nicht erreichen, wurde durch eine aktuelle Studie widerlegt [2]: Ein modernes Universaladhäsiv erzielt die gewünschten, gleichmäßig hohen Haftwerte sogar unter Verzicht auf eine 2. Adhäsivschicht, wie Prime & Bond active. Die besten Universaladhäsive sind bis in die praktischen Details durchdacht. Zur Formulierung als 1-Flaschen-Adhäsiv gehört ein komfortabler Klappdeckel-Verschluss zur präzisen Dosierung mit nur einer Hand.

Reihen der Adhäsive lichten sich

Adhäsive mit den genannten proaktiven Handling-Eigenschaften haben sich in den vergangenen Jahren als überlegen erwiesen, sodass mittlerweile „ältere Produkte" vom Markt verschwinden, insbesondere die reinen Self-Etch-Adhäsive werden obsolet. Vor allem jedoch braucht sich der Zahnarzt um die Auswahl des benötigten Adhäsivs weniger Gedanken zu machen. So lässt sich aufgrund der reduzierten Anzahl unterschiedlicher Adhäsive die Vorratshaltung vereinfachen und gleichzeitig die Anwendungssicherheit erhöhen, denn die modernen Universaladhäsive überspannen ja das gesamte Indikationsspektrum und fügen sich in umfassendere Systeme ein. ■

Fotos: © Dentsply Sirona Restorative

Literatur

[1] Amaral M, Belli R, Cesar PF, Valandro LF, Petschelt A, Lohbauer U: The potential of novel primers and universal adhesives to bond to zirconia. J Dent 42 (1), 90-98 (2014).

[2] Ahmed MH, de Munck J, van Landuyt K, Peumans M, Yushihara K, van Meerbeek B: Do universal adhesives benefit from an extra bonding layer? J Adhes Dent 21, 117-132 (2019).

Dr. Christian Ehrensberger
Schwanthalerstraße 27
60596 Frankfurt a.M.

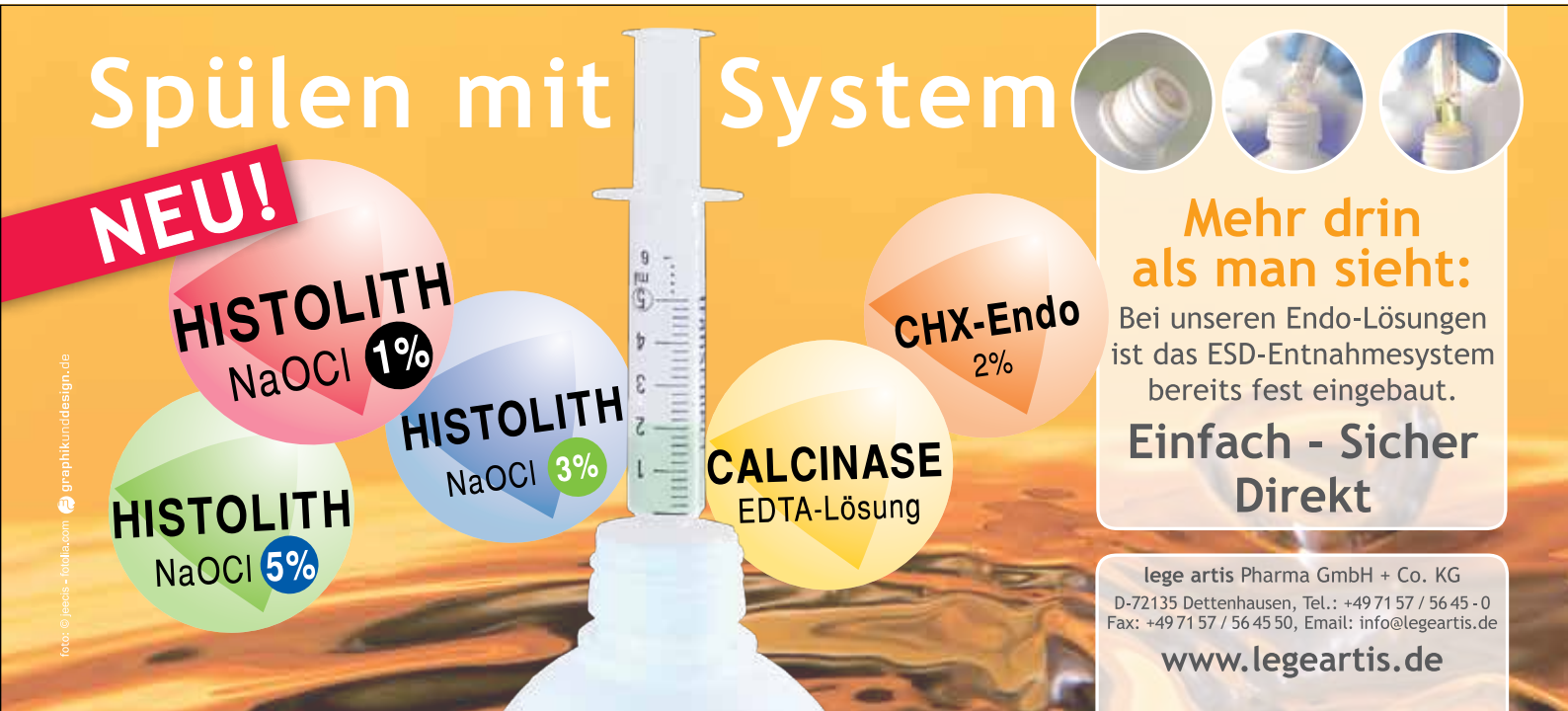

Visalys® CemCore: Zwei in einem – Befestigung und Stumpfaufbau

Katharina Venerius,
Produktmanagerin

Die Kettenbach Dental präsentierte auf der IDS 2019 ein neues und spannendes Produkt aus dem Bereich der Komposite – Visalys® CemCore. Wir haben nachgefragt, was es mit diesem Material auf sich hat. Produktmanagerin Katharina Venerius und Dr. Tobias Weller, Forschung & Entwicklung bei Kettenbach Dental, standen uns Rede und Antwort.

Dr. Tobias Weller,
Forschung & Entwicklung

Visalys CemCore ist Ihr neues Produkt aus dem Bereich der Komposite, genauer gesagt, ein Befestigungsmaterial, richtig?

Katharina Venerius: Ja korrekt, Visalys CemCore eignet sich nicht nur zur Befestigung, sondern – und das ist das Entscheidende – Visalys CemCore eignet sich gleichzeitig hervorragend als Stumpfaufbaumaterial. Wir entwickelten für den Zahnarzt ein Komposit, welches diese zwei Indikationen „Befestigung und Stumpfaufbau" vereint. Eine Herausforderung in der Entwicklung dabei war, die beiden gegensätzlichen Anforderungen ohne Kompromisse in einem Produkt zu verankern. Gelungen ist dies durch eine einzigartige Technologie unseres Hauses.

Was hat es mit dieser „einzigartige Technologie" auf sich?

Dr. Tobias Weller: Es handelt sich um unsere patentierte Active-Connect-Technologie, kurz ACT. Diese sorgt durch den Phasentransferkatalysator für eine perfekte Durchmischung unseres hydrophoben Befestigungskomposits Visalys CemCore mit dem hydrophilen Visalys Tooth Primer auf der feuchten Zahnoberfläche. Somit waren diese Gegensätze aufgehoben.

Und was bedeutet das genau für den Zahnarzt?

Katharina Venerius: Dies heißt ganz einfach, dass die Active-Connect-Technology für einen starken Haftverbund zwischen Restauration und Zahn sorgt. Gleichzeitig wird durch die geringe Wasseraufnahme eine hohe Dimensionsstabilität des Stumpfaufbaus erreicht und das Risiko von Restaurationsfrakturen reduziert.

In der Verarbeitung ist das Fließverhalten ausschlaggebend. Gab es auch hier gegensätzliche Anforderungen zu meistern?

Katharina Venerius: Weder im Fall der Befestigung noch beim Stumpfaufbau sollten sich Fließfähigkeit und Standfestigkeit gegenseitig ausschließen. Visalys Cem-Core fließt hervorragend in jeden Zwischenraum und beweist eine ebenso hohe Standfestigkeit. Dies sorgt einerseits für einen sicheren Haftverbund und andererseits ermöglicht es einen schnellen und unkomplizierten Stumpfaufbau, auch ohne Matrize. Die Lösung hierfür sind spezielle Netzwerkbildner.

Nur drei Komponenten für Befestigung und Stumpfaufbau: das Visalys® CemCore System von Kettenbach Dental.

Dr. Tobias Weller: Diese speziellen Netzwerkbildner sorgen dafür, dass Visalys CemCore unter leichter Druckeinwirkung fließfähig wird, so wie es z.B. beim Einsetzen einer Restauration erforderlich ist. Beim Entlasten zeigt Visalys CemCore dann wieder die gewohnt standfeste Konsistenz, wodurch Überschüsse nicht verlaufen und nach dem Einsetzen einfach entfernt werden können.

Worin sehen Sie, Frau Venerius, den größten Vorteil von Visalys CemCore?

Katharina Venerius: In einer Zahnarztpraxis gibt es sehr viele verschiedene Materialien. Mit Visalys CemCore ist für die definitive Befestigung, egal welche Restauration, egal welches Material, nur noch 1 Produkt notwendig. Unsere Primer müssen nicht angemischt werden und bieten den großen Vorteil, dass eine Lichthärtung nicht notwendig ist. Eine Verblockung durch ausgehärtete Primerschichten wird vermieden und eine sichere Aushärtung in lichtunzugänglichen Bereichen ist zu jeder Zeit gegeben. In dem speziellen Fall, dass eine Restauration samt Stumpfaufbau herausfällt und wieder befestigt werden muss, muss sich die Zahnärztin bzw. der Zahnarzt nicht mehr zwischen einem Material für Stumpfaufbau oder Befestigung entscheiden, denn Visalys CemCore vereint beides in einem.

Diese Informationen machen neugierig, Visalys CemCore auszuprobieren. Wie wird Visalys CemCore angeboten?

Katharina Venerius: Visalys CemCore gibt es in 5 Farben: Universal (A2/A3), Translucent, Bleach, Opaque und Dark (A4). Zu jeder Farbe bieten wir die passende Visalys CemCore Try In Paste an. Zur Gewährleistung eines optimierten Haftverbunds wird Visalys CemCore zusammen mit dem Visalys Tooth Primer und dem Visalys Restorative Primer verwendet. Wer neugierig ist und Visalys CemCore einfach einmal ausprobieren möchte, für den empfiehlt sich unser Starter-Pack in der Farbe Universal (A2/A3). Das beinhaltet neben Visalys CemCore den Visalys Tooth Primer und den Visalys Restorative Primer, sowie das notwendige Zubehör.

Weitere Informationen zum Produkt erhalten Interessierte unter **Tel.-Nr. 02774-705-99** oder auf **www.kettenbach-dental.de**

Kettenbach GmbH & Co. KG
Im Heerfeld 7
35713 Eschenburg

kuraray Noritake

NEU!

DAS IST ALLES!

PANAVIA™ SA Cement Universal
Wirklich universal. So einfach. Ohne primen.

PANAVIA™ SA Cement Universal - selbstadhäsives Befestigungskomposit

- Wirklich universal – für alle indirekten Restaurationen*
- So einfach – Reduzierung der Arbeitsschritte und somit Materialreduzierung, hohe Fehlertoleranz und einfache Überschussentfernung
- Ohne primen – Kein Primer erforderlich, dank unserer integrierten Silanhaftvermittler LCSI & MDP

* Für mehr Informationen beachten Sie bitte die Gebrauchsanweisung.

kuraraynoritake.eu/panavia-sa-cement-universal

MDP MONOMER LCSi

BORN IN JAPAN

Kuraray Europe GmbH, BU Medical Products, Philipp-Reis-Str. 4, 65795 Hattersheim am Main, Germany, +49 (0)69-30535835, dental.de@kuraray.com, www.kuraraynoritake.eu

apt composite – ein neuer Schritt in Richtung Biokompatibilität

apt composite ist das neue Füllmaterial mit physikalischen Bestwerten und einer hohen biologischen Verträglichkeit.

Allergien und Unverträglichkeiten haben in den letzten Jahren stark zugenommen – Tendenz weiter steigend. Bereits jeder 25. Patient einer Zahnarztpraxis reagiert auf Zahnfüllungsmaterialien mit Nebenwirkungen, wie Hautausschlag, Veränderungen der Mundschleimhaut oder sogar Atembeschwerden [1]. Methacrylate gelten als die Substanzen mit hohem allergischem Potenzial. Innerhalb dieser Gruppe gehören TEGDMA und HEMA zu den Substanzen mit der häufigsten Sensibilisierung und sind üblicherweise in Kunststoff-Füllungsmaterialien enthalten [1].

Die Schweizer Saremco Dental AG verzichtet konsequent in all ihren Produkten des Green Line Restaurationssystems auf die Zugabe von TEGDMA und HEMA. Diese werden nicht durch Monomere mit niedriger Molekülmasse ersetzt und, wo immer machbar, kommt kein BisGMA zum Einsatz. Ebenso wenig nutzt Saremco Urethanmethacrylate wie beispielsweise UDMA, da diese – wenn auch nur in Spuren – ebenfalls HEMA enthalten. Somit wird eine Kontaminationsgefahr infolge Hautkontakt oder Auswaschung durch den Speichel vermieden und eine eventuelle allergische Reaktion ausgeschlossen. Möglich wurde dies durch eine von Saremco entwickelte Matrixtechnologie, welche die positiven Eigenschaften von TEGDMA und HEMA ersetzt. Zum Einsatz kommen hierbei nur Rohstoffe, in denen Bisphenol A nicht nachweisbar ist.

Hohe biologische Verträglichkeit

Ein Fortschritt in Sachen Bioverträglichkeit wurde mit der Neuentwicklung des apt composite gemacht. Im Rahmen eines INNOSUISSE-Projektes mit den Schweizer Fachhochschulen Freiburg und Sion wurde das neue SAREMCO-MONOMER entwickelt. Es zeigt eine bis zu 10-fache reduzierte enzymatische Degradation gegenüber gängigen Füllungsmaterialien auf [2].

apt composite ist ein lichthärtendes Feinsthybrid-Komposit und Teil der Green Line-Linie. Es ist frei von TEGDMA und HEMA. Auch wurde auf BisGMA verzichtet.

Das neue Füllmaterial weist physikalische Bestwerte und eine hohe biologische Verträglichkeit auf [3]. An der Zürcher Hochschule für angewandte Wissenschaften (ZHAW) in Wädenswil wurde die Interaktion menschlicher Zellen mit apt composite in mehreren Versuchen untersucht. Osteoblasten, Fibroblasten und Endothelzellen zeigen ein optimales Zellverhalten bezüglich Adhäsion, Morphologie und Proliferation bis hin zur eindeutigen Differenzierung nach 14 Tagen. Weitere bioverträgliche Produkte, wie z.B. apt unibond und apt flow, sind in der Pipeline. ■

Weitere Informationen unter www.saremco.ch

Literatur:

[1] Univ.-Prof. Dr. Dr. Franz-Xaver Reichl: Die Dosis macht das Gift; Swiss Dental Journal 12 (2014).

[2] Prof. Dr. Umberto Piantini: degradation measurements; 04/2017 – Ergebnisse derzeit in Publikation.

[3] Dr. Epifania Bono et. Al: In vitro characterization of a new composite material for biomedical applications and 3D (bio)printing; Zurich University of Applied Sciences ZHAW; 11/2017.

apt flow und apt unibond werden die bioverträgliche Produktpalette im Dezember 2019 komplettieren.

Saremco Dental AG
Gewerbestraße 4
CH-9445 Rebstein
info@saremco.ch

Die Keramik im Fokus der Praxis

AG Keramik lädt Zahnärzte zur Befragung ein

Vollkeramischen Restaurationen werden zu 50% computergestützt hergestellt – mit steigender Tendenz. Dies ist das Ergebnis einer Praxisstudie bei niedergelassenen Zahnärzten, die im Zeitraum 2015 bis 2017 mit 3 Befragungswellen durchgeführt wurde **(Abb. 1)**. Hierdurch konnten im Zeitvergleich die Veränderungen bei der Werkstoffauswahl und beim klinischen Procedere sichtbar gemacht werden. Den Ergebnisbericht können Interessierte nachlesen [1].

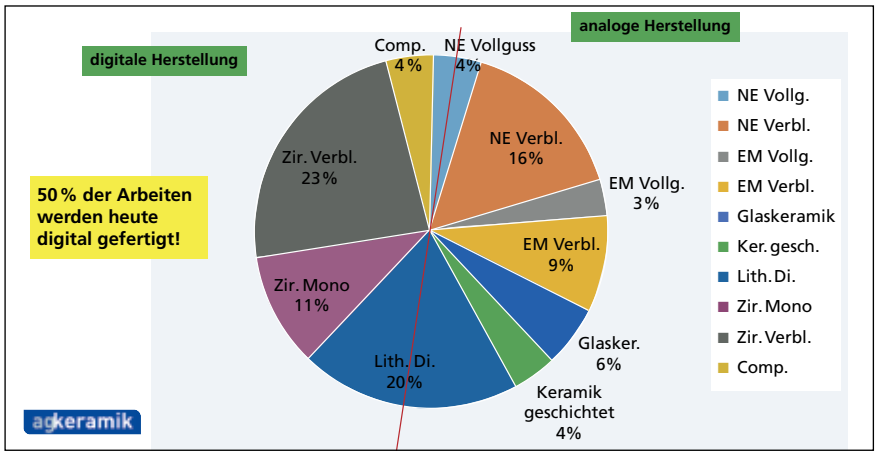

Abb. 1: Niedergelassene Zahnärzte legten Werkstoffentscheidungen offen. Quelle: AG Keramik

Die 4. Befragung startet

Diese Studie wird mit einer erneuten Befragung fortgesetzt, initiiert von der Arbeitsgemeinschaft für Keramik in der Zahnheilkunde (AG Keramik). Hierfür erhalten Praxisinhaber einen Fragebogen zur analogen oder virtuellen Beantwortung. Die Fragen sind übersichtlich gestaltet und ermöglichen eine zeitsparende Bearbeitung. Es werden die verwendeten Werkstoffe und Befestigungsmaterialien, der Umgang mit Implantaten und die zukünftigen Restaurations-Trends aus Sicht der Praxis hinterfragt.
Die AG Keramik lädt praktizierende Zahnärzte ein, an dieser Studie als 4. Befragungswelle teilzunehmen. Die Ergebnisse werden den teilnehmenden Zahnärzten zugänglich gemacht. Dadurch kann jede Praxis ihre individuellen klinischen und technischen Vorgehensweisen mit jenen aller Teilnehmer vergleichen. ■

Zahnärzte, die an der Praxisbefragung teilnehmen möchten und somit an den Ergebnissen interessiert sind, melden sich bitte bei der AG Keramik.
E-Mail: info@ag-keramik.de oder Tel.: 0721 945 2929.

Quelle:

[1] Dettinger et al.: Vollkeramische Restaurationen in der niedergelassenen Praxis. Wie werden Werkstoffe ausgewählt? Quintessenz, Ausgabe 10, Okt. 2019.

AG Keramik Geschäftsstelle
Postfach 11 60
76308 Malsch
www.ag-keramik.de



BLACKline

Heller, effizienter, individuell...

BILDQUELLE © DR. SAKAUE

MICROflex ultra

100% MADE IN KÖNIGSBACH-STEIN.

IHRE VORTEILE:

- biegbarer Stiel für eine punktgenaue Ausrichtung des Spiegels
- tief-schwarze Diamond-like-Carbon Beschichtung (DLC) für reflexionsarmes, augenschonendes Arbeiten

www.hahnenkratt.com
a.schepperheyn@hahnenkratt.com

© Zerbor Fotolia

Stellenangebote: die besten Bewerber finden

Trotz zunehmender Digitalisierung sind Inserate in Zeitschriften oder Magazinen bei der Suche nach Praxismitarbeiter/-innen nach wie vor aktuell und werden von den Lesern beachtet. Daher sollte man bei der Mitarbeitersuche sowohl den digitalen als auch den konventionellen Weg einschlagen. Dabei müssen die Stellenangebote im „War for Talents" attraktiv sein, damit der Zahnarzt die beste Kandidatin für eine freie Stelle findet. Nur Stellenangebote, die positiv auffallen, erreichen einen hohen Aufmerksamkeitsgrad. Ferner kann auch ein gutes Image der Zahnarztpraxis sehr hilfreich sein, um gute Fachkräfte für sich zu gewinnen. Die Mitarbeiterinnen, die sich am eigenen Arbeitsplatz wohlfühlen, sind hierbei die Botschafter der Praxis.

Ein moderner Text prägt das Erscheinungsbild der Praxis. Bereits die Titelzeile des Inserats hat Einfluss darauf, wie viele potenzielle Bewerberinnen sich von Ihrem Stellenangebot angesprochen fühlen. So spricht die Einleitung „Für unser junges Team suchen wir …" vorwiegend jüngere Bewerberinnen an und grenzt den Kreis der Kandidatinnen ein. Verwendet man jedoch eine neutrale Titelzeile wie „Zur Verstärkung unseres Teams suchen wir eine/n Mitarbeiter/-in …", schließt man keinen Personenkreis aus.
Zu unterscheiden sind außerdem die Formulierungen „Gesucht wird …" und „Wir suchen …". Während die erste Formulierung neutral und passiv ist, drückt das „Wir" in der zweiten Variante den Teamgedanken aus und wirkt persönlicher. Entscheiden Sie zudem vorab, ob Sie die Bewerberinnen in der Ausschreibung duzen oder siezen wollen. Zwar ist das Siezen noch der Standard in den meisten Bewerbungen, jedoch sollten Sie sich überlegen, ob nicht vielleicht das Duzen Ihre Praxis besser repräsentiert – schließlich wirkt ein „Du" lockerer und drückt eine flache Hierarchie unter den Mitarbeitern aus.
Stellen Sie in der Stellenausschreibung Ihre Praxis kurz vor: Was ist Ihr Fachgebiet? Was bietet Ihre Praxis und was zeichnet sie aus? Dadurch bekommen die potenziellen Bewerberinnen bereits einen ersten Eindruck von Ihrer Praxis. Im nächsten Schritt beschreiben Sie die Aufgaben, die die neue Mitarbeiterin erledigen würde. Dann listen Sie die Qualifikationen auf, die Sie von ihr erwarten. Erwähnen Sie dabei sowohl fachliche als auch persönliche Kompetenzen. Skalieren Sie die unterschiedlichen Anforderungen, um zu verdeutlichen, auf was Sie besonderen Wert legen. Den wichtigsten Punkt bei einer Aufzählung stellt man an den Anfang. Formulierungen für eine Ab- bzw. Aufstufung sind z.B. „ein hohes Maß an Teamorientierung" (= extrem wichtig), „idealerweise als Vollzeitbeschäftigung" (= sehr wichtig) oder „ausgeprägte Flexibilität" (= wichtig). So erkennt die Bewerberin die Bedeutung der Anforderungen. Grundsätzlich sollten Erwartungen aber nicht zu hoch angesetzt sein. Wer ausdrücklich jüngere Mitarbeiter sucht, kann nicht gleichzeitig eine langjährige Erfahrung voraussetzen.
Um das Ganze abzurunden, teilen Sie den Bewerberinnen noch mit, was Sie als Arbeitgeber ausmacht und was Sie ihnen bieten. Ist die Stelle unbefristet? Wie ist die Arbeitszeitgestaltung? Gibt es Weiterbildungsmöglichkeiten? Bieten Sie Zusatzleistungen? Zusätzlich kann man den Kreis der Bewerberinnen erweitern, indem man die Möglichkeit einer Teilzeitstelle oder die Chance für eine „Wiedereinsteigerin" miteinbezieht.
Floskeln wie „Wir freuen uns auf Ihre aussagekräftige Bewerbung mit Angabe Ihres möglichen Eintrittstermins" kommen in vielen Ausschreibungen vor und sind deshalb weder kreativ noch individuell. Überlegen Sie sich deshalb stets neue Formulierungen und verwenden Sie keine Stellenanzeigenmuster aus dem Internet. Seine eigene Praxis in einer Stellenanzeige zu präsentieren gehört schließlich zum Praxismarketing.
Vergessen Sie zum Schluss nicht, eine ausführliche Kontaktadresse für die Bewerberinnen anzugeben, die die zuständige Ansprechperson, die Anschrift, die Telefonnummer, die E-Mail-Adresse und die Praxis-Homepage beinhaltet.

Das „Allgemeine Gleichbehandlungsgesetz" (AGG)

Sowohl die Print- als auch die Online-Stellenausschreibung darf Personen nicht benachteiligen bzw. diskriminieren. Stellenangebote müssen immer geschlechtsneutral formuliert sein. Mit der Bezeichnung „m/w" hinter der Position werden weibliche und männliche Bewerber gleichberechtigt angesprochen. Durch die Beifügung „-in" (Mitarbeiter/-in) ist die Vorschrift erfüllt. Auch das „Alter" zählt zu den geschützten Merkmalen. Sachlich unbegründete Benachteiligungen von Bewerbern wegen ihres Alters sind durch das AGG verboten (§ 7 Abs. 1 AGG). Sowohl Ältere als auch Jüngere sollen geschützt werden. Das Alter darf kein ausschlaggebendes Kriterium sein, wenn es um die Auswahl unter mehreren gleich geeigneten Bewerbern geht. Problematisch sind auch die Anforderungen an den Bewerber oder die Bewerberin wie „erfahren und zuverlässig", was auf die Bevorzugung älterer Bewerber schließen lässt und Jüngere ausschließt, wobei „dynamisch und lernbereit" eher jüngere Bewerber anspricht. Auch die Formulierung „Für unser junges Team …" ist unzulässig, weil Ältere damit ausgegrenzt werden.
Obwohl das AGG nicht zu der befürchteten Klagewelle geführt hat, lohnt es sich, die Texte sorgfältig zu formulieren. Nur im Einzelfall können Erfahrung und Alter eine Rolle spielen, sofern spezifische Anforderungen an die Stelle nachweisbar sind.

Gestaltung: Professionell auffallen

Bevor der Textinhalt als positiv wahrgenommen wird, fällt den Bewerberinnen zunächst das äußere Erscheinungsbild der Stellenanzeige auf; darum nimmt ihre optische Gestaltung eine wichtige Rolle ein. Abgesehen von einer korrekten Schreibweise und Zeichensetzung und einer fehlerfreien Verwendung der Grammatik – Rechtschreibfehler fallen negativ ins Auge – beeinflussen die Textaufteilung, die Schriftart und -farbe und das eventuell vorhandene Titelbild die Wahrnehmung der Bewerberinnen. Die Anzeigenfläche sollte deshalb nicht ausschließlich aus Text bestehen. Fügen Sie ein Bild von Ihrer Praxis – von der Rezeption, dem Wartezimmer oder einem Behandlungsraum – hinzu, um authentisch zu bleiben, anstatt auf eine Online-Bilddatenbank zurückzugreifen.

Anzeigen fallen stärker auf, wenn das Logo der Praxis in Farbe erscheint. Alternativ kann man auch den Rahmen der Anzeige farblich gestalten – je nachdem, wie viel Farbe die Anzeige bereits enthält. Bewerber fühlen sich durch farbige Anzeigen zwar angesprochen, jedoch sollten sie nicht „zu bunt" sein, um die Seriosität zu wahren. Der Text hingegen sollte in Abschnitte gegliedert sein und bei Bedarf Überschriften wie „Über uns", „Aufgaben" oder „Qualifikationen" aufweisen. Mit diesen Details erhält das Stelleninserat den „letzten Schliff".

Die nächste Entscheidung betrifft die Anzeigengröße und -platzierung. Eine große und bekannte Praxis wird sich eher für ein größeres Inserat entscheiden als z.B. für eine 35 mm hohe Kleinanzeige in der Zeitung, die keinesfalls großzügig wirkt. Größere Inserate sind zwar teurer, fallen aber dafür viel mehr auf und erreichen deshalb mehr Leser. Anzeigen auf der rechten Seite werden dabei vom Leser mehr beachtet, wenn er die Zeitung von vorne nach hinten liest. Da aber viele Menschen „ungeordnet" lesen, also auch mal in umgekehrter Reihenfolge, sind die Platzierungsregeln von früher nicht mehr uneingeschränkt gültig. So kann auch die linke Seite interessant sein: Wer einen neuen Arbeitsplatz sucht („Suchleser"), liest aufmerksamer und sucht gezielt nach Angeboten. Ob das Inserat oben oder unten erscheint, ist für den „Suchleser" daher nicht von besonderer Bedeutung.

Die Wochenendausgabe wird öfter in die Hand genommen und mit mehr Ruhe gelesen als die Ausgaben unter der Woche. Wechseln Sie deshalb den Erscheinungstag, anstatt immer am gleichen Wochentag zu inserieren. Platziert man die Stellenausschreibung online, kann man direkt nachverfolgen, wie viele Aufrufe sie generiert, und ihre Reichweite auswerten. Zudem gelangen Online-Stellenanzeigen gezielter an die Zielpersonen, da sie meistens auf Jobplattformen ausgeschrieben sind, auf denen die Bewerber spezielle Suchkriterien (Berufsbezeichnung, Standort, Anstellungsart, Arbeitszeit, etc.) individuell einstellen können.

Telefongespräch als Vorabinformation

Viele Bewerberinnen begrüßen ein Vorabtelefonat, bevor sie sich schriftlich bewerben, um die Rahmenbedingungen zu klären. Das ist auch im Sinne des Zahnarztes, denn bevor er sich die Mühe macht, ausführliche Bewerbungsunterlagen zu prüfen, kann er am Telefon feststellen, ob die Voraussetzungen für die Bewerbung stimmen. Im Vorabtelefonat kann der Zahnarzt sich ein Urteil bilden, ob sich ein Bewerbungsgespräch lohnt. Er erhält Informationen über Kompetenzen sowie berufliche Erfahrungen und kann Fragen stellen oder beantworten. Das Telefongespräch ist die erste Begegnung mit Interessenten, ersetzt jedoch nicht das spätere persönliche Gespräch.

Fazit

Eine Stellenausschreibung muss inhaltlich und äußerlich attraktiv sein, um möglichst viele potenzielle Bewerberinnen anzusprechen, damit Sie die beste von ihnen aussuchen können. Nicht umsonst heißt es: „Gutes Personal ist das Kapital", deshalb müssen Sie Ihre Praxis sowohl in Print- als auch in Online-Anzeigen professionell präsentieren und einen hohen Aufmerksamkeitsgrad erreichen. Schließlich vergleichen interessierte Bewerberinnen die Ausschreibungen von verschiedenen Praxen miteinander und wollen nicht nur, dass sie in die Praxis „passen", sondern auch, dass die Praxis zu ihnen passt. ■

Dipl.-Betriebswirt Rolf Leicher, Fachautor und Referent, Oberer Rainweg 67, 69118 Heidelberg
Rolf.Leicher@t-online.de

© Zerbor Fotolia

Personalmarketing für Zahnärzte

Der Fachkräftemangel ist heutzutage in vielen Branchen anzutreffen. Auch für Zahnarztpraxen wird es immer schwieriger, qualifizierte und motivierte Mitarbeiter zu finden. Es gilt daher, das Recruiting zu modernisieren und zu professionalisieren, d.h. die Personalsuche crossmedial über verschiedene analoge und digitale Kanäle hinweg anzugehen.

Natürlich ist keine Praxis wie die andere und die Personalsituation gestaltet sich von Ort zu Ort verschieden. Dennoch ist es Fakt, dass Zahnarztpraxen oft Schwierigkeiten haben, qualifiziertes Fachpersonal und geeignete Auszubildende zu finden. Die Ursachen für diese Entwicklung sind vielfältig: Zum einen gibt es ein großes Angebot auf dem Ausbildungs- und Arbeitsmarkt, zum anderen ist das Berufsbild der zahnmedizinischen Fachangestellten für viele Schulabgänger nicht attraktiv. Des Weiteren hat der demografische Wandel einen branchenübergreifenden Kampf um geeignete Arbeitskräfte entfacht. Nicht zuletzt sind die Anforderungen an die Qualifikation des Personals unterschiedlich.

Praxis-Website als Dreh- und Angelpunkt

Was aber ist zu tun, um sich selbst als attraktiver Arbeitgeber zu präsentieren? Der Zahnarzt von heute ist ein Unternehmer, der seine Praxis vermarkten muss. Schließlich ist die Konkurrenz groß – insbesondere in Ballungsräumen. Vor diesem Hintergrund sind die veränderten Gewohnheiten hinsichtlich der Informationsbeschaffung zu beachten: Potenzielle Mitarbeiter sind permanent online und bestens informiert. Sie entscheiden sich für die Praxis, die den besten Eindruck macht. Die Recherche geschieht dabei immer häufiger online. Um es bei den Bewerbern ganz oben auf die Liste der potenziellen Arbeitgeber zu schaffen, besteht der erste Schritt darin, die Praxis-Website attraktiv zu gestalten und aktuell zu halten.

Eine moderne Website bietet mehr als textlastige Informationen. Sie beinhaltet aussagekräftige Bilder der Räume und der Mitarbeiter. Für das Recruiting ist eine Karriereseite mit aktuellen Stellenangeboten und allgemeinen Informationen zur Ausbildung beziehungsweise zu den Vorzügen der Praxis als Arbeitgeber unerlässlich. Dort können Zahnärzte auch auf ihre Möglichkeiten zur Fort- und Weiterbildung hinweisen. Generell ist es wichtig, dass der Internetauftritt responsiv ist. Nur so lässt sich die Website auf verschiedenen digitalen Endgeräten wie Smartphones und Tablets optimal darstellen: Auflösung und Darstellung passen sich automatisch an die Bildschirmgröße des Endgeräts an, über das der Besucher die Website aufruft.

Online-Recruiting ist Pflicht

Für die Personalsuche hat die klassische Stellenanzeige in der lokalen Tageszeitung ausgedient. Einzig in kleineren Städten, in denen es nur eine überschaubare Anzahl an renommierten Praxen gibt, können Printanzeigen noch geeignet sein, um Azubis zu finden. Letztendlich sind es häufig die Eltern als Abonnenten, die für ihre Kinder nach Ausbildungsplätzen recherchieren. Jüngere Zielgruppen erreicht man über gedruckte Tageszeitungen nicht – zumal es sehr kostspielig ist, Printanzeigen zu schalten. Für das Recruiting qualifizierten Fachpersonals sind darum die digitalen Kanäle zu empfehlen, flankiert von ausgewählten analogen Maßnahmen. Angesichts der Vielfalt im Online-Bereich ist es ratsam, sich auf einige Maßnahmen zu fokussieren. Neben

einer responsiven Praxis-Website sind regionale Webbanner, Facebook Ads sowie ein professionelles Kundenbewertungs- und Präsenzmanagement besonders vielversprechend.

Webbanner regional ausspielen

Auch wenn es (noch) ungewöhnlich erscheinen mag – Webbanner können die Personalsuche wirkungsvoll unterstützen. Aufgrund des fortschreitenden Fachkräftemangels empfiehlt es sich, im Recruiting unkonventionelle Wege zu gehen. Heute ist es möglich, ein Webbanner nicht nur auf der Website der lokalen Tageszeitung anzuzeigen, sondern auch auf geografisch und thematisch relevanten High-Traffic-Seiten. Banner gezielt lokal auszusteuern, bietet mehrere Vorteile: Zum einen erreichen Zahnärzte potenzielle Bewerber dort, wo sie sich aufhalten, nämlich im digitalen Raum. Zum anderen minimieren sie dank einer postleitzahlgenauen Aussteuerung der Banner das Risiko von Streuverlusten und sparen damit am Budget. Bei manchen Dienstleistern erfolgt die Abrechnung sogar erfolgs- und klickbasiert (Cost-per-Click/CPC). Das bedeutet: Es entstehen nur dann Kosten, wenn Interessenten das Banner tatsächlich anklicken und so auf die Website des Arztes gelangen.

Auf Facebook präsent sein

Daneben können Praxen zahnmedizinische Fachkräfte bei Facebook auf offene Stellen hinweisen. Hier kann es unter Umständen sinnvoll sein, zweigleisig zu fahren, also eine rechtssichere Facebook-Unternehmensseite anzulegen und Facebook Ads zu schalten: Eine Facebook-Unternehmensseite bietet Zahnärzten die Möglichkeit, Stellenanzeigen zu platzieren und mit ihrer Website zu verlinken. Zugleich bildet ein solches Profil die Grundlage, um Text- und/oder Bildanzeigen in einem definierten Umkreis und festgelegten Zeitraum an passende Facebook-Nutzer auszuspielen. Nicht zu unterschätzen ist die Tatsache, dass das integrierte Bewertungssystem die Reputation der Praxis verbessert: Von guten Bewertungen fühlen sich auch potenzielle Mitarbeiter angesprochen.

Bewertungen professionell managen

Gute Bewertungen sind für die lokale Suche entscheidend: Viele (gute) Bewertungen beeinflussen das Ranking eines Zahnarztes in den Suchergebnissen auf positive Weise. Außerdem fühlen sich potenzielle Mitarbeiter eher von Praxen mit Dutzenden oder gar Hunderten Bewertungen angesprochen. Wichtig ist, dass Zahnärzte auf etwaige schlechte Bewertungen adäquat und schnell reagieren: Wenn Sie eine negative Patientenbewertung nicht kommentieren, stellen Sie sich selbst ins Abseits. Ein professionelles Bewertungsmanagement ist mehr als eine nette Online-Spielerei. Wer heute viele positive Bewertungen erhält, kann sich auf lange Sicht einen Vorteil verschaffen, den digital zurückhaltende Praxen nur schwer egalisieren können. Denn bei Bewertungen ist Quantität ebenso wichtig wie Qualität.

Verzeichniseinträge nutzen

Neben Online-Bewertungen sollten Zahnärzte auch ihren Umgang mit digitalen Verzeichnissen professionalisieren. Eine wichtige Entscheidungshilfe für den Bewerber und damit sehr vorteilhaft für das Präsenzmanagement sind Einträge in relevanten Online-Verzeichnissen wie etwa Google My Business, Jameda, Go Yellow, Gelbe Seiten, Stadtbranchenbuch, Branchenbuch Deutschland, Cylex, Marktplatz Mittelstand und Meine Stadt etc. Dabei ist zu beachten, die passenden Verzeichnisse und die richtige Rubrik auszuwählen. Außerdem sollten die hinterlegten Daten jederzeit aktuell und konsistent sein. Suchmaschinen berücksichtigen nämlich nur synchrone Einträge für das Ranking.

Digitale und klassische Maßnahmen im Einklang

Idealerweise kombinieren Zahnärzte digitales Recruiting mit ausgewählten klassischen Maßnahmen. Besonders in ländlichen Gebieten erzeugen Großplakate eine enorme Aufmerksamkeit, weil sie ein eher ungewöhnliches Mittel für die Personalsuche sind. Daneben können ansprechend gestaltete Flyer, ausgelegt im eigenen Wartezimmer, in befreundeten Praxen und Unternehmen, in Supermärkten, Restaurants, Schulen, bei der IHK – eben dort, wo sich potenzielle Mitarbeiter aufhalten, den einen oder anderen Bewerber auf eine Stellenanzeige aufmerksam machen. Nicht zuletzt können größere Praxen davon profitieren, wenn sie sich auf Ausbildungsmessen präsentieren und dort mit Schulabgängern ins Gespräch kommen.

Online sichtbar sein

Welchen Weg Zahnärzte auch einschlagen: Es ist wichtig, dass das Corporate Design der Praxis bei jeglichen Maßnahmen sichergestellt ist. Nur wenn Ärzte konsistent kommunizieren, können sie ihrer Praxis einen hohen Wiedererkennungswert verschaffen – und aus dieser starken Position heraus gezielt nach geeignetem Personal suchen. Die Erfolgschancen sind am besten, wenn Zahnärzte dafür jene Kanäle nutzen, die die potenziellen Mitarbeiter bevorzugen. Dies sind heutzutage vor allem die digitalen: Wer online sichtbar ist, hat gute Aussichten, genau das Personal zu finden, das er sucht. ■

Dipl.-Wirtschaftsinformatiker Thomas Ötinger

Geschäftsführender Gesellschafter der marcapo GmbH (www.marcapo.com) und Betreiber des Portals www.m-steps.de
Verantwortlich für die Bereiche Marketing und Vertrieb, Einkauf und Beschaffung sowie Projekt- und Produktmanagement
Beratung von Handels- und Healthcare-Unternehmen, Versicherungen sowie Herstellern in allen Belangen der lokalen Markenführung und Produktvermarktung
Referent zu den Themen Markenführung und Positionierung von Servicemarken; Autor von 4 Fachbüchern

Die Firmenzentrale von VOCO in Cuxhaven – Austragungsort der alljährlichen Dental Challenge.

Die VOCO Dental Challenge 2019: fachlich grandiose Vorträge

Schon zu einer festen Institution avanciert ist die VOCO Dental Challenge, ein renommierter Wettbewerb für junge Forscherinnen und Forscher, die diesjährig bereits zum 17. Mal in der Firmenzentrale von VOCO in Cuxhaven veranstaltet wurde. 8 junge Zahnmedizinerinnen und Zahnmediziner präsentierten am Freitag, dem 13. September 2019, souverän ihre Forschungsergebnisse und stellten sich den zahlreichen Fragen der Jury. Diese setzte sich diesmal aus den Experten Dr. Martin Rosentritt, Poliklinik für Zahnärztliche Prothetik, Regensburg, und Prof. Dr. Stefan Rupf, Klinik für Zahnerhaltung, Parodontologie und Präventive Zahnheilkunde, Uniklinikum Saarland, zusammen. Prof. Dr. Christian Gernhardt, Universitätspoliklinik für Zahnerhaltung und Parodontologie, Universitätsklinikum Halle, als 3. Jury-Mitglied war leider verhindert. Dr. Martin Danebrock moderierte routiniert wie eh und je durch die Veranstaltung.

Die drei Preisträger und ihre Juroren (v.l.n.r.): Prof. Dr. Martin Rosentritt, Poliklinik für Zahnärztliche Prothetik, Regensburg, 1. Sieger Albrecht von Bülow (Universität Marburg), 2. Platz Kerstin Siemer (Universität Freiburg) und die 3. Siegerin Rumeysa Gülmez (Universität Heidelberg) sowie Prof. Dr. Stefan Rupf, Klinik für Zahnerhaltung, Parodontologie und Präventive Zahnheilkunde, Uniklinikum Saarland.

Geschäftsleiter Manfred Thomas Plaumann begrüßte die Gäste und verdeutlichte, dass es VOCO eine Herzensangelegenheit ist, junge Forscher zu unterstützen und ihnen eine Plattform zu bieten, ihre Arbeiten und sich selbst vor einem Fachpublikum und der Presse zu präsentieren. Hierfür erhalten sie die Wertschätzung von allen Anwesenden. An diesem Wettbewerb konnten dieses Jahr Studenten und Absolventen teilnehmen, die ihr Studium im Jahr 2014 oder später beendet und die Untersuchungsergebnisse noch nicht vor dem 30. April 2019 publiziert hatten. Die Forschungsergebnisse mussten in 10-minütigen Kurzvorträgen präsentiert werden.

Die Gewinner in 2019

Als 1. Sieger dieser Challenge ging Albrecht von Bülow, Medizinisches Zentrum für Zahn-, Mund- und Kieferheilkunde, Marburg, hervor. Sein Vortrag lautete: „Verlängerung der Verarbeitungszeit von Kompositen mit einer neuartigen LED-Arbeitsfeldbeleuchtung". Herr von Bülow konnte zeigen, dass mit seiner neuen Arbeitsfeldbleuchtung – eine blaue LED – eine geringere

Auswirkung auf den Photoinitiator Campherchinon im Komposit x-tra base von VOCO erzeugt und somit eine längere Verarbeitungszeit von 3:20 auf 7:40 Minuten erreicht wird. Dieses Licht könnte in Form einer Kopflampe Anwendung finden.
Der 2. Preis ging an Kerstin Siemer mit ihrem Arbeitstitel: „Können Antioxidantien Kompositmaterialien-induzierte Effekte auf Gingivazellen modulieren?" Die junge Forscherin kam mit ihrer Untersuchung zu dem Schluss, dass N-Acetylcystein modulierend auf die Kompositmaterialien-induzierten Effekte auf humane Gingivakeratinozyten (HGK) wirkt, die HKG-Differenzierung verstärkt und dass es bei bestimmten Kompositen eine Invertierung der Effekte herbeiführen kann.
Der Beitrag von Frau Rumeysa Gülmez, Universität Heidelberg, zum Thema „Präprothetische Leistungsfähigkeit adhäsiver Aufbaufüllungen – eine randomisierte klinische Vergleichsstudie", erzielte den 3. Platz. Sie fand heraus, dass für das Scheitern von Aufbaufüllungen vor definitiver prothetischer Versorgung die Flächenanzahl der Aufbaufüllungen und die klinische Erfahrung des Behandlers die Hauptrisikofaktoren darstellen.
Die drei Gewinner erhielten Preisgelder in Höhe von 6.000, 4.000 und 2.000 Euro sowie einen zusätzlichen Publikationszuschuss von 2.000 Euro.
Die weiteren Nachwuchswissenschaftler und ihre Arbeiten:

- Sander Wilmink, Universität Witten-Herdecke: „Randschlussverhalten von Bulk-Komposit und regulären Schichttechnik Kompositen in Klasse II."
- Richard Sturm, Charite Berlin: „Zeigen gebündelte Glasfaserstifte eine gleiche Frakturresistenz wie solitäre Faserstifte?"
- Dominic Gold, Universität Leipzig: „Charakterisierung von CAD/CAM-Kompositen."
- Vivian Marie Ducke: „Alterung und Fraktographie moderner CAD/CAM-Komposite – Wo entsteht der Bruch?"
- Ashraf Hanafi, Universität Münster: „Die radiologische Darstellung eines Unterkiefermodells aus dem 3D-Druckmaterial V-Print splint."

Alle Teilnehmer der 17. VOCO Dental Challenge (v.l.): Rumeysa Gülmez, Kerstin Siemer, Albrecht von Bülow, Dominic Gold, Sander Wilmink, Richard Sturm, Vivian Marie Ducke, Ashraf Hanafi.

Alle Gäste der Veranstaltung waren von den interessanten Forschungsarbeiten begeistert und freuen sich bereits auf die 18. Ausgabe der Dental Challenge in Cuxhaven im kommenden Jahr. ■

K. Ude

LEICHTIGKEIT FÜR ALLE!

VITA LUMEX® AC
DIE KERAMIK. FÜR ALL CERAMICS.

#VITALUMEX

VITA – perfect match.
VITA

Seit 1994: VDDS für gemeinsame Standards

Mehr als 75 Teilnehmer aus den Mitgliedsunternehmen, aus Politik und der Presse sind der Einladung des VDDS (Verband deutscher Dentalsoftware Unternehmen) zur Feier seines 25-jährigen Jubiläums am 19. September 2019 gefolgt und fanden sich in der Bel Etage des Kölner Schokoladenmuseums ein.

Die Atmosphäre bei der Verbandsgründung vor 25 Jahren war wohl weniger locker und entspannt gewesen als bei der Jubiläumsfeier im Schokoladenmuseum. So war die Wahl des ersten Vorsitzenden im neu gegründeten VDDS den Beteiligten der ersten Stunde zufolge kein Leichtes gewesen. Sie war nach einigen Querelen schließlich auf Wolfram Greifenberg (Dampsoft GmbH) gefallen. Die Anfänge waren weniger freundschaftlich als pragmatisch geprägt – geleitet von der Notwendigkeit, gemeinsam die Marktbedingungen vorteilhaft zu gestalten, und gezogen vom Sog der Digitalisierung. Sieben Hersteller von Praxisverwaltungssystemen waren an der Gründung beteiligt: Zahnarztrechner, Cremasoft, Compudent (später: CompuGroup Medical [CGM], BDV, Actio, Dialog und Dampsoft).

Ein kurzer Rückblick

Nach der Begrüßung der Gäste durch Sabine Zude, Vorstandsvorsitzende des VDDS, hielten zwei der Gründungsmitglieder Rückschau. Frank Gotthardt, Vorsitzender des Vorstands der CompuGroup Medical Deutschland AG, charakterisierte die Gründung des VDDS als spannend angesichts der Konkurrenzlage auf dem Markt und dem ambitionierten Ziel, nicht nur Branchenmarketing zu betreiben, sondern eine „Interoperabilität" herzustellen, also heterogene Systeme auf einen Nenner zu bringen, um Informationen effizient und ohne Verluste auszutauschen.
Dr. Wolfram Greifenberg, Gründer des Unternehmens DAMPSOFT GmbH und ebenfalls Gründungsmitglied des VDDS, beleuchtete die Entwicklung der Softwaresysteme: Anfang der 1990er-Jahre kam verstärkt das digitale Röntgen in die Zahnarztpraxis und die Marktdurchdringung der Praxisverwaltungssysteme nahm stetig zu. Kamerasysteme und Abrechnungssysteme folgten später. Daraus ergab sich die Notwendigkeit, Schnittstellen zu entwickeln, um diese Anwendungen sinnvoll miteinander zu verbinden. Auch sollte ein Systemwechsel für Zahnärzte einfacher werden.

Die digitale Entwicklung

Als Gratulanten traten Dr. Angelika Brandl-Naceta-Susic, Vorsitzende des Verbandes deutscher Zahnärzte, und Martin Hendges, stellvertretender Vorsitzender des Vorstandes der KZBV, ans Podium. Die Vorsitzende des Verbandes der deutschen Zahnärzte hatte vor 25 Jahren gerade ihre eigene Praxis gegründet. Als Praxisinhaberin verfolgte sie die digitale Entwicklung von Anfang an und sieht heute in der Implementierung der Telematikinfrastruktur eine zentrale Aufgabe. Sie dankte dem VDDS für die Unterstützung auf diesem digitalen Weg und betonte die Bedeutung eines regen Austauschs.
Den Dialog mit dem VDDS hatte sich KZBV-Vorsitzender Hendges vom ersten Tag an verschrieben: „Frau Zude, es beginnt eine neue Ära der Zusammenarbeit", so hatte er eine partnerschaftliche Zusammenarbeit angekündigt, die über viele Jahre bereits verwirklicht werden konnte. Es sei eine Zeit gewesen, in der aufgrund des steten Wandels ständig Überzeugungsarbeit habe geleistet werden müssen: vom Krankenschein über Disketten bis zum Austausch über digitale Portale – die Veränderungen der Abläufe wurden von vielen mit Misstrauen und Unbehagen verfolgt.

V.l.n.r.: VDDS-Gründungsmitglieder Wolfram Greifenberg, Dr. Pawel Lurje, Konrad Gleißner, Frank Gotthardt haben die VDDS-Vorsitzende Sabine Zude in die Mitte genommen. (©Foto: VDDS)

Dr. Angelika Brandl-Naceta-Susic, Vorsitzende des Verbandes deutscher Zahnärzte gratuliert dem VDDS zum 25-jährigen Jubiläum. (©Foto: VDDS)

KZBV-Vorsitzender Martin Hendges im Gespräch mit dem Leiter des Hauptstadtbüros Roger Sturm (r.). (©Foto: VDDS)

Die Gäste beim Museumsrundgang „100% Schokolade" bei der Verkostung am Schokoladenbrunnen. © Foto: Kromer-Busch

Herausforderungen heute

Die heutige Position des VDDS stand im Mittelpunkt der Ansprache der Vorstandsvorsitzenden Sabine Zude. Derzeit bestehe der Verband aus 11 ordentlichen und 59 außerordentlichen Mitgliedern; damit repräsentiere man über 90% der PVS-Hersteller. Aus dem einstigen Konkurrenzverhalten habe sich eine gute Zusammenarbeit entwickelt.

Die Aufgaben bezüglich eines sicheren Datenaustauschs wuchsen mit der Zeit. Als Beispiele für derzeitige Aktivitäten nannte Zude die Einführung des XML-Standards (Extensible Markup Language, textbasiertes Format für den Informationsaustausch). Eine Expertengruppe entwickelte dafür die Schnittstelle VDDS-RZ-XML zum sicheren Austausch von Abrechnungsdaten. Die Anpassung an den DICOM-Standard (Digital Imaging and Communication in Medicine) wertete Zude als Erfolgsgeschichte. Dieser Standard zum Datenaustausch wird zum 1. Januar 2020 verpflichtend mit Inkrafttreten der neuen Röntgenverordnung DIN 6862-2. Dafür wurde die VDDS-DICOM-Schnittstelle gemeinsam mit Industrie und Zahnärzteschaft entwickelt. Die Anpassung des neuen Standards zum Austausch und der Speicherung digitaler Bilder vereinfache für die Zahnärzte in Deutschland u.a. die Ablage von Röntgenaufnahmen. Es sei von Vorteil, dass der amerikanische Standard nicht direkt übernommen worden sei.

Ebenfalls im Fokus steht heute der Austausch mit den Akteuren des deutschen Gesundheitssystems. So sei eine Stellungnahme zum Referentenentwurf des E-Health-Gesetztes erfolgt und man habe verschiedene Punkte in das E-Health-Gesetz einbringen können. Die politische Aktivität wird maßgeblich durch Roger Sturm, Lobbyist und Leiter des Hauptstadtbüros, unterstützt.

Die Veranstaltung wurde durch einen Rundgang durch die Ausstellung des Schokoladenmuseums und ein gemeinsames Abendessen eingerahmt. ■

Dagmar Kromer-Busch

Digitale Neuheiten aus dem Hause CGM

Sabine Zude, Geschäftsführerin der CGM.

Am 12. September lud Sabine Zude, Geschäftsführerin der CGM Dentalsyteme GmbH, die Fachpresse im Rahmen der Fachdental nach Leipzig ein, um die digitalen Produktneuheiten des Unternehmens zu präsentieren. Neu sind die CGM 3D-Patientenberater-App, das CGM Z1-Pro-Stratistiktool, die CGM Za-PRO-GOZ-Analyse mit DZR-Faktorencheck sowie der elektronische Zahlungsweg mit CGM Z1.PRO.

Sabine Zude zeigte auf, wie das Zahnarztinformationssystem CGM Z1.PRO hilft, den gesamten Praxis-Workflow übersichtlicher und einfacher zu gestalten und somit das Praxisteam zu entlasten. Bereits die Kontaktaufnahme durch den Patienten wird durch die CGM-Software wesentlich vereinfacht: Dank des Online-Portals CLICKDOC können Patienten rund um die Uhr über www.clickdoc.de oder die CLICKDOC-App ihren Wunschtermin anfragen. Die Termine können dann direkt ins Zahnarztinformationssystem übernommen werden. Wichtig dabei bleibt, dass die Zahnarztpraxis die Hoheit über ihren Praxiskalender bewahrt – die Praxisinhaber entscheiden, welche Zeitfenster für die Online-Buchung zur Auswahl stehen und ob eine Terminanfrage angenommen oder abgelehnt wird. Bei erfolgreicher Terminvereinbarung erhält der Patient per E-Mail eine Bestätigung und wird automatisch an anstehende Termine erinnert. CLICKDOC vermeidet so Ausfälle und optimiert die Auslastung der Praxis. Vor Ort in der Praxis kann der Patient mithilfe der CGM Z1.PRO Anamnesebogen-App den personalisierten Anamnesebogen bequem und schnell am Tablet ausfüllen.

3D-Patientenberater PRO

Die neue 3D-Patientenberater-App unterstützt den Behandler dank der Visualisierung von Befunden und Behandlungsoptionen mithilfe grafischer Bilder in 3D-Qualität bei der verständlichen und anschaulichen Beratung. Alle erstellten Dokumente im 3D-Patientenberater PRO können im CGM PRAXISARCHIV revisionssicher abgelegt und jederzeit wieder aufgerufen werden.

Die Seite des Z1.PRO Hauptmenüs.

Alle Beratungsinhalte lassen sich anschließend zu einer individuellen Patientenmappe mit Text- und Bildmaterialien zusammenstellen. Am Ende des Gespräches wird dem Patienten diese – entweder in Papierform oder besser noch digital – zur Verfügung gestellt und kann somit zur Entscheidungsfindung beitragen. Gleichzeitig erleichtert die 3D-Software die Arbeit der Prophylaxe-Assistentin. So ist der Patient in der Lage, die Hinweise seines Behandlers zur korrekten Mundhygiene am Bildschirm und auch zu Hause mithilfe der individuellen Patientenmappe anschaulich nachzuvollziehen.

Mit CGM Z1.PRO hat der Zahnarzt dann auch die Möglichkeit, individuell Patienten-Fragebögen zu gestalten, die diese in gedruckter Form oder auf einem Tablet-PC ausfüllen können. Die Auswertung lässt sich direkt mit der CGM Z1.PRO-Aufgabenverwaltung verknüpfen, um eine optisch ansprechende grafische Darstellung der Ergebnisse zu erhalten. Auch die CGM HYGIENE-VERWALTUNG archiviert die Daten

Die 3D-Patientenberater-PRO-App.

zur Vorreinigung, Desinfektion, Versiegelung und zu Sterilisationsprozessen fortlaufend. Mit der CGM Z1.PRO profitiert der Praxisinhaber zeitgleich von ausgewählten Kooperationen, die CGM mit weiteren Branchenexperten geschlossen hat. So stehen CGM Z1.PRO-Anwenderpraxen beispielsweise dank einer Schnittstelle zur Software VistaSoft Monitor auch alle vernetzbaren Geräte von Dürr Dental zur Verfügung.

Die CGM Z1.PRO GOZ-Faktorenanalyse

Mit diesem Tool wird ersichtlich, mit welchen Steigerungsfaktoren die Zahnärzte im räumlichen Umfeld der Praxis abrechnen. So kann der Praxisinhaber bei Privatleistungen jederzeit analysieren, ob sein Angebot über oder unter dem räumlichen Vergleichswert liegt, und entsprechende Anpassungen vornehmen. Zusätzlich zeigt die CGM Z1.PRO GOZ-Faktorenanalyse genau an, welche monetären Potenziale eine Anpassung der GOZ-Faktoren birgt.

Die CGM Z1.PRO Online-Schaltzentrale

Mit der Online-Schaltzentrale bietet CGM Z1.PRO ein umfassendes Marketingtool. Diese Lösung ermöglicht es Praxen, mit ihrem Online-Marketing ganz gezielt Patientenkontakte und -termine in den für sie attraktivsten Behandlungskategorien zu analysieren, und dokumentiert außerdem, welche Umsätze daraus hervorgehen. Das Modul „Online-Schaltzentrale" für CGM Z1.PRO ist seit dem 1. Oktober 2019 für CGM Z1.PRO-Praxen mit der Version 2.68 erhältlich. Erforderlich ist dafür ein zusätzlicher Vertrag über Online-Marketing-Dienstleistungen mit der WinLocal GmbH.

Elektronische Zahlung über CGM Z1 und CGM Z1.PRO

CGM Z1.PRO wurde jetzt auch um die Anbindung an die neuen EC-CASH-Geräte des Herstellers „Ingenico" (Move 3500, Move 5000, Desk 5000) erweitert. Damit ist kontaktloses Bezahlen per NFC (Near Filed Communication) möglich. Es erfolgt nach Auswahl der Rechnung eine automatische Übergabe des OPs an das Gerät sowie eine Ausbuchung des OPs im Zahlungsjournal von CGM Z1 und CGM Z1.PRO. Alle Geräte verfügen über ein Farbdisplay und können unkompliziert per WLAN oder Bluetooth angesteuert werden. Selbstverständlich erfüllen alle 3 Terminals strengste Sicherheitsanforderungen entsprechend PCI PTS 4.x!

Die elektronische Zahlung mittels Ingenico DESK 5000.

Mit diesen Erweiterungen werden der Zahnarzt und sein Team im Praxisalltag spürbar entlastet und es verbleibt Zeit für das Wesentliche – nämlich die Behandlung der Patienten. ■

Mehr Informationen unter:
CGM Dentalsysteme GmbH
www.cgm-dentalsysteme.de
info.cgm-dentalsysteme@compugroup.de

Sorgenfrei durch rechtssichere Wasserhygiene

Wie Sie durch Wasserhygiene tausende Euro sparen und sich vor kostspieligen Reparaturen sowie teuren Ausfallzeiten schützen können, verraten Ihnen die Wasserexperten von BLUE SAFETY auf den id infotagen dental sowie als Premium Partner für den Bereich Praxishygiene auf dem Deutschen Zahnärztetag **in Frankfurt am 8. und 9. November**.

Eine drohende Schließung durch das Gesundheitsamt aufgrund mikrobieller Kontamination ist für jede Zahnarztpraxis oder Klinik ein Albtraum. Jedoch leider längst keine Seltenheit. Pseudomonaden, Legionellen und Co. können nicht nur zu finanziellen Ausfällen, sondern auch zu einer gesundheitlichen Gefahr für Patient, Zahnarzt und Team werden.
Was tun, um zu reagieren oder bestenfalls vorzusorgen? BLUE SAFETY weiß Rat: Das Münsteraner Unternehmen hat sich seit nunmehr fast zehn Jahren zur Aufgabe gemacht, Zahnmediziner und ihre Teams in sämtlichen Belangen rund um das vermeintlich leidige Thema Wasserhygiene zu unterstützen. Über 1.000 Praxen und Kliniken haben sich so von Wasserhygieneproblemen freigeschlagen.

SAFEDENTAL – wirkungsvolle Lösung bei Wasserhygieneproblemen

Auf den id infotagen dental sowie dem Deutschen Zahnärztetag in Frankfurt stellen die Wasserexperten an ihren Messeständen ihr SAFEDENTAL Konzept vor. Die ganzheitliche Lösung lässt sich ganz individuell an die Bedürfnisse und Anforderungen jeder Praxis anpassen. So können Sie sich stets der hygienisch einwandfreien Qualität und Rechtssicherheit Ihres Praxiswassers gewiss sein. Zu dem Rundum-sorglos-Paket zählt zum einen das langjährig bewährte SAFEWATER Hygiene-Technologie-Konzept sowie seit neustem die SAFEBOTTLE, die validiert aufbereitbare Druckflaschen-Innovation des Unternehmens. Zusammen eine Revolution der Wasserhygiene in der Zahnmedizin.

„Mit dem SAFEDENTAL Konzept sind wir Ansprechpartner in allen Belangen rund ums Wasser. Sowohl im Falle akuter Probleme, bei denen schneller Handlungsbedarf gefordert ist, als auch bei der Planung neuer, langfristiger Projekte. Damit entlasten wir Praxen im Alltag und geben ihnen damit ein gutes Gefühl und Sicherheit zurück“, betont Dieter Seemann, der als Leiter Verkauf und Mitglied der Geschäftsführung für BLUE SAFETY unterwegs ist.

Wer sich in Frankfurt direkt am Messestand B87 oder im Foyer vor dem Saal Harmonie für rechtssichere Wasserhygiene und einen sorgenfreien Praxisalltag dank SAFEWATER entscheidet, sichert sich im gleichen Zug ein nagelneues iPad Pro – direkt zum Mitnehmen!
Obendrein warten ein erstklassiges Gewinnspiel mit exklusiven Preisen sowie die begehrten Sammeltassen auf den „Besten Chef“, die „Beste Chefin“ und die „Beste ZFA“ auf die Besucher.

Sie planen bereits Ihren Messebesuch?
Dann vereinbaren Sie schon heute unter
00800 88 55 22 88 oder
www.bluesafety.com/Messen
einen Termin direkt am Stand. Übrigens besucht sie der Premium Partner des Deutschen Zahnärztetages im Bereich Praxishygiene auch abseits des Messetrubels jederzeit für eine kostenfreie Sprechstunde Wasserhygiene in Ihrer Praxis.

Biozidprodukte vorsichtig verwenden.
Vor Gebrauch stets Etikett und Produktinformation lesen.

BLUE SAFETY GmbH
Siemensstraße 57
48153 Münster
Tel.: 00800 88552288
hello@bluesafety.com
www.bluesafety.com

Beiträge dieser Rubrik beruhen auf Herstellerangaben und geben nicht die Meinung der Redaktion wieder. Bilddaten, wenn nicht anders vermerkt, von den Herstellern.

Dentale Fortbildung für Zahnärzte und Zahntechniker

„Competence Fortbildungsevents" von Ivoclar Vivadent umfassen Experten-Symposien und Intensiv-Seminare und bieten Zahnärzten und Zahntechnikern die Gelegenheit, von namhaften Referenten erfolgreiche Therapiekonzepte – von analog bis digital – kennen zu lernen. Diese betreffen die Trendthemen „Adhäsive Zahnmedizin – Composite und Keramik in der Zahnerhaltung", „Vollkeramische Restaurationen und Befestigung", „Rekonstruktion und Bruxismus" sowie „Vollkeramik und Implantatprothetik".

Erfahrene Referenten aus Hochschule, Praxis und Labor zeigen aktuelle wissenschaftliche Übersichten und berichten über Ihre klinischen Erfahrungen. Dazu zählt auch die erfolgreiche Integration innovativer digitaler Workflows und speziell die Zusammenarbeit zwischen Praxis und Labor. Die Referenten wägen den Einsatz unterschiedlicher Systeme, Materialien sowie Applikationstechniken ab und zeigen die Zusammenhänge zu Indikationen und Vorgehensweisen auf. An Fallbeispielen werden klinisch bewährte Therapiekonzepte aufgezeigt. Im Mittelpunkt stehen das Erreichen von Langzeitstabilität und Ästhetik sowie die Steigerung der Effizienz.

Profitieren Sie von **25% Rabatt auf Experten-Symposien** und Intensiv-Seminare bei rechtzeitiger Anmeldung und direkter Online-Registrierung. Termine und Orte, sowie detaillierte Infos zum Programm unter:

www.ivoclarvivadent.de/Fortbildung

Antibiotikagabe nur nach mikrobieller Diagnostik

Anlässlich des europäischen **Antibiotikatags am 18. November** ruft das European Centre for Disease Prevention and Control (ECDC) dazu auf, eine Behandlung mit Antibiotika nur zu beginnen, wenn nachgewiesen wurde, dass es sich um eine bakterielle Infektion handelt. Gleichzeitig sollte sich der Behandler laut ECDC auch immer fragen: „Könnte ein Antibiotikum mit einem engeren Spektrum zur Behandlung der Infektion angewendet werden?"

Das gilt natürlich auch für die Zahnmedizin. Dennoch wird zur Behandlung einer Parodontitis aktuell der pauschale Einsatz des Winkelhoff-Cocktails empfohlen. Allerdings wäre ein Großteil der Patienten mit einer alleinigen adjuvanten Gabe von Metronidazol ausreichend versorgt. Welcher Fall bei dem individuellen Patienten vorliegt, lässt sich ganz unkompliziert mit mikrobieller Diagnostik nachweisen. Die Testsystem micro-IDent® und micro-IDent®-plus von Hain Lifescience weisen zuverlässig nach, welche der 5 bzw. 11 parodontopathogenen Bakterien bei dem Patienten vorliegen. Dieses Ergebnis zeigt, ob der Patient eine adjuvante Antibiotikatherapie benötigt und wenn ja, ob eine Kombinationstherapie notwendig ist, oder auch ein einzelner Wirkstoff ausreichend wäre. Somit ist die mikrobielle Diagnostik Grundlage für eine umfassende PA-Therapie und einen verantwortungsvollen Antibiotikaeinsatz.

Hain Lifescience
www.micro-IDent.de
Kostenfreie Hotline 00 800 42465433

Beiträge dieser Rubrik beruhen auf Herstellerangaben und geben nicht die Meinung der Redaktion wieder. Bilddaten, wenn nicht anders vermerkt, von den Herstellern.

Komposit BRILLIANT EverGlow mit MIRIS2 kombinierbar

Das universell einsetzbare Hochleistungskomposit BRILLIANT EverGlow von COLTENE lässt sich durch gezielten Einsatz von MIRIS2-Effektfarben zusätzlich veredeln. Die 4 Effektfarben Blue, White, White Opaque und Gold lassen sich frei mit dem leicht modellierbaren, glanzbeständigen Komposit verbinden. Je nach Fall und Indikation können Restaurationen so äußerst individuell charakterisiert werden. Die Farbe „Blue" eignet sich beispielsweise zur Darstellung opalisierender Inzisalkanten bei Jugendlichen. Ältere Patienten profitieren von der intensiven Farbsättigung der Farbe „Gold". Die Farben „White" und „White Opaque" dienen der Abdeckung dunkler Flecken oder der Nachahmung von Hypokalzifikationen und Fissuren. Die optischen Charakteristika des Schmelzes sind individuell verschieden und verändern sich in Abhängigkeit vom Alter. Die MIRIS2-Effektfarben tragen dieser Entwicklung Rechnung und ermöglichen natürliche Ästhetik selbst bei äußerst anspruchsvollen Restaurationen. Die Effektfarben lassen sich mit allen gängigen Hochleistungskompositen problemlos kombinieren. Die Aushärtung erfolgt direkt in der Kavität. Die Regeln der adhäsiven Befestigung mit abgestimmtem Bondingsystem sowie einer minimalinvasiven Präparation gelten bei den Kompositen der neuesten Generation ebenfalls unverändert weiter. Im Dentalfachhandel sind die 4 fließfähigen Effektfarben in der praktischen Spritzenform erhältlich.

Coltène/Whaledent GmbH + Co. KG
info.de@coltene.com
www.coltene.com

Erschwinglicher Zahnersatz für jeden Patienten

Das Bremer Unternehmen dentaltrade verfügt über ein eigenes TÜV-zertifiziertes Meisterlabor in China. Es kann dadurch hochwertige ästhetische Versorgungen zu Preisen anbieten, die im Vergleich zu konventionellen Laboren bis zu 60% unter BEL II liegen, und bietet damit eine praktische Ergänzung zum Zahntechniklabor vor Ort. Über die kostenfreie Hotline kann jeder Praxisinhaber schnell und einfach einen Termin mit einem dentaltrade-Außendienstmitarbeiter vereinbaren. Durch den Preisvorteil, den der Zahnharzt direkt an seine Patienten weitergeben kann, ist er in der Lage, mehr Heil- und Kostenpläne umzusetzen und so die Wirtschaftlichkeit seiner Praxis und auch die Patientenzufriedenheit zu erhöhen.

dentaltrade GmbH
service@dentaltrade.de
www.dentaltrade-zahnersatz.de

Beiträge dieser Rubrik beruhen auf Herstellerangaben und geben nicht die Meinung der Redaktion wieder. Bilddaten, wenn nicht anders vermerkt, von den Herstellern.

PERMADENTAL: 360°-Angebot auch für die Implantologie

Der Komplettanbieter PERMADENTAL hält auch für Implantologen und implantologisch tätige Zahnarztpraxen ein umfangreiches Programm bereit. So ist es beispielsweise mit permaView, permaView to go und permaView Smile Design nun möglich, das ästhetische Ziel einer Behandlung schon vor Therapiebeginn visualisieren zu können und auch wirtschaftlich in den täglichen Praxis-Workflow zu integrieren. Mit dem professionellen Zahnaufhellungssystem permawhite für die Praxis und zu Hause lassen sich vor einem implantologischen Eingriff Zahnverfärbungen entfernen und natürliche, aber als zu dunkel empfundene Zahnfarben schonend aufhellen. SMART Guide, das bedienerfreundliche Tool für die computergeführte Chirurgie, ermöglicht vor jedem Eingriff eine 3D-Behandlungsplanung für die sichere Implantat-Positionierung. Es erleichtert zudem den Einstieg in die navigierte Implantation und harmoniert perfekt mit nahezu allen gängigen Implantatsystemen. Der innovative Farbscanner (IOS) i500 von Medit beeindruckt durch Geschwindigkeit, Genauigkeit und einen günstigen Preis. Durch die Verwendung von Scanbodies erreicht man bei der Abdrucknahme in der Implantologie signifikante Vorteile gegenüber der konventionellen Abdrucknahme.

PERMADENTAL GmbH
www.permadental.de

Verblendkeramik VITA LUMEX AC: Leichtigkeit für alle

Egal ob Jungtechniker oder keramischer Hochästhet – VITA LUMEX AC, das effiziente keramische Universalgenie für jedes keramische Gerüst, holt durch das einfache Handling das Beste aus der individuellen Kunstfertigkeit heraus. Farbeffekte, Opaleszenz und Fluoreszenz sorgen schnell und einfach für die natürlich-individuelle Note. Schon die klassische Standardschichtung bietet so eine facettenreiche Ästhetik und zuverlässigen VITA-Farbmatch für die sichere Reproduktion der Zahnfarbe. Ob Microveneering, Teil- oder Vollverblendung: VITA LUMEX AC ist der „VITA – perfect match" für jede Situation, für alle Anwenderinnen und Anwender und für jedes Labor.

VITA Zahnfabrik
https://www.vita-zahnfabrik.com/LUMEX

Beiträge dieser Rubrik beruhen auf Herstellerangaben und geben nicht die Meinung der Redaktion wieder. Bilddaten, wenn nicht anders vermerkt, von den Herstellern.

Schnelldesinfektionsmittel mit 2-fach bestätigter viruzider Wirksamkeit

Seit 2017 ergänzt die FD 333 forte Schnelldesinfektion für Oberflächen von Medizinprodukten und medizinischem Inventar sowie die dazu gehörigen FD 333 forte wipes und FD 333 forte premium wipes die System-Hygiene von Dürr Dental. Als einziges alkoholisches Schnelldesinfektionsmittel auf dem Markt ist es nicht nur gemäß EU-Norm EN 14476 „viruzid", sondern erfüllt auch die Kriterien der Leitlinie von DVV/RKI (bakterizid, fungizid und voll viruzid). Dies belegen die Prüfverfahren beider Institutionen. FD 333 forte darf daher als „voll viruzid" deklariert werden. Das Schnelldesinfektionsmittel verfügt demnach über die höchstmögliche Wirksamkeitsstufe 3. Damit bietet es maximale Sicherheit für die routinemäßige und gezielte Desinfektion von Flächen. Außerdem eignet es sich für die Abschlussdesinfektion von Medizinprodukten, die gemäß RKI als „semikritisch A" eingestuft werden und neben bakterizid und fungizid auch voll viruzid sein müssen. Aufgrund dieser Ergebnisse erleichtert FD 333 forte künftig nicht nur die Hygieneplanung in der Praxis, sondern gilt als führendes Produkt in Sachen voll viruzider alkoholischer Schnelldesinfektion.

DÜRR DENTAL SE
www.duerrdental.com

Neu: Composi-Tight® 3D Fusion™ Firm Matrizenbänder

Die stabilen Fusion Firm Matrizenbänder mit eZ-Place™-Technologie ergänzen ab sofort das Composi-Tight® 3D Fusion™ Teilmatrizensystem. Dank speziell verarbeitetem Edelstahl und einem firmeneigenen Matrizenformungsprozess widerstehen sie einer Verformung um fast 70% besser als herkömmliche Bänder. eZ-Place™ ermöglicht, dass die Firm Matrizenbänder eine superdünne Dicke von 0,038 mm und eine vorkonturierte Form beibehalten, um enge Approximalkontakte und die ideale Anatomie zu gewährleisten. Die Fusion Firm Bänder können daher in Situationen platziert werden, die mit anderen Bändern nicht möglich sind, und eignen sich für Benutzer von Teilmatrizensystemen, für Einsteiger und erfahrene Anwender gleichermaßen. Composi-Tight® 3D Fusion™ Firm Matrizenbänder sind in Sets mit allen Größen, individuellen Nachfüllpackungen und ausgewählten Teilmatrizensystemkits von Garrison Dental Solutions erhältlich.

Garmin Dental Solution
Tel. 02451 971409
www.garrisondental.com

Beiträge dieser Rubrik beruhen auf Herstellerangaben und geben nicht die Meinung der Redaktion wieder. Bilddaten, wenn nicht anders vermerkt, von den Herstellern.

Ein selbstadhäsives Befestigungskomposit ohne Primen

PANAVIA™ SA Cement Universal enthält einen einzigartigen Silanhaftvermittler, das LCSi-Monomer, und bietet – ohne separate Primer – eine starke und dauerhafte chemische Haftung an nahezu allen Materialien wie Metall, Zirkon, Komposit, Hybridkeramik und sogar Glas- und Lithiumdisilikatkeramik. Darüber hinaus sorgen hohe Konzentrationen des ursprünglichen MDP-Monomers für eine erhöhte chemische Haftung mit Nichtedelmetall, Dentin und Zahnschmelz.

PANAVIA™ SA Cement Universal ist in einer Automix-Spritze erhältlich und auch ohne Dispenser leicht zu applizieren. Das Produkt eignet sich für Kronen/Brücken, Inlays/Onlays, Stifte und Adhäsivbrücken, wobei eine einzigartige Kombination von Aushärtungstechnologien ein schnelles Aushärten und einen dauerhaften Randschluss aufweisen. Weitere Arbeitsschritte werden eliminiert, wodurch eine hohe Fehlertoleranz sowie eine Materialreduzierung im Praxisalltag bewirkt werden.

Kuraray Europe GmbH
BU Medical Products
Tel.: 069 30585982
www.kuraray.eu

Mit Hydroxylapatit gegen schmerzempfindliche Zähne

Die Zahncremes der japanischen Firma SANGI enthalten eine spezielle Hydroxylapatit-Formulierung „mHAP", die für die Reparatur geschädigter Zahnoberflächen und Remineralisierung bis tief in den Zahnschmelz sorgt. Nach APADENT, in den 1980ern der weltweit 1. Zahncreme mit Hydroxylapatit, wurde das Sortiment in den folgenden Jahren um weitere Sorten von APADENT und die Premium-Produktlinie APAGARD ergänzt. Speziell für Härtefälle mit besonders ausgeprägter Überempfindlichkeit gegen Kälte- oder auch Wärmereize bietet SANGI APADENT SENSITIVE an. Diese Zahncreme kombiniert die heilsamen Eigenschaften von mHAP mit dem Zusatz von Kaliumnitrat zur Linderung von hypersensibiltätsbedingten Schmerzen mit Soforteffekt. Für weniger ausgeprägte Fälle und zur Vorbeugung empfehlen sich die Sorten APADENT TOTAL CARE für die tägliche, normale Mundpflege, APADENT KIDS speziell für Kinder, APAGARD M-plus für die ganze Familie, APAGARD SMOKIN' mit dem Extra-Entfärbeeffekt und APAGARD PREMIO mit dem erhöhten mHAP-Gehalt für eine Rückkehr zum natürlichen Zahnweiß. Erhältlich sind die Premium-Zahncremes ausschließlich in Apotheken und über Prophylaxe-Shops.

SANGI Europe GmbH
info@SANGI-eu.com
www.SANGI-eu.com

Beiträge dieser Rubrik beruhen auf Herstellerangaben und geben nicht die Meinung der Redaktion wieder. Bilddaten, wenn nicht anders vermerkt, von den Herstellern.

Perfektes Finish im Approximalbereich

Ergänzend zum Perfect Veneer Preparations(PVP)-Set sind ab sofort die VeneerFinisher erhältlich. Die 10 Instrumente im PVP-Set decken sämtliche Formen von Frontzahnveneers ab. Wenn eine Extension der Veneers nach approximal und inzisal erfolgt, kommt bei rotierender Arbeitsweise die Kernfigur 868, der konische, ellipsoidal abgerundete Diamantschleifer zum Einsatz. Aufgrund der Nähe zum Nachbarzahn sollte das abschließende Finish aber besser mit Schall erfolgen: Die VeneerFinisher entsprechen in der Form den Diamantschleifern, sind aber der Länge nach halbiert. Das verhindert sicher die Verletzung des Nachbarzahnes, liefert einen feinen Rand und ideale approximale Geometrien. Um sowohl mesiale als auch distale Flächen zu erreichen, stehen 2 Versionen (SF8868L bzw. SF8868R) zur Verfügung.

Komet Dental
Gebr. Brasseler GmbH & Co KG
info@kometdental.de
www.kometdental.de

Dentapen – die neue Generation computergesteuerter dentaler Injektionssysteme

Wie die meisten computergesteuerten Systeme gibt Dentapen das Lokalanästhetikum konstant und in der passenden Geschwindigkeit ab. Dadurch kann sich der Zahnarzt voll auf die Injektion konzentrieren und der Patient empfindet weniger Schmerzen. Das kompakte, kabellose Design und die intuitive Bedienung unterstützen den Zahnarzt optimal in seinen individuellen Routinen. Dentapen braucht weder ein Zusatzgerät noch eine Fußsteuerung bzw. herstellerspezifisches Einwegzubehör und wird mit 2 verschiedenen Griffaufsätzen geliefert, um ihn entweder wie eine herkömmliche Spritze oder – für noch mehr Präzision bei speziellen Eingriffen – wie einen Stift zu halten. Dentapen ist mit jedem Lokalanästhetikum und allen Injektionskanülen kompatibel und nun ab Oktober 2019 über den Dentalhandel erhältlich.

SEPTODONT
Tel. 0228 97126-0
info@septodont.de
www.septodont.de

Beiträge dieser Rubrik beruhen auf Herstellerangaben und geben nicht die Meinung der Redaktion wieder. Bilddaten, wenn nicht anders vermerkt, von den Herstellern.

Cervitec® Liquid – jetzt mit neuer Pflegeformel

Cervitec Liquid, die Mundspüllösung von Ivoclar Vivadent, ist direkt gebrauchsfertig und unterstützt die Therapie bei Gingivitis, Mukositis, Prothesenstomatitis, Parodontitis und Periimplantitis sowie bei erhöhten Keimzahlen. Cervitec® Liquid enthält Xylit, Provitamin D-Panthenol plus 0,1% Chlorhexidin. Cervitec Liquid ist sanft zu strapaziertem Zahnfleisch, periimplantärem Gewebe und Schleimhaut. Die alkoholfreie Mundspüllösung Cervitec Liquid eignet sich für sensible Personengruppen.
Dank des milden Mintgeschmacks wird Cervitec Liquid gerne angewendet. Die pflegenden Inhaltsstoffe hinterlassen ein angenehmes Mundgefühl, und der Atem wird frischer. Cervitec Liquid kann sowohl in der Praxis als auch zuhause verwendet werden.

Cervitec® ist ein eingetragenes Warenzeichen der Ivoclar Vivadent AG.

Ivoclar Vivadent AG
E-Mail: info@ivoclarvivadent.com
www.ivoclarvivadent.com

Behandlungseinheit Signo T500 gewinnt Red Dot Award

reddot award 2019
best of the best

Bei der diesjährigen Vergabe des renommierten Red Dot Awards wurde die individuell konfigurierbare Premium-Behandlungseinheit Signo T500 mit dem Prädikat „Best of the Best" ausgezeichnet. Der begehrte Red Dot Award gilt international als Qualitätssiegel für herausragendes Produkt- und Kommunikationsdesign.
Die Signo T500 verfügt schon in ihrer Standardausführung über eine elegante, funktionale und komfortable Ausstattung – und das wahlweise in einer Schwenkarm- (FMT), einer Schwebetisch- (OTP) oder in einer Cart-Variante. Der Zahnarzt profitiert von einem benutzerfreundlichen und zuverlässigen Bedienpanel sowie von einer frei wählbaren Behandlungsposition. Außerdem lässt sich der in 8 Polsterfarben erhältliche Behandlungsstuhl komfortabel und sanft dank ölhydraulischer Stuhlverstellung in behutsamem Gleichklang von Rückenlehne und Sitz in 2 Geschwindigkeitsstufen zwischen 400 und 800 mm in der Höhe verstellen. Dies kann ebenso wie die Einstellung wichtiger Instrumentenfunktionen bequem über die Fußsteuerung erfolgen.

In ihrer Begründung zeigte sich die Expertenjury besonders beeindruckt von der Signo T500: „Diese elegante zahnärztliche Behandlungseinheit ist ergonomisch durchdacht, komfortabel und gewährleistet eine intuitive Bedienung. Auf beeindruckende Weise schafft sie für Arzt, Patient und Assistenz (ZMFA) optimale Behandlungsbedingungen. In ihrer Modularität und Flexibilität ist sie exakt auf das abgestimmt, was in der Zahnarztpraxis notwendig ist" [1], lautet dementsprechend das Fazit.

Quelle:

[1] https://www.red-dot.org/de/project/signo-t500-37048

J. MORITA EUROPE GMBH
www.morita.de oder
www.morita.de/singot500

Beiträge dieser Rubrik beruhen auf Herstellerangaben und geben nicht die Meinung der Redaktion wieder. Bilddaten, wenn nicht anders vermerkt, von den Herstellern.

XO CARE: neue Behandlungseinheit für mehr Flexibilität

Die neue Edition der XO FLEX 2020 sorgt dank zahlreicher Innovationen für noch mehr Flexibilität. Das XO Ambidex Saugschlauchsystem ist zentral unterhalb der Rückenlehne befestigt und kann dadurch mit dem Schlauch von der Behandlungsposition 8 bis 4 Uhr herumgeschwenkt werden. So können Rechts- wie Linkshänder ohne Umbau an der Einheit arbeiten. Die Entfernung der Nackenstütze zur Rückenlehne ist nun mit einem Klemmmechanismus arretiert, sodass sich die Neigung leichter einstellen lässt. Größtmögliche Flexibilität bietet XO CARE Zahnärzten mit der neuen Option für individuelle Bezüge des Soft-Polsters nach ihren eigenen Wünschen. Ebenso möglich ist die Wahl aus einer der 7 Farben des Herstellers, zu denen die Farbe seidengrau (silk grey) neu hinzugekommen ist. Ein weiteres Plus der XO FLEX 2020 ist die serienmäßige Ausstattung der Einheit mit einem Wasserdesinfektionssystem inklusive Rückflussverhinderung. Für die sorgfältige Hygiene gibt es auch die passenden Desinfektionsprodukte für alle Oberflächen: Mit XO Intensive Disinfection können alle alkoholresistenten Oberflächen desinfiziert werden (z.B. die Instrumente), XO Gentle Disinfection eignet sich zur gründlichen Desinfektion aller weiteren Oberflächen und mit XO Fabric Makeup kann das Polster besonders gut gereinigt und gepflegt werden. Ab sofort können Zahnärzte die neue VistaCam iX HD Smart von Dürr Dental in die 2020 Edition integrieren und damit auch im Videomodus eine brillante HD Bildqualität erzielen. Dank Infrarottechnologie bietet die Intraoralkamera ohne Strahlenbelastung eine Diagnosehilfe bei Approximalkaries. Bestehende XO 4 oder XO FLEX Einheiten können ohne Austausch des Polsters mit dem Ambidex Saugschlauchsystem und der neuen Nackenstütze aufgerüstet werden.

XO CARE A/S
info@xo-care.com
www.xo-care.com

E-Book „Dentale Befestigungsmaterialien“

Das neue digitale Buch „Dentale Materialien im praktischen Arbeitsalltag“ ist nun erhältlich. Das Autorenteam Bogna Stawarczyk, Annett Kieschnick, Anja Liebermann und Martin Rosentritt beschäftigt sich in diesem Kapitel u.a. mit Befestigungsmaterialien und den Einsatzmöglichkeiten sowie mechanischen und chemischen Vorbehandlungsschritten von Zahnhartsubstanz und Restaurationsinnenfläche. Der Leser erfährt alles rund um die Wahl des Befestigungsmaterials und des Restaurationswerkstoffes, über die Präparation der Pfeilerzähne sowie zur Vorbehandlung des Abutments, der Zahnhartsubstanz und des Restaurationswerkstoffes. Des Weiteren stehen die Zusammenarbeit zwischen Praxis und Labor im Fokus sowie die Vorgehensweise beim Einsetzen der Restauration. „Dentale Befestigungsmaterialien“ ist das 4. Buch aus der Reihe des digitalen Werkstoffkunde-Kompendiums. Veröffentlicht sind zudem „Zirkonoxid“, „Dentale Keramiken“ und „Polymerbasierte CAD/CAM-Materialien“. Nach dem Kauf des digitalen Buches im Apple iBooks-Store kann es überall und jederzeit auf einem MacOS-Endgerät (iPad, iPhone, MacBook, iMac etc.) gelesen werden.

www.Werkstoffkunde-Kompendium.de

Beiträge dieser Rubrik beruhen auf Herstellerangaben und geben nicht die Meinung der Redaktion wieder. Bilddaten, wenn nicht anders vermerkt, von den Herstellern.

Get Connected App – Dentallösungen to go

Eine Vorreiterrolle in Sachen Wissensdigitalisierung und -innovation nimmt GC mit der neuen „Get Connected App" ein, die seit der IDS 2019 im Google Play Store und Apple Store heruntergeladen werden kann. Über die App haben die Nutzer Zugriff auf das gesamte Produktportfolio von GC sowie eine umfangreiche Bibliothek mit zahlreichen Artikeln, Videos und Webinaren. Darüber hinaus können sie sich nicht nur direkt für Weiterbildungen und Workshops anmelden, sondern alle Inhalte aus der App heraus versenden oder ausdrucken. Dabei werden die Inhalte und Funktionen stets aktualisiert und weiterentwickelt. Werden Artikel geteilt oder erfolgt eine Anmeldung zu einer der zahlreichen Veranstaltungen und Events, wird das in Form sogenannter „Smiles" zusätzlich belohnt. Nutzer verbessern mit den gesammelten „Smiles" ihren Status in der App und erhalten so Zugang zu weiteren Informationen und Funktionen. Ziel des Programms ist es, dass Dental Healthcare Professionals unkompliziert Informationen erhalten, erlernen und austauschen können und sich so eine GC-Community entwickelt, die im engen Austausch steht.

Laden Sie die App und sammeln Sie Smiles!

GC Germany GmbH
info.germany@gc.dental
www.germany.gceurope.com

Bruxismus erfolgreich mit Biofeedback-Schiene behandeln

Die Deutsche Gesellschaft für Funktionsdiagnostik und -therapie (DGFDT) hat gemeinsam mit der Deutschen Gesellschaft für Zahn-, Mund- und Kieferheilkunde (DGZMK) erstmals eine S3-Leitlinie zum Bruxismus entwickelt [1]. Zahnärzte erhalten damit eine Orientierungshilfe und eine evidenzbasierte Handlungsanweisung zur Diagnose und Behandlung von Schlaf- und Wachbruxismus. Zur Reduktion von Knirsch-Aktivitäten wird von den Autoren der Leitlinie die Biofeedback-Behandlung empfohlen. Zu den jüngsten Innovationen zählt die Biofeedback-Schiene bruXane mit einem integrierten Drucksensor. Sie beginnt zu vibrieren und sendet einen Summton, sobald der Träger zubeißt. So erfolgt gleichzeitig ein haptischer und akustischer Hinweis auf das Zähneknirschen. Sobald der Kaudruck nachlässt, stoppen die Signale, sodass der Träger der Oberkieferschiene unbewusst darauf konditioniert wird, weniger und kürzer zu Knirschen. Der Schlaf wird dadurch nicht gestört und der Patient wacht erholter auf. Die Schiene ist wahlweise mit einem Speichermodul ausgestattet, das die Knirsch-Aktivität aufzeichnet. Die auslesbaren Daten liefern wertvolle Hinweise auf die Ursachen des Schlafbruxismus.

[1] DGFDT, DGZMK: S3-Leitlinie (Langversion): Diagnostik und Behandlung von Bruxismus. Abgerufen unter: https://www.dgzmk.de/uploads/tx_szdgzmkdocuments/083-027_S3_Bruxismus_Langversion_01.pdf am 12.09.2019

bruxane GmbH
info@bruxane.com
www.bruxane.com

Beiträge dieser Rubrik beruhen auf Herstellerangaben und geben nicht die Meinung der Redaktion wieder. Bilddaten, wenn nicht anders vermerkt, von den Herstellern.

Schneller, besser, effizienter

Während immer mehr Zahnärzte und Dentallabore in Sachen Materialbeschaffung „online gehen", steigt parallel dazu die Anzahl der Lieferanten mit ihren unterschiedlichen Preisen und Rabatten. Da jeder Händler andere Artikel in seiner Kalkulation bevorzugt, ist es kaum möglich, den günstigsten Anbieter für alle Produkte zu finden. Durchblick im Angebotsdschungel verschafft AERA mit der Bestellplattform AERA-Online. Mit über 250 gelisteten Lieferanten an einem Ort bietet die Bestellplattform eine vollständige Übersicht und so die ideale Ausgangslage, um den Materialkauf übergreifend zu optimieren. Darüber hinaus helfen verschiedene Zusatzfunktionen einen besonders einfachen Workflow zu etablieren.
Mit dem Smartphone werden die benötigten Produkte direkt im Lager erfasst und in einer Zwischenablage gesammelt. Anschließend genügt ein Klick, um die Produkte kosten- und portooptimiert auf die richtigen Lieferanten zu verteilen. Das spart im vollgepackten Praxisalltag Zeit und Geld – und reduziert auch die Anzahl der Pakete. Das Zusammenspiel aus Warenkorboptimierer und den bereits bewährten Zusatzfunktionen kann noch auf den infotagen in Frankfurt a. M. – live am Stand getestet werden.

AERA EDV-Programm GmbH
www.aera-online.de
www.aera-gmbh.de
info@aera-gbmh.de

Neue Finanzierungsmöglichkeiten für Praxisinhaber

Zum letzten Quartal 2019 können Zahnärzte die eigene Steuerlast durch leasingfinanzierte Investitionen ins Anlagevermögen der eigenen Praxis senken. In Kooperation mit langjährigen, globalen Finanzierungspartnern hat Henry Schein die Finanzierungsform XXL-Leasing entwickelt, mit der Praxisinhaber für das Jahr 2019 noch bis zu 40% der Netto-Anschaffungskosten steuerlich geltend machen können. Und so funktioniert das XXL-Leasing: Zu Beginn der Laufzeit wird eine Leasingsonderzahlung in Höhe von 20% der Anschaffungskosten geleistet. Die Leasingraten des ersten Jahres betragen in der Summe weitere 20%, sodass bei Praxen mit Einnahme-Überschuss-Rechnung der steuermindernde Effekt im Jahr 2019 bis zu 40% der Anschaffungskosten betragen kann. Bei bilanzierenden Praxen bis zu 20%. Je früher sich ein Praxisinhaber für eine Investition entscheidet, umso weniger wird die Liquidität belastet.
Bei Abwicklung einer Investition über Henry Schein Financial Services liegt die Kreditentscheidung in wenigen Minuten vor und die Kreditlinie bei der Hausbank wird geschont.

Henry Schein
www.henryschein-dental.de
info@henryschein.de

Beiträge dieser Rubrik beruhen auf Herstellerangaben und geben nicht die Meinung der Redaktion wieder. Bilddaten, wenn nicht anders vermerkt, von den Herstellern.

Aktueller Test „Zahncremes“ der Stiftung Warentest

Stiftung Warentest hat im aktuellen Testlauf 10/2019 17 Zahncremes geprüft. Die Oral-B Zahnfleisch & -schmelz PRO-REPAIR Original erhält in den Kategorien „Kariesprophylaxe durch Fluorid“, „Entfernung von Verfärbungen“ sowie „Verpackung“ jeweils die Note „Sehr gut“ (1,0, 1,3 und 1,5). In der Kategorie „Deklaration und Werbeaussagen“ vergibt Stiftung Warentest zudem die Note „Gut“ (2,1). Das Besondere an der Zahncreme ist ihre Activ-Repair+-Technologie mit der einzigartigen Kombination aus stabilisiertem Zinnfluorid und Zinnchlorid. Zinn reduziert die Bakterienanzahl und verlangsamt den Stoffwechsel der verbleibenden Bakterien. In Kombination mit Natriumhexametaphosphat wird zusätzlich Verfärbungen vorgebeugt. Mit dem sehr guten Ergebnis bei Stiftung Warentest stellt Oral-B in perfekter Ergänzung zu den bereits prämierten elektrischen Zahnbürsten seinen hohen Anspruch an Qualität nun auch im Bereich Zahncremes unter Beweis.

Procter & Gamble
Nina Knecht, Unternehmenskommunikation
Tel.: 06196 891924
knecht.n@pg.com

Neu im Team bei Zantomed

Carmen Zoppke ist seit Anfang Oktober die neue Leiterin Vertrieb & Marketing der Zantomed GmbH in Duisburg. Seit mehr als 25 Jahren ist sie im Bereich Vertrieb und Marketing innerhalb der Dentalbranche tätig und bringt diese Expertise in die neu geschaffene Position ein.

Die Zantomed GmbH vertreibt vorrangig dentale Verbrauchsmaterialien und Spezialitäten für die Prophylaxe und die Oralchirurgie. Die bekannten TriHawk Talon Bohrer gehören ebenso in das Sortiment wie die NTI-tss Aufbiss-Schienen, die BioSanitizer Desinfektionsserie des Schweizer Herstellers SaniSwiss, die dauerhaft scharfen PDT Scaler und Graceys aus den USA, wie auch die neuesten Produktentwicklungen aus der biologischen Zahnheilkunde BioPlus und ParoMit Q10.

Das gesamte Vertriebsteam um Geschäftsführer Benjamin Hatzmann freut sich über den Neuzugang und die damit verbundene, strukturierte Investition in eine Erhöhung der Kundenzufriedenheit der Praxisteams in Deutschland und Österreich.

Beiträge dieser Rubrik beruhen auf Herstellerangaben und geben nicht die Meinung der Redaktion wieder. Bilddaten, wenn nicht anders vermerkt, von den Herstellern.

Natur und Kultur an der Seidenstraße

Eigentlich ist es um diese Zeit dunkel. Doch zahlreiche Straßenlaternen beleuchten auch zu später Stunde die Marktstände: Kalte Getränke, Eis, Seidenschals und dazwischen kurven Kinder in Minielektroautos. Der Weg zum berühmten Registan-Platz führt genau hier vorbei. Wer hofft da nicht, noch ein paar tausend Soms der einheimischen Währung zu verdienen? Viele Besucher verteilen sich auf Treppen und der Aussichtsplattform mit Stativen und Kameras vor den Palästen. Der „sandige Platz", was Registan bedeutet, ist in Scheinwerferlicht getaucht. Flankiert von 3 Medresen, den Koranschulen, ist er ein Wahrzeichen Samarkands in Usbekistan. Intensive Renovierungsarbeiten verhindern den Zerfall der bereits beschädigten Anlage. Zu den ältesten dieser Bauwerke in Samarkand gehört das nach dem berühmten Astronomen Ulugh Beg benannte Observatorium. Durch das gewaltige Eingangstor, den Iwan, gelangen Besucher in einen Innenhof, wo allerlei Kunsthandwerk feilgeboten wird.

Mobiltelefone und goldbedeckte Zähne

In der Gräberstadt Schah-i Sinda in Samarkand herrscht reges Leben. Viele Usbeken sind hier unterwegs auf Pilgerreise als Ersatz für Mekka. Angeblich sind an diesem Ort die Zufluchtsstätte und das Grab eines Cousins von Prophet Mohammed. Die mit blauen Fliesen geschmückten Mausoleen, Beispiel timuridischer Baukunst aus dem 14. Jahrhundert, glänzen fast unwirklich in der Sonne. Der Reiseführer hat nicht zu viel versprochen. Genauso farbenprächtig ist die traditionelle Kleidung usbekischer Frauen, die aus allen Teilen des Landes unterwegs sind. In dem ungefähr 450.000 km² großen zentralasiatischen Land leben ca. 31 Mio. Menschen. Davon sind 80% Usbeken. Die übrige Bevölkerung besteht u.a. aus Russen, Tadschiken und Kasachen. Fast 90% sind muslimisch, wobei der Staat ein Auge auf das Geschehen in den Moscheen hat. Extremistische Auswüchse würden das zarte Pflänzchen Tourismus schnell zunichte machen, zumal eine wachsende Zahl europäischer Besucher inzwischen diesen kulturell interessanten Teil Asiens als Reiseziel entdeckt hat. Seit Jahresbeginn ist die Visumpflicht abgeschafft und Tourismus verspricht dringend benötigte Deviseneinnahmen.

„Where are you from?" Die schüchtern gestellte Frage kommt von einem Schüler, der mit seiner Klasse in den Mausoleen unterwegs ist. Wahrscheinlich können sie sich nicht vorstellen, wo genau dieses „Germany" liegt. Doch schon kommen Handys aus der Tasche und die Begegnung wird fotografisch festgehalten. Dies hat Neugierige angelockt. Auch sie wollen von und mit den „Fremden" abgelichtet werden. Stolz zeigen Frauen ihre mit Gold bedeckten Zähne, Statussymbol für gewissen Wohlstand. Meistens jedoch das Todesurteil für die darunter befindlichen Originale.

Registan bei Nacht in Samarkand.

Frauen mit gold bedeckten Zähnen – ein Symbol für Wohlstand.

Die offene Freundlichkeit der Bevölkerung und überall zufriedene und glückliche Kinder trotz widriger Lebensumstände erstaunen immer wieder.

Durch Usbekistan führte einst auch die legendäre Seidenstraße. Über den wichtigen Handelsweg zwischen China und Persien bzw. Europa wurden bereits im 2. Jahrhundert v. Chr. über verschiedene Routen Waren ausgetauscht. Besonders begehrt bei den Römern war Seide, die zeitweise in Gold aufgewogen wurde.

Für Europäer nicht ganz nachvollziehbar ist die Verehrung des Volkshelden Amir Timur, der von 1336 bis 1405 lebte. Einst ein dörflicher Söldner, eroberte er mit ungeheuerlicher Machtgier und anscheinend genialer, sprich grausamster Kriegskunst Landesteile weit über die Grenzen des heutigen Usbekistans hinaus. Für seine mächtigen Bauvorhaben nahm er Architekten und Künstler auf seinen Raubzügen gefangen. Jedoch behandelte er die am Bau Beschäftigten gut, indem er ihnen sogar Fleischbrocken zuwarf, um sie bei Kräften zu halten.

Gewürze, Seide, Teppiche

„Sie kommen, sie kommen!" Es herrscht Aufregung auf den Straßen in Buchara. Alle lassen sich von der Festivalstimmung mitreißen, die den beiden einst wichtigsten Handelsgütern der Seidenstraße gewidmet ist: Seide und eine Vielzahl an Gewürzen. Mit schrillem Getröte melden Herolde auf edlen Pferden den Beginn des Umzugs. „Dort in dem roten Kleid, das ist meine Tochter, ist sie nicht wunderschön?", übersetzt der örtliche Reiseleiter die Ausrufe einer Einheimischen. Der Landessprache nicht mächtig, gelingt es mit einem Lächeln und Nicken, die Begeisterung der fremden Nachbarin zu teilen. Nicht nur die Bewohner der ganzen Stadt präsentieren sich in farbenfrohen Kleidern. Von überall her sind sie angereist, um an diesem Fest teilzunehmen.

Buntes Treiben vor der Moschee Shar e Sabs.

Im modernen Teil der Veranstaltung lassen sich Jugendliche von verrückten Karussells durcheinanderwirbeln. Spontan wird getanzt, Jung und Alt gibt sich mit Begeisterung den Rhythmen hin. Stände mit Seidenstoffen säumen die Straße. Von dem Angebot wird reger Gebrauch gemacht. Es wird heftig gefeilscht und gehandelt. Farbige Gewürze mit intensivem Duft locken Käufer an. Kaum jemand kann den getrockneten Früchten und Süßigkeiten widerstehen. Und in vielen Geschäften werden wertvolle Teppiche angeboten, für die diese Stadt schließlich so bekannt ist.
Überall in Usbekistan sind viele Menschen mit allerlei Arbeiten beschäftigt: In Parks und auf Straßen in den Städten wird Müll gesammelt, werden Grünanlagen gepflegt und bewässert, was aufgrund der Wasserknappheit fast schon verschwenderisch ist. Bei einer Fahrt übers Land ist eine Person am Straßenrand zu sehen, die 2 oder 3 Kühe hütet. Auf den Feldern bearbeiten Menschen teilweise mit der Hand das Land oder sie leiten das kostbare Nass über immer neue Kanäle in die Felder.

Sonntägliche Reiterkämpfe

Zu früher Stunde geht es per Flug von Taschkent nach Bishkek in Kirgisistan. Aus dem Dunst tauchen die schneebedeckten Berge und bis über 7.000 m hohen Gipfel des Tian Shan auf. Hier empfängt den Reisenden eine andere Welt. Das Aussehen der Menschen ähnelt sehr östlichen Nachbarn in der Mongolei. Schnell wird sichtbar, wie arm auch dieses Land ist. Nach den wüstenähnlichen Ebenen in Usbekistan sind die Berge und das Grün eine willkommene Abwechslung. Dann zeigt sich erstmalig die Wasserfläche des riesigen, 1600 m hoch gelegenen Issyk-Kul-Sees in der Ferne – wie schön nach all der Steppenhitze der letzten Tage. Später gibt es Gelegenheit zum Eintauchen. „Komm rein, es ist nur ein bisschen kalt", meint Renate. Unter „bisschen kalt" versteht sie ca. 15 °C, aber es muss einfach sein und tut so unendlich gut.

Sonntagsausflug einer kirgisischen Familie; im Hintergrund der Tian Shan.

Das Auto hupt anhaltend. Gern würde die Reisegruppe Platz machen, wäre sie nicht zwischen eine Schafherde geraten, die sich langsam auf den Marktplatz zubewegt. Viehmarkt jeden Sonntagmorgen in Karakol, das ist nichts für Feinfühlige. Kälber blöken nach ihren Müttern, Schafe werden im Kofferraum verstaut, Pferden

Es geht heftig zu bei den Reiterspielen auf dem Viehmarkt Krakol in Kirgistan.

werden die Hufe ausgekratzt. Dazwischen kämpfen 2 Reiter auf einem Sandplatz, wer als Erster abgeworfen wird. Mit Peitschenhieben werden die Tiere zum Angriff angespornt. Dieser Markt ist fast einmalig in der Welt und einen Besuch wert. Bis auf die nicht so angenehme Erfahrung, leben die Tiere sonst in freier Wildbahn in Tälern zwischen den Bergen. Ein paradiesisches Leben, verglichen mit Massentierhaltung in anderen Ländern.
Das Wetter ist noch unentschlossen. Nach 30 °C Hitze in Usbekistan ist es hier in 2.000 m Höhe empfindlich kühl geworden. Bei Ankunft im Ala Archa Nationalpark, ca. 30 km südlich von Bishkek, der Hauptstadt Kirgisistans, haben sich die Wolken verzogen. „Die sehen aus wie bei uns Trollblumen, nur in einer anderen Farbe", meint eine Alpenblumenkennerin aus der Gruppe. Nach Sand und Schotter ist die Blumenvielfalt eine Offenbarung. „Zieht am besten eure Sandalen an, es geht jetzt durch einen Bach", empfiehlt Kai, der Reiseleiter. Dabei macht diese Herausforderung richtig Spaß. Leider verhüllt sich der 5000er, der eigentlich bald zu sehen sein sollte, doch wieder in Wolken. Selbst der einsetzende Regen mindert nicht die gute Laune. Eine Nacht in der Jurte, bei langanhaltendem Regen und rauschendem Wildbach in der Nähe, ist spannend. Noch nie war ein Frühstück so willkommen und hat so gut geschmeckt. ■

Text: Monika Hamberger
Fotos: Rainer Hamberger

Informationen:

Usbekistan und Kirgisistan werden von Frankfurt aus täglich angeflogen; ein Visum ist nicht erforderlich, beste Reisezeit sind die Monate April/Mai oder im Herbst. Wikinger Reisen veranstaltet verschiedene Wanderstudienreisen in die Region zu Preisen ab 2.090 Euro inklusive Übernachtungen, zahlreichen Mahlzeiten, Reiseleitung, Flügen und Transfers.
Näheres unter **www.wikinger-reisen.de**

© Dr. W. Zimmer

ZAHNMEDIZIN

Parodontitis könnte Alzheimer begünstigen
Prävention und Behandlung von Parodontitis zählten bislang nicht zu den empfohlenen Vorsorgemaßnahmen gegen die Alzheimer-Demenz. Das könnte sich nach neuesten Erkenntnissen in Zukunft ändern: Forscher gehen davon aus, dass das pathogene Bakterium Porphyromonas gingivalis neben Parodontitis auch für die Entstehung der Alzheimer-Demenz ursächlich ist. Dr. Wolfgang Zimmer hat sich mit dem Thema beschäftigt.

© photowahn/fotolia

DENTALFORUM

Bewertung und Wertermittlung einer Zahnarztpraxis
Wer eine Zahnarztpraxis kaufen oder verkaufen möchte, möchte wissen, was diese wert ist. Gleiches gilt bei verschiedenen Sonderfällen, wie z.B. der Gründung oder Auflösung von Berufsausübungsgemeinschaften oder bei Veräußerung aufgrund Erbschaft oder Ehescheidung. Wie der materielle Sachwert und der ideelle Wert berechnet werden und was es dabei zu beachten gilt, erläutert Experte Frank Boos.

© Dr. V. Scheiper

FREIZEIT

Ein Wintermärchen im Berner Oberland
In voller Pracht sieht man vom Hotel Victoria-Lauberhorn das Jungfrau-Bergmassiv sowie den „Eiger" und „Mönch". Das Hotel vereint Alt- und Neubau wunderbar. Im Jahr 1887 wurde der zum Jungfraumassiv gewandte Teil des heutigen Grand Hotels eröffnet und wird von wintersportbegeisterten Gästen – auch aufgrund des berühmten Lauberhorrennens – regelmäßig besucht. Frau Dr. Scheiper besuchte das Berner Oberland im Winter.

Impressum

»ZMK«, Zahnheilkunde · Management · Kultur
ZMK online: www.zmk-aktuell.de

Spitta GmbH
Ammonitenstraße 1, 72336 Balingen
Postfach 10 09 63, 72309 Balingen
Telefon 07433 952-0, Telefax 07433 952-111
E-Mail: info@spitta.de

Chefredaktion
Prof. Dr. Claus-Peter Ernst
E-Mail: Claus-Peter.Ernst@spitta.de

Redaktion
Karin Ude, Tel.: 07433 952-438, Fax: 07433 952-442
E-Mail: Redaktion@spitta.de

Ständige Mitarbeiter
Dr. Simona Sorkalla, Dagmar Kromer-Busch,
Dr. Antje Kronenberg, Halil Recber

Redaktionsbeirat
M. Altenhein, PD Dr. O. Ahlers, Prof. Dr. F. Beske,
PD Dr. Dr. K. Bieniek, Prof. Dr. H. Börkircher, Dr. R. Briant,
Prof. Dr. B. Briseno, Prof. Dr. R. Buchmann, Dr. J.-F. Dehner,
Prof. Dr. E. Deutsch, Dr. V. Ehlers, Prof. Dr. Dr. W. Engelke,
Dr. C. Erbe, Dr. Dr. F. Halling, Dr. D. Hellmann,
U. Krueger-Janson, Prof. Dr. H.-P. Jöhren, PD Dr. A. Kasaj,
Prof. Dr. K.-H. Kunzelmann, Prof. Dr. F. Lampert,
Prof. Dr. N. Linden, PD. Dr. M. Naumann, Dr. H. v. Grabowiecki,
Univ.-Prof. Dr. H. Küpper, Prof. Dr. Dr. W. Olivier (M.Sc.),
Prof. Dr. Peter Pospiech, Dr. R. Ruhleder, Prof. Dr. B. Schott,
S. Schröder, Univ. Prof. a. D. Dr. H. Spranger,
Dr. Dr. R. Streckbein, PD Dr. Dr. C. Walter,
Prof. Dr. Th. Weischer, Dr. C. Zirkel

Anzeigenleitung
Josefa Seydler, Tel.: 07433 952-171,
E-Mail: Josefa.Seydler@spitta.de

Anzeigenverkauf
Nadja Spudat, Tel.: 07433 952-221,
E-Mail: Nadja.Spudat@spitta.de

Bezugspreis
Einzelheft € 8,00 + Versandkosten, Abonnement Inland
€ 62,00, ermäßigter Preis € 37,00 für Studenten
(alle Abonnementpreise verstehen sich einschließlich
Versandkosten)

Anzeigenservice/Aboverwaltung
Melanie Zeng, Tel.: 07433 952-184
Melanie.Zeng@spitta.de

Druckauflage
38.000 Exemplare, 10 Ausgaben jährlich; ISSN 1862-0914
Zurzeit gilt die Anzeigenpreisliste Nr. 32/17

Satz
F&W Druck- und Mediencenter GmbH, 83361 Kienberg,
www.fw-medien.de

Sollte die Fachzeitschrift aus Gründen, die nicht vom Verlag zu vertreten sind, nicht geliefert werden können, besteht kein Anspruch auf Nachlieferung oder Erstattung vorausbezahlter Bezugsgelder.

Leserhinweis/Datenschutz
Ihre dem Verlag vorliegenden Adressdaten werden unter strikter Einhaltung der Datenschutzvorschriften gespeichert, zur internen Weiterverarbeitung und für verlagseigene Werbezwecke genutzt. Fremdunternehmen werden Ihre Adressdaten zur Aussendung interessanter Informationen zur Verfügung gestellt. Sofern Sie die Speicherung und/oder Weitergabe Ihrer Adressdaten nicht wünschen, so teilen Sie uns dies bitte telefonisch (Tel.: 07433 952-0), schriftlich an die Verlagsadresse oder per E-Mail an „datenschutz@spitta.de" mit.

Urheber und Verlagsrecht
Für unverlangt eingesendete Manuskripte, Abbildungen und Bücher übernimmt die Redaktion keine Haftung. Mit Annahme eines eingereichten Manuskriptes gehen das Recht der Veröffentlichung sowie die Rechte zur Übersetzung, zur Vergabe von Nachdruckrechten, zur elektronischen Speicherung in Datenbanken oder Internet, zur Herstellung von Sonderdrucken, Fotokopien und Mikrokopien an den Verlag über. Jede Verwertung außerhalb der durch das Urheberrechtsgesetz festgelegten Grenzen ist ohne Zustimmung des Verlages unzulässig. Alle in dieser Veröffentlichung enthaltenen Angaben, Ergebnissen usw. wurden von den Autoren nach bestem Wissen erstellt und von ihnen und dem Verlag mit größtmöglicher Sorgfalt überprüft. Gleichwohl sind inhaltliche Fehler nicht vollständig auszuschließen. Daher erfolgen alle Angaben ohne jegliche Verpflichtung oder Garantie des Verlages oder der Autoren. Sie garantieren oder haften nicht für etwaige inhaltliche Unrichtigkeiten (Produkthaftungsausschluss).
Mit anderen als redaktionseigenen Signa oder mit Verfassernamen gezeichnete Beiträge geben die Auffassung der Verfasser wieder, die der Meinung der Redaktion nicht zu entsprechen braucht. Gekennzeichnete Sonderteile liegen außerhalb der Verantwortung der Redaktion.

Redaktioneller Hinweis
Unter der Rubrik „Dental aktuell" veröffentlichte Artikel wurden mit freundlicher Unterstützung der Dentalindustrie erstellt; die Firmenbezeichnung ist im Beitrag ersichtlich. Die im Text genannten Präparate und Bezeichnungen sind zum Teil patent- und urheberrechtlich geschützt. Aus dem Fehlen eines besonderen Hinweises bzw. des Zeichens ® oder TM darf nicht geschlossen werden, dass kein Schutz besteht.

Aus Gründen der besseren Lesbarkeit wird auf eine geschlechtsneutrale Differenzierung (z.B. Mitarbeiterinnen/Mitarbeiter) verzichtet. Entsprechende Begriffe gelten im Sinne der Gleichbehandlung grundsätzlich für beide Geschlechter.

Copyright Spitta Verlag GmbH & Co. KG,
Gerichtsstand Stuttgart

Druck, Verarbeitung, Versand
Mayr Miesbach GmbH, Am Windfeld 15, 83714 Miesbach
www.mayrmiesbach.de

WISSEN, WAS ZÄHLT
Geprüfte Auflage
Klare Basis für den Werbemarkt

Diese Zeitschrift ist der IVW-Informationsgemeinschaft zur Feststellung der Verbreitung von Werbeträgern e.V. angeschlossen.

SpeedCEM Plus

Der selbstadhäsive Befestigungszement

SpeedCEM Plus ist ein selbstadhäsiver, selbsthärtender Befestigungszement mit optionaler Lichthärtung. Er bietet die optimale Kombination aus Leistung und Benutzerfreundlichkeit für die definitive Befestigung von:

- Kronen und Brücken aus Zirkoniumoxid
- Restaurationen auf Implantat-Abutments
- Wurzelstiften, z. B. FRC Postec Plus

Anwenderfreundliche Verarbeitung und effizienter Prozess

SpeedCEM Plus lässt sich so einfach verarbeiten, wie ein konventioneller Zement, aber die mechanische Stabilität, die Röntgenopazität und die Ästhetik sind deutlich besser. Eines der Hauptmerkmale von SpeedCEM Plus ist die hervorragende Überschussentfernung.

Die Pluspunkte

+ effizienter Prozess
  - kein Adhäsiv oder Primer für Zirkonoxid nötig
+ ideal für Zirkonoxid durch hohe Haftwerte bei Selbsthärtung
+ anwenderfreundliche Verarbeitung durch leichte Überschussentfernung

Unverbindlich **beraten lassen** und **Test-Kit sichern!**

Sie möchten Qualität und Effizienz Ihres Befestigungsprozesses weiter optimieren? Wir beraten Sie gerne!

Registrieren Sie sich jetzt online unter:
www.ivoclarvivadent.com/zc2020

Irrtümer und Änderungen vorbehalten. Das Angebot gilt bis 29.02.2020 oder solange der Vorrat reicht.

Ivoclar Vivadent GmbH
Dr. Adolf-Schneider-Str. 2
D-73479 Ellwangen, Jagst
Tel. +49 7961 889 0
Fax +49 7961 6326
info@ivoclarvivadent.de
www.ivoclarvivadent.de

ivoclar vivadent®
passion vision innovation

HAIN LIFESCIENCE

Haben Sie den Durchblick bei der Parodontitistherapie?

Um die multifaktorielle Erkrankung Parodontitis erfolgreich zu therapieren, muss die Behandlung individuell auf den Patienten abgestimmt sein. Daher basiert ein umfassender Therapieplan nicht nur auf dem klinischen Befund, sondern bindet auch molekulare Diagnostik mit ein. Die Testsysteme **micro-IDent®** und **micro-IDent®*plus*** weisen nach, welche und wie viele Parodontitisbakterien beim Patienten vorliegen. Eine Analyse mit **GenoType IL-1** wiederum stellt das genetische Entzündungsrisiko fest. Auf Basis der Testergebnisse ist nicht nur eine rationale Antibiotikatherapie möglich, sondern auch die Optimierung von Prophylaxe und UPT. Somit verschafft Ihnen die molekulare Diagnostik den Durchblick für eine erfolgreiche Parodontitistherapie.

Kostenfreie Hotline: 00 800 - 42 46 54 33 | www.micro-IDent.de

Faxantwort an: +49 (0) 74 73- 94 51- 31

Ich interessiere mich für eine erfolgreiche PA-Therapie. Bitte senden Sie mir kostenfrei ein Infopaket inkl. Probenentnahmesets zu. Dieses beinhaltet Informationen zu den Testsystemen **micro-IDent®**, **GenoType IL-1** und **Kombitest**.

Praxisstempel

DENTI1019IZMK

Hain Lifescience GmbH | Hardwiesenstraße 1 | D-72147 Nehren | Tel.: +49 (0) 7473- 9451- 0 | Fax: -31 | info@micro-IDent.de | www.micro-IDent.de

www.zmk-aktuell.de

ZMK

ZAHNHEILKUNDE | MANAGEMENT | KULTUR

ZMK | Jahrgang 35 | Ausgabe 10 | Oktober 2019